This is a digital copy of a book that was preserved for generations on library shelves before it was carefully scanned by Google as part of a project to make the world's books discoverable online.

It has survived long enough for the copyright to expire and the book to enter the public domain. A public domain book is one that was never subject to copyright or whose legal copyright term has expired. Whether a book is in the public domain may vary country to country. Public domain books are our gateways to the past, representing a wealth of history, culture and knowledge that's often difficult to discover.

Marks, notations and other marginalia present in the original volume will appear in this file - a reminder of this book's long journey from the publisher to a library and finally to you.

Usage guidelines

Google is proud to partner with libraries to digitize public domain materials and make them widely accessible. Public domain books belong to the public and we are merely their custodians. Nevertheless, this work is expensive, so in order to keep providing this resource, we have taken steps to prevent abuse by commercial parties, including placing technical restrictions on automated querying.

We also ask that you:

+ *Make non-commercial use of the files* We designed Google Book Search for use by individuals, and we request that you use these files for personal, non-commercial purposes.

+ *Refrain from automated querying* Do not send automated queries of any sort to Google's system: If you are conducting research on machine translation, optical character recognition or other areas where access to a large amount of text is helpful, please contact us. We encourage the use of public domain materials for these purposes and may be able to help.

+ *Maintain attribution* The Google "watermark" you see on each file is essential for informing people about this project and helping them find additional materials through Google Book Search. Please do not remove it.

+ *Keep it legal* Whatever your use, remember that you are responsible for ensuring that what you are doing is legal. Do not assume that just because we believe a book is in the public domain for users in the United States, that the work is also in the public domain for users in other countries. Whether a book is still in copyright varies from country to country, and we can't offer guidance on whether any specific use of any specific book is allowed. Please do not assume that a book's appearance in Google Book Search means it can be used in any manner anywhere in the world. Copyright infringement liability can be quite severe.

About Google Book Search

Google's mission is to organize the world's information and to make it universally accessible and useful. Google Book Search helps readers discover the world's books while helping authors and publishers reach new audiences. You can search through the full text of this book on the web at `http://books.google.com/`

Über dieses Buch

Dies ist ein digitales Exemplar eines Buches, das seit Generationen in den Regalen der Bibliotheken aufbewahrt wurde, bevor es von Google im Rahmen eines Projekts, mit dem die Bücher dieser Welt online verfügbar gemacht werden sollen, sorgfältig gescannt wurde.

Das Buch hat das Urheberrecht überdauert und kann nun öffentlich zugänglich gemacht werden. Ein öffentlich zugängliches Buch ist ein Buch, das niemals Urheberrechten unterlag oder bei dem die Schutzfrist des Urheberrechts abgelaufen ist. Ob ein Buch öffentlich zugänglich ist, kann von Land zu Land unterschiedlich sein. Öffentlich zugängliche Bücher sind unser Tor zur Vergangenheit und stellen ein geschichtliches, kulturelles und wissenschaftliches Vermögen dar, das häufig nur schwierig zu entdecken ist.

Gebrauchsspuren, Anmerkungen und andere Randbemerkungen, die im Originalband enthalten sind, finden sich auch in dieser Datei – eine Erinnerung an die lange Reise, die das Buch vom Verleger zu einer Bibliothek und weiter zu Ihnen hinter sich gebracht hat.

Nutzungsrichtlinien

Google ist stolz, mit Bibliotheken in partnerschaftlicher Zusammenarbeit öffentlich zugängliches Material zu digitalisieren und einer breiten Masse zugänglich zu machen. Öffentlich zugängliche Bücher gehören der Öffentlichkeit, und wir sind nur ihre Hüter. Nichtsdestotrotz ist diese Arbeit kostspielig. Um diese Ressource weiterhin zur Verfügung stellen zu können, haben wir Schritte unternommen, um den Missbrauch durch kommerzielle Parteien zu verhindern. Dazu gehören technische Einschränkungen für automatisierte Abfragen.

Wir bitten Sie um Einhaltung folgender Richtlinien:

+ *Nutzung der Dateien zu nichtkommerziellen Zwecken* Wir haben Google Buchsuche für Endanwender konzipiert und möchten, dass Sie diese Dateien nur für persönliche, nichtkommerzielle Zwecke verwenden.

+ *Keine automatisierten Abfragen* Senden Sie keine automatisierten Abfragen irgendwelcher Art an das Google-System. Wenn Sie Recherchen über maschinelle Übersetzung, optische Zeichenerkennung oder andere Bereiche durchführen, in denen der Zugang zu Text in großen Mengen nützlich ist, wenden Sie sich bitte an uns. Wir fördern die Nutzung des öffentlich zugänglichen Materials für diese Zwecke und können Ihnen unter Umständen helfen.

+ *Beibehaltung von Google-Markenelementen* Das "Wasserzeichen" von Google, das Sie in jeder Datei finden, ist wichtig zur Information über dieses Projekt und hilft den Anwendern weiteres Material über Google Buchsuche zu finden. Bitte entfernen Sie das Wasserzeichen nicht.

+ *Bewegen Sie sich innerhalb der Legalität* Unabhängig von Ihrem Verwendungszweck müssen Sie sich Ihrer Verantwortung bewusst sein, sicherzustellen, dass Ihre Nutzung legal ist. Gehen Sie nicht davon aus, dass ein Buch, das nach unserem Dafürhalten für Nutzer in den USA öffentlich zugänglich ist, auch für Nutzer in anderen Ländern öffentlich zugänglich ist. Ob ein Buch noch dem Urheberrecht unterliegt, ist von Land zu Land verschieden. Wir können keine Beratung leisten, ob eine bestimmte Nutzung eines bestimmten Buches gesetzlich zulässig ist. Gehen Sie nicht davon aus, dass das Erscheinen eines Buchs in Google Buchsuche bedeutet, dass es in jeder Form und überall auf der Welt verwendet werden kann. Eine Urheberrechtsverletzung kann schwerwiegende Folgen haben.

Über Google Buchsuche

Das Ziel von Google besteht darin, die weltweiten Informationen zu organisieren und allgemein nutzbar und zugänglich zu machen. Google Buchsuche hilft Lesern dabei, die Bücher dieser Welt zu entdecken, und unterstützt Autoren und Verleger dabei, neue Zielgruppen zu erreichen. Den gesamten Buchtext können Sie im Internet unter `http://books.google.com` durchsuchen.

SITZUNGSBERICHTE

DER

KAISERLICHEN AKADEMIE DER WISSENSCHAFTEN.

MATHEMATISCH-NATURWISSENSCHAFTLICHE KLASSE.

HUNDERTSECHZEHNTER BAND.

WIEN, 1907.

AUS DER KAISERLICH-KÖNIGLICHEN HOF- UND STAATSDRUCKEREI.

IN KOMMISSION BEI ALFRED HÖLDER,

K. U. K. HOF- UND UNIVERSITÄTSBUCHHÄNDLER,

BUCHHÄNDLER DER KAISERLICHEN AKADEMIE DER WISSENSCHAFTEN.

SITZUNGSBERICHTE

DER

MATHEMATISCH-NATURWISSENSCHAFTLICHEN KLASSE

DER KAISERLICHEN

AKADEMIE DER WISSENSCHAFTEN.

CXVI. BAND. ABTEILUNG III.

JAHRGANG 1907. — HEFT I BIS X.

(28 TAFELN UND 55 TEXTFIGUREN.)

WIEN, 1907.

AUS DER KAISERLICH-KÖNIGLICHEN HOF- UND STAATSDRUCKEREI.

IN KOMMISSION BEI ALFRED HÖLDER,

K. U. K. HOF- UND UNIVERSITÄTSBUCHHÄNDLER,

BUCHHÄNDLER DER KAISERLICHEN AKADEMIE DER WISSENSCHAFTEN.

171883

STAMFORD LIBRARY

INHALT.

Seite

Braun L., Über Adrenalinarteriosklerose. (Mit 2 Tafeln.) [Preis: 1 K 45 h — 1 M 45 pf] 9

Breuer J., Über das Gehörorgan der Vögel. (Mit 3 Tafeln.) [Preis: 2 K 20 h — 2 M 20 pf] 249

Byloff K., Studien über *Trypanozoon Lewisi* und *Brucei*. (Mit 3 Tafeln und 2 Textfiguren.) [Preis: 2 K 85 h — 2 M 85 pf] 27

Erdheim J., Über Epithelkörperbefunde bei Osteomalacie. (Mit 4 Tafeln und 2 Textfiguren.)[Preis: 2 K 90 h — 2 M 90 pf] 311

Holl M., Zur vergleichenden Anatomie des Hinterhauptlappens. (Mit 4 Tafeln.) [Preis: 2 K 90 h — 2 M 90 pf] 89

Kraus R. und **Volk R.**, Studien über Immunität gegen Variolavaccine. Experimentelle Begründung einer subkutanen Schutzimpfung mittels verdünnter Vaccine. [Preis: 50 h — 50 pf] 295

Landsteiner K., Über das Carcinom der Leber. (Mit 1 Doppeltafel und 18 Textfiguren.) [Preis: 2 K 90 h — 2 M 90 pf] 175

Toldt C., Der vordere Bauch des M. digastricus mandibulae und seine Varietäten beim Menschen. (I. Teil.) (Mit 2 Tafeln und 19 Textfiguren.) [Preis: 3 K — 3 M] 373

— Der M. digastricus und die Muskeln des Mundhöhlenbodens beim Orang. (Mit 3 Tafeln.) [Preis: 1 K 50 h— 1 M 50 pf.] 443

Zuckerkandl E., Zur Anatomie und Morphologie der Extremitätenarterien. (Mit 6 Tafeln und 14 Textfiguren.) [Preis: 9 K — 9 M] 459

SITZUNGSBERICHTE

DER

KAISERLICHEN AKADEMIE DER WISSENSCHAFTEN.

MATHEMATISCH-NATURWISSENSCHAFTLICHE KLASSE.

CXVI. BAND. I. HEFT.

ABTEILUNG III.

ENTHÄLT DIE ABHANDLUNGEN AUS DEM GEBIETE DER ANATOMIE UND PHYSIOLOGIE DES MENSCHEN UND DER TIERE SOWIE AUS JENEM DER THEORETISCHEN MEDIZIN.

Über Adrenalinarteriosklerose

von

Privatdozent Dr. **Ludwig Braun.**

Aus dem Institute für allgemeine und experimentelle Pathologie der Universität Wien. Vorstand Prof. Paltauf.

(Mit 2 Tafeln.)

(Vorgelegt in der Sitzung am 17. Jänner 1907.)

Seitdem Josué zum ersten Male durch intravenöse Adrenalinzufuhr bei Kaninchen arterielle Gefäßveränderungen erzeugt hat, ist diese Methode von vielen Untersuchern weiter verwendet worden, zumeist wohl, weil dieselben gehofft haben, auf diesem experimentell so einfachen Wege zur Klärung der Frage der menschlichen Arteriosklerose beitragen zu können.

Die Autoren haben nur Veränderungen an der Aorta und deren Hauptästen beschrieben.

Josué selbst glaubte, »typisches Atherom« der Aorta vor sich zu haben mit hochgradigen Veränderungen an den elastischen Fasern.

Er fand neben Calcifikation der elastischen Fasern der Media[1] vor allem ein reiches elastisches Netz an den verdickten Intimastellen (während die normale Kaninchenaorta eine so zarte Intima besitzt, daß man den Eindruck hat, das Endotel liege direkt auf der obersten elastischen Lamelle).

Untersuchte Josué Stellen, wo die Verdickung aufhört, um zu erkennen, wie sich die neuen Lamellen der Tunica interna bilden, so schien es ihm, als würden dieselben aus Verdoppelungen von Mediaschichten hervorgehen, doch ließ sich

[1] In seiner ersten Publikation hat er die herdförmigen Verkalkungen der Media in den Vordergrund des histopathologischen Bildes gestellt.

dieser Modus nicht ganz sicher feststellen. In Eosin-Hämatoxylinpräparaten fand er zwischen den Lagen der neugebildeten Intima sehr zahlreiche glatte Muskelfasern, verschieden orientiert, an ihren Kernen leicht erkennbar. Die neugebildeten Intimalagen gleichen den elastischen und muskulösen Wucherungen, die man in der Intima menschlicher arteriosklerotischer Aorten findet. Die Analogie wird nach der Annahme Josué's dadurch noch vollkommener, daß man auch degenerative Veränderungen, körnigen Zerfall, schlechtere Färbbarkeit der elastischen Fasern, Vakuolisierung der Muskelkerne antrifft, doch sitzen diese Veränderungen nicht wie die wahren arteriosklerotischen Wucherungen in der Intima selbst, sondern in der rigiden und verzogenen Media. Hier erscheinen auch die elastischen Fasern gestreckt, ähnlich wie im Bereiche der Membrana elastica interna in menschlichen arteriosklerotischen Arterien mittleren Kalibers. Die verkalkten Partien sitzen entlang den elastischen Lamellen beim artifiziellen wie beim menschlichen Atherom.

Es handelt sich also nach Josué um zwei analoge Prozesse, doch mit dem Unterschiede, daß die Laesion beim menschlichen Atherom am häufigsten in den der Media angrenzenden Intimaschichten lokalisiert ist, d. h. in der elastisch-muskulösen Schicht der Intima, während die experimentellen Kalkherde der Media angehören. Josué möchte jedoch glauben, daß die betreffenden Partien der menschlichen Aorta sozusagen Adnexe der Media[1] seien, mit der sie jedenfalls eine gleiche Struktur teilen. Die Hauptsache bleibt seiner Meinung nach, daß in beiden Fällen das elastische und das muskulöse Gewebe der Media der Degeneration anheimfällt.

Tatsächlich hat also Josué Intimaveränderungen beschrieben, die der »hyperplastischen Intimawucherung« von

[1] Bonnet nennt Media das von der Elastica interna und externa begrenzte Stück der Gefäßwand. Andere wieder, wie Benda, stellen auf Grund embryologischer Erwägungen das primäre Gefäßrohr, die Endothelschicht, der ganzen sekundären Gefäßwand gegenüber. Kölliker und Marchand rechnen gleich Bonnet die Membr. elastica interna zur Intima. Josué's oben erwähnter Standpunkt erscheint also nicht berechtigt.

Jores[1] gleichen und die dieser Autor als integrierenden Bestandteil der arteriosklerotischen Gefäßveränderung auffaßt, doch hat er diese Veränderungen erstens nur an der Aorta und zweitens nur an Gefäßen mit den hochgradigsten Mediaveränderungen (an den elastischen und den Muskelfasern) nachzuweisen vermocht. Er steht trotzdem nicht an, den durch das Adrenalin erzeugten Gefäßprozeß der wahren Sklerose der Gefäße als Analogon an die Seite zu stellen.

Nach Josué hat Erb[2] experimentelle und histologische Studien über die Arterienerkrankungen nach Adrenalininjektionen ausgeführt und Veränderungen an der Aorta sowie am Stamme der Nierenarterien nachweisen können. Er fand herdförmige Zerstörungen der glatten Muskelzellen der Media mit rasch eintretender Verkalkung und charakteristischen Veränderungen an den elastischen Gewebsbestandteilen. Daraus resultiere eine Verschmälerung und Elastizitätsabnahme der Media, die gefolgt sei von einer kompensatorischen, aus neu gebildeten elastischen Fasern, Muskel- und Endothelzellen bestehenden Intimaverdickung. Adventitia und Vasa vasorum scheinen — rein histologisch — an dem Prozesse unbeteiligt.

Als Anfangsveränderungen[3] beschreibt Erb Verkalkungsherde in der Media, Verschmälerung der Media in der Mitte, Vorwölbung am Rande des Herdes, scholligen Zerfall der Muscularis Mediae, Fehlen oder hochgradige Veränderung der Muskelkerne; die Intima ist meist unverändert, nur selten schon in diesem Stadium verdickt, die elastischen Lamellen sind im Bereiche des Herdes vollständig gestreckt und dichter, jenseits des Herdes zeigen sie Kräuselungen, um, oft unvermutet, oft mit steiler Knickung, in den gestreckten Verlauf überzugehen. (Im ganzen genommen beschreibt Erb an den elastischen Fasern die gleichen Degenerationserscheinungen wie Josué.) Auch an der Nierenarterie, einem Gefäße von

---

[1] Wesen und Entwicklung der Arteriosklerose, Wiesbaden, 1903, J. F. Bergmann.

[2] Arch. f. exp. Path. u. Pharmak., 1905.

[3] Wir werden sehen, daß diese »Anfangsveränderungen« bereits vorgeschrittenen Stadien der Erkrankung entsprechen.

muskulösem Typus, ist das Erkrankungsbild nach Erb das eines herdförmigen Prozesses in der Media. Eine isolierte Schädigung der elastischen Lamellen hat Erb niemals gesehen.

Bei der Untersuchung eines mit Adrenalin behandelten Kaninchens, das zahlreiche hämorrhagische Herde und zwei apoplektische Narben im Gehirne aufwies, notierte Erb[1] an einigen Gefäßen in der Umgebung des einen der Herde stellenweise Verdickung der Intima durch gewucherte Endothelzellen und neugebildete elastische Fasern. Die verdickte Lamina elastica interna bestand gelegentlich nicht aus einer scharf begrenzten Lamelle, sondern aus einem wirren Kranze feiner, oft körniger, elastischer Fasern. Diese spärlichen Befunde an einzelnen Gefäßen rechtfertigen aber nach Erb's Meinung bloß den Verdacht einer Arterienerkrankung; den strikten anatomischen Nachweis einer primären Läsion der Hirngefäße hält er dadurch nicht für erbracht. Er möchte die geringen Veränderungen, die neben der überwiegenden Mehrzahl normaler Gefäße kaum auffallen, vielmehr als sekundär, an den meist neu gebildeten Gefäßen des Herdes entstanden, ansehen.

Die Veränderungen, die v. Rzentkowski[2] bei Kaninchen nach intravenösen Adrenalininjektionen gefunden und beschrieben hat, stimmen mit den Befunden Erb's überein; auch v. Rzentkowski meint, daß das primär Erkrankende die Gefäßmuskulatur sei, während die elastischen Fasern erst sekundär erkranken (atrophieren). Eine Schädigung der Gefäßmuskulatur nimmt auch Fischer[3] als das Primäre an, ferner Külbs,[4] der die Gefäßveränderungen immer nur in der Aorta und auch nach intratrachealen Injektionen erzeugen konnte, und Lissauer[5] ebenso wie K. Ziegler.[6]

---

[1] Beitr. zur pathol. Anat. und zur allg. Path., 7. Suppl. Festschr. für Jul. Arnold.

[2] Berl. kl. Wochr., 1904, Nr. 31.

[3] Münch. med. Wochenschr., 1905.

[4] Münch. med. Wochenschr., 1905, und 22. Kongr. f. i. Med., 1905.

[5] Berl. kl. Wochenschr., 1905.

[6] Beitr. zur path. Anat. und zur allg. Pathol., Bd. 38.

Der letztgenannte Autor beschreibt Lockerungen und ödematöse Durchtränkung des Adventitiagewebes sowie Ansammlungen von lymphozytenähnlichen, freien Zellen in demselben, neben den von den übrigen Untersuchern gefundenen Veränderungen und außerdem leichte Verdickungen der Aortenintima durch Wucherung der subendothelialen Zellschicht mit Neubildung feiner elastischer Fasern.[1]

Die »entzündliche Reaktion« wird nach Ziegler durch Einsprossen von kleinsten Gefäßen, von den Vasa vasorum, eingeleitet; aus diesen treten Lymphozyten und Leukozyten aus. Geringe Wucherungserscheinungen, Bildung von Kerngruppen und Reihen zeigen ferner auch die Muskelfasern. Schließlich treiben die gesunden elastischen Fasern feinste Sprossen in das erkrankte Gewebe, so daß dasselbe ganz von ihnen durchzogen sein kann. Die Wucherungen setzen jedoch nach Ziegler offenbar erst spät, nach Ablauf der entzündlichen Vorgänge, ein.

Für die Beteiligung der Vasa vasorum spreche vor allem das fleckweise Auftreten der Nekrosen, ferner ihr Auftreten gerade an den großen mit Vasa nutritia versehenen Gefäßen (Aorta).

Auch Ziegler betont den kompensatorischen Charakter der Intimawucherung; dieselbe hat den Ausgleich der durch die Mediaaffektion herbeigeführten Defekte zu bewerkstelligen.

Gleich Ziegler hat Hedinger[2] nach intravenösen Adrenalininjektionen Mesaortitis, an den übrigen Gefäßen keinerlei Veränderung nachgewiesen.

Die letzten Untersuchungen über Adrenalinwirkung auf die Gefäße[3] stammen von Pic und Bonnamour[4] sowie von

---

[1] Ziegler meint, daß diese neugebildeten elastischen Fasern aus präexistenten feinsten Fäserchen der Intima, die auch normalerweise in der Kaninchenintima vorkommen, hervorgegangen sind. Er befindet sich hierin nicht in Übereinstimmung mit anderen Autoren, die in der normalen Kaninchenaorta nur eine einfache Endothelschicht erkennen.

[2] Korresp. Blatt für Schweizer Ärzte, 1905.

[3] Zur Zeit, wo ich meine eigenen Untersuchungen abschloß.

[4] Journ. de Phys. et de Path. gen., VIII, 3, 1906.

d'Amato.[1] Die beiden erstgenannten Autoren bestätigen im großen und ganzen die Angaben Josué's und seiner Nachfolger, beschreiben aber außerdem Fragmentierungen und schlechtere Tingierbarkeit der elastischen Fasern in der Media Aortae, und zwar nicht nur in der Umgebung der Kalkherde, sondern auch von denselben entfernt; sie bezeichnen diese Veränderungen als »la lésion de début de la paroi artérielle«.

d'Amato hat auch durch Paraganglindarreichung per os an Kaninchen Aortenveränderungen erzeugen können, die im wesentlichen den von den erwähnten Autoren beschriebenen Veränderungen gleichen.

Bei meinen Untersuchungen über die Adrenalinwirkung auf die Gefäße hatte es sich u. a. zunächst darum gehandelt, den Entstehungsmodus der »Adrenalinsklerose« festzustellen.

Die Durchführung dieser Untersuchungen hat die Verwendung eines großen Tiermaterials und vieler histologischer Untersuchungsbehelfe notwendig gemacht. Durch die Munifizenz der kaiserlichen Akademie der Wissenschaften in Wien, welche mir eine angesuchte Dotation bewilligt hat, ist mir die Vollendung dieser Arbeit ermöglicht worden. Ich erlaube mir daher, der hohen kaiserlichen Akademie der Wissenschaften in Wien sowie meinem gütigen Fürsprecher vor derselben, Herrn Hofrat Professor Dr. Siegmund Exner in Wien, an dieser Stelle meinen ganz ergebenen Dank auszusprechen.

Zur Feststellung des Entstehungsmodus der Adrenalinsklerose erschien es notwendig, diesen Krankheitsprozeß in seine allerersten Anfänge zurück zu verfolgen, vor allem in Stadien, wo noch keine Verkalkungen aufgetreten, die man ohne Frage schon als sekundäre Veränderungen auffassen muß. Als ich nun fand, daß man unter Umständen schon nach einmaliger Injektion von 0·1 *mg* Adrenalin einen, ja selbst mehrere kleine Verkalkungsherde in der Aorta vorfinden kann, bin ich mit der zu injizierenden Dosis immer weiter herabgegangen, so daß ich schließlich nur den hundertsten Teil der

[1] Berl. kl. Wochenschr., 1906, Nr. 33.

von den Autoren verwendeten Dosis, also 0·001 *mg* des Clin'schen Adrenalins[1] oder auch nur Bruchteile dieser Menge, für jede einzelne (intravenöse) Injektion gebrauchte. Solcher Injektionen erhielten meine Versuchstiere 3 bis 5 bis 20 und darüber. Ich habe eine größere Zahl von Tieren in dieser Weise injiziert[2] und nach einer verschiedenen Anzahl von Injektionen, ferner in verschieden langen Zeiträumen nach der letzten Injektion, zumeist mit Chloroform, getötet.

An der Aorta der Versuchstiere, die nur einige dieser kleinen Dosen erhalten hatten, fand sich makroskopisch keine Veränderung vor und nur an den Tieren, denen ich bis zu zwanzig dieser Injektionen, im ganzen also etwa 0·02 *mg* Adrenalin, gegeben hatte, sah man bisweilen überaus feine, punkt- und streifenförmige, meist quergelagerte, weißliche Verdickungen, die allem Anscheine nach der Intima angehörten. Der Grad der Veränderungen schien von der Zahl der applizierten Injektionen in weitem Maße unabhängig.

Zur mikroskopischen Untersuchung kamen Teile der Aorta, der Karotiden, Nierenarterien, der Iliacae, ferner, behufs Untersuchung der kleinen Arterien innerhalb der Organe, Stückchen der Leber, Lunge, Milz, Niere, des Gehirnes, des Herzens. Die vorzugsweise verwendeten Färbungen waren jene nach Weigert (Elastikafärbung), ferner die Eosin-Hämatoxylinfärbung, seltener kam die Methode von van Gieson, eventuell in Verbindung mit der Resorzin-Fuchsin-Elastikafärbung oder die Weigert'sche Färbung mit Nachfärbung in Pikrinsäurealkohol zur Anwendung.

Während nun die früheren Autoren nur an der Aorta, ganz vereinzelt an den Hauptästen derselben, niemals innerhalb des Parenchyms der Organe, arterielle Veränderungen nachweisen konnten,[3] fand ich auch Erkrankungen der kleinen Arterien als regelmäßigen, typischen Befund.

---

[1] Die Firma Clin & Co. in Paris hat mir genügende Mengen dieses kostspieligen Präparates zur Verfügung gestellt, wofür ich ihr herzlichsten Dank schulde.

[2] Histologisch untersucht wurden 30 Tiere.

[3] Erb's Befunde wurden bereits erwähnt; er hat dieselben zur Adrenalinwirkung nicht in direkte Beziehung gebracht.

Ich habe in der Regel mittelschwere Kaninchen (1500 bis 2000 *g*) verwendet und der mikroskopischen Untersuchung nur die Organe frisch getöteter Tiere zugeführt. Die hier aufgenommenen Befunde stammen ausschließlich von solchen, in anscheinend vollkommener Gesundheit getöteten Tieren, deren Organe denn auch makroskopisch keinerlei Veränderung gezeigt haben. Nur in einigen Fällen ist mir die Leber beim Durchschneiden ein wenig härter erschienen.

Die Befunde lassen sich stufenweise, d. h. von den geringen bis zu den hochgradigsten Veränderungen aufsteigend, darstellen. Nach diesem Prinzipe sollen sie nunmehr zur Besprechung gelangen.

Es sind Veränderungen, welche sich zumeist leicht und ungezwungen wohlbekannten Erkrankungsformen der Gefäße an die Seite stellen lassen.

Den geringsten Grad von Abweichung stellt Figur I dar, eine kleine Arterie (Nierengefäß), von muskulösem Typus, in sehr starker Vergrößerung.

Die auffälligste Veränderung betrifft die Lamina elastica interna. Von derselben haben sich nämlich an mehreren Stellen eine, zwei und noch mehr Streifen[1] abgehoben, um sich, nachdem sie verschieden lange isoliert verlaufen, wieder mit der Hauptmembran zu vereinigen. Die letztere ist dementsprechend zumeist verdünnt und unregelmäßig gewunden; die Windungen sind, auch im ganzen genommen, ungleich und erscheinen vielfach gestreckt. Der Abhebung neuer Streifen, deren Dicke variiert, scheint eine umschriebene Verdickung und ein stärkeres Tinktionsvermögen der elastischen Membran an der betreffenden Stelle voranzugehen. Die Media, zumal ihr muskulärer Anteil, erscheint aufgelockert. Die in ihr sichtbaren feinen elastischen Fäserchen sind vielleicht, wenigstens zum Teil, neu gebildetes Gewebe, denn in normalen Gefäßen gleicher Kategorie des Kaninchens trifft man sie jedenfalls gewöhnlich spärlicher an.

[1] Voigts (zitiert nach Hallenberger, Deutsches Archiv f. klin. Med., Bd. 87) nennt bei der Aorta die abgehobene Schicht »Streifen« im Gegensatze zur zurückbleibenden Lamelle, eine Terminologie, die auch Hallenberger angenommen hat.

Die Abspaltung von elastischen Lamellen an der Elastica interna gehört beim Menschen bis zu einem gewissen Grade zu den physiologischen Vorgängen. Jores[1] äußert sich hierüber in folgender Weise: »Wir finden den Prozeß der Verdoppelung und Vervielfachung der inneren Lamelle von einem gewissen Alter an regelmäßig, in seiner Stärke aber und Ausbreitung unterliegt er allerdings sehr erheblichen Schwankungen. Beim Kaninchen kommt nach demselben Autor eine solche Bildung von elastischen Lamellen durch Abspaltung aus der alten Membran unter normalen Verhältnissen nicht vor. Auch ich habe sie an drei normalen, ad hoc untersuchten Kaninchen nirgends vorgefunden. Demnach wäre in dieser Spaltung der Elastika die erste sichtbare Veränderung der Gefäße infolge der Adrenalinwirkung zu finden; die Media ist, wie erwähnt, in diesem Stadium nur wenig verändert, ihre Muskelkerne erscheinen intakt.

Auch in der Intima fehlen deutliche Kernveränderungen und -vermehrungen, doch habe ich niemals die Anwesenheit von zelligen Elementen zwischen der Elastica interna und dem abgehobenen elastischen Streifen vermißt. Die Identität dieser Zellen ist nicht sicher feststellbar. Aus dem Vergleiche mit Stadien weiter vorgeschrittener Veränderungen scheint hervorzugehen, daß es sich um Kerne von Muskelzellen handelt.

Man gewinnt den Eindruck, als würden die Spaltungen der Lamina elastica interna mit der Anwesenheit dieser Zellen in irgend welchem Zusammenhange stehen. Ein Hinweis auf derartige Verhältnisse findet sich bei Jores.[2] Er sagt: »Bei den innigen Beziehungen zwischen elastischem und muskulärem Gewebe muß man die isoliert in das innere Blatt der Elastica interna eingesprengten Kerne wohl als die erste Andeutung der Spaltung dieser Membran ansehen.«

Und Ähnliches beschreibt auch Hallenberger an der sklerotischen Radialarterie des Menschen in Bezug auf die Abhebung von Streifen aus der Elastica interna. Man kann

---

[1] Jores, »Wesen und Entwickelung der Arteriosklerose«. Wiesb. 1903, J. F. Bergmann.

[2] L. c.

sehr oft beobachten — sagt er — daß der Streifen gerade in der Nähe der Fenster (der Elastica interna) ein wenig abgehoben ist und als Ursache dieser Abhebung kann man zumeist eine Zelle erkennen, die zwischen elastischer Membran und elastischem Streifen liegt. Damit wäre dann der Anfang der Abhebung gemacht und es ist sehr wohl erklärlich, daß durch Proliferation dieser Zellen zwischen Elastica interna und elastischem Streifen die Abhebung sich weiter ausbreitet. Hallenberger hält die hier in Frage kommenden Zellen für Bindegewebszellen.

Ein weiteres Stadium der Gefäßveränderung ist in Fig. II und III zu erkennen, Abbildungen von Querschnitten der Arteria tibialis. Fig. III stellt die am intensivsten erkrankte Gefäßpartie in starker Vergrößerung dar.

Hier ist die Intimavermehrung bereits deutlicher und nicht mehr auf die elastischen Elemente der Gefäßwand allein beschränkt. Unter dem erhaltenen Endothel erheben sich arkadenförmig elastische Fasern feinster Art mit ganz zarten Windungen, an der Stelle der Intimaverdickung so dicht, daß es hier fast den Eindruck einer doppelten Elastika macht. Auch in der Media — es handelt sich abermals um ein Gefäß von muskulösem Typus — findet sich ein reiches Netzwerk von feinsten elastischen Fasern. Die Membrana elastica interna zeigt flachere und unregelmäßige Windungen. Zwischen den neu entstandenen Schichten, innerhalb der doppelten Elastika, sieht man dunkel gefärbte Kerne in mäßiger Zahl und ein zum zum Teil homogenes, zum Teil von verschieden großen, scharf begrenzten, hellen Lücken durchsetztes Gewebe.

Die Media ist gelockert, zwischen ihre Elemente sind körnig fädige Massen eingelagert. Die Kerne der Muskelfasern sind im großen und ganzen nicht verändert.

Der Unterschied zwischen diesem und dem früheren Präparate besteht darin, daß hier deutlicher neue Gewebselemente in die Erscheinung treten.

Hier wie dort die Bildung neuer elastischer Streifen in der Intima, deren Provenienz aus der Lamina elastica interna außer Frage steht; sieht man doch Veränderungen der elastischen Grenzmembran — Abflachung der Windungen derselben,

Unregelmäßigkeiten der Windungen, Verschmälerungen mit stellenweise auftretenden Verdickungen abwechselnd — und vor allem den direkten Zusammenhang der neugebildeten elastischen Membran mit der ursprünglichen.

Die neue Membran hebt sich an dem einen Rande des Präparates von der Elastica interna ab, um sich nahe dem anderen Rande, wo die Windungen der Lamina elastica interna wieder regelmäßig werden, neuerdings an dieselbe anzulegen. Auch folgen die Windungen der neuen Membran im großen und ganzen denjenigen der alten. Die neue Elastika zeigt eine auch schon bei schwächerer Vergrößerung erkennbare körnige Beschaffenheit. Zwischen den beiden elastischen Membranen, die an mehreren Stellen durch Züge feinsten, körnigen elastischen Gewebes miteinander verbunden sind, liegen Zellen mehrfacher Art. Einige von ihnen sind Muskelzellen, an der teils spindel-, teils walzenförmigen Gestalt der Kerne kenntlich; sie gleichen den im ersten Präparate beschriebenen Zellformen, wieder andere fallen durch ihre gleichförmig ovale Gestalt und die regelmäßige Anordnung auf.

Die körnig fädigen, mehr oder weniger homogenen Massen zwischen den Mediaelementen scheinen den »nicht präformierten Zwischensubstanzen« zu entsprechen, die Wiesel[1] bei der Untersuchung der Gefäße von Infektionsleichen (Diphtherie, Scharlach, Influenza etc.) gefunden hat. Sie dürften auch hier als Zeichen einer serösen Durchtränkung der Media aufzufassen sein, eine Annahme, welche durch den Befund der Lockerung der Mediaelemente eine ausreichende Unterstützung erfährt.

Wir finden also, im ganzen genommen, auch in diesem Präparate eine große Ähnlichkeit der Veränderungen mit jenen Veränderungen, die Jores als hyperplastische Intimaverdickung[2] beschrieb und als regelmäßigen Befund in sklerotischen menschlichen Arterien bezeichnet.

Die körnige Beschaffenheit, das gekörnte Aussehen der neuen elastischen Streifen erklärt Hallenberger, der den

[1] Zeitschr. f. Heilk., 1906.

[2] Während Jores das Vorkommen von Bindegewebe bei der ganz reinen Form der hyperplastischen Intimaverdickung nicht unbedingt zugesteht, heben

gleichen Befund an der sklerotischen Radialarterie des Menschen verzeichnet, als durch die Querschnitte der die Streifen bildenden longitudinalen Fasern bedingt. Diese Fasern, die unter sich durch ein dichtes Netzwerk feinster elastischer Fäserchen verbunden sind, werden nämlich von der homogenen Elastica interna abgehoben und da sie sehr nahe aneinander liegen, erscheinen sie als eine körnige Membran, die in Wirklichkeit nicht vorhanden ist. Das gekörnte Aussehen ist eben durch die Querschnitte der longitudinalen elastischen Fasern bedingt, und daß es sich wirklich um longitudinale Fasern handelt, kann man in Längs- und Flachschnitten leicht nachweisen.

Hallenberger fand auch — so wie ich in meinen Präparaten — neben solchen »gekörnten« homogen erscheinende, der Elastica interna ähnliche Fasern, gleich den in Fig. I abgebildeten. Die gekörnten und die homogenen Streifen sind allem Anscheine nach auf den gleichen Ursprung zurückzuführen, auf Wucherung von Lamellen aus der ursprünglichen Membran. Den gleichen Standpunkt vertritt auch Hallenberger in Bezug auf die Intimaverdickung bei der Sklerose der Radialarterie.

Wir wenden uns einem weiteren Präparate zu. Dasselbe betrifft ein arterielles Gefäß der Niere, Fig. IV. Bei Eosin-Hämatoxylinfärbung — es wurde bloß das nach Weigert gefärbte Präparat reproduziert — zeigt sich eine umschriebene Verdickung der Intima in Form einer höckerigen Vorwölbung gegen das Lumen, wodurch dieses exzentrisch gelagert erscheint. In den übrigen Anteilen des Gefäßes liegt die Intima der Elastika unmittelbar auf und trägt einen schönen endothelialen Saum. Ein solcher Saum setzt sich auch auf die höckerartige Verdickung selbst fort. Entsprechend derselben verliert sich die Regelmäßigkeit der Windungen der elastischen Membran, welche bei geringerem Glanze weniger deutlich hervortritt und schmäler erscheint. In diesem ver-

---

Thoma und Westphalen hervor, daß die zelligen Elemente der Intimaverdickung wohl vorwiegend glatte Muskelfasern sind, daß jedoch daneben unzweifelhaft auch Bindegewebszellen vorkommen.

mehrten Intimagewebe sieht man dunkel gefärbte, zumeist runde Kerne von verschiedener Größe. Sie sind ziemlich gleichmäßig verteilt, doch läßt sich weder aus ihrer Beschaffenheit noch dem dazu gehörigen Protoplasma mit Sicherheit bestimmen, welchen Elementen sie zugehören. Eine Anzahl von ihnen unterscheidet sich von den langgezogenen, weniger intensiv gefärbten, walzenförmigen Kernen der Muscularis mediae, welche in konzentrischer Anordnung das Lumen des Gefäßes umgeben, so zwar, daß sie auch entsprechend der Vorwölbung, welche die Intimaverdickung bedingt, der dadurch geänderten Form der Lichtung folgen. Hier sind die Kerne auch reichlicher.

Dasselbe Präparat in Weigert'scher Färbung (Fig. IV) bestätigt im großen und ganzen den Befund, welcher schon bei der Betrachtung des mit Eosin-Hämatoxylin gefärbten Präparates erhoben wurde, so daß auch hier jene Verschmälerung und Unregelmäßigkeit der Windungen der elastischen Membran in dem Bereiche der Intimaverdickung zu Tage tritt. Es zeigt noch mehr, indem man in dem gewucherten Gewebe unregelmäßige, aus einzelnen Körnern zusammengesetzte, arkadenförmig geschwungene Züge sieht, die die spezifische Elastikafärbung annehmen. Auch in der Media finden sich längere und kürzere, unregelmäßig gewundene, zum Teil aus einzelnen Körnchen zusammengesetzte elastische Fasern, an der Grenze gegen die Adventitia tritt wieder ein breiteres zusammenhängendes Band elastischen Gewebes auf, das gerade an jener Stelle, wo sich in der Intima die Wucherung findet, durch eine spitze Ausladung gegen die Adventitia auffällt.

Die Veränderungen, die wir in Fig. II und III beschrieben haben, sind also in Fig. IV mit geringfügigen Abweichungen wieder zu erkennen. Dasselbe Verhalten der Elastica interna in Bezug auf Verschmälerung und Unregelmäßigkeit der Windungen, dasselbe gekörnte Aussehen der neu gebildeten elastischen Lamellen, eine ähnliche Beschaffenheit der zwischen den neuen elastischen Schichten angesammelten Zellformen. Die Auflockerung der Mediaelemente erscheint in diesem Präparate nicht so deutlich, dafür ist die Neubildung elastischen Gewebes

innerhalb der Media deutlicher als in dem früheren und dem an erster Stelle beschriebenen Präparate.

Nach den bisherigen Befunden sind also die ersten histologisch erkennbaren Veränderungen, die sich unter Adrenalinwirkung an den arteriellen Gefäßen entwickeln, Media-Auflockerung, Vermehrung von Zellen — hauptsächlich Muskelzellen — die bei ihrem Anwachsen nach der Intima hin die elastische Membran aufsplittern und, während sie sozusagen eine Schichte bilden, von Neubildung elastischer Fasern begleitet werden. In manchen Präparaten hat es den Anschein, als würde die muskuläre Wucherung primären Veränderungen an den elastischen Elementen nachfolgen.

In einem weiter vorgeschrittenen Stadium der Adrenalingefäßerkrankung zeigt sich bei Eosin-Hämatoxylinfärbung eines Schnittes einer kleinen Arterie aus der Lunge (Fig. V) eine ganz besonders deutliche Vermehrung des Gewebes der Intima. Dasselbe bildet in diesem Falle eine der Elastika aufliegende Schichte von fast derselben Breite, wie sie der Media zukommt. Dadurch erscheint das Lumen des Gefäßes sehr beträchtlich verengt, nur ein schmaler Spalt, in welchem vereinzelte rote Blutkörperchen liegen, ist erhalten. Die Zunahme der Intima wird von einem Gewebe gebildet, dessen Elemente in radiärer Richtung gelagert sind. Während dasselbe nach außen hin wenig zellenreich erscheint, finden sich nahe dem Lumen reichliche Anhäufungen von Kernen, die, zumeist intensiv dunkel gefärbt, die erhaltene Lichtung umsäumen, ohne deutlich eine fortlaufende Endothelauskleidung erkennen zu lassen.

Einzelne der Kerne von deutlich walzenförmiger Gestalt und einer dazu gehörigen bandförmigen Protoplasmaschicht sind zweifellos glatte Muskelfasern, andere jedoch erscheinen eckig und verzerrt, so daß man sie als solche nicht bestimmen kann. Was die elastische Membran anlangt, so begrenzt dieselbe ziemlich vollkommen in steilen Windungen die erwähnte Intimawucherung. Außerdem sieht man auch bei der gewöhnlichen Eosin-Hämatoxylinfärbung in dieser Gewebsvermehrung elastische Bänder von verschiedener Länge und Breite durch ihren hellen Glanz hervortreten.

Die Media erscheint durch Lockerung der Elemente ziemlich zellenarm. Im allgemeinen jedoch umgeben die Muskelfasern derselben in zirkulärer Anordnung die in ihren Elementen radiäre Intimawucherung, wobei die Muskelfasern mit ihren zumeist gut erhaltenen Kernen und einem langgezogenen Protoplasmaleib ganz besonders hervortreten, da zwischen ihnen krümelige Massen eingelagert sind; einzelne Muskelkerne sind entschieden schlechter färbbar, andere kürzer und plumper, wieder andere korkzieherartig verlaufend, die zugehörigen Muskelfasern kürzer und plumper als ihre Nachbarn.[1]

Wir haben es also hier mit einer Hypertrophie von Muskelfasern der Media und Neubildung solcher Fasern in der Intima zu tun.[2]

Bei der spezifischen Elastikafärbung nach Weigert (Fig. VI) läßt sich nun die elastische Membran vollkommen darstellen, doch erscheint sie wesentlich schmäler und steht vielfach in Verbindung mit feinsten Zügen elastischen Gewebes, welches entsprechend den kernärmeren Anteilen der Intimawucherung sich findet. Diese elastischen Elemente lassen sich nur zum Teil in ihrer Gänze verfolgen und bilden an einzelnen Stellen, nahe der eigentlichen Elastika, zusammenhängende Züge, deren Windungen ziemlich jenen der elastischen Membran entsprechen. Die übrigen sind in ihrer Anordnung unregelmäßig, zeigen nur ganz flache und seichte Windungen, die sich aus einzelnen aneinander gereihten Körnchen zusammensetzen. Gegen das Zentrum hin, wo die große Kernanhäufung sich findet, fehlen elastische Fasern vollständig.

In Bezug auf die elastischen Gewebselemente in der Media gilt das von dem früheren Präparate Gesagte.

In der vorliegenden Intimaverdickung haben wir ohne Zweifel einen hohen Grad von »hyperplastischer Intimawucherung« zu erkennen, deren niedrigere Grade die ersten Figuren repräsentieren. Ganz besonders deutlich ist in Fig. V

---

[1] Wiesel deutet dies als Zustand starker Kontraktion.

[2] Auf die Elastika wurde bei der Zeichnung nicht Rücksicht genommen.

und VI die für die »hyperplastische Intimawucherung« charakteristische Wucherung der glatten Muskelfasern, der wir in geringerem Maße auch schon bei den niedrigeren Stufen der Erkrankung begegnet sind. Da die normale Kaninchenintima wahrscheinlich keine Muskelelemente enthält, müssen die neuen Muskelfasern wohl aus der Media in die junge Intima hineingesproßt sein. Insofern ist für die Adrenalinintimaveränderung des Kaninchens auch die Bezeichnung »hyperplastische« Intimaverdickung nicht zutreffend. Da jedoch diese dem menschlichen Gefäßsystem zukommende eigentümliche pathologische Veränderung nunmehr in allen ihren Zügen im Bilde der Adrenalinerkrankung wiederkehrt, mag die für die menschliche Pathologie passende Bezeichnung auch für diese Kaninchengefäßveränderung beibehalten werden.

Das Vorhandensein anders gearteter Zellen[1] in der Intima, die jedenfalls erst in zweiter Linie stehen, ist kein Grund gegen die Bezeichnung »hyperplastische Intimawucherung«, denn auch beim Menschen kommt eine rein »hyperplastische Intimaverdickung« im Sinne von Jores nur in den ersten vier Lebensdezennien vor, während bei älteren Individuen neben der rein hyperplastischen Verdickung auch Bindegewebswucherung zu finden ist (Hallenberger).

Die Intimawucherung ist im vorliegenden Falle so beträchtlich, daß es den Anschein hat, als könnte es an einer benachbarten Stelle des Gefäßes zu vollkommenem Gefäßverschlusse gekommen sein. Serienschnitte haben jedoch gelehrt, daß dies nicht der Fall ist. Im übrigen sind die zu Gefäßobliterationen führenden Gefäßerkrankungen von der Adrenalingefäßveränderung durchaus verschieden. Die wahre obliterierende Endarteriitis Friedländer's kennzeichnet sich durch allmählich zunehmende Intimaverdickung infolge ausschließlicher Bildung eines zellreichen Bindegewebes, während bei der durch Adrenalin gesetzten Veränderung die Beteiligung der Muskelelemente entschieden im Vordergrunde steht. Jedenfalls ist das radiär angeordnete, neue Gewebe fast ausschließlich aus jungen Muskelelementen zusammengesetzt.

---

[1] Nicht als Muskelelemente identifizierbar.

So weist denn der Adrenalinarterienprozeß auch in einem vorgeschritteneren Stadium, zumindest am Maßstabe der Intimawucherung gemessen, eine entschiedene Analogie mit der »hyperplastischen Intimawucherung« auf.

Betrachten wir nun noch die Fig. VII und VIII, eine kleine Arterie aus dem Herzmuskel betreffend, in einem Septum zwischen Muskelbündeln gelegen. Dieselbe zeigt eine ganz auffallende Veränderung in ihrer Wand, die sowohl bei der Färbung mit Eosin-Hämatoxylin (Fig. VII) als auch nach der Weigert'schen Elastikatinktion (Fig. VIII) hervortritt. Es fehlen nämlich eine einheitliche Elastika und ein zusammenhängender Endothelsaum. Dagegen tritt eine ganz auffallende Differenz in der Beschaffenheit der Muskelzellen, welche dem Lumen des Gefäßes zugewendet sind, gegenüber jenen, die der Adventitia zu liegen, auf. Diese lassen sich in ihrer konzentrischen Anordnung in ihren einzelnen Fasern deutlich verfolgen, weisen nur stellenweise eine gewisse Lockerung ihres Zusammenhanges auf und zeigen in ihren walzenförmigen Kernen im allgemeinen die normale Verteilung des Chromatins. Vereinzelt jedoch findet man hier größere Protoplasmamassen, deren Konturen jedoch nicht scharf abgrenzbar sind, mit mehreren zum Teil perlschnurartig hintereinander gelagerten, zum Teil zu traubigen Aggregaten vereinigten Kernen, die das Chromatin in der Art verteilt aufweisen, daß mehr die peripher gelagerten als die zentralen Anteile gefärbt erscheinen. Ganz scharf grenzen sich gegen diese Veränderungen der peripheren Gefäßwand jene der zentralen ab. Hier läßt sich der Verlauf der einzelnen Fasern nicht mehr verfolgen; dieselben erscheinen gequollen, homogen, zum Teil hyalin, während die Kerne vielfach in ihren Formen zu eckigen Gebilden verzerrt, pyknotisch, sich intensiv mit Hämatoxylin blauschwarz färben. Bei spezifischer Färbung zeigt sich nun, daß die Grenze dieser beiden so scharf voneinander geschiedenen Schichten der Wand durch ein in seiner Kontinuität vielfach unterbrochenes Band von Elastika gebildet wird, so daß man aus solchen Präparaten erkennt, daß die periphere Schicht der Media, die mediale der »hyperplastischen« Intima angehört.

Die Elastika, welche fast keine Windungen mehr erkennen läßt, besteht aus einer Reihe ungleich großer Schollen, die sich nach der spezifischen Färbung intensiv tingieren. Immerhin zeigt sich, daß gegen das Lumen zu eine ungleich dicke Vermehrung des Intimagewebes besteht, in welcher gröbere und feinere Körner die typische Färbung elastischer Fasern annehmen, ohne sich jedoch zu längeren Zügen eines solchen Gewebes zu vereinigen. Auch in der Media sind elastische Fasern äußerst spärlich vorhanden; nur hier und da findet man eine, welche aus zwei bis drei flachen, unregelmäßigen Windungen besteht.

Hier finden sich also neben den hyperplastischen auch degenerative Veränderungen, jedenfalls deutlicher als in den anderen Präparaten und zumal die elastische Membran betreffend. Die letztere ist stellenweise gänzlich unterbrochen, stellenweise wesentlich verdünnt, an anderen Stellen wiederum dicker, dunkler tingiert, ihrer regulären Windungen fast vollständig beraubt.

Solche stellenweise auftretenden Verdickungen, die ich auch in der Aorta meiner Versuchstiere beobachten konnte, faßt Hallenberger als Quellungszustände auf.

Die Muskulatur erscheint — hier jedenfalls wesentlich mehr als in dem früher beschriebenen Präparate — herdweise auseinandergerückt und zwischen ihr tritt eine teils krümelige, teils homogene, die Farbe schlecht aufnehmende, nicht präformierte Zwischensubstanz zu Tage, wie wir sie schon in Fig. II und III gefunden haben. Die Kerne der Muskelfasern sind vielfach eigentümlich konfiguriert, manche blaß oder sogar ungefärbt. Es ist auch bemerkenswert, daß eine Endothelauskleidung eine Strecke weit vorhanden ist, doch bleibt es dahingestellt, ob dieselbe den Rest einer früheren Intima oder eine neu enstandene Intimaabgrenzung darstellt; wahrscheinlich ist mit Rücksicht auf die Beschaffenheit der Endothelkerne das erstere der Fall. — In der Media sind zahlreiche »körnige« elastische Fasern aufgetreten.

Es mag an dieser Stelle hervorgehoben werden, daß die Degenerationserscheinungen an der Elastica interna in meinen Präparaten im wesentlichen mit den Veränderungen überein-

stimmen, die Hallenberger an der Lamina elastica bei Sklerose der Arteria radialis gefunden hat. An dieser Arterie wird so wie bei der Adrenalinarteriosklerose fettige Degeneration vermißt.

Mit der hyperplastischen Intimaverdickung gehen aller Wahrscheinlichkeit nach hypertrophische Zustände an den übrigen Gefäßhäuten einher. Bei der wechselnden Dicke der Media ist es überaus schwer, eine leichte Hypertrophie dieser Gefäßhaut mit Sicherheit zu erkennen, doch ist das Auftreten von neuen elastischen Fasern[1] — u. a. an ihrer körnigen Beschaffenheit kenntlich — wohl nicht anders als in diesem Sinne zu deuten, ebenso die Deutlichkeit und Dicke der Muskelfasern im Präparate Fig. V.

Übrigens hat Hallenberger auch an der sklerotischen Radialarterie des Menschen neben der hypertrophischen Intimaverdickung Vermehrung des elastischen Gewebes der Media als hypertrophische Erscheinung beschrieben.

Es dürfte schließlich ein erheblicher Anteil der die hyperplastische Intimaverdickung bildenden Zellen bindegewebiger Natur sein. An den größeren Gefäßen tritt nach intravenöser Adrenalinzufuhr regelmäßig Vermehrung von Bindegewebe ein (K. Ziegler). — Wie in der Media, so scheint auch in der Adventitia eine Vermehrung des elastischen Gewebes einzutreten. —

An der Aorta und den großen Gefäßen gleichen die ersten Veränderungen, welche ich nach intravenöser Zufuhr kleinster Adrenalindosen habe nachweisen können, in weitestem Maße den von Wiesel[2] im Verlaufe der verschiedensten Infektionskrankheiten am arteriellen Gefäßsysteme des Menschen beschriebenen Veränderungen. Dieselben charakterisieren sich hauptsächlich durch eine »seröse Durchtränkung der Gefäßmedia«. Elastische Lamellen und Muskelfasern sind herdweise auseinander gerückt und zwischen ihnen erscheinen stellenweise mehr oder weniger homogene, die Farbe schlecht oder gar

---

[1] Die nahe Verwandtschaft von elastischem und gewöhnlichem Bindegewebe läßt diese Annahme zulässig erscheinen.

[2] Zeitschr. f. Heilk., 1906.

nicht aufnehmende krümelige Massen, in deren nächster Umgebung die elastischen Fasern einander genähert sind, während sie da, wo solche Lücken beginnen, stärker ausgebogen erscheinen. Die Kerne der Muskelfasern sind, gleichfalls herdweise, teils schlechter, teils gar nicht tingiert. Solche Stellen finden sich nun in kleinerer oder größerer Zahl allenthalben in der Media verstreut, oftmals ganz nahe unter der Intima, die in diesen Gefäßen noch ganz unverändert zu erscheinen pflegt. Zuweilen sind aber auch schon in diesem Stadium Veränderungen innerhalb der Lamina elastica interna vorhanden, hauptsächlich bestehend in der Einlagerung des bereits oben beschriebenen, fast homogenen, schlecht tingierbaren, zellarmen Gewebes zwischen Endothel und Lamina elastica interna, ferner in Form der »hyperplastischen« Intimaveränderung, wie an den kleinen Gefäßen.

So wie an den kleinen Gefäßen, so treten auch an der Aorta Elastikaveränderungen sehr frühzeitig, oftmals zugleich mit den ersten überhaupt erkennbaren Veränderungen auf.

Die Anfangsstadien der Elastikaerkrankung können in zweifacher Weise in die Erscheinung treten. Die erste Form hat Wiesel in seiner zitierten Abhandlung ganz vorzüglich beschrieben: Die elastischen Fasern nehmen die Farbe nicht mehr an allen Stellen gleichmäßig an, sondern es wechselt an einer Faser stellenweise ein gefärbter mit einem ungefärbten Abschnitte, wodurch die Faser ein rosenkranzartiges Aussehen gewinnt, da die gefärbten Teile dicker sind als die ungefärbten. Ähnliches hat Passarge[1] für die elastischen Fasern in Lupusherden und Manchot[2] als erste Veränderung des elastischen Gewebes in beginnenden atheromatösen Herden beschrieben.

Eine zweite Anfangsveränderung an den elastischen Fasern in den großen Arterien, die zeitlich vielleicht noch weiter zurückliegt als die von Wiesel beschriebene, besteht in kolbigen und knotigen Auftreibungen der elastischen Fasern, die im übrigen ihr Tinktionsvermögen erhalten haben. Die Ver-

---

[1] Monatsh. f. prakt. Dermat., Bd. XIX.

[2] Manchot, Virchow's Archiv, Bd. 121.

änderung scheint nur kurze Faserabschnitte zu betreffen und herdförmig zu beginnen.

Auch an Gefäßen des Hundes habe ich nach wiederholten intravenösen Adrenalininjektionen analoge Veränderungen wie beim Kaninchen gefunden. Meine diesbezüglichen Erfahrungen reichen vorläufig nur auf die Aorta und deren größte Verzweigungen, respektive Verzweigungen zweiten Grades, Karotis, Nierenarterie, Kruralart. etc., und bestehen wie dort in den beschriebenen Veränderungen: Auflockerung, Einlagerung der nicht präformierten Zwischensubstanzen — in einem Nierengefäße nur subendothelial, in Form einer höckerigen Einlagerung zwischen Lamina elastica und Endothel, in anderen Gefäßen an verschiedenen Mediastellen, zumeist nahe der Intima — Veränderungen der elastischen Fasern, zumal der Lamina elastica interna, der Muskelkerne etc.

Ich möchte schließlich noch ganz kurz hervorheben, daß die hyperplastische Intimawucherung auch an den großen Gefäßen schon recht mächtig entwickelt sein kann, wenn sich an der Media nur die Veränderungen der »serösen Durchtränkung« derselben und Kernarmut nachweisen lassen.

Und fragen wir nun, worin, rein histologisch betrachtet, die Adrenalinwirkung auf die Gefäße beruht, so müssen wir sagen: In seröser Durchtränkung der Media, Wucherung und hypertropischen Veränderungen der Gefäßmuskulatur, Schädigung der elastischen Elemente der Gefäßwand, vor allem der Lamina elastica interna, mit konsekutiven, wahrscheinlich kompensatorischen Wucherungen dieser Gewebsanteile. Die Schädigung der muskulären Anteile der Gefäßwand ist, zumal in ihren Anfängen, überaus schwer zu qualifizieren. Jedenfalls bestehen schon sehr frühzeitig Auflockerung des Gewebes, Kernveränderungen und Faserverdickungen, welch letztere aber wohl schon als kompensatorische Veränderungen zu betrachten sind. An den Gefäßen von muskulösem Typus ist jedenfalls die Intimaveränderung, »hyperplastische Intimawucherung«, zumeist schon deutlich, wenn die Media nur wenig befallen erscheint.

Die Intimaverdickung hat den Charakter der hyperplastischen Intimawucherung (Jores); sie nimmt im späteren Verlaufe einen degenerativen Charakter an.

Man darf also behaupten, daß zwischen der »Adrenalinarteriosklerose« und gewissen Formen der menschlichen Arteriosklerose weitgehende Analogien bestehen, so daß man die beiden Prozesse in verwandtschaftliche Beziehungen zueinander bringen kann, eine Tatsache, welche für die Klärung der Pathogenese der menschlichen Arteriosklerose sicher von Bedeutung ist.

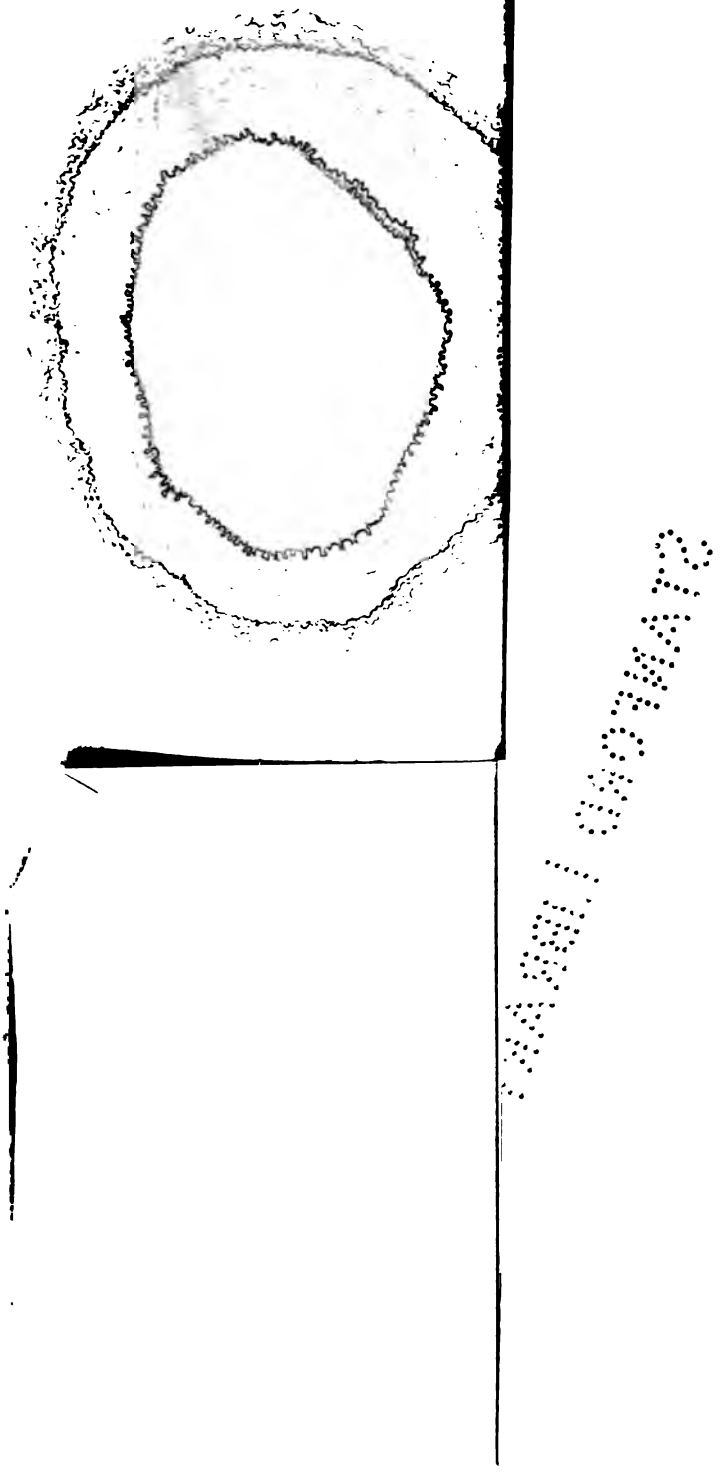

SITZUNGSBERICHTE

DER

KAISERLICHEN AKADEMIE DER WISSENSCHAFTEN.

MATHEMATISCH-NATURWISSENSCHAFTLICHE KLASSE.

CXVI. BAND. II. HEFT.

ABTEILUNG III.

ENTHÄLT DIE ABHANDLUNGEN AUS DEM GEBIETE DER ANATOMIE UND PHYSIOLOGIE DES MENSCHEN UND DER TIERE SOWIE AUS JENEM DER THEORETISCHEN MEDIZIN.

SITZUNGSBERICHTE

DER

KAISERLICHEN AKADEMIE DER WISSENSCHAFTEN.

MATHEMATISCH-NATURWISSENSCHAFTLICHE KLASSE.

CXVI. BAND. II. HEFT.

ABTEILUNG III.

ENTHÄLT DIE ABHANDLUNGEN AUS DEM GEBIETE DER ANATOMIE UND PHYSIOLOGIE DES MENSCHEN UND DER TIERE SOWIE AUS JENEM DER THEORETISCHEN MEDIZIN.

Studien über Trypanozoon Lewisi und Brucei

von

Dr. **Karl Byloff,**

Assistenten am Institute für allgemeine Pathologie.

(Mit 3 Tafeln und 2 Textfiguren.)

Aus dem Institute für allgemeine und experimentelle Pathologie in Graz
(Vorstand Prof. R. Klemensiewicz).

(Vorgelegt in der Sitzung am 28. Februar 1907.)

Mit der Arbeit von Kempner und Rabinowitsch (1), 1899 über das *Trypanosoma Lewisi* begann in diesem Forschungsgebiet eine äußerst rege Betätigung vieler Forscher, die sich in zahlreichen Mitteilungen niedergelegt findet. Unter diesen nehmen die 1900 begonnenen und immer weiter ausgedehnten Untersuchungen von Laveran und Mesnil (2) über die verschiedensten parasitierenden Blutflagellaten eine hervorragende Stelle ein. Das Interesse an diesen Blutparasiten, von denen viele als die Erreger verheerender Viehseuchen erkannt worden waren, steigerte sich noch in ganz unerwarteter Weise mit der Entdeckung Dutton's (3), 1902, der nachweisen konnte, daß auch im Blute des Menschen sich derartige Flagellaten ansiedeln und das Leben derselben bedrohen können und daß die Schlafkrankheit der Neger eine Trypanosomeninfektion sei.

Durch die Forschungen von R. Ross u. a. über den Malariaparasiten war die humane Medizin in das früher fast nur von Zoologen bearbeitete Gebiet der Protozoen tiefer eingedrungen und eben um die Wende des verflossenen Jahrhunderts nach Erforschung des Wirts- und Generationswechsels der Malariaparasiten durch Grassi's und Schaudinn's Arbeit über den Tertianparasiten des Menschen (1902) zu einem gewissen Abschluß gekommen und im Begriff, die gewonnenen Ergebnisse

praktisch zu verwerten, als Dutton uns mit dem den Malariaparasiten nahestehenden menschenpathogenen Blutflagellaten bekannt machte. Zudem erbrachte 1904 Schaudinn (4) den Nachweis, daß auch bei gewissen, von ihm näher studierten Blutflagellaten ein ähnlicher Wirts- und Generationswechsel stattfinde wie bei den Malariaparasiten, daß die schon lange bekannten, aber als eine besondere Art von Blutparasiten angesehenen Halteridien des Vogelblutes nichts anderes sind als Ruheformen eines Trypanosomas. Zugleich enthüllte er auch das bis dahin so rätselhafte *Leucocytozoon* als geschlechtliches Generationsstadium einer Spirochäte und eröffnete durch die Auffindung der *Spirochaete pallida* bei syphilitischen Prozessen, die er für eine Wuchsform eines *Protozoon* erklärte, neue Ausblicke.

Novy und Mc. Neal (5) vermochten die Trypanosomen der Säugetiere und Vögel auf künstlichen Nährböden zu züchten und gewannen die ersten Reinkulturen dieser Protozoen, ein Verfahren, das zu großen Hoffnungen berechtigte, dieselben jedoch nur teilweise erfüllte.

Auf die Anregungen Schaudinn's hin wurde von Billett (6), Brumpt (7), Keysselitz (8) und Léger (9) eifrig das Studium des Wirts- und Generationswechsels verschiedener im Blute von Kaltblütern parasitierenden Protozoen aufgenommen, denen sich neuerdings Prowazek (10), 1905, mit seinen »Studien über Säugetiertrypanosomen« anschließt, in denen er neben mehreren anderen Resultaten hauptsächlich den Generationswechsel von *Trypanosoma Lewisii* und *Brucei* festzustellen sucht.

Gleichwie Ross, durch äußere Umstände genötigt, als Ersatz für die menschlichen Malariaparasiten sich das diesen ähnliche *Proteosoma* der Vögel zum Studium wählte und dabei die Übertragung des Parasiten durch Stechmücken, die Bildung von besonderen Geschlechtsgenerationen, die ganz analog denen des Malariaparasiten des Menschen sind, den vollständigen Entwicklungsgang des Parasiten von der im Magen der Mücke vor sich gehenden Bildung und Reifung der Geschlechtsindividuen an bis zum Eindringen der Sporozoiten in die Speicheldrüse der Mücke nachweisen konnte und dadurch das

Bedeutendste für den damaligen Stand der Malariaforschung leistete, so war für die Trypanosomenforschung immer das Rattentrypanosoma der Ausgangspunkt der Untersuchungen. Ist doch eine genaue Kenntnis desselben und verwandter Arten ebenso notwendig für die weitere Forschung der Lebens- und Entwicklungsvorgänge der noch in ziemliches Dunkel gehüllten menschen- und tierpathogenen Trypanosomen, wie eine genaue Kenntnis von *Haemoproteus* und *Leucocytozoon* — man kann sagen — unbedingt erforderlich ist zu einem richtigen Verständnis der derzeitigen wissenschaftlichen Auffassung über den Entwicklungsgang des Malariaparasiten.

Ich selbst habe mich mit der Frage über die Entwicklung des *Trypanosoma Lewisi* im Blute von weißen und wilden Ratten beschäftigt und die Resultate dieser Untersuchungen 1904 in den Mitteilungen der kaiserl. Akademie in Wien veröffentlicht. Seither habe ich außerdem auch das *Trypanosoma Brucei* untersucht. Die Ergebnisse meiner bisher durchgeführten Untersuchungen bilden den Gegenstand der vorliegenden Mitteilung.

Allgemeines.

Über die Stellung der Trypanosomen in der Systematik herrscht keine völlige Übereinstimmung der Anschauungen. Doflein (11) führt als ersten Unterstamm die Plasmodromen auf: Protozoen mit Pseudopodien oder Flagellen als Fortbewegungsorgane, einem oder mehreren bläschenförmigen Kerngebilden, iso- oder anisogamere Befruchtung und einem meist dizyklischen Entwicklungskreis, in dem geschlechtliche Generationen mit ungeschlechtlichen alternieren.

Diese Plasmodromen zerfallen nun in folgende Klassen:

I. Klasse: *Rhizopoda* (Bewegung durch Pseudopodien).
II. Klasse: *Mastigophora* (Bewegung durch Geißeln).
III. Klasse: *Sporozoa* (Bewegung verschiedenartig, meist durch Parasitismus reduziert; Vermehrung durch zahlreiche beschalte Fortpflanzungskörper [Sporen]).

In die Klasse *Mastigophora* ist nun eine Menge »mehr oder minder verwandter Organismen, welche durch den Besitz

von einer oder mehreren Geißeln ausgezeichnet sind«, vereinigt. In fast allen anderen Eigenschaften weichen sonst die einzelnen Gruppen in fundamentaler Weise voneinander ab. So gibt es Mastigophoren, von denen man behauptet, daß sie sich gänzlich wie Pflanzen ernähren; andere ernähren sich rein tierisch, während wieder andere eine saprophytische Lebensweise zeigen. Denen schließt sich eine Unzahl von Übergangsformen an. Was die Vermehrungs- und Fortpflanzungsverhältnisse anbelangt, so ist dadurch, daß man dabei den Kernen das Hauptaugenmerk schenkte, eine völlige Umwälzung eingetreten, so daß trotz der bisherigen eingehenden Forschungen kein sicherer Anhaltspunkt zur Trennung der verschiedenen Gruppen gefunden werden konnte. Das charakteristische Merkmal der Klasse der Mastigophoren ist, daß ihre Angehörigen während der Hauptepoche ihres Lebens mit einer oder mehreren Geißeln (Flagellen) versehen sind.

Weiters teilt Doflein noch mit, daß es einige Flagellaten der niedersten Gruppen gibt, die entweder in der Jugend oder während des ganzen Lebens die Fähigkeit besitzen, neben den Geißeln Pseudopodien zu bilden. Dieser Umstand wird später bei der Besprechung des Geißelapparates von *Trypanosoma Lewisi* und *Brucei* von Bedeutung. Nach der Zahl, Anordnung und Beschaffenheit der Geißeln, der Beschaffenheit des Zellleibes und den allgemeinen Lebenserscheinungen wird dann die Klasse der Mastigophoren in drei Unterklassen geteilt, an deren erster Stelle die Flagellaten stehen. Diese Unterklasse wird nach Blochmann in fünf Ordnungen geteilt, in deren zweite Familie *Trypanosomidae* die uns beschäftigenden Trypanosomen zu rechnen sind.

Die Untersuchungen der letzten Jahre haben aber in diese Einteilung, selbst in die der früher erwähnten drei Hauptklassen, bedeutende Lücken gerissen, von denen hier nur die Stellung der uns interessierenden Blutparasiten erwähnt werden möge, die der Gruppe der Mastigophoren und Sporozoen angehören. Während sich, wie erwähnt, die Rhizopoden von den Flagellaten durch die Art ihrer Bewegungsorgane unterscheiden, werden die Flagellaten von den Sporozoen wieder durch deren »meist durch Parasitismus reduzierten Bewegungsapparat und durch

ihre Vermehrung mittels zahlreicher beschalter Fortpflanzungskörper« voneinander getrennt. Wie schwer aber diese Unterscheidungsmerkmale bei Einteilung in die betreffenden Klassen zu gebrauchen sind, macht ein Beispiel, das Lühe (12) anführt, sehr plausibel. Er erinnert daran, daß die allgemein als Sporozoen anerkannten Malariaparasiten keine beschalten Fortpflanzungskörper bilden, daß solche aber ebenso wie gewisse durch Parasitismus bedingte Rückbildungen (z. B. Fehlen einer kontraktilen Vakuole) bei der Dysenterieamöbe des Menschen (*Entamoeba histolytica* Schaudinn) vorkommen, obwohl deren Zugehörigkeit zu den Rhizopoden noch von niemand angezweifelt ist. Solcher Beispiele könnten mehrere aufgezählt werden[1] und machen es unwahrscheinlich, daß diese Art der Einteilung sich auf die Dauer erhalten wird. Freilich ist sie ja auch nur auf Grund der damaligen Forschungsergebnisse aufgestellt worden und vereinfachte das vorher existierende Chaos bedeutend und ist deshalb trotz aller Mängel vorläufig noch unentbehrlich. Jedenfalls ergeben die neueren Forschungen einen gewissen Zusammenhang zwischen den einzelnen Gruppen, so daß es wahrscheinlich wird, daß die im Blute parasitierenden Flagellaten (Trypanosomen) und die ebenfalls hier schmarotzenden Sporozoen (Malariaparasiten) »Anfang und Ende einer durch Übergänge verbundenen Reihe« sind. Lühe (l. c.) sagt auch ganz treffend: »Die im Blute der Wirbeltiere lebenden Protozoen bilden nicht nur eine biologische Einheit, es gewinnt vielmehr neuerdings den Anschein, als ob sie im Gegensatz zu der bisherigen zoologischen Auffassung auch einer systematischen Einheit angehören, wenigstens ihrer überwiegenden Mehrzahl nach.« Nach demselben Autor würde sich der Anfang und das Ende der Reihe Flagellaten-Sporozoen, soweit die blutschmarotzenden Formen in Betracht kommen, folgenderweise darstellen. Während die ursprünglichen Hämoflagellaten reine Serumschmarotzer sind, sehen wir andere, die schon einen Schritt weiter in ihrer Anpassung an die para-

[1] Tatsächlich ist *Haemoproteus noctuae*, seinen epiglobulären Ruheformen und seinen Geschlechtsgenerationen zufolge immer zu den Hämosporidien gerechnet, jetzt von Schaudinn direkt der Flagellatengruppe *Trypanosoma (Trypanosoma noctuae)* eingereiht worden.

sitische Lebensweise im Blute gemacht haben(?), dadurch, daß sie in Beziehung zu den Blutkörperchen getreten sind und sich dadurch eines weiteren Nährmediums bemächtigt haben. Je weiter der Parasit in seiner Anpassung darin schreitet, d. h. je mehr die auf oder in dem Blutkörperchen parasitierenden Formen die frei im Serum lebenden überwiegen, um so mehr nähert sich der Hämoflagellat dem *Haemosporidium*.

Wenn wir uns überhaupt eine Organismenart oder Varietät aus einer anderen entstanden denken wollen, so liegt dies am allernächsten bei den Parasiten. In Bezug auf die besprochenen Blutparasiten ergeben sich schon im Verlaufe ihrer Lebensschicksale mancherlei zwingende Momente. Nach den neueren Forschungen werden diese Parasiten fast durchgehends von Wirbeltier auf Wirbeltier durch blutsaugende andere Tiere, seien es nun Mücken, Fliegen, Zecken oder Blutegel und andere Tiere, übertragen.

Diese Übertragung kann nun ein mechanischer Impfungsvorgang einer bestimmten Entwicklungsform sein oder es kann der betreffende Überträger eine weitergehendere Rolle spielen. Die aufgenommenen Parasiten können sich in dem Überträger vermehren, bestimmte Phasen ihrer Entwicklung in ihnen durchmachen und erst dann wieder durch irgend eine physiologische Funktion, am häufigsten durch die Nahrungsaufnahme, durch Aufsaugen von Blut in die Blutbahn des anderen Tieres gelangen. Im Brennpunkt des Interesses steht in diesem biologischen Entwicklungskreis des tierischen Parasiten in zwei verschiedenen Tierspezies der Befruchtungsvorgang, der sich zwischen zwei parasitären Zellen abspielt. Die Resultate davon sind in den meisten Fällen mehr oder minder verschieden von den Formen, die wir in dem Wirbeltierblut beobachten, und je differenter sie sind, um so deutlicher tritt ein mit dem Wirtswechsel verbundener Generationswechsel zu Tage. Die Verhältnisse der Entwicklungsvorgänge sind komplizierter Natur und oft schwierig zu verfolgen. Dabei ist der Umstand auch für den Eingeweihten höchst störend, daß prinzipielle Begriffe, wie gerade der Begriff Wirt und Zwischenwirt, einmal in dem einen, einmal in dem anderen Sinne verwendet werden, da ja mit diesen ganz gewisse Entwicklungs-

kreise des Parasiten verbunden sind. Aus diesem Grunde schon ist es notwendig, bei den Hämoflagellaten und Hämosporidien die verschiedenen Wirte schon durch eine entsprechende Bezeichnung auseinander zu halten und an einem bestimmten Fachausdruck festzuhalten, was nicht immer geschieht. So bezeichnet Prowazek die nach seiner Ansicht das *Trypanosoma Lewisi* übertragende Rattenlaus *(Haematopinus spinulosus)* und ebenso B. Nocht (13) und M. Mayer als Zwischenwirt, während von anderer Seite wieder die übertragenden Insekten als definitive Wirte benannt werden. Zu begrüßen ist das Vorgehen Lühe's, der in seiner Abhandlung über die im Blute schmarotzenden Protozoen und ihre nächsten Verwandten von vornherein erklärt, daß er das Wirbeltier als den Zwischenwirt, den blutsaugenden Wirbellosen als den Wirt im engeren Sinne oder definitiven Wirt bezeichnet. Der Autor lehnt sich dabei an die von Grassi u. a. bei der Malariaforschung vorgeschlagene und gebrauchte Bezeichnung an, weil bei den parasitischen Würmern diejenigen Organismen als Zwischenwirte angesehen werden, in welchen die ungeschlechtlich sich vermehrenden Parasitengenerationen schmarotzen, als definitive Wirte dagegen diejenigen, in welchen die Individuen der geschlechtlich sich vermehrenden Generationen zur Reife gelangen und die Befruchtung vor sich geht. Lühe glaubt sich zu dieser Aufstellung noch dadurch berechtigt, da nach seiner Ansicht die Protozoen, welche einen Teil ihres Lebens im Blute der Wirbeltiere durchmachen, stammesgeschichtlich abzuleiten sind von den Flagellaten, die im Darme von Wirbellosen schmarotzen. Dadurch, daß diese sich in ihrer Ernährungsweise an die Wirbeltiere anpaßten, wurde auch für die »Urhämoflagellaten« sekundär die Blutbahn der Wirbeltiere eingeschaltet. Nach dieser Auffassung sind daher die blutsaugenden Wirbellosen die ursprünglichen Wirte, die Wirbeltiere dagegen die erst nachträglich eingeschalteten »Zwischen«wirte.

Die mehr oder minder enge Anpassung an das »Wirtstier« in obiger Auffassung an den »Zwischenwirt« nimmt R. Koch als Grundlage an, um die wichtigsten Trypanosomen in zwei Gruppen zu teilen. Als Unterscheidungsmerkmale dienen außer

den Beziehungen zum »Zwischenwirte« noch die Virulenz und das morphologische Verhalten. Als Repräsentant der ersten Gruppe fungieren das *Trypanosoma Lewisi* und das *Trypanosoma Theileri*, zwei Arten, die sich morphologisch sicher von allen anderen unterscheiden lassen, nur bei bestimmten Tierarten beobachtet werden, für diese in ihrer Virulenz kaum schwanken und auf keine andere Tierart — mit Ausnahme etwa der Meerschweinchen — übertragbar sind. Aus diesem Verhalten zieht R. Koch den Schluß, daß diese Trypanosomen sich auf das engste an die betreffenden Tierarten angepaßt haben und infolge ihrer entwickelten konstanten Eigenschaften zu festen Arten geworden sind. Die Angehörigen der zweiten Gruppe, zu der Koch die Erreger der Nagana, Surra, der menschlichen Trypanosomenkrankheit und des Mal de Cadéras zählt, zeigen ein anderes Verhalten. Daraus, daß dieselben sowohl in Bezug auf ihre Morphologie, Virulenz und »Wirtstier« schwankend und unbeständig sind, schließt er, daß diese Arten verhältnismäßig kurze Zeit in ihren Wirten leben, sich noch nicht völlig angepaßt und zu keinen festen Arten entwickelt haben, sondern sich noch in einer Periode der Mutabilität (nach de Vries) befinden.

Neuerdings hat Lühe in seiner schon mehrfach erwähnten Abhandlung eine neue Einteilung und Benennung angegeben. Er schließt sich dabei an den Vorschlag Lankaster's in der vorjährigen Jahresversammlung der British Medical Association an, der dahin zielt, daß man die Trypanosomen der Säugetiere und Menschen als eigene, von den Trypanosomen der Kaltblüter zu trennende Gattung ansprechen müsse. Lühe führt nun für diese Säugetierparasiten den Namen *Trypanozoon* ein und stellt vorläufig neben der Trypanosomenform als wichtigstes Kennzeichen dieser Gattung ihr (ähnlich wie bei *Haematomonas*) ausschließliches Serum-Schmarotzertum, ihre Vermehrung im Wirte sowohl als auch im Zwischenwirte durch einfache Zweiteilung auf und nimmt an, daß bei ihnen, im Gegensatze zu *Haematomonas*, das Geißelende anscheinend dem ursprünglichen Vorderende entspricht.

Damit glaube ich die für die vorliegende Mitteilung nötige Übersicht über die jetzigen Anschauungen betreffs der Stellung

der Trypanosomen im Reiche der Protozoen gegeben zu haben. Mit Sicherheit wird eine Charakterisierung der verschiedenen Arten erst möglich sein, wenn wir den vollständigen biologischen Entwicklungskreis derselben im Zwischenwirte sowohl als auch im definitiven Wirte kennen werden. Bis jetzt stehen wir aber immer noch am Anfange der Forschung. Eine ganze Anzahl von Fragen, die noch zu erörtern wären, will ich bei Besprechung der von mir beobachteten Trypanozoen, gestützt auf eigene Untersuchungen, berühren.

Trypanozoon Lewisi (Kent).

Seine Geschichte und Stellung sind in obiger Auseinandersetzung genugsam berührt, ebenso seine völlige Anpassung an das Genus *Mus*.[1] Damit hängt auch seine Verbreitung zusammen. Fast überall, wo *Mus rattus, decumanus* und *rufescens* zu finden sind und diese Tiere daraufhin untersucht wurden, konnte *Tryp. Lewisi* in dem Blute spontan infizierter wilder Ratten nachgewiesen und durch Überimpfung auf weiße oder scheckige Ratten weitergezüchtet werden. Über die bisher konstatierte geographische Verbreitung gibt Lühe (l. c., p. 105) detaillierte Auskunft. Ich selbst konnte seit 1901 in Graz aus unseren Kanalratten das *Trypanozoon* gewinnen, wobei im allgemeinen die Häufigkeit der Infektion der eingefangenen Tiere in der warmen Jahreszeit eine größere war als in den Wintermonaten.

Morphologie.

Das allgemeine Aussehen und die Größe der Parasiten ist Gegenstand vieler ausgedehnter Beschreibungen gewesen; ich möchte daher, um nicht genötigt zu sein, die Beschreibungen aus früheren Mitteilungen zu wiederholen, dasselbe als bekannt

[1] Meine Übertragungsversuche von *Trypanozoon Lewisi* auf Meerschweinchen lassen auch mich die Resultate ähnlicher Versuche von früheren Autoren bestätigen, daß nämlich die Trypanozoen wohl einige Zeit, 3 bis 4 Tage, in den Meerschweinchen zu leben vermögen, im Peritonealexsudat, ja auch im Blute gefunden werden können, nie aber zu einer Vermehrung kommen, sondern eine regressive Metamorphose eingehen und verschwinden.

voraussetzen und nur im allgemeinen an das mehr oder weniger lanzettförmige, mit einer undulierenden Membran und einer freien Geißel, einem großen und einem kleinen Kerne versehene Gebilde erinnern. Die Größe desselben schwankt ganz außerordentlich, je nach dem Entwicklungszustande des Parasiten zwischen den von Senn und v. Wasilewski angegebenen Grenzen von 8 bis 20 μ. Diese gelten aber nur im allgemeinen für »ausgewachsene« Formen, denn außer diesen gibt es jüngeren Entwicklungsstadien angehörende Formgebilde, deren Größe noch unter 7 μ liegt.

Im lebenden Zustande, im hängenden Tropfen oder in kapillärer Schicht untersucht, zeigen die Parasiten eine äußerst große Beweglichkeit, und zwar bewegen sie sich in der Regel mit dem geißeltragenden Ende voran. Nicht gar so selten aber findet das Umgekehrte statt, das *Trypanozoon* bewegt sich dann mit der Geißel nach hinten, was Kempner und Rabinowitsch schon betonten und von mir bestätigt werden konnte.

Die Bewegung ist eine sehr rasche nach allen Richtungen des Raumes hin. Der Parasit bewegt sich nicht nur lebhaft, sondern legt dabei, teils sich durch die Blutkörperchen durchschlängelnd, teils diese umschlingend, in kurzer Zeit verhältnismäßig große Strecken zurück. Die Art der Bewegung ist eine zweifache: eine um die Längsachse des Parasiten gerichtete, rotierende, und eine fortschreitende. Erstere wird zum Teil durch gewisse Bewegungen der undulierenden Membran, zum Teil durch eigene spiralige Körperdrehungen bewirkt. Diese letzteren sind durch Kontraktionen von den später zu besprechenden myophanähnlichen Mantelfibrillen bedingt. Die Bewegung nach vorn ist hauptsächlich der Effekt der peitschenden Geißeltätigkeit. Was die myophanähnlichen Fibrillen anbelangt, so wurden diese für die Säugetiertrypanosomen zuerst von Prowazek nachgewiesen.

Nach den Mitteilungen dieses Autors soll man an gewissen Objekten, die günstig gelagert sind, auf jeder Seite vier Fibrillen beobachten können, die von dem Blepharaplast »entsprechend den Radiärfasern eines achromatischen karyokinetischen Apparates« ausgehen und als eine Art von Fibrillenmantel den Körper der ganzen Länge nach durchziehen. Die Fasern sind

färberisch nur schwer darstellbar, am besten färbbar an Entwicklungsstadien. An älteren Individuen, meistens an »etwas gepreßten« Individuen, als helle Linien zu erkennen. Ich selbst habe selten an unversehrten Individuen eine Andeutung dieser Fibrillen beobachten können, an durch Präparation verletzten dagegen sind sie häufiger zu sehen. In einigen Präparaten, in denen durch starken Druck des Deckgläschens beim Ausstreichen des Blutes etliche Trypanosomen stark gequetscht worden waren, so daß das Protoplasma samt Kern aus dem Periplasten ausgetreten war, konnte ich in letzterem, der nur schwach rosa gefärbt war, sechs bis acht mehr oder weniger intensiv gefärbte, wenig divergent verlaufende Fasern sehen. Außer dem Nachweis eines ziemlich widerstandsfähigen Ektoplasmas oder Periplasten verschiedener Stärke, in dem die oben erwähnten Fibrillen gelagert sind, sieht man im innigen Zusammenhange damit den Blepharoplasten und die Geißel, die direkt zusammenhängen. In besonders günstig gelagerten Individuen ist auch die undulierende Membran zu sehen.

Zwischen Blepharoplast, undulierender Membran und Geißel besteht aber nicht nur anatomisch, sondern auch funktionell eine sehr innige Beziehung. Bei aufmerksamer Beobachtung der Bewegung zeigt es sich, daß dieselbe stets in der Gegend des Blepharoplasten beginnt, um von hier gegen das Geißelende fortzulaufen. Die Bewegung nimmt ihren Anfang in Form von leichten Wellenbergen, »um ungefähr im zweiten Drittel des Körpers die höchste Energie zu erreichen und hernach gegen das freie Ende nach Art der Bewegung eines Wimpels leise zu verklingen«. Ich folge hier der Schilderung Prowazek's, möchte derselben aber noch hinzufügen, daß mit dem Ausklingen in der Geißelspitze nicht die ganze Bewegung beendet ist, sondern sich vielmehr an diese Phase eine zweite anschließt, genau in der umgekehrten Richtung zur Geißelwurzel hin, um von da wieder zu beginnen. Dieses Spiel kann sich kontinuierlich fortsetzen oder es kann auch rhythmisch oder ganz unregelmäßig erfolgen und dann wohl auch gelegentlich die Welle wirklich nur bis zum Geißelende laufen. Der Effekt dieser Geißelaktionen übertrifft bei der Lokomotion des Parasiten bei weitem den durch die spiralige Drehung des Körpers

und die seitlichen Bewegungen der undulierenden Membran bedingten, daher bei *Trypanozoon Lewisi* die »bohrende« Bewegung zum Unterschiede von anderen Arten, z. B. *Trypanozoon Brucei*, mehr in den Hintergrund tritt.

Der Geißelapparat.

Was die Geißel selbst anlangt, so möchte ich wieder einige eigene Beobachtungen darüber mitteilen. In gewissen Entwicklungsstadien, wohl ein Produkt von Längsteilungen des *Trypanozoon Lewisi*, bemerkt man Individuen, die sowohl durch ihre Größe wie durch die Ähnlichkeit der beiden Enden auffallen. Während sonst das nicht geißeltragende Ende in einen mehr oder weniger langen, schnabelartigen Fortsatz ausläuft, ist bei diesen äußerst langen Formen, die oft die doppelte Länge eines ausgewachsenen, normalen *Trypanosoma* erreichen können, dieser Fortsatz zu einem geißelähnlichen Gebilde ausgezogen. Oft ist die Orientierung über das eigentliche Geißelende schwierig und nur durch die Färbung dieses langen Fortsatzes, der sich immer wie das Protoplasma blau färbt und durch die Lage des Blepharoplasten, von dem aus der rotgefärbte Geißelfaden ausgeht, möglich. Diese Formen waren mir schon lange bekannt, aber um so größer das Erstaunen, als ich bei Durchmusterung von lebenden Präparaten im Ultramikroskop von Siedentopf und Zsigmondy entwickelte Individuen von *Trypanozoon Lewisi* sah, die sehr an die eben beschriebenen erinnerten. Erstere wiesen an dem schnabelartigen Ende, das sonst ganz normales Aussehen hatte, ebenfalls eine, in mehreren Fällen sogar zwei Geißeln auf, die sich in dem spitzen Schnabelende inserierten und ziemlich seichtwellige, aber lebhafte Bewegungen, die Blutstäubchen umherwirbelnd, ausführten. Diese Geißeln sind im Verhältnis zu der einen bisher bekannten Geißel sehr zart. Sie messen schätzungsweise kaum mehr als ein Drittel von deren Breite, sind aber ziemlich lang, so daß sie im Maximum ein Drittel der Länge des ganzen Trypanosomenkörpers (die Geißel nicht mit eingerechnet) erreichen können.

So schwer auch die Bilder, die man bei der Dunkelfeldbeleuchtung des Ultramikroskops zu sehen bekommt, infolge

der mannigfachen Beugungserscheinungen des Lichtes zu deuten sein mögen, in diesem Falle war eine Täuschung durch irgend welche zufällig anwesende ähnliche Gebilde sicher ausgeschlossen. Die lebhaften Bewegungen der feinen, dünnen Fädchen und ihre direkten Beziehungen zum *Trypanosoma* konnte ich oftmals im Laboratorium anderen Beobachtern demonstrieren und mein Streben war, den Zweifel über ihre Realität zu zerstreuen. Ich versuchte zuerst, diese Gebilde durch die photographische Platte wiederzugeben. Dem stellten sich aber zwei Hindernisse in den Weg: die notwendige starke Okularvergrößerung, der dadurch eintretende große Lichtverlust und die Unmöglichkeit, damit eine Momentaufnahme der lebhaft beweglichen, feinen Geißeln zu erhalten. Schon bei gewöhnlicher Beobachtung im Ultramikroskop bei Anwendung Zeiß'scher Dunkelfeldimmersion (2 *mm* und 1·30 Apertur) und Verwendung der Okulare 12 oder 18 sieht man im Anfange, wo das *Trypanozoon Lewisi* noch äußerst beweglich ist und es Mühe macht, bei der starken Vergrößerung dem einzelnen Individuum mittels des verschiebbaren Objekttisches zu folgen, nichts von den feinen »hinteren« Geißeln; erst nachdem der Parasit dem Absterben entgegengeht, und das kann oft mehrere Stunden dauern, wo also die Bewegungen langsamer werden, kann man an günstig gelagerten Objekten die Geißeln zu Gesicht bekommen und ihr Spiel verfolgen. Bei gänzlich abgestorbenen Individuen, die bewegungslos und anscheinend starr geworden sind, sind auch die feinen Geißeln bewegungslos. Geringe Strömungen der Blutflüssigkeit im Präparat krümmen sie dann nach den verschiedenen Raumrichtungen und legen sie gewöhnlich scharf umgebogen an den Trypanosomenkörper an, worauf sie bald gänzlich unsichtbar werden.

Da weder mit Giemsa's Farbflüssigkeit noch mit der von mir fast ausschließlich gehandhabten Romanowski-Modifikation auch nicht eine Spur von den Geißeln zu sehen ist, habe ich mich bemüht, dieselben mittels der Geißelfärbung nach Zettnow und Löffler zur Darstellung zu bringen, um davon an der Hand dieser Trockenpräparate brauchbare photographische Abbildungen zu bekommen. Aber bei Anwendung dieser Methoden hat man wieder mit den bekannten Schwierigkeiten

zu kämpfen. Durch Zentrifugieren, Waschen mit Kochsalzlösung etc. habe ich wohl reine, niederschlagsfreie Präparate erhalten, die eingreifenden Reinigungsprozeduren hatten aber die feinen Gebilde abgerissen oder gänzlich zerstört. An ein-

Fig. 1.

Es bedeuten: *a* rote Blutkörperchen, und zwar eines von der Fläche, eines von der Seite gesehen;
b Blutstäubchen und ultramikroskopische Körperchen;
c Blutplättchen;
d der Somakern des Trypanosomas;
e der Blepharoplast;
f undulierende Membran;
g die Saumgeißel;
i die freie vordere Hauptgeißel;
j die zweite feine Geißel des Hinterendes hier einfach gezeichnet.

zelnen Stellen von Präparaten, die durch sehr vorsichtiges Ausstreichen von verdünntem, reichlich trypanosomenhaltigem Rattenblute hergestellt und nach Zettnow gefärbt waren, konnte ich dort, wo die mitgefärbte Fibrinmembran besonders dünn war, ganz deutlich die beschriebene zweite Geißel sehen; zu einer brauchbaren photographischen Aufnahme waren aber

auch solche Stellen nicht gut verwendbar. Ich muß mich daher begnügen, eine Skizze von dem Bilde im Ultramikroskop zu geben (Fig. 1).

Demnach haben also gewisse Entwicklungsstadien des *Trypanozoon Lewisi* außer der mit dem Blepharoplasten und der undulierenden Membran zusammenhängenden Hauptgeißel an dem dieser entgegengesetzten Ende noch ein bis zwei kleinere, feinere Geißeln. Diese Gebilde muß man als Geißeln bezeichnen, da deren ganzer Charakter und Bewegung von dem der Pseudopodien zu sehr verschieden ist. Eine Verwechslung mit den erwähnten lang ausgezogenen Trypanazoenformen ist ausgeschlossen, da bei gewöhnlicher Romanowski-Färbung sowohl als auch bei gewöhnlicher Beobachtung lebender Präparate derartige Formen entweder gar nicht vorkommen, oder wenn, deutlich verschieden waren. Die Annahme, daß die Geißeln vielleicht Überreste dieser ausgezogenen Enden sein könnten, ist nicht direkt von der Hand zu weisen, steht aber mit der bisherigen Erfahrung über die Entwicklung dieser Trypanozoenformen im Widerspruche. An Pseudopodien zu denken wird man durch die Tatsache gezwungen, daß plötzlich während der Beobachtung der feine Geißelfaden verschwinden kann, gleichsam als ob er eingezogen worden wäre, ein Vorgang, den wir bei Beobachtung von gewissen Amöben oft beobachten konnten.

Irgend welche Beziehungen zum Blepharoplasten konnte ich im lebenden Präparate nicht nachweisen, obwohl auch im Ultramikroskope der Blepharoplast als auch der Kern ganz deutlich zu erkennen sind. In einigen gut gefärbten Präparaten von jüngeren *Trypanozoen Lewisi* kann man wohl noch weiter dem Ende zu dann und wann, durch einen feinen roten Strang mit dem Blepharoplasten verbunden, ein kleines rundliches Körnchen sehen, das eventuell mit diesen Geißeln in Verbindung gebracht werden könnte. Prowazek beschreibt ebenfalls dieses Körperchen, bringt es in Beziehung zur Saumgeißel der undulierenden Membran und nimmt an, daß es aus einer Teilung des Karyosoms des Blepharoplasten hervorgegangen sei, analog einem gleichgearteten Korn, das neben dem Blepharoplasten bei *Herpetomonas muscae domesticae*

nachgewiesen ist, sowie einem Korn, das nach Schaudinn ebenfalls neben dem Blepharoplasten von *Trypanosoma noctuae* (Celli und San Felice) vorkommt.

Der Blepharoplast.

Der Blepharoplast ist gewiß eines der auffälligsten Gebilde des Trypanosomenkörpers, deshalb wohl auch die große Anzahl der Bezeichnungen hiefür: Nucleolus, Micronucleus, Geißelwurzel, Centrosom. Beide letzteren Bezeichnungen habe ich in meiner früheren Arbeit dafür benützt. Geißelwurzel deswegen, weil dieses Gebilde sowohl der Entwicklung nach als anatomisch der Ursprung der Geißel ist. Centrosom, weil sein Verhalten während des Teilungsvorganges sehr an das eines Zentralkörpers erinnert. Funktionell steht er in inniger Beziehung zur Bewegung des Trypanosomenkörpers und während der Teilung zu den Vorgängen bei dieser und zum eigentlichen Kerne. Daß gerade wieder die Myonemfasern aus dem Blepharoplasten ihren Ausgang nehmen, kann als neuer Beweis für seine intimen Beziehungen zu den Bewegungsvorgängen gelten. Auf sein Verhalten bei den Teilungsvorgängen des Kernes und des ganzen Trypanosomenkörpers soll bei Besprechung dieser Vorgänge eingegangen werden.

Nach Prowazek entstammt der Blepharoplast dem Innenkörper des Hauptkernes eines »Ookinetenstadiums«. Hier gleich will ich hervorheben, daß genannter Forscher bisher allein bei Säugetiertrypanosomen diesen Vorgang beobachtet hat. Dafür gibt es auch Analogien bei anderen niederen Lebewesen, am klassischesten wohl bei den Spermien, aber auch bei Trypanosomenarten, so z. B. bei *Haemoproteus noctuae*. Hier entsteht aus einem zunächst einheitlichen Kerne durch Teilung ein neues Gebilde, das in der folgenden Zeit ganz anderen Funktionen vorsteht als sein Mutterkörper. Das Teilprodukt des Innenkörpers, der zukünftige Blepharoplast, tritt dann nach der Schilderung Prowazek's aus dem Kerne in das Protoplasma aus, und zwar auf derjenigen Seite und nach jener Richtung, welche dem späteren geißeltragenden Ende entspricht, um erst später, von besonderen Fibrillen gezogen, gegen das spitze Ende hinzuwandern, wo er sich dann definitiv verankert.

Dieser Umstand bestimmt Prowazek, das geißeltragende Ende als das (phylogenetische) Vorderende zu bezeichnen. Es ist das eine schon öfter diskutierte Frage, zu deren Lösung mehrere Momente herangezogen wurden, so die Bewegungsrichtung des Trypanozoons und dessen Stellung bei der Agglomeration; beides sind aber ziemlich unverläßliche Anhaltspunkte, da einerseits unzweifelhaft und gar nicht selten *Trypanozoon Lewisi* Bewegungen mit nachfolgender Geißel ausführt, andrerseits von vielen Beobachtern behauptet wird, daß bei Agglomeration die Trypanozoen einmal an dem Geißelende, das andere Mal an dem entgegengesetzten spitzen Ende aneinander haften.

Ich kann mich letzterer Behauptung nicht ganz anschließen und werde bei Besprechung der Agglomeration darauf zu sprechen kommen, kann aber auch auf der anderen Seite in dem Vorrücken des zukünftigen Blepharoplasten nach jenem Ende, das später die freie Geißel trägt, keinen Grund für dessen Benennung als Vorderende finden, sondern nur eine Annahme, geradeso wie die, daß bei eingeißeligen Flagellaten gewöhnlich das geißeltragende Ende das Vorderende genannt wird. Jetzt, wo ich auch am entgegengesetzten Ende Geißelgebilde gesehen habe und mehr als früher den Blepharoplasten als lokomotorisches Zentralorgan ansehe, möchte ich mich doch eher der Anschauung R. Koch's zuwenden, der das geißeltragende Ende als das Hinterende bezeichnete. Auf die weitere Entwicklung des Blepharoplasten möchte ich nicht weiter eingehen, sondern nur auf die Ausführungen Prowazek's in mehrfach zitierter Arbeit verweisen. In den von mir beobachteten weiter unten erwähnten kleinsten Gebilden, soweit sie überhaupt dem Formenkreise des *Trypanozoon Lewisi* beigezählt werden können, war nur der Kern zu sehen, in den »Ookinetenformen« war gewöhnlich schon der Blepharoplast ausgebildet und dann lag er geradeso wie bei den klumpenförmigen Teilungsformen in unmittelbarer Nähe des sich zur Teilung anschickenden Kernes und immer in seiner charakteristischen schrägen Stellung.

Bei *Trypanozoon Lewisi* geht, wie wir später sehen werden, die Teilung des Blepharoplasten fast regelmäßig der

Teilung des Kernes voraus und dabei zeigt der Blepharoplast ein Verhalten, das in vielerlei Hinsicht an die Rolle eines Centrosoms erinnert, welche Bezeichnung Laveran und Mesnil auch gewählt haben und die die passendste sein dürfte; denn »Blepharoplast« könnte sehr leicht mit den in der Botanik gleichbenannten Gebilden verwechselt werden.

Auch die von vielen Autoren beschriebene rundliche, schwer färbbare Zone, in die der Blepharoplast eingebettet zu sein scheint, könnte für seine Centrosomennatur sprechen und etwa Sphäre genannt werden. Dieselbe ist nicht konstant zu finden, was hauptsächlich von der Färbung abhängen dürfte, da bei zarter Färbung dieser Hof selten vermißt wird, bei etwas intensiver Tingierung dagegen oftmals nichts davon wahrnehmbar ist, so daß infolge dieser Unbeständigkeit manche Forscher so weit gehen, diese lichten, kreisrunden Stellen überhaupt als ein Kunstprodukt zu erklären. Dem kann ich nicht zustimmen; die geringe Färbbarkeit gerade des Verbindungsstückes zwischen Saumgeißel und Blepharoplast, die den roten Farbstoff sonst so intensiv aufnehmen, bestimmt mich, die Sphäre als ein normales Gebilde des Trypanosomenkörpers zu halten und macht mir die Abbildungen der verschiedenen Trypanosomenarbeiten erklärlich, bei denen prinzipiell die Saumgeißel immer ein Stück vor dem Blepharoplasten abbricht, eine Färbungserscheinung, die tatsächlich ziemlich häufig zu sehen ist und aus der von einigen Untersuchern der Schluß gezogen wurde, daß die Geißel nicht direkt mit dem Blepharoplasten in Verbindung stehe. Dem ist gewiß nicht so. Durch eine etwas stärkere Färbung sieht man immer auch das Verbindungsstück zwischen beiden, das eben in der schwer färbbaren Sphäre liegt, gefärbt. Zerquetschte Präparate liefern, wie früher bereits erwähnt, einen untrüglichen Beweis dafür. Bei Abbildungen von solchen Individuen findet man auch immer mit wenigen Ausnahmen einen direkten Übergang von der Geißel in den Blepharoplasten; ich verweise nur auf die Abbildung in Prowazek, Taf. III, Nr. 57 und 58, und auf die photographische Wiedergabe in Taf. I, Fig. 1 und 7, und auf Taf. I, Fig. 12, meiner früheren Abhandlung.

Derlei Bilder legen die Annahme sehr nahe, daß anatomisch eine Verbindung des Blepharoplasten mit der Geißel sowohl wie mit dem Periplasten-Ektoplasma bestehen muß und man könnte daher den Periplasten mit seinem Anhange, der undulierenden Membran, die Saumgeißel, die freien Geißeln, die Myonemfasern und den Blepharoplasten als anatomisch und funktionell zusammengehöriges Ganzes auffassen.

Von diesen Bildungen des Ektoplasmas unterscheidet sich das mehr oder minder dünnflüssige Endoplasma mit dem darin befindlichen Kerne.

Das Endoplasma besitzt einen schaumig-alveolären Bau, der trotz seiner mannigfachen Bilder doch nicht einer gewissen Struktur — Organstruktur — zu entbehren scheint. Dafür spricht ein bläschenförmiges Gebilde, das fast regelmäßig unmittelbar hinter dem Blepharoplasten zu beobachten ist — die Blepharoplastenvakuole. Dieselbe ist im lebenden *Trypanozoon* durch ihr stärkeres Lichtbrechungsvermögen erkenntlich. Sie ist bald rundlich, bald eiförmig, ohne aber, wie alle Beobachter hervorheben, besondere Lebenserscheinungen, wie Pulsation u. dergl., zu zeigen. In gefärbten Präparaten färbt sich die Blepharoplastvakuole nur wenig, viel weniger als die benachbarte Protoplasmasubstanz. In der Literatur wurde dieses Gebilde bisher wenig beachtet und gewöhnlich als Kunstprodukt einer Präparationsplasmolyse aufgefaßt. Dem kann ich mich nicht anschließen, obwohl ich zugeben muß, daß auch an verschiedenen anderen Körperpartien des *Trypanozoon Lewisi* verschieden große ähnliche Vakuolen nicht selten zu beobachten sind. Aber die große Regelmäßigkeit, mit der diese Vakuole zu beobachten ist einerseits und andrerseits das von mir beobachtete Verhalten derselben während der Teilungsvorgänge, bestimmen mich zu der Annahme, daß es sich hier doch um ein Organgebilde handelt. Nicht selten kann man in gefärbten Präparaten neben der Teilung des Blepharoblasten auch eine Teilung dieser Vakuole sehen, die z. B. in Fig. 6 der Taf. I (oben) schon deutlicher ausgesprochen ist als die des Blepharoplasten. (Außerdem sind solche Vakuolen auch in Fig. 5 [Mitte] und Fig. 10 derselben Tafel gut zu sehen.) Außer diesem Verhalten bei der Teilung des Blepharoplasten,

das mir hauptsächlich obige Annahme aufdrängte, würde für eine Organstruktur des Endoplasmas noch die regelmäßige Lagerung des Kernes in ihm sprechen.

Der Kern liegt in ausgewachsenen Formen zwischen dem vorderen und mittleren Drittel des Trypanosomenkörpers und stellt ein eiförmiges Gebilde dar, dessen längere Achse mit der Längsachse des Trypanosomenkörpers zusammenfällt. Im Innern des Kernes kann man nicht selten einen größeren Innenkörper, das »Karyosom«, beobachten, der sich an Größe und durch einen rotvioletten Farbenton von den regelmäßig herumgelagerten kleinen, leuchtend rot gefärbten Chromatinkörnern unterscheidet. Bezüglich des Verhaltens des Kernes zu den Teilungsvorgängen werde ich später sprechen.

Geschlechtsformen.

Im Rattenblute findet man bei genauerer Durchsicht von Präparaten, die in verschiedenen Phasen der Krankheit hergestellt wurden, hauptsächlich vom vierten bis fünften Tage nach der Infektion an außer den eben besprochenen und in überwiegender Zahl auftretenden Formen, die schon eine große gestaltliche Mannigfaltigkeit zeigen, noch Individuen, die nicht nur der Form nach, sondern auch nach dem Reichtum an färbbarer Substanz wesentlich voneinander verschieden sind. Daß es sich hier, ähnlich wie bei anderen Blutprotozoen, um differenzierte Geschlechtszellen handeln könnte, ist eine bekannte Annahme. Ziemann (17) hat zuerst bei *Tryp. Brucei* auf derlei Formen aufmerksam gemacht.

Bei der Nagana fand er neben breiteren Formen, die einen deutlich sich abhebenden Kern, ein verhältnismäßig granulationsarmes Protoplasma haben und sich ganz hellblau färben, noch sehr schlank gebaute Formen. Letztere zeichnen sich durch einen undeutlich abgegrenzten Kern aus. Das Kernchromatin ist in »staubförmiger Auflösung« in »Chromidien« im Kernplasma verteilt. Diese Formen sind überhaupt durch ihren großen Granulationsreichtum und durch ihre violett-rote Färbung ausgezeichnet. In den ersteren, breiteren Formen

vermutete Ziemann die männlichen, in den schmalen, granulationsreichen die weiblichen Individuen. Die Beobachtung Ziemann's wurde bald darauf von Plimmer und Bradford (18) und Mc. Neal (19) bestätigt und durch zahlreiche Bilder illustriert.

Ähnliche Verhältnisse fand Prowazek bei *Tryp. Lewisi*, gab aber den verschiedenen Formen eine andere Deutung und stellte drei Formengruppen auf:

1. Formen mit einem nicht scharf umgrenzten Kern und großem Granulationsreichtum = indifferente Formen.

2. Schmale Formen mit einem schärfer umgrenzten, auffallend langen, spiralig gewundenen, chromatinreichen Kerne und dunklem Farbentone = männliche Formen.

3. Breite, massige Formen, deren Protoplasma gleichmäßig alveolär ist und sich in einem eigentümlich himmelblauen Farbentone färbt, von dem sich der Kern scharf abhebt = weibliche Formen.

Diese Aufstellung erscheint mit Rücksicht auf Erfahrungen bei andern Protozoenformen und mit Beachtung des großen Formenreichtums der vorliegenden Art der Protozoen plausibel. Wie verschieden die Deutung derartiger verschiedener Formen sein kann, beweist der Widerstreit in den Anschauungen Ziemann's und Prowazek's. Ziemann hat die breiten, blassen Formen für Männchen erklärt, während Prowazek die gleichen Formen für Weibchen ansieht.

Die Frage, ob überhaupt ein derartiger Trimorphismus, ohne Rücksicht auf funktionelle Bedeutung, bei *Tryp. Lewisi* und auch bei *Tryp. Brucei* vorhanden ist, muß jedenfalls bejahend beantwortet werden. Dafür sprechen sowohl Beobachtungen an *Tryp. Lewisi* als auch bei nahe verwandten Trypanosomen wie die der Süßwasserfische und des *Haemoproteus*, bei denen einwandfrei solche Formdifferenzen nachgewiesen wurden, die als Geschlechtsformen erklärt wurden. Zu dem kommt der von Prowazek beigebrachte Nachweis einer geschlechtlichen Entwicklung des *Tryp. Lewisi* im übertragenden Insekt und damit wäre, falls sich die Beobachtung bestätigt, ein großer Schritt nach vorwärts zur Lösung dieser wichtigen Frage getan. Eine einwandfreie Bestimmung des

Geschlechtes wird eben nur dann möglich sein, wenn wir wissen werden, wie diese verschiedenen Gebilde sich entwickeln und wie sie sich im definitiven Wirte verhalten, d. h. bis das bisher noch unbekannte Glied in der Entwicklungsreihe, nämlich das Produkt der männlichen Geschlechtszelle — der Spermatozoid und dessen Beziehung zur entwickelten Eizelle — aufgedeckt sein wird. Hier ist noch eine sehr große Lücke in unserer Kenntnis der uns interessierenden Trypanosomen und es mag wohl allein in der schwierigen Art der Untersuchung liegen, daß Prowazek in seiner angeführten Arbeit über das genauere Verhalten der sogenannten geschlechtlichen Formen im Zwischen- und definitiven Wirte nur ganz vorübergehend berichtet.

Versuchte ich nun an der Hand der eigenen Beobachtungen die verschiedenen Formen in das erwähnte System einzureihen, so stoßen wir gleich bei Einreihung der am häufigsten zu beobachtenden Form auf nicht unbedeutende Schwierigkeiten. Diese Formen stehen, wie aus der ganzen vorausgegangenen Beschreibung hervorgeht, so ziemlich in der Mitte zwischen den granulationsreichen und -armen Formen und den Individuen mit scharf umgrenztem und verschwommenem Kerne. Daß alle möglichen Übergänge von dem einen Extrem zu dem anderen vorkommen, ist sicher. Sowohl was den Granulationsreichtum anlangt als auch in Bezug auf die Umgrenzung des Kernes, die gewiß mit den verschiedenen Evolutionen des Kernes in Beziehungen steht, gibt es Übergangsformen. Bei genauer Betrachtung gefärbter und ungefärbter Präparate sieht man auch, daß die Richtung, die »wandernde Chromidien« einschlagen können, verschieden sein kann, einmal vom Kerne zum Blepharoplasten, ein andermal vom Kerne dem Ende der großen Geißel zu. Das häufigste ist wohl der erstere Fall. Daß es sich dabei um Reduktionsvorgänge des Kernes handelt, ist allgemein angenommen und durch verschiedene Abbildungen (Prowazek) illustriert. Auf meiner Tafel I dieser Abhandlung ist in Fig. 5 in dem mittleren Individuum ein derartiger unzweifelhafter Reduktionskörper gleich oberhalb des Kernes durch die Photographie ganz deutlich wiedergegeben. In diese Übergänge von Granulationsreichtum bis zur Granulations-

armut des Endoplasmas fallen nun auch die gewöhnlich im Rattenblute vorkommenden Formen und der vorstehenden Einteilung nach müßten sie eher zu den männlichen Individuen, wie dies tatsächlich auch Prowazek tut, gerechnet werden. Es ist aber sehr auffällig, daß gerade diese Formen so häufig und konstant vorkommen, während die granulationsreichen und granulationsarmen, die sogenannten indifferenten und weiblichen Individuen, bedeutend seltener und nur zu gewissen Zeiten zu beobachten sind. Nach Ablauf der Entwicklungsperioden, also beiläufig vom siebenten bis achten Tage an, sind fast nur solche mittelschlanke »ausgewachsene« (männliche?) Formen vorhanden. Ich neige mich daher eher der Ansicht Lühe's zu, der ebenfalls die Ansicht Prowazek's über den männlichen Charakter dieser Formen bestreitet und von der Voraussetzung ausgeht, die durch das Verhalten bei anderen Blutparasiten gestützt wird, daß, solange die Krankheit noch nicht abgelaufen ist, die indifferenten Formen zahlreicher sind als die geschlechtlich differenzierten Formen. Lühe betrachtet deshalb die bei den Trypanosen der Säugetiere gewöhnlich zu findenden Parasitenformen als indifferente Trypanozooen, während er solche mit zahlreichen chromatischen Granulationen bei fehlender Abgrenzung des Kernes, die er aber nie zu Gesicht bekommen hat, als männliche Formen ansehen möchte, »die möglicherweise sich im Blute von Säugetieren entwickeln können«. Also genau im Gegensatze zu der von Prowazek aufgestellten Einteilung. Was nun meine Auffassung anlangt, so möchte ich dieselben als geschlechtlich nicht oder noch nicht deutlich differenzierte Zellen ansehen, zudem bei den Protozoen die Annahme von Zwitterbildungen zum wenigsten nicht von vornherein von der Hand zu weisen ist. Nach meinen Beobachtungen vermehren sich dieselben auf ungeschlechtlichem Wege, durch einfache Längsteilung. Es ist dies eine Art der Fortpflanzung, die bei *Trypanozoon Lewisi* zwar viel seltener als z. B. bei *Trypanozoon Brucei* vorzukommen pflegt, die aber nicht nur von mir, sondern von vielen Autoren beobachtet wurde. Welcher Art die Tochterindividuen derartiger »ungeschlechtlicher«

Zellen sein können und wie sie sich im Verlaufe ihrer weiteren Entwicklung verhalten, ist noch unbekannt.

Die besonders granulationsreichen Trypanozooen mit nicht scharf umgrenztem Kerne für männliche Formen zu deuten, kann ich mich nicht entschließen, denn obwohl ich derartige Gebilde, wie sie das Mikrophotogramm von Mc. Neal zeigt, hie und da gesehen habe, so habe ich niemals einen Anhaltspunkt zu einer derartigen Annahme finden können. Ich habe immer dabei den Eindruck gehabt, eine Degenerationsform vor mir zu haben und in den weiter unten zu besprechenden künstlichen Degenerationsversuchen habe ich auch sehr oft ganz gleich aussehende Individuen beobachten können. Plimmer und Bradford geben an, daß sie derartige Trypanozooen vorwiegend in dem Lungenblut infizierter Mäuse gefunden haben, ein Umstand, der mich in meiner Vermutung nur noch bestärkt. Ich möchte daher diese besonders granulationsreichen, nur einen undeutlichen Kern besitzenden Formen ganz von der Einreihung in obiges System ausschalten, weil ich sie für der Degeneration sehr nahestehende Formen[1] halte.

Nach all dem eben Angeführten würde ich die weitaus am häufigsten zu beobachtenden Formen mit den geschilderten morphologischen Merkmalen in die erste Gruppe nach Prowazek's Einteilung einreihen und sie als indifferente bezeichnen.

Von diesen kann man in Präparaten, die ungefähr dem fünften bis sechsten Krankheitstage des Versuchstieres entstammen, Formen unterscheiden, die in Bezug auf Merkmale den Forderungen eines männlichen Zellcharakters ganz gut entsprechen. Lange, auffallend schmale Gebilde mit einem mehr oder minder langen, gestreckten Kerne, der sich ziemlich

---

[1] Die erwähnten Abbildungen derartiger (männlicher?) Formen von Mc. Neal sind in Studies from The Rockefeller Institute for Medical Research. Reprints Vol. IV, 1905, auf T. XVI zu finden. Die Beziehungen zu dem anderen Individuum glaubte Mc. Neal als Konjugation deuten zu dürfen. Ich halte es, wenn es nicht bloßer Zufall ist, für eine der Agglutination sehr nahe stehende Erscheinung, wie sie so häufig als Vorläuferin oder Begleiterin von Degenerationsvorgängen zu beobachten ist.

scharf von seiner Nachbarschaft abgrenzt, Individuen, die sich auch in einem dunkleren Farbentone als die oben besprochenen Formen färben. Außer diesen mehr oder weniger differenten Eigenschaften wäre noch die mächtige Ausbildung des lokomotorischen Apparates, der undulierenden Membran sowohl als auch der gewöhnlich sichtbaren Geißel zu erwähnen. Auf Taf. I in den Figuren 4, 5 (links), 8 (unten) und 9 habe ich derartige Gebilde auf photographischem Wege abgebildet. Als Typen der männlichen Formen gelten wohl die in Fig. 4 und 8, während in Fig. 3 ein *Trypanozoon* abgebildet ist, dessen bestimmte Einreihung ich nicht zu geben wage, es eher aber den vorher besprochenen indifferenten zugesellen möchte. Solche Formen, wie Prowazek sie auf Taf. II in den Figuren 35 und 36 und besonders in Fig. 37 auf Taf. III abbildet, habe ich bisher nie im Rattenblute finden können. Es ist daher nicht uninteressant, daß diese männlichen Individuen gerade in Bezug auf die Gestaltung des Kernes differieren von denen, die im übertragenden Insekt, dem definitiven Wirte, von Prowazek beobachtet und farbig abgebildet wurden.

Von beiden eben besprochenen Formen unterscheiden sich die der dritten Gruppe, die sogenannten weiblichen Individuen, in auffälliger Weise: Breite, massige Körper, deren Protoplasma deutlich und ziemlich gleichmäßig alveolär ist und sich in einem eigentümlichen himmelblauen Farbenton färbt. Ihr runder Kern ist scharf abgegrenzt, was wohl durch die fast stets zu beobachtende ringförmige Anordnung des Chromatins an der Peripherie des Kernleibes und der mehr massigen Beschaffenheit des Chromatins bedingt wird. Andrerseits sticht der Kern, der an und für sich schon einen größeren Durchmesser als der der anderen Geschlechtsformen besitzt, noch dadurch hervor, daß er von einem mehr oder weniger breiten, blaßblau gefärbten Protoplasmastreifen umsäumt ist, während sonst der längliche ovale Kern die ganze Breite einzunehmen pflegt. Einen Innenkörper habe ich mehrmals beobachten können, freilich nicht so deutlich und oft, wie dies bei *Trypanozoon Brucei* der Fall war. In Fig. 6 (Taf. I, oberes *Trypanozoon*) waren in dem gefärbten Präparate in der Längslinie deutlich zwei polförmig angeordnete Körperchen zu

sehen, die jedenfalls einer Teilung des Innenkörpers entstammen. Bei genauerer Betrachtung der photographischen Wiedergabe kann man die beiden Körperchen noch erkennen, sowie die ringförmige Anordnung des Chromatins und die alveoläre Struktur des Protoplasmas. Außerdem sind derartige weibliche Formen noch in Fig. 5 (Mitte), Fig. 7, Fig. 8 (oben) und Fig. 9 abgebildet, von denen Fig. 5 (Mitte) besonders durch das Vorhandensein eines jedenfalls als Reduktionskörper zu deutendes, stark tingiertes Körperchen interessant ist. Auch in Fig. 8 ist eine Andeutung davon zu sehen, hier aber erst im Austritt aus dem Kerne begriffen. Überhaupt scheinen die Kerne beider Figuren in einem Bewegungszustande begriffen zu sein; sie unterscheiden sich von denen in Fig. 6, 7 und 9 durch ihre ovale Form, undeutlichere Begrenzung, auch ist bereits der Blepharoplast im Begriff sich zu teilen, als Ausdruck einer eben beginnenden Teilung. Fig. 10 gibt ein eben auf der Höhe der Teilung angekommenes solches Individuum wieder, in dem der ersten Teilung eine zweite folgt, also eine Vierteilung, und sind bereits zwei größere und zwei in der Ausbildung begriffene Geißeln ganz deutlich zu sehen. Eine Betrachtung der Abbildungen bringt aber noch ein anderes Merkmal gegenüber den männlichen und auch indifferenten Formen ganz gut zur Anschauung, nämlich die auffallende mangelhafte Ausbildung des Geißelapparates im Verhältnis zu ihrer Größe und Masse. Besonders verkürzt erscheint dabei die undulierende Membran. Im lebenden Zustande sieht man auch derartige Formen sich nur höchst schwerfällig bewegen, eine Erscheinung, die wir auch von den Makrogametocyten des Malariaparasiten her kennen. Vielleicht ist gerade diese relativ schlechte Bewegungsfähigkeit die Ursache gewesen, daß Plimmer und Bradford, aber auch Mc. Neal diese als absterbende Individuen angesehen haben.

In Bezug auf die Unterscheidung der als Geschlechtszellen betrachteten Formen haben wir vorher bemerkt, daß eine große Zahl derselben morphologisch und funktionell schwer voneinander zu trennen sind. Wir haben dafür, soweit es die Formen im Rattenblute anlangt, keinen anderen Anhaltspunkt, als etwa das Verhalten der einzelnen Formen bei solchen Bildern, die

als Konjugationserscheinungen gedeutet werden könnten. Derartige Vorgänge sind von mehreren Forschern schon beobachtet, beschrieben und auch abgebildet worden, aber fraglich geblieben. Auch ich habe im frischen Rattenblute, beziehungsweise in lebenden Präparaten desselben, mehrere Male solche Vorgänge beobachten können und stundenlang verfolgt. Zwei einigermaßen morphologisch und durch ihre verschiedene Breite als different erkennbare Individuen bewegten sich im Kreise in einem auffallend lebhaften Tempo. Bald näherten sie sich und stießen zusammen, um gleich im nächsten Momente rasch wieder auseinander zu stieben und das Spiel von neuem zu beginnen. Gelegentlich eines neuen Zusammenstoßes blieben sie aber für lange Zeit aneinander kleben, und zwar, um die allgemeine Bezeichnung beizubehalten, mit ihren Hinterenden, bald ruhiger werdend, bald uhrzeigerförmige Bewegungen ausführend. Nach Verlauf einer mehr oder weniger geraumen Zeit, oft Stunden, trennten sie sich wieder, um ohne besondere Veränderung davon zu schwimmen. In vieler Hinsicht machten diese Vorgänge sehr den Eindruck, daß man eine Konjugation der Trypanosomen vor sich habe; aber meine Beobachtungen bei der Agglutination von *Trypanosoma Lewisi* und *Brucei* haben mich sehr vorsichtig in der Deutung derselben gemacht. Auch bei der Agglutination nämlich kann man ein ganz ähnliches Verhalten der Trypanosomen sehen, besonders wenn man verdünntes agglutinierendes Serum in die kapillare Blutschichte langsam eindringen läßt. Auch hier kann man sehen, wie anfangs, wahrscheinlich durch chemotaktische Einflüsse, oft momentan die Trypanozooen viel lebhaftere Bewegungen ausführen als früher, oft gegeneinander stoßen, um nach mehrmaligen Zusammenstößen endgültig oder doch für lange Zeit aneinander zu kleben. Sobald aber nur halbwegs zahlreiche Trypanozooen im Blute vorhanden sind, kommen dann immer noch mehrere Individuen zu dem ursprünglichen Stamme hinzu und bilden so die bekannten Agglutinationssternformen, eine Erscheinung, die ich niemals in solchen Präparaten, in denen ich die Konjugationsbilder sah, finden konnte, trotzdem das Blut zahlreiche Parasiten enthielt. Aber einige Male sah ich bei Betrachtung

frisch entnommenen Blutes ebenfalls deutliche Agglutination ohne irgend einen Zusatz von einem artfremden Serum oder irgend einer anderen Substanz, und diese Erfahrung verstärkte nur noch mehr meinen Zweifel.

Also auch dieses Moment ist für die sichere Beurteilung des Geschlechtes wenig maßgebend; gleichwohl ist aber durch den Nachweis einer geschlechtlichen Fortpflanzung im definitiven Wirte des Rattentrypanosoms, dem *Haematopinus spinulosus* Burm., der ebenfalls von Prowazek konstatierten vollständigen Ähnlichkeit der Geschlechtsformen, die im Darmkanale der Laus zu finden sind, mit denen des Rattenblutes, und aus den Analogien[1] mit anderen flagellaten Blutparasiten die Aufstellung dieser Geschlechtsformen einstweilen gerechtfertigt.

Agglutination.

Dieses Phänomen, das auch unter der Bezeichnung »Agglomeration« schon von Laveran und Mesnil beschrieben wurde, unterscheidet sich von dem bekannten Vorgange bei den Bakterien dadurch, daß die einzelnen Individuen, die sich zu sternförmigen Figuren und unregelmäßigen Knäueln aneinander kleben, vollkommen beweglich bleiben und sich, freilich nach enormen Anstrengungen, wieder aus dem Knäuel befreien können. Bei Beobachtung des Agglutinationsvorganges im gewöhnlichen als auch im Ultramikroskope sieht man öfter zwischen den einzelnen aneinander klebenden Trypanosomenenden eine stärker lichtbrechende Masse, die sich gelegentlich auch färberisch darstellen läßt.

Diese Masse erweckt den Anschein einer Kittmasse, welche die Ursache der Agglutination sein könnte. Was die Anordnung der einzelnen Individuen im Agglutinatknäuel anlangt, so konnte ich nur in den seltensten Fällen eine Agglutination mit den geißeltragenden Enden beobachten und dann hatte ich immer den Eindruck, daß Zufälligkeiten dabei im Spiele waren. Eine regelmäßige Rosette, bei der die meisten Geißeln nach

---

[1] Bei anderen im Blute parasitierenden Flagellaten ist ein Trimorphismus von indifferenten, männlichen und weiblichen Formen sehr charakteristisch. Bei *Trypanozoon Lewisi* ist er eben nur weniger ausgeprägt.

ihrem Zentrum gerichtet gewesen wären, habe ich nie sehen können; wohl aber fast immer das Gegenteil, so daß ich als Regel aufstellen möchte, daß das *Trypanozoon Lewisi* (und *Brucei*) mit seinem den Blepharoplasten enthaltenden Hinterende agglutinieren.

Der Blepharoplast selbst erscheint dabei vergrößert und gequollen, ein Zustand, der sich auch gar nicht selten an derartigen gefärbten Präparaten erkennen läßt. Von mehreren Seiten wurde die Vermutung ausgesprochen, daß der Blepharoplast eine wichtige Rolle bei der Bildung der Agglutinationsfiguren spiele. Eine klebrige Kittmasse, die schon früher als stark lichtbrechende Substanz erwähnt wurde, liegt so nahe am Blepharoplasten, daß man diesen zu ihr in Beziehung zu bringen sucht. Man hat daher auch angenommen, daß bei jener Art von Agglomeration, wie sie auf den künstlichen Nährböden, nach Mc. Neal und Novy, beobachtet wird, eine Verlagerung des Blepharoplasten vor den Kern die Ursache davon sei, daß die Geißelenden der Mitte des Sternes zugewendet seien. Ein Umstand, der jedoch gewiß nicht normal ist und kein Gegenbeweis für meine obige Behauptung sein kann. Die Stellung der Einzelindividuen bei der Agglutination ist öfter schon diskutiert worden, weil man daraus ein Kriterium für das Vorder-, respektive Hinterende des Trypanosomenkörpers gewinnen wollte; aber man kam dabei zu keinem einwandfreien Resultate.

Jedenfalls ist es aber interessant, daß bei der Agglutination der Trypanosomenzellen Teile ihres Leibes beteiligt zu sein scheinen, die durch Bildung einer klebrigen Masse die Anhäufung begünstigen oder bewirken, was auch für die Beurteilung der Bakterienagglutination bemerkenswert erscheint.[1]

Die Agglutination von *Trypanozoon Lewisi* und *Brucei* kann durch Verwendung verschiedener Substanzen erzielt werden. In erster Linie kommen dabei die verschiedenen Serumarten in Betracht und von denen sowohl Immunsera wie

---

[1] Siehe hiezu R. Paltauf, Handbuch für pathogene Mikroorganismen von Kolle und Wassermann unter dem Artikel »Agglutination«, Bd. 49, VII (p. 726) und IX (p. 765).

Normalsera. Immunsera wurden gewonnen auf die gebräuchliche Weise durch mehrfaches Verimpfen von *Trypanozoon Lewisi* auf Ratten. Schon nach Überstehen der ersten Infektion zeigt sich eine gewisse Immunität, so daß neue Infektionen nicht immer zu neuerlichem Auftreten von Trypanosomen im Blute führen. Es ist das eine Tatsache, die ich in meiner ersten Publikation schon hervorhob. Ich sagte: Die zahmen Ratten überstehen die Infektionskrankheit, wobei ihr Blut von Trypanosomen frei wird. Diese Behauptung wurde von H. Ziemann (21) in Zweifel gezogen, ausgehend von den Erfahrungen, die man mit dem Blute angeblich immunisierter naganakranker Tiere gesammelt hatte. Derartiges Blut in größeren Mengen auf ein anderes empfänglicheres Tier übertragen, erwies sich doch als infektiös, ein Umstand, der ja bekanntlich der Grund war, warum man von der künstlichen Immunisierung der Rinder etc. abging, weil man dadurch nur noch mehr parasitentragende Tiere den übertragenden Insekten exponiert hätte. Diese Erfahrung bei *Brucei* ist nun nach meiner Meinung kein fester Beweis für die Unrichtigkeit meiner Anschauung, auch wenn dieselbe in genereller Weise für alle Trypanozooenspezies aufgefaßt würde; denn gerade was Pathogenität und Immunität anlangt, differieren diese beiden Trypanozooenarten beträchtlich. Zudem ist von den einzigen empfänglichen Tieren, den Ratten, nur eine geringe Menge Blutes zu gewinnen und empfänglichere Tiere kennen wir nicht. Mir ist auch seither kein Infektionsversuch mit derartigem Material gelungen.

Dasselbe Resultat erhielten auch andere Forscher. Ich verweise z. B. auf Kempner und Rubinowitsch (1), die dem Immunserum die Kraft beimessen, Infektionen von grauen und weißen Ratten mit *Trypanozoon Lewisi* zu verhindern, und zwar sowohl bei gleichzeitiger Injektion des Serums mit dem trypanozooenhaltigen Blute, als auch bei 24stündiger Vor- oder Nachbehandlung mit dem Immunserum (vergl. auch Nocht und Mayer [22]).

Aus solchen Versuchen ergab sich, daß in den Seris von Tieren, die durch mehrmalige Infektion mit trypanosomenhaltigem Blute immunisiert waren, außer Schutzstoffen auch agglutinierende Substanzen nachweisbar waren. Die Agglu-

tinine sind stabiler als die Schutzstoffe und je nach der Dauer der Vorbehandlung mehr oder minder wirksam.

Außer solchen Immunsera gibt es noch eine Reihe von Serumarten verschiedener Tierspezies, die ebenfalls agglutinienierend wirken. Es sind dies Tierarten, die von vornherein wenig oder gar nicht empfänglich für die betreffende Trypanozooenart sind und aus diesem Grunde steht uns für die Agglutinationsversuche des nur für Ratten pathogenen *Trypanozoon Lewisi* eine ziemlich große Anzahl von verschiedenen Serumarten zur Verfügung.[1] So wirken Kaninchen-, Hund- und Ziegenserum schwach, Hühner- und Pferdeserum stark agglutinierend. Dazu muß aber bemerkt werden, daß häufig das Serum eines oder des anderen Tieres gänzlich unwirksam befunden wird. Solche Beobachtungen machte ich mit Pferde- und Kaninchenserum. Es ist daher obige Aufzählung nicht ganz streng zu nehmen, denn es kann auch gelegentlich ein Kaninchen- oder Hundeserum große Agglutinationskraft besitzen.

Weiters hat auch das Peritonealexudat agglutinierende Eigenschaften. Man sieht dies sehr häufig bei Beobachtung des intraperitoneal einverleibten Blutes. Bei einem mit *Trypanozoon Brucei* infizierten Tiere, das massenhaft Parasiten enthielt, ist gelegentlich durch unvorsichtiges Festhalten des Tieres behufs Blutentnahme oder infolge der bald nach der Infektion auftretenden Milzschwellung und der damit verbundenen geringeren Konsistenz derselben eine Milzruptur entstanden und kurze Zeit darauf das Tier tot aufgefunden worden. Die Sektion ergab eine große Menge ungeronnenen Blutes in der Bauchhöhle, das auch, aus dieser entfernt, nicht gerann. Das Tier war gänzlich ausgeblutet, und zwar nahm die Blutung von einem kleinen Riß in der Milz ihren Ausgang. Das ungeronnene Blut, im hängenden Tropfen untersucht, zeigte ganz ungeheure Massen von agglutinierten *Trypanozoon Brucei*, die bereits verschiedene Grade der Degeneration aufwiesen. Man fand Übergänge von anscheinend ganz unveränderten Individuen bis zu stark der Auflösung verfallenen.

---

[1] Manche dieser Serumarten agglutinieren auch die roten Blutkörperchen des Rattenblutes.

Eine große Anzahl ersterer war noch beweglich. In den gefärbten Ausstrichen davon sah man auch »Schollen« von Trypanozooen, die nur mehr den Kern und den Blepharoplasten gefärbt zeigten und zu Klumpen verklebt waren (Fig. 36, Taf. III). Das Blut war noch sehr infektiös, wobei ich bemerken will, daß agglutinierte Trypanozooen auf frische, empfängliche Tiere übertragen, ihre Infektiosität bewahrt hatten.

Diesem Versuche, den ich mit dem zufällig zur Verfügung stehenden Material angestellt hatte, reihte ich später noch andere mit verschiedenen Serumarten an und konnte dabei ebenfalls eine nicht bloß agglutinierende, sondern auch cytolytische Wirkung auf die Trypanosomen konstatieren.

Die Vermehrung des Trypanozoon Lewisi im Rattenblute.

Die Vermehrung des *Trypanozoon Lewisi* im Warmblüter findet auf zweierlei Weise statt:

1. Durch einfache Längsteilung,
2. durch »multiple« Teilung.

Die Vermehrung durch Längsteilung ist bei *Trypanozoon Lewisi* ein relativ seltener Vorgang im Gegensatze zu *Trypanozoon Brucei*, bei dem diese Art, wie später ausgeführt werden wird, fast die Regel ist. Überhaupt scheint die Vermehrung durch Längsteilung eine charakteristische Erscheinung der pathogenen Trypanosomen zu sein. Eingeleitet wird der Teilungsprozeß bei *Trypanozoon Lewisi* in der überwiegenden Mehrzahl der Fälle durch eine Teilung des Blepharoplasten. Infolge seines dichten, anscheinend homogenen Baues sind auch sonst feinere strukturelle Einzelheiten nicht zu beobachten. Die Bilder, die man dabei sieht, zeigen ein einfaches Auseinandertreten der beiden Hälften und die Bildung einer schmalen Brücke zwischen den beiden, so daß der Blepharoplast, der in Ruhe bekanntlich stäbchenförmig ist, nun eine hantelförmige Gestalt annimmt. Die verbindende Brücke wird immer schmäler, bis durch eine Durchschnürung die Teilprodukte voneinander getrennt sind. In der Folgezeit nehmen beide dann wieder die stäbchenförmige Gestalt an. Unmittelbar nachher, in einigen Fällen wohl auch gleichzeitig mit diesen Vorgängen,

schickt sich der Hauptkern zur Teilung an. Wie ich in meiner früheren Abhandlung berichtet habe, ist der Teilungsvorgang bei *Trypanozoon Lewisi* eine Mitose.

Nach der Teilung des Kernes oder schon mit ihr beginnt die Vermehrung des Geißelapparates. Dieselbe kommt nicht, wie man früher meinte, durch eine einfache Längsspaltung der alten Geißel zu stande, sondern es wird von dem neuen Blepharoplasten aus eine völlig neue Geißel für das eine Individuum gebildet, während die alte Geißel bleibt und zum Geißelapparat des anderen wird.

Nach Vollendung dieser verschiedenen Phasen, manchmal auch im Verlaufe derselben, erfolgt die Trennung des Protoplasmas. Blepharoplast- und Kern-Teilprodukte rücken dabei aus der Mitte, den Rändern zu, und man sieht dann die künftige Trennungslinie als einen heller gefärbten Streifen, der beiläufig der Längsachse des Trypanosomenkörpers entspricht, schon vor der vollendeten Teilung vorgebildet. Anfangs hängen beide Individuen noch durch eine Lamelle zusammen, die sowohl aus Ektoplasma und Granuloplasma besteht. Letzteres schwindet später, so daß schließlich nur eine äußerst dünne Ektoplasmalamelle die Verbindung beider Tochterzellen bildet. Die Geißelbewegung bewirkt bei noch weiter fortschreitender Verschmälerung der Verbindungslamelle die Trennung.

Im lebenden Präparate habe ich mehrmals einen derartigen Vorgang beobachten können und gesehen, wie allmählich die beiden Individuen auseinander rückten, zuerst mit dem geißeltragenden Vorderende, bis sie nur mehr mit dem entgegengesetzten Ende zusammenhingen und so gerade wie agglutinierte Trypanosomen aussahen. Nur ihre Hinterenden gingen scheinbar ineinander direkt über und ließen keine Grenzlinie zwischen den beiden Individuen erkennen. Nach einigen kräftigen Bewegungen rissen sie sich voneinander los und schwirrten als frei gewordene Individuen auseinander.

Neben dieser Längsteilung in zwei Individuen kommen aber noch solche in vier und sechs vor. Mehr Teilglieder als sechs habe ich bis jetzt nicht beobachten können. Es kann sich nämlich Blepharoplast und Kern, kurz nachdem die erste Teilung begonnen oder kaum zur Vollendung gekommen ist, zu einer

abermaligen Teilung anschicken, so daß aus je einem der beiden Teilprodukte wieder zwei werden. Die Bildung der Geißeln und die Trennung erfolgt dann in der vorher beschriebenen Weise. In Figur 10 der Tafel I ist eine derartige Teilung in vier Individuen sehr deutlich zu sehen. Neben der Teilung der beiden Kerne, die in dem oberhalb gelegenen Kerne deutlicher ausgesprochen ist, bemerkt man auch die beiden sich teilenden Blepharoplasten. Besonders schön ist auf dem Photogramme die Anlage der neuen Geißeln zu sehen, von denen die stärkere die ursprüngliche sein dürfte. Der unterhalb liegende Kern samt dem Blepharoplasten scheint in seinem weiteren Teilungsvorgange noch nicht so weit vorgeschritten zu sein wie der obere, denn außer der auch im gefärbten Präparate noch wenig ausgedrückten Teilung des Kernes und Blepharoplasten bemerkt man von hier aus noch keine Anlage von Geißeln. In Fig. 22, Tafel II, ist ein ähnliches Gebilde, in dem bereits zwei Geißeln zu den entsprechenden zwei Kernen und Blepharoplasten ausgebildet sind. Letztere machen durch ihre Länge die Annahme einer bevorstehenden weiteren Teilung nicht unwahrscheinlich. In Figur 5, Tafel I, ist in dem rechts liegenden *Trypanosoma* ebenfalls die Ausbildung der Geißeln ganz deutlich zu erkennen. Das am unteren Pole anscheinend fertig ausgebildete Individuum könnte ein gerade sich abschnürendes Tochterindividuum darstellen.

Die Tatsache, daß von den Blepharoplasten aus neue Geißeln sich entwickeln, wurde, entgegengesetzt der früheren Anschauung, daß die neuen Geißeln einfache Spaltprodukte der Geißel des Muttertieres sind, zuerst von Schaudinn bei den Trypanosomenstudien von *Haemoproteus noctuae* festgestellt und steht in Übereinstimmung mit dem mehrmals beobachteten Verhalten bei anderen Flagellaten.

Nicht so einfach scheint der bei *Trypanozoon Lewisi* weitaus häufiger zu beobachtende Vorgang der Vermehrung durch »multiple Teilung« zu sein. Man kann sich zwar vorstellen, daß die in den mannigfachsten Formen auftretenden derartigen Teilungsstadien ebenfalls aus den eben beschriebenen sich entwickeln könnten. Aber die gar nicht selten zu beobachtenden geißellosen, bald eiförmig, bald polygonal oder ganz unregel-

mäßig gestalteten Formen einerseits, andrerseits die in meiner früheren Veröffentlichung bereits erwähnten kleinen an oder in den Erythrocyten sichtbaren Gebilde, die ich auch jetzt oft Gelegenheit hatte, zu sehen, machen mir obige Anschauung etwas unwahrscheinlich. Ich betrachte vielmehr letztgenannte intrazellulären Gebilde als Vorläufer der »Klumpenformen«. Die Abbildungen auf Taf. II, von Fig. 13 bis 21, sollen meine Anschauung darüber illustrieren.

Intrazelluläre und extrazelluläre Entwicklungsformen.

Bei Beschreibung dieser kleinen intrazellulären, innerhalb der Erythrocyten liegenden Gebilde weiß ich recht gut, daß ich mich damit auf ein sehr heikles Gebiet begebe. Denn mehrmals sind von verschiedenen Seiten ähnliche Gebilde beschrieben worden, aber immer ziemlich allgemein als Kunstprodukte, Farbniederschläge etc. gedeutet und verworfen worden. Die von mir beobachteten Gebilde unterscheiden sich jedoch von den bisher beschriebenen derartig, daß ich die Annahme einer Täuschung durch irgend welche Zufälligkeiten ausschließen muß. Auch konnte ich niemals in Blutausstrichen von nicht infizierten Meerschweinchen oder Ratten, die in der gleichen Weise behandelt waren, derartige Gebilde in den roten Blutkörperchen sehen.

Nach meinen Beobachtungen sieht man nämlich ungefähr am zweiten bis dritten Tage nach der Infektion im lebenden wie im gefärbten Präparate in und auch außerhalb der roten Blutkörperchen des Rattenblutes Gebilde, die durch ihre regelmäßige Wiederkehr und Reinheit einen Zweifel über ihre Realität nicht aufkommen lassen. Man kann dieselben im lebenden Blutpräparate sowohl als auch in gefärbten Ausstrichen deutlich in einzelnen roten Blutkörperchen beobachten, die sich von den benachbarten durch gar nichts, ausgenommen vielleicht durch ihre größeren Dimensionen, unterscheiden. In gefärbten Präparaten nehmen zuweilen die Gebilde einen blaßblauen Farbenton, der gleichmäßig verteilt ist, an, daher kein Farbniederschlag sein kann, sondern ganz der Färbung, wie wir sie von der des Protoplasmas der übrigen Entwicklungs- und aus-

gewachsenen Formen (des *Trypanozoon Lewisi*) her kennen, entspricht.

Sehr häufig finden sich in diesen Gebilden körnchenartige, sich mehr in dem rotvioletten Ton der Kernchromatinsubstanz färbende, kleine Partikelchen, die bald ringförmig, bald sichelförmig, bald mehr polar zu größeren Häufchen gruppiert sind. Auch um Produkte phagocythotischer Natur kann es sich dabei nicht handeln, denn es sind, wie schon erwähnt, ausnahmslos rote Blutzellen die Fundstätten solcher Gebilde. Außer diesen intrazellulären Gebilden sieht man freie Formen, die sehr an eine Encystierung erinnern. Dieselben erreichen fast die Größe eines roten Blutkörperchens, haben gewöhnlich eine kreisrunde Form und sind von einer auffallenden Transparenz. In gefärbten Präparaten nehmen sie kaum eine Spur von Farbstoff auf, heben sich aber scharf von ihrer Umgebung ab und scheinen von einer verhältnismäßig derberen Hülle umgeben zu sein. In ihrem Innern bergen sie ein manchmal punktförmiges, manchmal rosettenförmiges, kernartiges Gebilde, das sich intensiv in rotviolettem Farbenton färbt. Innerhalb der sternförmigen Kernfigur bemerkt man nicht selten sich deutlich rot färbende größere (Chromatin?) Körnchen, die gewöhnlich dann regelmäßig, meistens kreisförmig angeordnet sind (Fig. 15, Taf. II).

In diesen Gebilden hat man sicher keine Blutblättchen oder etwa polychromatophyle Erythrocyten vor sich, denn für erstere sind diese Gebilde schon zu groß, für letztere zu klein; auch spricht die Körnelung dagegen. Im lebenden Präparat ist der kernartige Körper stark lichtbrechend und einige Male konnte ich denselben mit Neutralrot gefärbt noch deutlicher beobachten. Außer diesen anscheinend eingekapselten Formen beobachtet man, meist aber in einer späteren Infektionsperiode, Gebilde, die keine deutliche Hülle mehr, dafür aber unzweifelhafte Kernelemente besitzen, die mit denen eines Trypanosomenkörpers ganz ohne Zweifel zu identifizieren sind. In einigen ist bereits der Blepharoplast entweder schon angedeutet oder schon ganz deutlich ausgeprägt (Fig. 16 und 17, Taf. I).

Ihre Form ist mehr oder weniger rundlich, meistens oval, wird aber infolge der geringen Konsistenz, die aus dem Verluste der umhüllenden Kapsel erklärt werden könnte, von den umgebenden Zellelementen leicht beeinflußt. Diese Formen haben mit dem von Prowazek beschriebenen Ookynetenstadium große Ähnlichkeit, sowie teilweise mit dessen weiteren Entwicklungsformen, die die Ausdifferenzierung des *Trypanosoma* nach der Befruchtung im Körper von *Haematopinus spinulosu* illustrieren. Andrerseits wieder ähneln sie den Involutionsformen und wenn man noch weiter gehen will, den von Prowazek abgebildeten Degenerationsformen.

Alle diese Formen ähneln sich derartig, daß sie wohl kaum durch ihr morphologisches Verhalten allein voneinander getrennt werden können; sie sind damit der Deutung des jeweiligen Untersuchers zu sehr preisgegeben. Die Tatsache, daß man derartige Gebilde nur innerhalb sehr früher Infektionsperioden, nie aber in vorgerückten Stadien beobachten kann, daß man ringsherum die üppigsten Teilformen und gar nichts auf Rückbildung Deutendes sieht, macht die Annahme sehr wahrscheinlich, daß es sich um Vorstadien der späteren Klumpenformen handelt. Man findet dann immer größer werdende derartige eiförmige Gebilde (Fig. 17 und 18), deren Kerne und Blepharoplasten eine deutliche Tendenz zur Vermehrung oder schon ausgesprochene Teilung zeigen (Fig. 19 und 20).

In solchen Klumpen sieht man dann eine die Zahl 8 nicht überschreitende Anzahl von Kernen und Blepharoplasten, die paarweise angeordnet sind. Hie und da bemerkt man wohl auch einen scheinbar überzähligen, dann aber meist größeren Kern oder langgestreckten Blepharoplasten. Die Kerne teilen sich auf mitotischem Wege, die Blepharoplasten durch einfache Durchschnürung. An diese Teilungen schließt sich dann entweder die Bildung von Geißeln an (Fig. 21, Taf. I) oder es tritt vorher ein Segmentierungsprozeß auf, der diese klumpenförmigen Gebilde in vier, sechs oder acht regelmäßige Segmente teilt. Nachdem an diesen Segmenten die Geißeln angebildet sind, entstehen daraus die kleinen, knopfförmigen (Fig. 6, Taf. I) Rosetten, aus denen sich dann die bekannten großen Rosetten, deren einzelne Individuen bereits ausgebildete, nur mit ihrem

Blepharoplastende noch zusammenhängende Trypanosomen darstellen. Die Rosetten fallen dann in kleineren und größeren Gruppen auseinander, die dann von denjenigen, welche aus einer rasch aufeinander erfolgten mehrfachen Längsteilung hervorgegangen sind, nicht mehr zu unterscheiden sind.

Von besonderem Interesse erscheint es mir bei dem Studium der Entwicklungsformen von *Trypanozoon Lewisi*, nach solchen Stadien der morphologischen Entwicklung oder nach solchen Vorgängen in frischem Blute zu suchen, welche die Annahme einer sexuellen Verschiedenheit der ausgewachsenen *Trypanozoon*-Formen stützen könnten.

Diese Frage drängt sich unwillkürlich auf, sowohl was die Entstehung als auch was die weiteren Schicksale der geschlechtlichen Formen anlangt. Die gewiß interessante und für die Beurteilung mancher Formen ausschlaggebende Frage ist bis jetzt in der umfangreichen Literatur nur ganz vorübergehend gestreift worden. Selbst jetzt, wo man die Existenz geschlechtlicher Formen als erwiesen ansieht, findet man keine Angaben über deren Entwicklung oder ihre Beziehungen zu dem Formenreichtum während der Teilungsperiode.

Bei den meisten Unterarten der Protozoen sind geschlechtliche Vorgänge nachgewiesen; dieselben kommen in allen Abstufungen vor, von primitiver Verschmelzung gleichgearteter Individuen (Isogamie) bis zur Verschmelzung von geschlechtlich differenzierten Individuen (Anisogamie) und bis zu dem bloßen Austausch von Kernteilen. Bei den Trypanosomen dürften die zweitgenannten Vorgänge in Betracht kommen; wenigstens wird nach der Veröffentlichung Prowazek's die Anisogamie von *Trypanozoon Lewisi* hervorgehoben. Bezüglich des Ursprunges der geschlechtlichen Formen herrscht aber noch volle Dunkelheit. Auch ich kann darüber nach meinen Beobachtungen nichts Bestimmtes aussagen, höchstens meine durch mancherlei Umstände gestützte Vermutung aussprechen, daß die beiden beobachteten Teilungsmodi nicht zufällige sind, sondern, daß sie der Bildung bestimmter Formen dienen. Gerade die vorher mit aller Vorsicht beschriebenen, an

Encystierung erinnernden Gebilde legten mir die Annahme sehr nahe, daß es sich hier möglicherweise um die Ausbildung von Makro- und Mikrogametocyten neben Wachstumsperioden ungeschlechtlicher Formen auch in der Blutbahn des Säugetiers handeln könne. Je nach dem Charakter derartiger Zellen entwickeln sich dann daraus die männlichen und weiblichen Trypanosomen; freilich fehlt in dieser Reihe ein wichtiges Glied, nämlich solche Formen, die auf eine Reifung der Gameten und eine Befruchtung hindeuten würden. Andrerseits ist wieder hervorzuheben, daß die als geschlechtlich bezeichneten Formen in der Blutbahn des Zwischenwirtes nach kurzer Zeit aus dem Blute verschwinden und dem allgemein bekannten indifferenten Formentypus Platz machen. Aus diesen Formen müssen bei Übertragung durch das Insekt zuerst in dessen Magen-Darmkanal sich wieder geschlechtliche Individuen entwickeln. Die Wahrscheinlichkeit, daß von dem saugenden Insekte auch geschlechtliche Formen aufgenommen werden, ist bei der relativen Seltenheit, mit der derartige Formen beobachtet werden können, eine höchst geringe. Man müßte nur den dauernden Aufenthalt der Läuse auf den Ratten und die enorme Gefräßigkeit dieser Tiere in Rechnung ziehen.[1]

Eine weitere Frage, die sich bei der Beobachtung der Teilungsformen ergibt, bezieht sich auf das topographische Verhalten des Blepharoplasten zum Kerne, beziehungsweise um Ortsveränderungen desselben während der Teilungsvorgänge. In

---

[1] Das experimentum crucis, die experimentelle Übertragung der Parasiten durch Läuse, gelang bis jetzt nicht. Entweder schädigen die angesetzten Läuse durch ihre enorme Vermehrung die Versuchsratte schon von vornherein sehr schwer oder es sind zu wenig angesetzt und daher die Chance für eine erfolgreiche Infektion eine gar zu geringe. Nach Prowazek sind zudem auch in einer großen Anzahl von Läusen oft nur wenige Trypanosomen zu finden. Ähnliche Verhältnisse kennen wir von der Malariaforschung. Von *Anopheles* ist ebenfalls nur beiläufig die Hälfte der zur Infektion verwandten Mücken wirklich infiziert und Schaudinn hebt eigens hervor, daß bei Mücken, die längere Zeit nach einem Anfalle zum Saugen kamen, die Infektion oft mißlang. Bei der Trypanosomeninfektion der Ratten kämen außer den Läusen noch Flöhe als Übertrager in Betracht — höchst wahrscheinlich aber beide —, wie aus den damaligen Versuchen von Kempner und Rabinowitsch hervorzugehen scheint.

dieser Hinsicht habe ich Unterschiede zwischen der Längsteilung und der multiplen Teilung beobachtet.

Gelegentlich der Besprechung der Eigentümlichkeiten des Blepharoplasten wurden dessen Beziehungen zu dem Kerne erwähnt. Bei den Längsteilungen verändert nun der Blepharoplast seine Lage innerhalb des letzten Drittels des Trypanosomenkörpers nicht. Wie man auf den betreffenden Abbildungen sehen kann, geht die Teilung ohne besondere Dislokation des Blepharoplasten vor sich.

Anders verhält es sich bei der multiplen Teilung. Hier trifft man ihn immer in unmittelbarer Nähe des Kernes, bald seitlich bald vor- oder rückwärts; bei Knöpfchenrosetten, aber auch noch bei manchen schon völlig ausgebildeten Sternen, mit den schlanken geißeltragenden Trypanosomenformen beobachtet man ihn wohl manchmal peripher, also der Geißel zu, von wo er dann an seine normale Stelle wandert. Ob dies mittels der erwähnten Fibrillen geschieht oder ob nicht auch der Kern sich einfach vorbeischiebt, muß ich unentschieden lassen.

Trypanozoon Brucei.

Bruce (23) entdeckte bei einer seuchenartigen Krankheit, die von den Eingeborenen schon lange unter den Namen Tsetsekrankheit oder Nagana gekannt war, in dem Blute der erkrankten Rinder dieses *Trypanosoma*. Durch langjährige Erfahrung belehrt, brachte man schon vor der Entdeckung des Erregers einige Fliegenarten in sehr nahe Beziehungen zu dieser Erkrankung, besonders die Tsetsefliege (*Glossina morsitans* Westwood). Tatsächlich wurde dieselbe auch als Überträgerin des *Trypanosoma* neben einigen ihr sehr nahe verwandten Fliegen bestätigt und wird jetzt als dessen definitiver Wirt auch allgemein anerkannt.

Kurz nach dieser Entdeckung fand man bei einer großen Anzahl afrikanischer Tierseuchen ebenfalls dem *Trypanozoon Brucei* ähnliche flagellate Parasiten. In Indien wurde von Evans (24) ein Krankheitserreger, der Surraparasit, gefunden, der sich kaum von *Trypanozoon Brucei* unterscheiden läßt, so daß R. Koch die beiden identifiziert. Dies bestreiten aber Laveran und Mesnil (25) vor allem und stützen sich dabei

außer auf einige kleine morphologische Differenzen hauptsächlich auf das vollständige Fehlen von *Glossina*-Arten in den in Frage kommenden Gegenden Indiens.

Nach den Erfahrungen, die man in Afrika gesammelt hat, hängt nämlich die Verbreitung der Nagana unbedingt mit der Verbreitung von *Glossina morsitans* und einiger ihrer nahen Verwandten zusammen, so daß damit auch die geographische Verbreitung von *Trypanozoon Brucei* gegeben erscheint.

Morphologie.

Vom *Trypanozoon Lewisi* unterscheidet sich der Naganaparasit durch einige morphologische Merkmale, wie dies bereits von Koch, Laveran und Mesnil, Kempner und Rabinowitsch und Martini (26) festgestellt wurde. Schon in seiner Größe ist es von *Trypanozoon Lewisi* verschieden und viel konstanter darin. In den von mir verwendeten Versuchstieren, nämlich Meerschweinchen und Ratten, war ihre Länge immer zwischen 25 bis 27 μ, die Geißel miteingerechnet. Bei Pferden, Eseln u. s. w. soll das *Trypanozoon* eine Größe von 33 μ erreichen. Ihre Breite ist dagegen größeren Schwankungen unterworfen und erreicht in einigen Exemplaren 3 μ. Durch dieses veränderte Größenverhältnis erscheinen sie etwas plumper und gedrungener als *Trypanozoon Lewisi*. Der ein wenig abgeplattete Körper endet dem Hinterende zu, im Gegensatze zu *Trypanozoon Lewisi*, mehr oder weniger stumpf, abgerundet. Doch werden gar nicht selten auch Formen beobachtet, deren Hinterende in eine ganz deutliche Spitze ausläuft (Fig. 25, Taf. III).

Das Protoplasma oder Endoplasma ist ebenfalls noch deutlich alveolär gebaut, ist intensiver und gleichmäßiger färbbar und enthält in gewissen, ziemlich häufigen Formen zahlreiche Granulationen, die gewöhnlich hinter dem Kerne, oft bis zur frei werdenden Geißel reichen. Diese Granulationen färben sich in einem eigentümlichen violettroten Farbentone, sind aber bei einigen Individuen sehr spärlich, bei anderen werden sie gänzlich vermißt, ein Umstand, auf den noch später eingegangen werden wird.

Der Kern liegt ungefähr in der Mitte des Trypanosomenkörpers und ist einmal langgestreckt, oval, einmal wieder kreisrund. In seinem Innern liegt das anscheinend kompakte, durch die Farbe leicht kenntliche Karyosom mit meist deutlichem Fasernetze. Um dieses herum finden sich kranzförmig angeordnet mehr oder weniger zahlreiche Chromatinkörnchen, die an den Kreuzungspunkten des Kernfasernetzes gelagert sind. Oft sind diese Karyoplasmen so zahlreich, daß von der netzförmigen Anordnung nichts mehr zu sehen ist.

Der Blepharoplast von *Trypanozoon Brucei* ist viel kleiner als der von *Trypanozoon Lewisi* und im Ruhezustand annähernd rund. Seine Lage ist noch mehr gegen das Hinterende zu, als bei *Trypanozoon Lewisi*. Die bei letzterem beschriebene, ziemlich konstante Vakuole fehlt hier viel häufiger. Mit dem Blepharoplasten in Verbindung steht die etwas stärkere Hauptgeißel, welche eine ziemliche Strecke hindurch die ebenfalls viel stärker entwickelte und gefaltete undulierende Membran einsäumt, um dann gewöhnlich wie abgehackt zu endigen. Die Länge der freien Geißel ist meist unbeträchtlich. Auch bei *Trypanozoon Brucei* habe ich ganz ähnlich wie bei *Trypanozoon Lewisi* an dem geißellosen Hinterende kleinere Geißeln im Ultramikroskope sehen können. Während bei *Trypanozoon Lewisi* gewöhnlich nur eine einzelne Geißel zu sehen ist, sind hier mehrere vorhanden. Sie sind etwas zarter und bedeutend kürzer und wie es den Anschein erweckt, in einem Kreise in das Trypanosomenende eingepflanzt. Ihre Anzahl schwankt zwischen 5 und 7 und ihre Bewegung erinnert sehr an eine Flimmerbewegung im Gegensatze zu der bei *Trypanozoon Lewisi* gefundenen schlagenden Geißelbewegung, die viel eher lokomotorischen Zwecken dienen könnte. Dieser einem Flimmerhärchenkranz ähnliche Apparat am Hinterende des Parasiten läßt die Vermutung aufkommen, daß es sich hier, analog wie bei anderen Protozoen, um eine Öffnung handelt, welche den Eintritt in das Protoplasma der Zelle vermittelt. Aber auch die bekannte Hauptgeißel sah ich nicht selten bald von der Abgangsstelle vom Trypanosomenkörper, bald weiter ihrem Ende zu in zwei Teile geteilt, die sich beide ganz isoliert voneinander bewegten. Es macht den Eindruck, als ob die

Geißel aus mehreren, mindestens zwei Fäden zusammengesetzt sei. Die Bedeutung dieser beobachteten kleinen Fibrillen für die Bewegung scheint jedenfalls gering zu sein.

Die Bewegung des *Trypanozoon Brucei* ist eine äußerst lebhafte, ohne jedoch einen besonderen Lokomotionseffekt zu erzielen. Sie ist eine so charakteristische und von der des

Fig. 2.

In der Figur 2 bedeuten: *a* rote Blutkörperchen;
b Blutstäubchen;
c den Blepharoplasten;
d den Somakern oder Kern des *Trypanosoma Brucei*;
e die undulierende Membran;
f die hier einfache Hauptgeißel;
g fünf feine Fortsätze am Hinterende des *Trypanosoma*, in einer anscheinend runden, stark lichtbrechenden Zone inserierend.

Trypanozoon Lewisi so verschiedene, daß im lebenden Präparate diese beiden Flagellatenarten leicht voneinander schon an der Bewegung unterschieden werden können. Das *Trypanozoon Brucei* rückt im Gesichtsfelde des Mikroskopes ganz unbedeutend weiter, trotz seiner außerordentlich lebhaften Be-

wegungen, und dabei geht im Gegensatze zu *Trypanozoon Lewisi* bei weitem häufiger das »Hinterende« voraus. Die Bewegungen bestehen hauptsächlich in seitlichen Krümmungen des Körpers, in Drehbewegungen um die Körperachse, andrerseits aus peitschenartigen, oszillierenden Schlängelungen. Erstere dürften durch die Kontraktion der Myonemfasern, letztere durch die Geißel- und Membrantätigkeit zu stande kommen. Die undulierende Membran und die Geißel sind bei *Trypanozoon Brucei* viel kräftiger entwickelt als bei *Trypanozoon Lewisi*. Ziemann bezeichnet ganz treffend die Bewegungen des *Trypanozoon Brucei* mit »Volteschlagen«. Bezüglich des Ektoplasmas oder Periplasten findet man bei *Trypanozoon Brucei* ähnliche Verhältnisse wie bei *Trypanozoon Lewisi*. In gequetschten Präparaten ist der Zusammenhang der Geißel mit dem Blepharoplasten und die Einlagerung der Myonemfasern in das Ektoplasma deutlich zu beobachten.

Geschlechtsformen.

Ähnlich wie bei *Trypanozoon Lewisi* findet man auch bei *Trypanozoon Brucei* einen Trimorphismus der entwickelten Formen. Die in den lebenden wie in gefärbten Präparaten am häufigsten zu beobachtenden Formen besitzen einen nicht scharf umgrenzten Kern und, wie früher bereits erwähnt, zahlreiche Granulationen. Nach der bei *Trypanozoon Lewisi* ausführlich angegebenen Unterscheidung der Formen in drei Gruppen nach Prowazek wären nun diese als indifferente Formen anzusehen. Bei *Trypanozoon Brucei* sind nun, so wie wir es früher bei dem Ratten-*Trypyanozoon* gesehen haben, alle möglichen Übergänge zu finden, so daß es nur in ganz ausgesprochenen Fällen ermöglicht wird, nach der obigen Einteilung die verschiedenen zur Beobachtung kommenden Formen zu klassifizieren. Auch bei *Trypanozoon Brucei* entspricht der größte Teil der Formen solchen, die als indifferente bezeichnet wurden. Aus ihnen dürften sich diejenigen rekrutieren, die sich durch die für *Brucei* typische Längsteilung vermehren. Ob aber aus diesen Teilungen wieder indifferente oder Geschlechtsindividuen entstehen, ist gänzlich unbekannt.

Bei *Trypanozoon Brucei* kommen auffallend schmale Formen vor, die sich dunkelblau färben, mit einem schärfer umgrenzten, länglichen, chromatinreichen Kerne versehen sind und die infolge dieser Merkmale als Männchen angesehen werden. Diese Form ist von den gewöhnlicheren gedrungenen Formen im lebenden, frischen Zustande durch das starke Lichtbrechungsvermögen sowie durch die lebhaftere Beweglichkeit ausgezeichnet.

Von diesen »männlichen Formen« heben sich die viel häufigeren weiblichen ab. Dieselben (Fig. 26, Taf. III) besitzen eine kurze Geißel und eine schmale, undulierende Membran, die nur wenig gefaltet ist. Diese Formen sind den früher als weibliche Formen von *Trypanozoon Lewisi* bezeichneten sehr ähnlich. Durch die Kürze der Geißel erscheinen sie kürzer als die vorherbesprochenen, dagegen erreichen sie oft das Doppelte, manchmal Dreifache von deren Breite. Ihr reichliches Protoplasma zeigt im gefärbten wie ungefärbten Zustande eine eigentümliche Transparenz, wie sie bei den anderen Formen niemals beobachtet werden kann. Bei Anwendung der Romanowsky-Färbung nimmt der Zelleib einen lichtblauen Farbenton an. In dem Protoplasma sind nur wenige feine Granulationen, oft ist es anscheinend frei von jedweden derartigen Einschlüssen und unterscheidet sich dadurch wieder von den indifferenten und männlichen Formen. Der Kern ist gewöhnlich kreisrund und in seiner Mitte nicht selten ein Korn zu sehen, besonders dann, wenn es durch einen anscheinend freien Ring von dem oft kranzartig herumgelagerten Kernchromatin getrennt ist. Bei Teilungsformen ist das Chromatin oft zu acht Chromosomen gruppiert, von dem einzelne wieder geteilt erscheinen. Durch fortgesetzte Teilung und Streckung der Chromosomen bildet sich oft die bekannte mitotische Tonnenfigur. Der Blepharoplast hat bei *Trypanozoon Brucei* immer eine rundliche Form und verhält sich während seiner Teilung so wie bei *Trypanozoon Lewisi*.

Entwicklungsformen.

Wie bei *Trypanozoon Lewisi* sind auch bei *Trypanozoon Brucei* im Blute der beobachteten Versuchstiere zwei Arten

der Teilung zu bemerken: die Längsteilung und die multiple Teilung. Bei *Trypanozoon Brucei* ist die weitaus häufigste Form der Teilung die Längsteilung, so daß sie für dieses *Trypanozoon* als Regel gelten kann. Nach meinen Beobachtungen beginnt die Teilung gewöhnlich am Kerne, der samt seinem Innenkörper die Anzeichen der Verlagerung der Chromatinsubstanz zeigt, während die Teilung des Blepharoplasten nachfolgt. Die Blepharoplastteilung hat noch wenig Fortschritte gemacht, wenn wir das Kernchromatin um die beiden Karyosomteile angesammelt sehen und die Sonderung (Fig. 30, Taf. III) desselben in zwei Gruppen schon ausgeprägt ist. Diese Sonderung geht auf dem Wege der einfachen Durchschnürung und unter Bildern vor sich, die nur als Mitose gedeutet werden können (Fig. 31). Gleichzeitig mit der Teilung des Kernes beginnt auch eine Verbreiterung des Trypanosomenkörpers (Fig. 31). In der nächstfolgenden Figur (32) sieht man bereits die vollständige Trennung des Hauptkernes, zugleich aber auch recht deutlich das vorgeschrittene Teilungsstadium des Blepharoplasten. Derselbe hat die bei *Trypanozoon Lewisi* bereits beschriebene Hantelform, ist zu einem länglichen Gebilde ausgezogen, das sehr häufig schräg zur Längsachse des Körpers gestellt ist. Während der weiteren Entwicklung trennen sich beide Gebilde vollständig, es »beginnt das Protoplasma zu strömen und sich gleichsam seitwärts im Sinne der beiden zukünftigen Tochterindividuen« (Prowazek) zu verdichten. Mit ihm wandern auch der Kern und Blepharoplast, der sich nun anschickt, das neue Tochterindividuum mit einer neuen Geißel auszustatten. Dies geschieht auf dieselbe Weise, wie bei *Trypanozoon Lewisi* erwähnt wurde. In Fig. 33 sieht man ein derartiges Stadium. Die Ausbildung der Tochtergeißel ist jedoch in Fig. 30 und 34 bereits deutlich sichtbar. Mit der Ausbildung des Geißelapparates beginnt die Teilung des äußeren Zelleibes. Dieselbe wird schon mit der Verbreiterung des Protoplasmas eingeleitet. Das Auseinandertreten der vollständig vorgebildeten Individuen beginnt mit der Vollendung der Teilung von Kern und Blepharoplast.

Wie schon von *Trypanozoon Lewisi* erwähnt wurde, bildet die Verbindung eine dünne Membran, die schließlich

vom Geißelende her durchtrennt wird. Welche Schicksale die von mir beobachteten Cillien am Hinterende während dieser ganzen Entwicklungsvorgänge durchmachen, konnte ich nie beobachten, denn die rasche Bewegung derartiger Gebilde macht eine Beobachtung im Ultramikroskop sehr schwierig.

Außer der Zweiteilung in der Längsrichtung, die als Regel gelten kann, beobachtete ich zweimal eine deutliche Dreiteilung. Dieselbe kann auch vorgetäuscht werden dadurch, daß ein eben frei werdendes Tochterindividuum sich sofort zu einer neuerlichen Teilung anschickt. Derartigen Formen begegnet man nicht zu selten. In den von mir beobachteten Fällen handelt es sich aber sicher nicht um eine derartige Täuschung, was ich hervorhebe, da eine Dreiteilung bei *Trypanozoon Brucei* bestritten wird. In Fig. 35 gebe ich die Abbildung einer Teilung in vier Tochterzellen.

Es sind hier zwei auf die oben besprochene Weise dem Ende einer Zweiteilung nahe gekommene Individuen, die eben noch durch die im Präparate rötlich gefärbte Membran zusammengehalten sind. In jedem der beiden Individuen bemerkt man eine wenn auch nicht sehr weit vorgeschrittene Teilung der Kerne; desto deutlicher ist die Hantelform der beiden Blepharoplasten ausgeprägt. Rechts ist die Teilung weiter vorgeschritten, da hier von der unteren kugeligen Anschwellung des Blepharoplasten, der noch nicht vollständig durchtrennt ist, zwei deutliche und ausgebildete Geißelfäden abgehen. Bei dem linksseitigen Individuenpaare ist erst eine undulierende Membran deutlich sichtbar. Vor den Kernen liegen zwei Anschwellungen, die bläschenförmigen Gebilden entsprechen, in deren Innerem je ein scharf umgrenztes, hellrot gefärbtes Korn liegt (Reduktionserscheinung?). Außer der Längsteilung beobachtet man bei *Trypanozoon Brucei* dann und wann Formen »multipler« Teilungsvorgänge. Da sich dieselben geradeso wie die von *Trypanozoon Lewisi* verhalten, so verweise ich nur auf die früheren Ausführungen und auf die Abbildungen auf Taf. III, Fig. 28 und 29. Das in Fig. 29 ersichtliche Gebilde habe ich deshalb in der Tafel zur Abbildung gebracht, weil es noch in einer anderen Beziehung interessant ist. In dem gefärbten Präparate bemerkte man neben der gewöhnlichen klumpigen

Form an deren Peripherie ganz deutlich vier sonst noch nie beobachtete Protoplasmafortsätze. Infolge deren Zartheit und ganz hellblauen Färbung sind diese auf dem Photogramme leider nicht so deutlich erkennbar. So sieht man oben links einen breiten, mächtigen Fortsatz, der wie das Hinterende eines *Trypanosoma* aussieht. Von der unteren Spitze gehen zwei Fortsätze sowie etwas oberhalb der eigentümlichen Rundung zu ein viel schlankerer feiner Fortsatz aus. Das ganze Gebilde scheint im lebenden Zustande von sehr zerfließlicher Natur gewesen und die erwähnten Fortsätze erinnern sehr an die Pseudopodien kriechender amöboider Zellen. Nun entspricht aber die Anzahl der Fortsätze gerade den vier Kernen und Blepharoplasten dieser Form, so daß man in ihnen die dazu gehörigen, in Ausbildung begriffenen Geißeln sehen könnte. Daß es sich hier um ein Konglomerat von mehreren weiblichen Trypanosomen oder um eine Teilungsform eines solchen handeln könnte, halte ich für ausgeschlossen, da nirgends eine Abgrenzung zu sehen war. Am ehesten könnte dieses Gebilde den amöboiden Formen Plimmer's zugerechnet werden.

In Fig. 28 ist eine Form abgebildet, die den bei *Trypanozoon Lewisi* abgebildeten gleicht und für das Vorkommen von multipler Teilung spricht. Ihr im Bilde nach oben zu anliegend findet man ein Gebilde, das ganz den beschriebenen intrazellulären Ratten-Trypanozooen ähnlich ist. Diese Formen sind auch in Fig. 27 links von dem *Trypanozoon* zu sehen. In Figur 28 sieht man einen ovalen Körper von der Größe eines roten Blutkörperchens. Die äußere Grenzlinie ist in dem Präparate hellrot gefärbt, während die daranstoßende helle Randzone fast farblos ist. Der Mitte zu liegen, größtenteils dem unteren Pole aufliegend, 15 bis 16 vollständig runde, tief rot gefärbte Körnchen. Dieselben sind auf dem Photogramme weniger deutlich und nicht in ihrer vollen Anzahl zu sehen, da sie in verschiedenen Einstellungsebenen lagen.

Natürliche und künstliche Infektion bei Trypanozoon Brucei.

Die Anzahl der natürlichen Zwischenwirte ist bei *Trypanosoma Brucei* im Gegensatze zu *Trypanosoma Lewisi* eine sehr

große und setzt sich hauptsächlich aus Wiederkäuern zusammen. So sind unter den afrikanischen größeren Säugetieren die Rinder, Antilopen, Ziegen und Schafe, ferner Pferde, Esel, Zebra, aber auch Schweine, Hunde und Hyänen für die Infektion mit *Trypanosoma Brucei* empfänglich. Als Überträgerin wird, wie bereits erwähnt, die Tsetsefliege angesehen, was auch durch Bruce auf dem Wege des Experimentes erwiesen ist. In neuerer Zeit werden noch weitere mit *Glossina morsitans* sehr nahe verwandte Stechfliegen, so *Glossina pallidipes* und *Glossina palpalis* als Überträger angegeben. Als ständige Infektionsquelle gilt, schon den Erfahrungen der Eingeborenen nach, das frei lebende Wild, das gerade in den »fly belt«, den gefürchtetsten Seuchengegenden massenhaft vorkommt. Bruce hat im Blute des Büffels, des Buschbocks, der Hyänen und mehreren anderen Wildarten Trypanosomen nachgewiesen.

Dadurch wird es erklärlich, daß die Tsetsefliegen immer neuen Infektionsstoff verschleppen und immer wieder Neuinfektionen unter dem frisch aufgetriebenen, seuchenfreien Heerdenvieh auftreten.

Bei künstlicher Infektion hat man eine große Auswahl von Versuchstieren, Kaninchen, Meerschweinchen, die Siebenschläfer, weiße Ratten, Haus- und Feldmäuse; Igel, Katzen und Affen sind empfänglich. Ich verwendete zu meinen Versuchen hauptsächlich Meerschweinchen und Ratten, einige Male weiße Mäuse und einmal einen Siebenschläfer. Das Infektionsmaterial wurde gewöhnlich intraperitoneal einverleibt, in der Weise, daß 1 bis 2 cm^3 einer Aufschwemmung eines Tropfen Blutes in Bouillon oder Kochsalzlösung injiziert wurden.

Die Dauer der Inkubation kann, soweit der mikroskopische Nachweis von ausgewachsenen Parasiten oder Entwicklungsformen dafür bestimmend ist, für Meerschweinchen und Ratten auf 2 Tage bemessen werden. Dabei ist es nicht gleichgültig, ob viele oder nur wenige Parasiten bei der Impfung eingebracht werden. Große Mengen von *Trypanosoma Brucei* oder auch *Trypanosoma Lewisi*, in die Bauchhöhle eingebracht, gelangen offenbar von da bald in die

Blutbahn, da die Parasiten sehr frühzeitig (nach 24 Stunden bis 2 Tagen) mikroskopisch nachgewiesen werden können. Im entgegengesetzten Falle rscheinene die Trypanosomen immer erst nach dem zweiten Tage im Blute. Ich verfuhr bei der Infektion in der Weise, daß ich eine kreisrunde Öse von 3 *mm* Durchmesser verwendete, diese beladen mit einem Blutstropfen in 5 cm^3 Bouillon einbrachte und darin abspülte.

Von dieser Aufschwemmung erhielten die ziemlich gleich schweren Tiere, gleichgültig, ob es sich um Verimpfung von *Trypanosoma Lewisi* oder *Brucei* bei Ratten oder Meerschweinchen handelte, immer ziemlich genau 1 cm^3. Trotz dieser Vorsicht waren aber doch keine einwandfreien Vorbedingungen geschaffen, denn die Reichhaltigkeit des zur Impfung verwendeten Blutes war in vielen Versuchen innerhalb weiter Grenzen schwankend, wie das durch den mikroskopischen Nachweis im hängenden Tropfen und im Ausstriche sich ergab.[1] Während bei diesem Versuchsverfahren, mit dem mikroskopischen Nachweise, bei Verwendung eines Blutes, das ziemlich reich an Trypanosomen war, der Nachweis der Blutinfektion nur selten vor dem zweiten Tage gelang, erhielt ich bei einem anderen Verfahren andere Resultate. Wurde nämlich die Anwesenheit der Parasiten im Blute des frisch geimpften Versuchstieres nicht durch das Mikroskop, sondern durch ein neuerliches Impfexperiment zu konstatieren versucht, so war die kürzeste Zeit, die bei positivem Ausfall des Experiments erreicht wurde, ein Zeitraum von 6 Stunden nach der Infektion. Es wurde dabei so verfahren, daß einer Ratte, die 6 Stunden vorher mit *Trypanosoma Brucei* infiziert worden war, drei Tropfen Blutes entnommen und dieses in der üblichen Weise aufgeschwemmt und verdünnt, einer neuen Ratte injiziert wurde. Bei derselben konnten dann bereits am dritten Tage im Mikroskope *Trypanosoma Brucei* nachgewiesen werden, trotzdem in dem Impfungsblute aus der ersten Ratte auch bei

---

[1] Beim Meerschweinchen wurde aus dem Ohre, bei der Ratte aus der Schwanzspitze durch einfache Abkappung mittels einer Scheere das zur Verimpfung und Untersuchung dienende Blut gewonnen.

Durchmusterung mehrerer Präparate keine Trypanosomen mikroskopisch nachweisbar waren.

Die Virulenz des Stammes von *Trypanozoon Brucei*, den ich verwendete, erwies sich als eine sehr konstante, nur innerhalb enger Grenzen schwankende. Die verschiedene Virulenz verschiedener Stämme von *Trypanosoma Brucei* ist bekannt, ein Umstand, der auch bei der natürlichen Infektion in Betracht gezogen werden muß und der bei Beurteilung der verschiedenen Laboratoriumsversuche nicht außer acht gelassen werden darf. Auf diese Virulenzverschiedenheiten sind sicherlich die verschiedenen Angaben über die Krankheitsdauer der mit pathogenen Trypanozooen infizierten Versuchstiere zurückzuführen. So gibt z. B. Prowazek bei Infektion von Meerschweinchen mit *Trypanozoon Brucei* eine Krankheitsdauer von meistens 30 Tagen und einige Male wohl auch 14 Tage an; Kanthack (27), Durham und Bradford eine solche von 30 bis 138 Tagen, während bei ebendenselben Tieren und dem gleichen Erreger der Verlauf der Erkrankung nach Plimmer und Bradford auch chronisch sein und 18 Wochen erreichen kann. Da die Parasiten fortwährend in den geeignetsten Laboratoriumstieren gezüchtet werden müssen, so ist die Möglichkeit nicht ausgeschlossen, daß im Verlaufe der Tierpassagen die Trypanozooen Änderungen der Virulenzgrade zeigen. Bei meinen Versuchen konnte ich solche Virulenzschwankungen nicht beobachten, wenn auch die Versuche sich über einen Zeitraum von drei Jahren erstreckten.

Die Krankheitsdauer der von mir mit *Tryp. Brucei* geimpften Meerschweinchen, und dies mögen wohl über 500 sein, erwies sich im Gegensatze zu den Angaben früherer Untersucher als sehr konstant. Die Tiere (Meerschweinchen) erlagen fast durchgehends in 8 bis 9 Tagen, nur ganz wenige erreichten 10 bis 12 Tage und bei diesen konnte festgestellt werden, daß sie seinerzeit mit einem an Trypanozooen armen Blute infiziert worden waren. Diesen Angaben ist noch hinzuzufügen, daß das *Tryp. Brucei* von uns ausnahmslos in Meerschweinchen fortgezüchtet wurde. Eine besondere Anpassung an diese Tierart möchte ich jedoch darum ausschließen, weil ich mit demselben Stamm auch Ratten in 5 bis

6 Tagen und auch Kaninchen innerhalb 10 bis 14 Tagen töten konnte. Von letzteren überstanden wohl einige die Krankheit und konnten mit neuerlichen Infektionen nicht getötet werden. Ratten dagegen, die mit *Tryp. Brucei* und *Lewisi* (beide annähernd zu gleichen Teilen) geimpft worden waren, verendeten in der Regel am vierten Tage; dabei war *Tryp. Brucei* immer in der überwiegenden Mehrzahl nachweisbar.

Auch bezüglich der Menge, in der *Tryp. Lewisi* im Meerschweinchenblute auftritt, bin ich zu anderen Resultaten gekommen als andere Autoren. B. Nocht und M. Mayer geben an, daß *Tryp. Brucei* im Meerschweinchenblut stets sehr spärlich zu finden sind. Diesen Angaben widersprechen meine Erfahrungen, da die Menge von Naganaparasiten, die ich im Meerschweinchenblute fand, mindestens ebenso groß wie die des *Tryp. Lewisi* im Rattenblute ist. Im allgemeinen läßt sich als Regel aufstellen, daß die Anzahl der Parasiten im Blute mit der Dauer der Infektion wächst, daß dieselben bereits am dritten Tage schon verhältnismäßig zahlreich sind und gegen Ende der tödlichen Erkrankung in derartigen Mengen zu finden sind, daß ihre Anzahl fast in jedem Gesichtsfelde die Anzahl der roten Blutkörperchen übertrifft.

Technik der Untersuchungen.

Über die Art der angewandten Infektionsmethoden und über die Art der Beobachtung der aus den infizierten Tieren gewonnenen Präparate wurde bereits im vorstehenden ausführlich eingegangen. Es erübrigt mir hier nur auf die verwendeten Färbungen kurz einzugehen. Außer der in meinen früheren Untersuchungen angewandten Nocht'schen Modifikation der Romanowsky-Färbung habe ich die Giemsa-Färbung angewandt und schießlich die Färbemethode nach May,[1] mittels der sämtliche durch die Photographie in den Tafeln wiedergegebene Bilder gewonnen wurden. Diese Methode besteht in der Hauptsache aus einer Umwandlung der mit eosin-

[1] Nach Münch. med. Wochenschrift, Nr. 8, 20. Februar 1906.

saurem Methylenblau vorgefärbten Präparate in Romanowsky-Präparate durch nachträgliche Behandlung mit Methylenazur (Grübler's Methylenazur I). Was die Anwendung dieser sehr empfehlenswerten Methode anlangt, so habe ich mich ziemlich streng an die gegebenen Vorschriften gehalten und die auf die übliche Art mittels Deckgläschen möglichst lange und dünn auf peinlich gereinigten Objektträgern ausgestrichenen Blutpräparate zuerst lufttrocken werden lassen, was in ungefähr einer Minute in der Regel erreicht war. Darauf kamen sie sofort in eine 0·25prozentige methylalkoholische Lösung von eosinsaurem Methylenblau, am besten mit der beschickten Seite nach unten, so daß die Schichtseite von unten her frei von der Flüssigkeit bespült wird. In dieser Farblösung verweilten die Präparate ungefähr 20 Minuten, wurden dann mit destilliertem Wasser mittels einer Spritzflasche mehrmals scharf abgewaschen und das anhaftende Wasser durch kräftiges Abschleudern entfernt. Auf das noch nasse Präparat wurden dann 3 Tropfen einer 0·5prozentigen Methylenazurlösung gebracht und für deren gleichmäßige Verteilung durch Hin- und Herschwenken des Objektträgers gesorgt, das je nach der Konzentration des Azurs, d. h. je nachdem mehr oder weniger Wasser auf dem Präparate haften geblieben war, längere oder kürzere Zeit fortgesetzt wurde. Im allgemeinen habe ich die Azurlösung nur immer einige Sekunden einwirken lassen, den Farbstoff dann kräftig abgeschleudert und die Güte der Färbung im Mikroskope mittels stärkerer Trockensysteme an der Färbung der Leukocytenkerne und des Blepharoplasten des Trypanosomenkörpers beurteilt. Haben die Kerne und Blepharoplasten bereits einen deutlichen rotschimmernden Farbenton angenommen, so kann das Präparat ohne weiteres mit feinem Filtrierpapier getrocknet werden, ohne daß vorher das Präparat mit Wasser abgespült wurde! Waren die genannten Zellbestandteile bei Untersuchung mit dem Trockensysteme noch nicht leuchtendrot gefärbt, so kann man mit der Azurlösung noch für einige Sekunden nachfärben. Sollte sich das Präparat überfärbt haben, was an der bläulichen Verfärbung der Leukocytenkerne erkennbar ist, so wird dasselbe behufs Differenzierung auf kurze Zeit in

destilliertes Wasser gebracht. Auf jeden Fall ist also die Kontrolle der Färbung durch das Mikroskop angezeigt und nur damit ist man in der Lage, tadellos gefärbte Präparate mit Sicherheit zu erhalten. Soweit ich bis jetzt beurteilen kann, sind solche Präparate, was die Färbung anlangt, haltbar.

Sehr bemerkenswert erscheint mir die Tatsache, daß der Zusatz von geringen Mengen von Alkali (K_2CO_3) der Farblösung eine wesentlich geänderte Färbekraft gibt. Diese Beobachtung wurde schon vielfältig bei der Malariaforschung sowie auch bei der Färbung anderer tierischer Blutparasiten, darunter auch bei Trypanosomen gemacht.

Die Trypanosomenausstriche zeigen in dieser Hinsicht eine ganz besondere Empfindlichkeit gegenüber einer nur mäßigen Steigerung des Alkalizusatzes.

So erhält man bei Anwendung von Giemsa-Lösung mit 10 Tropfen K_2CO_3 (1%) auf 50 cm^3 der wässerigen Farbflotte den Körper der Trypanosomen nahezu ungefärbt, während Kernfasernetz, Blepharoplast, undulierende Membran, Geißel und Myonemfasern mehr oder minder intensiv rot gefärbt erscheinen. In Bezug auf den Nachweis einzelner Strukturelemente der Trypanosomen erwies sich dieses Verfahren als besonders geeignet.

Im Anschlusse daran möchte ich eines Umstandes Erwähnung tun, der mir bei Beobachtung lebend gefärbter Präparate im Ultramikroskope regelmäßig aufgefallen ist. Zur Anfertigung solcher Präparate wurden sorgfältig gereinigte, bisher ungebrauchte Objektträger verwendet, auf denen eine Aufschwemmung einer möglichst kleinen Blutmenge in Kochsalzlösung bereitet und durch Auflegen eines neuen Deckgläschens mit oder ohne Zwischenlage einer äußerst dünnen Glaslamelle in kapillarer Schichte ausgebreitet. Bei Umrandung mit Paraffin wurde eine kleine Strecke freigelassen, durch die dann, nachdem das Präparat bereits im Mikroskope eingestellt war, ein Tropfen Metschnikoff'scher Neutralrotlösung zugesetzt wurden und durch Diffusion eindringen konnte. Bei

Beobachtung derart angefertigter Präparate habe ich nun Folgendes regelmäßig beobachten und demonstrieren können. Während bei Einschaltung des gewöhnlichen Abbe'schen Beleuchtungsapparates (der an dem für das Ultramikroskop eingerichteten Wechselkondensor angebracht ist), die Trypanozooen in dem mit Neutralrot gefärbten Präparate stundenlang in ihrer Beweglichkeit zu beobachten waren, stellen die gerade im Gesichtsfelde befindlichen Parasiten sofort ihre Beweglichkeit ein, sobald man den erwähnten Beleuchtungsapparat mit dem für die ultramikroskopische Beobachtung erforderlichen Dunkelfeldkondensor vertauschte. Dabei wurde wiederum *Trypanozoon Brucei* fast momentan unbeweglich, während *Trypanozoon Lewisi* immerhin noch mehrere Sekunden bis zu einer halben Minute mehr oder minder beweglich blieb. Bei Entwicklung dieses rasch verlaufenden Vorganges nimmt der Trypanosomenkörper eine ganz auffallende Starrheit an, zufolge der es den eventuell anprallenden Blutkörperchen nicht gelingt, den Parasitenkörper, ja selbst die Geißel, irgendwie zu deformieren. Eine Wirkung des angewandten Farbstoffes muß ausgeschlossen werden, da die Trypanosomen bei Anwendung des Neutralrotes und »gewöhnlicher« Beleuchtung lange lebend bleiben. Offenbar ist die Erscheinung eine Folge der äußerst rasch auftretenden Intensitätsschwankung der Beleuchtung auf das gefärbte Präparat. Ob dabei eine durch das Licht bedingte Umsetzung des Farbstoffes oder eine den Versuchen von Tappeiner adäquate Modifikation der Lichtstrahlen oder andere Umstände die Hauptrolle spielen, muß ich dahin gestellt sein lassen.

Zusammenfassung.

Die neuen Methoden der Färbung von Blutpräparaten, wie sie bei der Malariaforschung angewendet werden, gestatten unter Modifikation des Grades der Alkaleszenz einen tieferen Einblick in den Bau des Trypanosomenkörpers als das bisher möglich war.

Die Anwesenheit von Myonemfasern im Leibe der *Trypanosoma Brucei* und *Lewisi* ist zweifellos erwiesen. Ebenso

läßt sich der direkte Zusammenhang der Geißel mit dem Blepharoplasten sowie der genetische Zusammenhang beider nachweisen. Die Vakuolen des Entoplamas und deren typischer topographischer Sitz sind charakteristische Merkmale der ausgewachsenen Individuen.

Die Entwicklungsformen der Trypanosomen, soweit sie im Blute der Säuger vorkommen, sind ausschließlich Produkte von Teilungen entwickelter Formen. Diese Teilprodukte sind meist den Mutterzellen gleiche junge Individuen.

Ich muß es leider unentschieden lassen, ob den von mir beschriebenen intrazellulären Formen, die in oder an den Erythrocyten zu sehen sind, eine Bedeutung im Entwicklungskreise der Trypanosomenformen zukommt.

Zweifellos besteht eine morphologische Differenz der entwickelten Formen. Es werden drei Typen aufgestellt, die man als weibliche, männliche und indifferente Form bezeichnet. Da das biologische Kriterium, die Bildung von sexuellen Generationszellen (Ei und Spermatozoon) sowie der Befruchtungsvorgang bei Trypanosomen nicht bekannt sind, so beruht die Einteilung auf morphologischen Differenzen, die nach Analogien mit anderen, besser erkannten Protozoen beurteilt werden. Die genaue Forschung nach Wirtstieren für die verschiedenen Trypanosomen ist ein dringendes Erfordernis für die Erweiterung unserer Kenntnisse über den Entwicklungskreis dieser Flagellaten.

Mit den modifizierten Färbungsmethoden gelingt es meist leicht, den Nachweis zu liefern, daß die Teilung der Trypanosomen eine mitotische ist.

Die Untersuchung im Ultramikroskop gestattete den Nachweis mehrerer pseudopodienähnlicher Fortsätze am »Hinterende« von *Tryp. Lewisi* und *Brucei*. Ob diese Fortsätze konstante morphologische Merkmale (Geißeln) oder temporäre Gebilde seien, ließ sich nicht mit Sicherheit entscheiden.

In biologischer Hinsicht sei erwähnt, daß die Virulenz pathogener Trypanosomenstämme lange Zeit konstant bleibt und daß dabei Inkubationszeit und Krankheitsdauer nur innerhalb enger Grenzen schwanken.

Literaturverzeichnis.

1. Rubinowitsch und Kempner, Beitrag zur Kenntnis der Blutparasiten, speziell der Rattentrypanosomen (Zeitschr. f. Hyg., Bd. 30, H. 2, p. 251 bis 294, mit 2 Tafeln).
2. Laveran und Mesnil, Recherches morpholog. et expérim. sur le trypanosome des rats (Ann. de l'Institut Pasteur, Paris, T. 15, p. 673—713, avec pl. 11—12).
3. Dutton (1902) J. E., Preliminary Note upon a Trypanosome occuring in the Blood of Man (Thompson Vates Labor. Rep., Liverpool, Vol. 4, pl. 2, p. 453—468, with pls. 5—6 and 4 charts).
   — Todd J. L. and Christy C., Reports of the Trypanosomiasis Expedition to the Congo 1903—1904 (Liverpool School of Tropical Medicine, Mem. XIII, p. 112).
4. Schaudinn, Generations- und Wirtswechsel bei *Trypanosoma* und *Spirochaete* (Arb. a. d. kais. Ges. Amt, 1904, Bd. 20, p. 387).
5. Novy F. G. and Mc Neal W. J., On the cultivation of Trypanosoma Lewisii (Contrib. of Med. Research., dedic. to V. Cl. Vaughan, Ann. Arbor, Mich., p. 549 to 577).
   — — On the cultivation of Trypanosoma Brucei (Journ. of infect. diseases, Chicago, Vol. I, No 1, p. 1—30).
6. Billet A., Sur le Trypanosoma inopinatum de la Grenouille verte de l'Algérie et sa relation possible avec les Drepanidium (C. R. Soc. Biol., Paris 1904, T. 57, No 27, p. 161—165).
   — Culture d'un Trypanosome de la Grenouille chez un Hiradinée; relation ontogénique possible de ce Trypanosome avec une Hemogrégarine (C. R. Acad. Sci., Paris, T. 139, No 15, p. 574—576).
7. Brumpt E., Contribution à l'étude de l'évultion des Hemogrégarines et des Trypanosomes (C. R. Soc. Biol., Paris, T. 57, Nr. 27, p. 165—167).
   — et Lebailly C., Description de quelques nouvelles espèces de Trypanosomes et d'Hemogrégarines para-

sites des Téléostéens marins (C. R. Acad. Sci. Paris. T. 139, No 16, p. 613—615).

8. Keysselitz, Über flagellate Blutparasiten bei Süßwasserfischen (Sitzber. d. Gesellsch. für Naturforsch., Berlin, Jahrg. 1904, Heft 10, p. 285—296).
9. Léger L., Sur la morphologie du Trypanoplasma des Vairons (C. R. Acad. Sci., Paris, T. 138, No 13, p. 824 à 825).
   — Sur la structure et les affinités des Trypanoplasmes (ibidem, T. 138, No 14, p. 856—859).
   — *Trypanoplasma vanum* n. sp., parasite du sang de *Cobililis barbatula* L. (C. R. Soc. Biol., Paris, T. 57, No 30, p. 345—347).
   — Sur la présence d'un Trypanoplasma intestinal chez les Poissons (ibidem, T. 58, No 11, p. 511—513).
10. Prowazek S., Studien über Säugetiertrypanosomen (Arb. a. d. kais. Ges. Amt, 1905, Bd. 22, p. 351—395).
11. Doflein, Die Protozoen als Parasiten und Krankheitserreger (Jena 1901, Gustav Fischer, p. 3).
12. Lühe Max, Die im Blute schmarotzenden Protozoen und ihre nächsten Verwandten (Handbuch der Tropenkrankheiten, herausgegeben von Dr. Karl Mense, Leipzig 1906, Verlag Ambr. Barth, III. Bd., I. Abt., p. 73).
13. Nocht B. und Mayer M., Trypanosomen als Krankheitserreger (Handb. d. pathog. Mikroorganismen von Prof. Kolle und Wassermann, Jena 1006, Gustav Fischer, Ergänzungsbd., p. 6).
14. Koch R., Über Trypanosomenkrankheiten (Deutsche mediz. Wochenschrift, 1904, p. 1705).
15. Senn und v. Wasielewski, Beiträge zur Kenntnis der Flagellaten des Rattenblutes (Zeitschr. f. Hyg. u. Infekt., Bd. 33, p. 444 bis 472).
16. Kempner W. und Rabinowitsch L., Beitrag zur Kenntnis der Blutparasiten, speziell der Rattentrypanosomen (Zeitschr. f. Hyg. u. Infekt., Bd. 30, p. 251—294).
17. Ziemann H., Beitrag zur Trypanosomenfrage (Zentralbl. f. Bakt., I. Abt., Orig. Bd. 38, Nr. 3, p. 307 bis 314; Nr. 4, p. 429 bis 477; Nr. 6, p. 662).

18. Plimmer and Bradford J. R., The Trypanosoma Brucei, the Organism found in Nagana or Tsetse-fly-disease (Quarterly Journal of Microscopical Science, N. S., Vol. 45, p. 449—471).
19. Mc Neal, The Life History of Tryp. Lewisii und Tryp. Brucei (Journal of infec. diseases, Vol. I, No 4, p. 517 to 543).
20. Paltauf R., Artikel »Agglutination« in Kolle und Wassermann's Handbuch der pathogenen Mikroorganismen (VII, p. 726 und IX, p. 765).
21. Ziemann H., Zentralbl. f. Bakteriologie, Ref. 1905, XXXVI, I, p. 69.
22. Nocht B. und Mayer M., Trypanosomen als Krankheitserreger (Kolle und Wassermann's Handbuch der pathogenen Mikroorganismen, Ergänzungbd., p. 16, *Trypanozoon Brucei*).
23. Bruce, Preliminary report on the Tsetse-fly-disease or Nagana in Zululand (Durban 1895).
— Further report on the Ttetse-fly-disease or Nagana (London, Harrison & Sons, 1897).
24. Evans, Report on Surra (Publ. by the Punjab Government, Military Department, 3. Dezember 1880).
— On a horse-disease in India, known as »Surra« (Veter. Journal, London 1880).
25. Laveran et Mesnil, Trypanosomes et trypanosomiases (Paris 1904).
26. Martini E., Vergleichende Beobachtungen über Bau und Entwicklung der Tsetse- uud Rattentrypanosomen (Festschrift zum 60. Geburtstage von R. Koch, Jena 1903).
27. Kanthack, Durham und Blandford (Hygienische Rundschau, VIII. Jahrg., 1898).

Tafelerklärungen.

Trypanozoon Lewisi (Tafel I und II).

Tafel I.

Fig. 1. Eine anscheinend ausgewachsene Form mit lange und spitz ausgezogenem Hinterende, gegenüber die auffallend verbreiterte und lange undulierende Membran mit der ganz kurz angesetzten Geißel. Im Kerne polare Anordnung des geteilten Innenkörpers (Vergrößerung zirka 1400fach).

Fig. 2. Ganz ähnliche Form, nur zieht sich hier vom Kerne dem Blepharoplast zu eine chromatinreiche Masse (Vergrößerung zirka 1400fach).

Fig. 3. Indifferente (?) Form mit bedeutendem Chromatinreichtum (Vergrößerung zirka 1400fach).

Fig. 4. »Männliche« Formen von *Trypanozoon Lewisi* (Vergrößerung zirka 1400fach).

Fig. 5. Links »männliche«, in der Mitte »weibliche« Geschlechtsform mit Reduktionskörper und sehr deutlicher »Blepharoplastenvakuole«. Rechts eine Vermehrung durch Längsteilung. Anlage der Geißel entsprechend den oberen Blepharoplasten. Unten ein eben sich abschnürendes Tochterindividuum mit auffallend gestrecktem Kerne und rundlichen Blepharoplasten (Vergrößerung zirka 1400fach).

Fig. 6. »Weibliche« Geschlechtsformen. Breite, massige Körper, deutlich alveoläres Protoplasma mit rundem, deutlich abgegrenztem Kerne. Das nach oben zu gerichtete Individuum bereitet sich eben zur Teilung vor. Die Innenkörper des Somakernes haben sich bereits geteilt und »polar« angeordnet. Die Verbindungslinie beider fällt ungefähr mit der Längsachse des Trypanosomenkörpers zusammen. Außerdem teilt sich der Blepharoplast und mit ihm die Blepharoplastenvakuole. Links und in der Mitte zwischen beiden »Weibchen« ein Teil einer »Knöpfchenrosette« (Vergrößerung 1400fach).

Fig. 7. »Weibliches« Individuum mit besonders scharf abgegrenztem Kerne (ringförmige Anordnung des Kernchromatins) und einer fadenartigen Verbindung zwischen Blepharoplast und Kern (Vergrößerung zirka 1400fach).

Fig. 8. »Männliche« und »weibliche« Formen (Vergrößerung zirka 1400fach).

Fig. 9. Übersichtsbild. In der Mitte zwei »Weibchen«, um sie herum drei »Männchen« (Vergrößerung zirka 500fach).

Fig. 10. Längsteilung in vier Individuen. Besonders deutlich die Anlage der Geißeln (Vergrößerung zirka 1400fach).

Fig. 11. »Knöpfchenrosette« mit verschieden dem Zentrum zu gelagerten Blepharoplasten (Vergrößerung zirka 1280fach).

Fig. 12. Degenerationsform durch Behandlung von Rattenblut mit Salamanderblutferum entstanden. Großer Granulationsreichtum (Vergrößerung zirka 1400fach).

Tafel II.

Fig. 13. Rotes Blutkörperchen mit eingelagerten Chromatinkörnern und einem halbmondförmigen Plasmakörper (Vergrößerung zirka 1400fach).

Fig. 14. Blutkörperchen mit »polar« angeordneten Chromatinkörnern. Unterhalb eine Teilungsform mit deutlichem Kerne und Blepharoplasten, an den direkt die sich ausbildenden Geißeln anschließen. Erwähnenswert ist noch die Lagerung des Blepharoplasten zu dem Kerne und die angedeutete Trennungslinie (Vergrößerung zirka 1400fach).

Fig. 15. Kranzförmige Anordnung größerer Chromatinkörnchen, nebst einem zentralen »bläschenförmigen« Gebilde innerhalb eines Blutkörperchens (Vergrößerung zirka 860fach).

Fig. 16. »Freies«, nicht mehr intrazellulär gelagertes kugelförmiges Gebilde mit deutlichen Kernen. Anscheinend ohne eine Kapsel (Vergrößerung zirka 1400fach).

Fig. 17. Größere Form mit deutlicher, rosarot gefärbter Kapsel, einem deutlichen Kerne und Blepharoplasten, die bereits zu einer Teilung überzugehen scheinen. Rechts unterhalb ein Megalocyth.

Fig. 18. Eine ähnliche, nur noch größere Form mit einer »schwapperigen« Kapselwandung und einem weit vom Kerne entfernten Blepharoplasten.

Fig. 19. Weiter in der Entwicklung vorgeschrittene Form, die keine Kapsel mehr zu besitzen scheint und sich bereits in Teilung befindet. Die mitotischen Kernschleifen sind auf dem Photogramme nur angedeutet (Vergrößerung zirka 1400fach).

Fig. 20. Vollzogene Teilung, der sich nach den Blepharoplasten und den mächtigen, aus »Schleifen« zusammengesetzten Kernen eine weitere anzuschließen scheint. Vollständiger Schwund der Kapsel (Vergrößerung zirka 1400fach).

Fig. 21. Eine ähnliche Form mit bereits ausgebildeten Geißeln (Vergrößerung zirka 1400fach).

Fig. 22. Längsteilung mit Ausbildung der zweiten Geißel und in unmittelbarer Nähe des Kernes befindlichen Blepharoplasten (Vergrößerung zirka 1400fach).

Fig. 23. Ein aus einer »Klumpenform« hervorgegangenes Tochterindividuum.

Fig. 24. Ein aus einer »Rosette« hervorgegangenes Tochterindividuum. Lange ausgezogenes »Hinterende«, Blepharoplast und Kern noch in unmittelbarer Nachbarschaft.

Tafel III.

Trypanozoon Brucei.

(Vergrößerung 1 : 1400).

Fig. 25. Schmale Formen, mit einem schärfer umgrenzten, auffallend gestreckten, chromatinreichen Kerne. »Männliche Geschlechtsformen.«

Fig. 26. Breite, massige Formen, mit alveolärem Protoplasma und von eigentümlichem himmelblauem Farbenton. »Weibliche Geschlechtsformen.« In beiden sind die Kernelemente in Teilung begriffen. In dem oberen Individuum entsprechen den vier Kernen die eben in Teilung begriffenen zwei Blepharoplasten. In dem unterhalb gelegenen Individuum ist außer der Kernteilung, die im gefärbten Präparate schöne Kernschleifen zeigte, noch der beiden oberhalb des Kernes gelegenen Körperchen Erwähnung zu tun, die mittels eines ganz deutlich sichtbaren, rot gefärbten Fadens mit einem dritten Körperchen in Verbindung stehen, das in der Nähe des Blepharoplasten liegt.

Fig. 27. Eine Form mit chromatinreichem, langgestrecktem Kerne (»indifferente oder männliche Form«?). Oberhalb ein annähernd eiförmiges Gebilde, mit 12 bis 14 runden, dunkelrot gefärbten Körnchen.

Fig. 28. Ein ganz ähnliches Gebilde, beiläufig so groß wie die roten Blutkörperchen. Die äußerste Grenzlinie ist hellrot gefärbt, während die darauffolgende Zone fast farblos ist. Im Innern 15 bis 16 runde, tief rot gefärbte Körnchen (vergl. Taf. II, 13 bis 15). Unterhalb ein Gebilde, das den »multiplen« Teilungsformen angehört.

Fig. 29. »Klumpenform« des multiplen Teilungsmodus. Vier in »Schleifen« aufgelöste Kerne mit vier Blepharoplasten. Unter dem rechtsliegenden 3-förmigen Kerne ein (Reduktions-?) Gebilde von Σ-förmiger Gestalt. Oben links bei den beiden Blutkörperchen ein breiter Protoplasmafortsatz an dem »Hinterende« eines Trypanosomenkörpers, unten und rechts seitlich drei an die Pseudopodien kriechender amöboider Zellen erinnernde feine Protoplasmafortsätze.

Fig. 30. Breitere Form mit beginnender Längsteilung.

Fig. 31. Ebenfalls beginnende »Längsteilung« mit auch im Photogramme deutlich erkennbarer »Mitose« des Somakernes.

Fig. 32. Fortschritt der Längsteilung. Der Kern ist fast vollständig getrennt und der Blepharoplast zur »Hantelform« ausgezogen.

Fig. 33. Weiteres Stadium. Kern und Blepharoplast sind vollständig getrennt und bereits an den Rändern des Mutterkörpers gelagert.

Fig. 34. Ein ganz ähnliches Längsteilungsstadium, jedoch mit bereits beträchtlich gedehnter »Verbindungsmembran«.

Fig. 35. Längsteilung in vier Individuen. Deutliche »Hantelform« der beiden Blepharoplasten. Teilung der Kerne, mit Anlage der Geißeln, beziehungsweise des Saumes der undulierenden Membranen.

Fig. 36. Degenerationserscheinungen. Aus der Peritonealflüssigkeit eines spontan in die Bauchhöhle verbluteten Meerschweinchens.

Taf. I.

1

10

2

11

3

12

phot. v. Verf.

Kunstanstalt Max Jaffé, Wien.

13

22

14

23

15

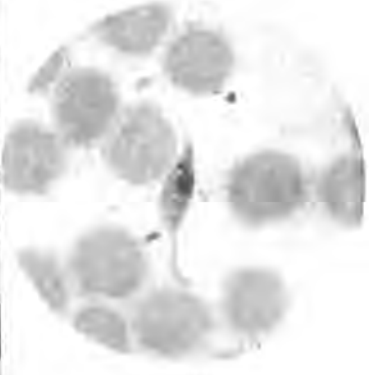

24

phot. v. Verf. Kunstanstalt Max Jaffé, Wien.

25

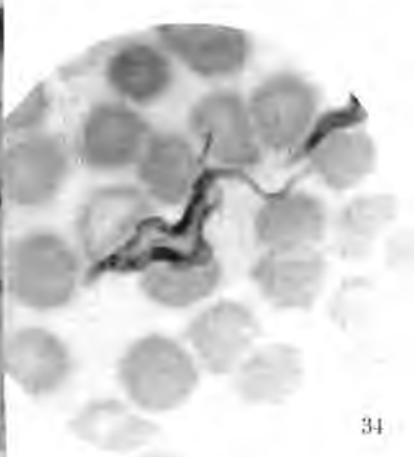

34

26

35

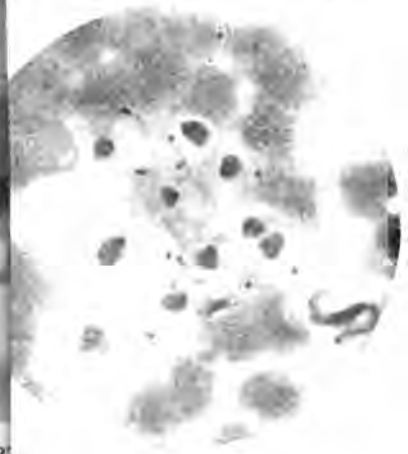

36

phot. v. Verf.

Kunstanstalt Max Jaffé, Wien.

Zur vergleichenden Anatomie des Hinterhauptlappens

von

M. Holl (Graz).

(Mit 4 Tafeln.)

(Vorgelegt in der Sitzung am 10. Jänner 1907.)

Unter den menschlichen Gehirnen, die ich sammelte, um Untersuchungen über das Furchen- und Windungssystem der dorsolateralen Seite der parieto-okzipitalen Gegend anzustellen, wiesen einige besondere Eigentümlichkeiten der Modellierung jener Gegend auf. Während einzelne dieser Gehirne eine ziemlich verwickelte Anordnung der Furchen und Windungen der parieto-okzipitalen Gegend aufwiesen, zeichnete sich ein Gehirn durch die auffallende Einfachheit der Modellierung jenes Gehirnabschnittes aus.

Nach einem oberflächlichen ersten Eindruck urteilend, mußte man sich der Meinung hingeben, daß man es mit einem Falle zu tun habe, bei dem die typische Affenspalte und ein typisch pithekoides Operculum occipitale (im Sinne Zuckerkandl's) vorhanden seien. Die nähere Untersuchung des Gehirnes ergab, daß in der Tat ganz besonders einfache Verhältnisse in der parieto-okzipitalen Gegend vorhanden sind und die Durchsicht der Literatur lehrte, daß ein derartiger Fall nicht verzeichnet sei. Da auch die anderen Gehirne bemerkenswerte Befunde aufwiesen, so hielt ich es für angezeigt, die an diesen Gehirnen gemachten Befunde zu veröffentlichen. Die vorliegende Abhandlung bringt nun eine Darstellung dieser Befunde

und im Eingange das Ergebnis einer angestellten vergleichend-anatomischen Untersuchung der parieto-okzipitalen Gehirngegend.

Die Grundlage für meine vergleichend-anatomischen Untersuchungen bildeten die Ergebnisse der ausgedehnten Untersuchungen Zuckerkandl's, die derselbe in mehreren Arbeiten, die am Schlusse dieser Abhandlung angeführt werden, mitgeteilt hat. Es soll an dieser Stelle ausgesprochen werden, daß erst durch Zuckerkandl's ausgezeichnete Untersuchungen die komplizierten Verhältnisse der parieto-okzipitalen Gehirngegend der Menschen und der Affen aufgeklärt wurden und daß ihm das Verdienst gebührt, die vergleichende Anatomie jener Gehirngegend ganz besonders gefördert zu haben.

Ich habe meinen Untersuchungen die Ergebnisse der Arbeiten Zuckerkandl's zu Grunde gelegt; daher werde ich in die Lage kommen, häufig Angaben Zuckerkandl's vorzubringen, und dies um so mehr, als das reiche vergleichend-anatomische Material, das ihm zur Verfügung stand und von ihm durch Wort und Bild veröffentlicht wurde, mir dienen mußte zur Ergänzung meines allzu spärlichen Materiales. Daß ich fast nur die Zuckerkandl'schen Arbeiten zur Grundlage genommen, geschah nicht allein deswegen, weil sie zu den neuesten und besten auf dem besprochenen Gebiete gehören, sondern auch deshalb, weil in denselben die Angaben anderer Autoren, soweit es notwendig erschien, Berücksichtigung fanden.

Die Darstellung der Ergebnisse meiner Untersuchungen hätte durch die fortwährend anzustellenden Hinweise auf die Angaben dieser oder jener Autoren eine allzu große Länge erfahren und an Einfachheit viel eingebüßt. Aus diesem Grunde möge der unterlassene Hinweis auf manche, von verschiedenen Autoren gemachte Angaben gerechtfertigt erscheinen.

Die in dieser Abhandlung zur Verwendung gelangte Nomenklatur ist dieselbe, die Zuckerkandl in seinen Arbeiten gebraucht; nur in Beziehung auf die Sulci occipitales (superior und inferior) wurde eine Änderung vorgenommen. Die Furchen, die Zuckerkandl als Sulcus occipitalis superior und inferior bei den Affengehirnen bezeichnet, werden beide als Sulcus occipitalis triradiatus (superior) angeführt.

Die Formzustände der Fissura parieto-occipitalis lateralis (Affenspalte) und der konvexen Fläche des Lobus occipitalis (Operculum occipitale) bei den Affen.

Allgemeines.

In der ursprünglichen Gestalt erscheinen beide Bildungen, wenn sämtliche äußere Übergangswindungen, welche sich oberhalb der dritten Gratiolet'schen Übergangswindung vorfinden, vollständig operkulisiert sind, wie dies z. B. an der von Zuckerkandl gegebenen Abbildung des Gehirnes von *Cebus fatuellus* (15, Fig. 7, Taf. 5) der Fall ist.

Die Affenspalte stellt dann eine auf der lateralen Hemisphärenfläche in frontaler Richtung liegende Furche dar, welche vorn von dem hinteren Schenkel des Gyrus angularis, hinten von dem vorderen Rande des Lobus occipitalis begrenzt wird. Der obere Anteil der Furche ist leicht konkav nach vorn gerichtet und geht beim Scheitel des Gyrus angularis einerseits in den lateralen Schenkel der Fissura parieto-occipitalis medialis, andrerseits in die Fissura intraparietalis über. Der untere Anteil der Spalte ist gerade oder oft nach vorn leicht konvex; sein unteres, meist nach hinten etwas abgebogene Ende erreicht den oberen Rand der dritten Gratiolet'schen Übergangswindung, welche eine Scheidewand zwischen der Affenspalte und dem Sulcus occipitalis lateralis (Zuckerkandl) herstellt.

Der Lobus occipitalis ist fast dreieckig, die Spitze stellt der Okzipitalpol her; die obere Seite bildet der Mantelrand, die untere Begrenzung die obere Wand des Sulcus occipitalis lateralis (Zuckerkandl). Die vordere Seite wird von der hinteren Wand der Affenspalte und derselben Wand des lateralen Schenkels der Fissura parieto-occipitalis medialis gebildet. Der vordere Begrenzungsrand des Lobus occipitalis stimmt in seinem Formzustande mit dem der Affenspalte überein, beziehungsweise bedingt er den Verlauf der Spalte. An der unteren vorderen Ecke hängt der Lobus mit dem unteren Teile des hinteren Schenkels des Gyrus angularis durch die dritte Gratiolet'sche Übergangswindung zusammen.

Es hat Zuckerkandl an verschiedenen Stellen seiner Arbeiten aufmerksam gemacht, daß, wenn die sonst in der Tiefe

der Affenspalte liegenden Übergangswindungen an die Oberfläche rücken, die Affenspalte an den betreffenden Stellen zur Auflösung kommt, und daß an ihre Stelle (vielleicht besser gesagt, an dem vorderen Rande des Lobus occipitalis) ein verschiedenwertiges Furchensystem tritt, welches den Sulcus occipitalis transversus aut. und den Sulcus perpendicularis externus (Bischoff) darstellt. (Nähere Angaben über diese neugebildeten Furchen finden sich in den Arbeiten Zuckerkandl's; zusammengefaßt sind sie in der Abhandlung: »Zur vergleichenden Anatomie des Hinterhauptlappens«. Ich kann die Angaben Zuckerkandl's vollständig bestätigen.)

Durch das Hervortreten der Übergangswindungen, sagt Zuckerkandl (12, p. 487), wird der hintere Rand der Affenspalte vom vorderen abgedrängt und nach hinten verschoben, und zwar um die Länge der an die Oberfläche gelangten Übergangswindungen. Überdies büßt die Fossa parieto-occipitalis lateralis den Zusammenhang mit der Parieto-occipitalis medialis ein. Der Rest der Affenspalte findet sich kaudal von den Übergangswindungen im Bereich des Schläfenlappens.[1] (Das ursprüngliche Verhalten wird wieder mehr weniger hergestellt, wenn, wie dies bei den Anthropoiden und beim Menschen ausnahmsweise vorkommt, die Übergangswindungen in die Tiefe sinken.)

Wenn ein Affenspaltenrest erhalten geblieben ist, so berührt, wie bei den niederen Ostaffen, bei den Anthropoiden und den platyrrhinen Westaffen *(Ateles, Lagothrix)*, das Operculum occipitale den Gyrus occipito-temporalis lateralis. Der kaudale Anteil des Operculum occipitale behält seine primitive Lage bei. Die Länge des Affenspaltenrestes variiert je nach dem Grad der Abdrängung des Operculum occipitale vom Scheitellappen (18, p. 218 und 219).

Da die oberflächliche oder tiefe Lage der Übergangswindungen für das Verhalten der Affenspalte und damit im Zusammenhange für die Form und Topographie des Lobus occipitalis von wesentlicher Bedeutung sind, so dürfte es nicht

---

[1] Den Ausdruck »Schläfenlappen« halte ich nicht für ganz angezeigt, da ja die Affenspalte oberhalb des Schläfenlappens liegt.

überflüssig erscheinen, wenn in Kürze das Verhalten der Übergangswindungen bei den verschiedenen Familien der Affen vorgebracht wird.

Die Übergangswindungen.[1]

Bei den Affen der alten Welt tritt die erste Übergangswindung in drei Formen auf (12, p. 476); wovon die eine Form dadurch ausgezeichnet ist, daß diese Windung in ihrer ganzen Länge (eventuell auch noch ein kurzes vorderes Stück der zweiten Übergangswindung) an die Oberfläche gerückt ist, demnach sich so verhält wie bei den Anthropoiden. Die zweite und dritte Übergangswindung sind operkulisiert, aber durch ihre gute Ausbildung ausgezeichnet.

Zuckerkandl unterscheidet (12, p. 475) drei äußere Übergangswindungen, von welchen Gratiolet zwei, die obere und mittlere, beschrieben hat.

Die erste gehört der oberen, die zweite und dritte der unteren Scheitelwindung (dem Gyrus angularis) an. Die dritte bildet nur ein Wülstchen an der dorsalen Fläche des Gyrus angularis. Die Übergangswindungen nehmen in der Richtung von oben nach unten an Länge ab. Ich kann das Vorkommen von drei äußeren Übergangswindungen im Sinne Zuckerkandl's bestätigen; an einem Gehirne von *Innus ecaudatus* fand ich die dritte Übergangswindung operkulisiert, jedoch gut ausgebildet vor. Das Auftreten von drei Übergangswindungen bei den Affen der alten Welt ist von wesentlicher Bedeutung und erklärt das Vorhandensein von drei oberflächlichen oder operkulisierten Übergangswindungen beim Menschen. Ausnahmsweise fand Zuckerkandl an dem Gehirne eines *Cercopithecus* unterhalb der dritten noch eine vierte tiefgelegene Übergangswindung.

Bei den Anthropoiden (12, p. 480) Orang, Schimpanse liegen die zweite und die dritte Übergangswindung in der Tiefe und die erste Übergangswindung lagert typisch oberflächlich. Der Grad der Ausbildung der ersten Übergangswindung variiert (12, p. 481)

[1] Betreffs der Übergangswindungen ist die neueste wichtige Arbeit Zuckerkandl's: »Zur Anatomie der Übergangswindungen« (21) einzusehen. Die Arbeit behandelt in ausführlicher Weise sowohl die Übergangswindungen der Menschen- als auch die der Affengehirne.

und man darf wohl sagen, daß sie in der Hälfte der Fälle als Rückschlagsbildung sich teilweise oder ganz in die Fossa parieto-occipitalis lateralis versenkt hat.

Bei den Anthropoiden (14, p. 233 und 234), deren Operculum occipitale an seiner vorderen Fläche unterhalb der ersten Übergangswindung selbst drei Windungszacken besitzen kann, lenkt der Bodenteil der Affenspaltengrube schon tief unten gegen das Operculum ab.

Bei den Platyrrhinen und nicht bei den Anthropoiden (12, p. 485) erreichen die Übergangswindungen den höchsten Grad der Ausbildung. Diese Windungen nehmen eine Form an, welche sich der beim Menschen gefundenen anreiht. Bei *Lagothrix* und *Ateles* sind die erste und die zweite Übergangswindung an die Oberfläche getreten, die dritte operkulisiert. Bei *Ateles paniscus* und *Ateles arachnoides* ist jedoch der vordere Anteil der dritten Übergangswindung oberflächlich und ihr hinterer Anteil operkulisiert.

Bei *Cebus* (15, p. 106) findet sich eine einzige größere Übergangswindung, welche in typischen Fällen an der Oberfläche lagert; sie ist gleich der von Zuckerkandl als sogenannter »schräg« bezeichneten Übergangswindung, welche die erste und zweite Übergangswindung enthält. Die dritte Übergangswindung kann bei *Cebus* vorhanden sein; ihr kaudaler Rand ist zuweilen durch einen vorderen Seitenast der Affenspalte markiert (15, p. 107).

Beim Menschen (12, p. 485) liegen die Übergangswindungen von vornherein oberflächlich (und dem entsprechend hat man Reste der Affenspalte unterhalb derselben zu suchen). In seiner Abhandlung »Zur vergleichenden Anatomie des Hinterhauptlappens« (p. 49 und 50) bespricht Zuckerkandl die von Eberstaller beim Menschen beschriebene zweite Übergangswindung und sagt, daß dieselbe noch jene dritte Übergangswindung enthalte, welche bei den Affen operkulisiert und rudimentär ist. Diese dritte Übergangswindung fand Zuckerkandl in der Mehrzahl der von ihm untersuchten Gehirne nicht an der Oberfläche, ja es gelinge, wie er angibt, in der Regel nicht, das Höckerchen an der hinteren Fläche des unteren Scheitelläppchens zu finden, welches er für das Gehirn der Affen als dritte

Übergangswindung bezeichnet hat. Nur ausnahmsweise entwickelt sich die dritte Übergangswindung nach Zuckerkandl beim Menschen zu einer langen, an der Oberfläche der Hemisphäre liegenden Windung, in welchem Falle nicht der Sulcus occipitalis lateralis aut., sondern die untere Grenzfurche der dritten Übergangswindung die Abgrenzung des Hinterhauptlappens besorgt. (Ich kann nicht finden, daß die dritte Übergangswindung sich nur ausnahmsweise in dieser Art entwickle, wie Zuckerkandl angibt.)

Zur Vervollständigung dieser über die Übergangswindungen vorgebrachten Angaben Zuckerkandl's führe ich auch noch dessen Ausführungen über das Verhalten der dritten Übergangswindung Gratiolet's an. Zuckerkandl sagt (16, p. 37), daß die zwischen dem vorderen Schenkel der lateralen Okzipitalfurche und der Affenspalte eingeschobene kurze Windungsbrücke, die man als Gyrus occipito-temporalis lateralis bezeichnen sollte, Gratiolet's dritter Übergangswindung entspricht. Ich muß hiezu bemerken, daß die dritte Gratiolet'sche Windung bei den niederen Ostaffen hauptsächlich aus dem unteren Ende des hinteren Schenkels des Gyrus angularis hervorgeht, während die Verbindung mit dem hinteren Ende des Gyrus temporalis medius nur eine geringe ist; wohl kann auch das umgekehrte Verhalten auftreten.

Der doppelte Ursprung wird dann besonders auffällig, wenn am vorderen Ende der Gratiolet'schen Übergangswindung eine sie in zwei Wurzelstücke teilende Furche auftritt. Die in Rede stehende Windung stellt daher eigentlich einen Gyrus parieto-temporo-occipitalis dar. Infolge sekundärer Veränderungen kann es geschehen, daß der Gyrus entweder nur aus dem unteren Ende des hinteren Schenkels des Gyrus angularis oder nur aus dem hinteren Ende des Gyrus temporalis medius hervorgeht. Das eine und das andere Verhalten kann sowohl beim menschlichen Gehirne als auch beim Affengehirne beobachtet werden.

Eberstaller berichtet, daß die Windung beim Menschen namentlich eine Fortsetzung der dritten Schläfenwindung sei, welche »beim Menschen geradeso wie beim Affen, auf die Unter-

seite übergehend, sich unter dem eigentlichen Hinterhauptlappen hinschiebt und bis zum Pole reicht« (1, p. 15).

Verschiedene menschliche Gehirne lehren in der Tat, daß die Windung als eine Fortsetzung bald der zweiten, bald der dritten Schläfenlappenwindung erscheinen kann, namentlich dann, wenn die Trennung dieser beiden Windungen keine scharfe ist. Der Ursprung aus der dritten Temporalwindung erscheint möglich, da ja die zweite und die dritte Schläfenwindung ursprünglich eine einheitliche Masse darstellten. Das hintere Ende des Gyrus occipito-temporalis geht in die Substanz des Lobus occipitalis über; wenn das untere Ende der Affenspalte nach hinten umbiegt, kann der Gyrus vom Lobus occipitalis etwas abgegrenzt erscheinen. Ein Durchschnittensein oder eine Operkulisierung der dritten Übergangswindung hat Zuckerkandl an Gehirnen niederer Affen beobachtet, und zwar bei *Cynocephalus mormon, Cercopithecus patas* (13, p. 286) und *Cebus gracilis* (15, p. 113).

Die Affenspalte und der Lobus occipitalis.

Wie früher angegeben wurde, wird durch das Hervortreten der Übergangswindungen der diesen entsprechende Anteil des hinteren Randes der Affenspalte von deren vorderem Rande abgedrängt und nach hinten verschoben, und zwar um die Länge der an die Oberfläche gelangten Übergangswindungen. An der Stelle, wo Übergangswindungen an die Oberfläche getreten sind, erscheint die Affenspalte aufgelöst, beziehungsweise an ihre Stelle ist eine neue Furche getreten, welche einerseits vom vorderen Rande des Lobus occipitalis, andrerseits vom hinteren Rande der Übergangswindungen begrenzt wird. Phylogenetisch stammt diese Furche vom Bodenteil der Fossa parieto-occipitalis lateralis ab und sie kann bestehen entweder aus der hinteren Grenzfurche der ersten Übergangswindung (oberer Schenkel des Sulcus occipitalis transversus »tr_1«, Zuckerkandl), oder auch aus der der zweiten (eventuell der dritten) Übergangswindung (vordere Grenzfurche des Hinterhauptlappens, Zuckerkandl), welche nach diesem Autor wahrscheinlich dem Sulcus perpendicularis externus Bischoff's gleichzusetzen ist (16, p. 71).

Es handelt sich also streng genommen bei diesen Furchen nur um eine besondere Modifikation der ehemaligen Affenspalte, da ja die hintere Wand dieser neuen Furchen wie früher vom vorderen Begrenzungsrande des Lobus occipitalis hergestellt wird. Die Affenspalte ist sohin bei oberflächlicher Lage der Übergangswindungen in ihrem ursprünglichen Zustande nur mehr in ihrem unteren, unterhalb der Übergangswindungen gelegenen Abschnitte erhalten geblieben und diesen Abschnitt bezeichnet Zuckerkandl mit dem Namen »Affenspaltenrest«. Diese zwei verschiedenen Abschnitte der Affenspalte können als Pars modificata und Pars non modificata bezeichnet werden.

Mit dem Hervortreten der Übergangswindungen erfährt selbstverständlich auch die konvexe Fläche des Lobus occipitalis (Operculum occipitale) eine Veränderung, indem der im Bereich der oberflächlich gewordenen Übergangswindungen liegende Anteil eine Verbindung mit diesen eingegangen ist und auch dahin verändert wurde, daß er nach hinten gedrängt und verkleinert ist, während der untere Anteil des Lobus occipitalis das ursprüngliche Verhalten beibehalten hat. Der in seinem oberen Anteil modifizierte Lobus occipitalis (Operculum occipitale) ist nun nicht mehr gleichwertig dem Lobus occipitalis (Operculum occipitale) in seinem früheren Zustande und daher sind an ihm wie an der Affenspalte streng genommen zwei Abschnitte zu unterscheiden, ein oberer, eine Pars modificata, und ein unterer, eine Pars non modificata.[1] Zum mindesten wäre der Unterschied zwischen dem Lobus occipitalis in seinem früheren und späteren Zustande hervorzuheben; es müßte also, wenn man den Ausdruck Operculum occipitale beibehalten will, ein Operculum occipitalis primarium und secundarium unterschieden werden.

Schließlich mag noch erwähnt werden, daß die Affenspalte mit dem Sulcus occipitalis lateralis (Zuckerkandl) kommuni-

---

[1] Der Ausdruck Modifizierung bezieht sich nur auf das Verhalten der Teile zu den ursprünglichen Verhältnissen; denn wie später ersichtlich wird, erleidet auch der »Affenspaltenrest« und die Pars non modificata lobi occipitalis Formveränderungen.

zieren kann; die Affenspalte erscheint dann in dorso-kaudaler Richtung verlängert. Die Kommunikation entsteht durch Operkulisation der dritten Übergangswindung Gratiolet's; von Zuckerkandl beobachtet an je einem Gehirne von *Cynocephalus mormon* und *Cercopithecus patas* (13, p. 286). In der besonderen Beschreibung des Gehirnes von *Cebus gracilis* gibt Zuckerkandl an (15, p. 113), daß die Affenspalte mit ihrem kaudalen Ende nach hinten umbiegt und direkt in den Sulcus occipitalis lateralis übergeht. Öffnet man die Furche, so findet man an der Grenze zwischen den Furchen zwei Tiefenwindungszacken, die der aufgelösten operkulisierten dritten äußeren Übergangswindung Gratiolet's entsprechen.

Verhalten der Affenspalte und des Lobus occipitalis bei den einzelnen Familien der Affen.

1. Platyrrhina. Cebidae (mit Ausschluß von Ateles und Lagothrix).

Die einfachsten Verhältnisse, wie sie früher geschildert wurden, weist die Affenspalte bei manchen Cebiden *(Cebus fatuellus, C. capucinus, C. gracilis)* auf, und zwar dann, wenn die einzig vorhandene Übergangswindung operkulisiert ist, wie dies z. B. bei *C. fatuellus* (Abbildung bei Zuckerkandl, 15, auf Taf. 5, Fig. 7). Bei einem *C. capucinus* der Grazer anatom. Anstalt jedoch, bei welchem die Übergangswindung an die Oberfläche gelangt ist, weist die Affenspalte eine Pars modificata und eine non modificata auf. Das untere Ende der Affenspalte kann gegabelt sein, so daß ein Ramus inferior anterior und ein Ramus inferior posterior gebildet wird (z. B. bei *Cebus*, Zuckerkandl, 15, Taf. 5, Fig. 10).

Der vordere Ast schneidet, entlang des oberen Randes der dritten Gratiolet'schen Übergangswindung ziehend, in den hinteren Schenkel des Gyrus angularis ein, wodurch die Übergangswindung nur mehr mit dem Gyrus temporalis medius im Zusammenhange erscheint. Einen vorderen Seitenast (Ramus anterior superior) kann die Affenspalte oberhalb ihres kaudalen Endes entsenden; er schneidet den hinteren Schenkel des Gyrus

angularis beiläufig unter seiner Höhenmitte ein, z. B. *C. fatuellus*, *C. capucinus* (bei Zuckerkandl, 15, Taf. 5, Fig. 3, 9); vom vorderen Ende dieses Seitenastes zieht eine flache Rinne quer über den hinteren Schenkel des Gyrus angularis (Zuckerkandl, 15, Taf. 5, Fig. 9) bis fast zum Sulcus temporalis superior hin.

An dem Gehirne des *Cebus capucinus* der Grazer Anatomie biegt, fast könnte man sagen, die Affenspalte in diesen Seitenast unter rechtem Winkel über, und da das unterhalb der Abgangstelle des Seitenastes gelegene Stück der Affenspalte sehr kurz ist, erscheint der Seitenast mit seiner rinnenförmigen Verlängerung als eine Fortsetzung der Affenspalte, und deshalb auch die Affenspalte in den Sulcus temporalis superior einzumünden scheint. An der rechten Hemisphäre desselben Gehirnes findet sich nur eine quere Rinne über den hinteren Schenkel des Gyrus angularis vor; die Affenspalte reicht weiter abwärts als links. Dieser vordere Seitenast der Affenspalte ist in seinem Anfange eigentlich die untere Grenzfurche der dritten Übergangswindung und auch Zuckerkandl betrachtet ihn als kaudale Grenzfurche der dritten Übergangswindung (15, p. 107). Diese Furche soll als Ramus lateralis anterior superior bezeichnet werden; sie stellt eine wichtige Furche dar, welche bei höheren Affenformen und auch beim Menschen fast konstant vorkommt; sie ist dem Sulcus praelunatus von Elliot Smith (10, p. 153, Fig. 29, *Cebus capucinus*) gleichzusetzen. Daß die Affenspalte durch Einschneiden oder Operkulisierung der dritten Gratioletschen Übergangswindung mit dem Sulcus occipitalis lateralis sich verbinden kann, wurde oben erwähnt.

Ebenso einfache Verhältnisse wie die Affenspalte weist der Lobus occipitalis s. Operculum occipitale bei manchen Spezies der Cebiden auf, und zwar dann, wenn die einzig vorhandene Übergangswindung operkulisiert ist, z. B. bei *Cebus fatuellus* (Zuckerkandl, 15, Taf. 5, Fig. 7). Das Operculum zeigt Formverhältnisse, wie sie eingangs dieser Abhandlung geschildert wurden. Wenn die dritte Gratiolet'sche Übergangswindung operkulisiert ist, z. B. bei *Cebus gracilis* (Zuckerkandl, 15, Taf. 5, Fig. 1), dann ist die vordere untere Ecke des Operculum occipitale frei und abgerundet.

An den von Zuckerkandl abgebildeten Gehirnen von Cebiden war die konvexe Fläche des Hinterhauptlappens glatt (Zuckerkandl, 15, p. 111); Furchen jedoch haben, wie Zuckerkandl angibt (15, p. 111), Gratiolet, Kükenthal und Ziehen beschrieben; die letztgenannten Autoren bemerken jedoch, daß solche Furchen auch fehlen können.[1]

An dem Gehirne von *Cebus capucinus* der Grazer anatomischen Anstalt fand sich am Okzipitalpol eine kurze und flache Längsrinne, wie auch ein kleines Grübchen in der Nähe des vorderen unteren Winkels des Lobus occipitalis vor. Der obere Anteil des vorderen Randes des Operculum occipitale ist, wenn die Übergangswindung oberflächlich ist, dem hinteren Rande dieser angepaßt und das Operculum occipitale erscheint in diesem Abschnitte nach hinten gedrängt. Da das untere Ende der Affenspalte nach hinten abgebogen sein kann (z. B. bei *Cebus capucinus*, Zuckerkandl, 15, Taf. 5, Fig. 9), so erscheint der untere Teil des vorderen Randes des Operculum occipitale leicht konvex gegen den hinteren Schenkel des Gyrus angularis und drückt denselben etwas ein; dadurch kommt es, daß dieser daselbst die schmälste Stelle in seinem ganzen Verlaufe aufweist.

Entsprechend diesen Verhältnissen ist der untere vordere Abschnitt des Operculum occipitale nach vorn vorspringend und diese gerundete Ausladung wird um so stärker auftreten, wenn der obere Abschnitt des Operculum occipitale durch die Übergangswindung stärker nach hinten gedrängt ist. An der rechten Hemisphäre des Gehirnes von *Cebus capucinus* (Grazer Anatomie) ist diese Ausladung viel besser entwickelt als an dem von Zuckerkandl abgebildeten Gehirne eines gleichen *Cebus* (Zuckerkandl, 15, Taf. 5, Fig. 9). Diese abgerundete Prominenz des unteren vorderen Abschnittes des Lobus occipitalis soll als Processus lingualis lobi occipitalis bezeichnet werden.

---

[1] Die konvexe Fläche des Hinterhauptlappens von *Cebus monachus* zeigt nach Kükenthal und Ziehen (6, p. 23), eine kleine schiefe Furche »u« und eine sagittale Furche »x«. Die letztere Furche stellt meiner Meinung nach einen Sulcus occipitalis lateralis (Zuckerkandl) dar.

Es mag jetzt schon aufmerksam gemacht werden, daß der Processus lingualis bei den höheren Affen zu einer mächtigen Entwicklung gelangt und daß die Gehirne der Cebiden es sind, bei welchen er zum ersten Mal, wenn auch noch in unansehnlicher Größe auftritt. Noch mag hingewiesen werden, daß die Anlage des Processus lingualis bei *Cebus* unterhalb der Übergangswindung gelagert ist.

Es hat sich also gezeigt, daß, wenn ein Processus lingualis zur Entwicklung gekommen und die Übergangswindung an die Oberfläche gelangt ist, der Lobus occipitalis in seinem vorderen Abschnitte andere Verhältnisse aufweist als in dem Zustande, in welchem jene Bildungen noch nicht aufgetreten sind. Man muß daher diese veränderten Verhältnisse berücksichtigen und am Lobus occipitalis zwei verschiedene Anteile unterscheiden. Es gibt eine Pars occipitalis superior, welche ursprüngliche, und eine Pars occipitalis inferior, welche abgeänderte Formverhältnisse aufweist; erstere ist eine Pars occipitalis modificata, letztere eine Pars non modificata. Die Unterschiede zwischen beiden Formen werden bei den höheren Affen ausgeprägter als bei den Cebiden.

2. Catarrhina.

a) Cercopithecidae.

Bei einem *Macacus* zeigt die Affenspalte und der Lobus occipitalis meistens ursprüngliche Verhältnisse, die konvexe Fläche des Lobus occipitalis ist entweder glatt oder sie trägt eine sagittale, vom Okzipitalpole nach vorn ziehende Furche, den Sulcus occipitalis; unterhalb des vorderen Endes desselben kann ein kleines Grübchen vorhanden sein, welches topographisch jenem entspricht, das bei *Cebus* beobachtet wurde. Das Grübchen ist als Vorläufer einer beim Gehirn von *Cynocephalus* vorhandenen Furche, dem Sulcus occipitalis inferior (mihi), zu betrachten. An einem Gehirne von *Macacus inuus (Inuus ecaudatus)* wurde beobachtet, daß die Affenspalte einen oberen und einen unteren Ramus lateralis anterior entsendet, welche Furchen als untere Begrenzungen der mit ihrem Anfangsstücke oberflächlich gewordenen zweiten, beziehungsweise

dritten Übergangswindung sich erweisen. Bei den Gehirnen von *Cynocephalus (Papio)* und *Semnopithecus* finden sich hinsichtlich der Affenspalte und des Lobus occipitalis im großen und ganzen übereinstimmende Befunde vor. Die Affenspalte ist in ihrem oberen Anteile durch das teilweise oder vollständige Oberflächlichwerden der ersten Übergangswindung aufgelöst und der entsprechende Abschnitt des Lobus occipitalis ist nach hinten gedrängt und eingebuchtet; bei dem Gehirne eines *Cynocephalus,* welches Zuckerkandl (12, Taf. 15, Fig. 8) abbildet, ist auch das Anfangsstück der zweiten Übergangswindung an die Oberfläche gelangt. Der Affenspaltenrest ist mehr oder weniger halbmondförmig, die Konvexität nach vorn gerichtet, das untere Ende verschieden stark nach hinten abgebogen, z. B. bei *Semnopithecus pruinosus* (Zuckerkandl, 14, Taf. 4, Fig. 7). Das untere, nach hinten geschwungene Ende des Affenspaltenrestes begrenzt einen deutlich vorspringenden Processus lingualis. Derselbe kann so stark entwickelt sein, daß der vor ihm liegende hintere Schenkel des Gyrus angularis eingedrückt und nahezu operkulisiert wird, z. B. bei dem Gehirne von *Semnopithecus pruinosus* und dem eines *Cynocephalus* (Zuckerkandl, 14, Taf. 4, Fig. 7, und 12, Taf. 15, Fig. 8). Diese schmälste Stelle des hinteren Schenkels des Gyrus angularis bezeichne ich als Isthmus. Das der Grazer zoologischen Anstalt gehörige Gehirn von *Semnopithecus entellus* zeigt fast keinen Processus lingualis, sondern nur einen konvexen vorderen Begrenzungsrand des Lobus occipitalis und dennoch ist eine teilweise Operkulisierung des hinteren Schenkels des Gyrus angularis vorhanden; das Gehirn eines *Cynocephalus Babuin* (Grazer zool. Anstalt) zeigt den Isthmus mit zwei sagittalen Furchen, besser gesagt, Rinnen versehen, welche topographisch den Ramus lateralis anterior superior und inferior der Affenspalte entsprechend gelagert sind, aber wie das Präparat lehrt, von diesen Furchen unabhängig sind.[1]

[1] Die Gehirne von *Semnopithecus entellus* und *Cynocephalus Babuin* wurden mir von Herrn Hofrat Prof. Dr. v. Graff bereitwilligst zur Verfügung gestellt. Ich erlaube mir Herrn Hofrat Prof. v. Graff auch an dieser Stelle für seine Freundlichkeit verbindlichst zu danken.

Wenn der Processus lingualis gut ausgebildet ist, so berührt er mit seinem unteren Rande den oberen Rand der dritten Übergangswindung Gratiolet's und mit seinem oberen Rande den hinteren Schenkel des Gyrus angularis. An dem von Zuckerkandl (12, Taf. 15, Fig. 8) abgebildeten Gehirne eines *Cynocephalus* ist der stumpfe Processus lingualis fast ganz nach aufwärts gerichtet. Es hängt dies mit der ganz auffälligen Lagerung der Affenspalte, oder besser gesagt, der zwischen Scheitelhirn und den Übergangswindungen einerseits und dem Hinterhauptlappen andrerseits sich vorfindlichen Furche zusammen, welche mit Ausnahme ihres kaudalen, vertikalen Endes fast horizontal zieht; dadurch erhält der Lobus occipitalis ein ganz eigentümliches Aussehen; sein sonst annähernd schief frontal gerichteter Begrenzungsrand ist zu einem oberen geworden.

Die konvexe Fläche des Lobus occipitalis trägt meist eine triradiate Furche, wie dies an dem Gehirne von *Cynocephalus Babuin* (Graz) zu ersehen ist. Von der Gegend des Okzipitalpoles zieht eine Furche gegen die Spitze des Processus lingualis, ohne dessen Rand zu erreichen; beiläufig in der Mitte der Furche fließt in sie eine von der Gegend der Mantelkante schief oder senkrecht herabziehende Furche ein. Sie teilt die erstere Furche in einen vorderen und in einen hinteren Abschnitt. Beide Abschnitte stellen den Sulcus occipitalis inferior Zuckerkandl's (x-Furche bei Kükenthal und Ziehen, Sulcus occipitalis superior Elliot Smith) dar. Der vordere Abschnitt soll als Ramus anterior, der hintere als Ramus posterior sulci occipitalis superior (mihi) bezeichnet werden. Die obere Furche wäre der Ramus superior (mihi); er entspricht dem Sulcus occipitalis superior Zuckerkandl's (u-Furche bei Kükenthal und Ziehen). Die Verbindung des letzteren mit dem Ramus occipitalis superior (mihi) kann ausbleiben, z. B. bei *Semnopithecus entellus* (Zuckerkandl, 14, Taf. 4, Fig. 6). Der Ramus superior kann auch fehlen oder nur angedeutet sein, z. B. bei *Semnopithecus entellus* (Graz). Vom Ramus occipitalis superior kann auch nur das kurze untere Endstück vorhanden sein; diese kurze Furche verbindet sich mit dem Ramus occipitalis anterior (mihi) nahe dessen vorderem Ende; so sehe ich dies an dem Gehirne eines

Cynocephalus unbekannter Spezies. Der Sulcus occipitalis superior (mihi) kann kurz sein; es fehlt entweder der vordere oder der hintere Ast oder es ist der eine oder der andere Ast kürzer als gewöhnlich. Die Richtung des Sulcus occipitalis superior (mihi) ist gewöhnlich eine sagittale, gegen die Spitze des Processus lingualis gerichtet; er kann aber auch schief von hinten und oben nach unten und vorn gerichtet sein. Wohl in den meisten Fällen ist wenigstens das frontale Ende der Furche gegen die Spitze des Processus lingualis gerichtet. In der vom Ramus posterior und superior umschlossenen Rinde des Lobus occipitalis liegt das Ende der Fissura calcarina.

Unterhalb des Ramus anterior sulci occipitalis superioris findet sich bei *Semnopithecus* eine kurze, sagittal gerichtete Furche, welche entweder weiter rückwärts oder weiter vorwärts gelagert sein kann; sie ist an den Abbildungen, welche Zuckerkandl von *Semnopitheci* vorbringt (14, Taf. 4, Fig. 5, 6, 7), und ebenso an dem Gehirn von *Semnopithecus entellus* (Graz) deutlich zu sehen. In der Fig. 7 liegt die Furche in der Spitze des Processus lingualis operculi occipitalis. Bei *Cynocephalus* ist die in Rede stehende Furche gewöhnlich länger und zieht unterhalb des Ramus anterior sulci occipitalis super. liegend fast parallel mit diesem; so ist das Verhalten bei *Cynocephalus Babuin* (Graz). Wenn diese Furche keine besondere Längenausdehnung besitzt, ist es der Ramus anterior sulci occipitalis, der gegen die Spitze des Processus lingualis vordringt; besitzt sie jedoch eine gute Längenentwicklung, so ist sie es, die mit ihrem vorderen Ende sich in den Processus lingualis hinein erstreckt. Diese charakteristische Furche, welche bei höheren Affenformen immer und in guter Ausbildung angetroffen wird, soll als Sulcus occipitalis processus lingualis s. S. occipitalis inf. mihi (= S. access. occ. superior Elliot Smith) bezeichnet werden. Die Furche scheint dieselbe zu sein, welche Kükenthal und Ziehen mit »P« bezeichnen. Infolge der eigentümlichen Lagerung der Pars non modificata des Lobus occipitalis bei dem Gehirn von *Cynocephalus* (Spezies [?], Zuckerkandl, 12 Taf. 15, Fig. 8) hat der Sulcus occipitalis processus lingualis eine fast vertikale Richtung. (Dieselbe Abbildung zeigt auch eine kleine Furche zwischen der eben genannten und dem

Ramus anterior sulci occipitalis super.; ferner ist zu ersehen, daß der Ramus superior mit dem Sulcus occipitalis superior (inferior Zuckerkandl) keine Verbindung eingeht; endlich ist aufmerksam zu machen, daß oberhalb des Ramus anterior zwei kleine hintereinander liegende Furchenandeutungen sich vorfinden.)

Hinter dem hinteren, nach aufwärts geschwungenen Ende des Sulcus occipitalis lateralis (Zuckerkandl) schneidet in die konvexe Fläche des Lobus occipitalis das hintere Ende des Sulcus occipito-temporalis ein; so zu sehen bei *Semnopithecus* (Zuckerkandl, 14, Taf. 4, Fig. 1 und 5). Das hintere Ende der genannten Furche kann, wie Zuckerkandl angibt, auch selbständig sein (Zuckerkandl, 14, Taf. 4, Fig. 6, *Semnopithecus entellus).*

b) Hylobatidae.

Bei diesen Affen ist, wie ich aus den von Zuckerkandl gegebenen Abbildungen (12, Taf. 15, Fig. 1, *Hylobates lar*, und Fig. 3, *Hylobates* [Spezies?]) entnehme, der Processus lingualis lobi occipitalis sehr gut entwickelt; der ober ihm liegende Anteil der konvexen Fläche des Lobus occipitalis stellt nur einen kleinen Bestandteil des letzteren dar und enthält das hintere Ende der ersten, oberflächlich gelagerten Übergangswindung. Der Processus lingualis ragt mit seiner stark abgerundeten Spitze in den hinteren Schenkel des Gyrus angularis hinein (12, Taf. 15, Fig. 3), so daß der Affenspaltenrest daselbst einen stark nach vorn gerichteten Bogen beschreibt; das kaudale Ende desselben biegt entlang des unteren Randes des Processus lingualis nach hinten um, dessen untere Grenzfurche darstellend. Am Gehirne von *Hylobates lar* (Zuckerkandl, 12, Taf. 15, Fig. 1) geht vom Scheitel des konvexen Furchenanteiles der Affenspalte der Ramus inferior anterior weg, welcher in den hinteren Schenkel des Gyrus angularis einschneidet. Wie bei den früher beobachteten Gehirnen liegt der vordere Teil des unteren Randes des Processus lingualis auf der dritten Übergangswindung Gratiolet's, während der obere Rand an den hinteren Schenkel des Gyrus angularis und an die Konvexität der ersten Übergangswindung

angrenzt. Während der Hauptanteil des unteren Randes des Processus lingualis den oberen Begrenzungsrand des Sulcus occipitalis lateralis (Zuckerkandl) darstellt, wie dies *Hylobates lar* (Zuckerkandl, 12, Taf. 15, Fig. 1) zeigt, ist dies bei dem anderen *Hylobates* (Zuckerkandl, 12, Taf. 15, Fig. 3) nicht der Fall, da der Sulcus occipitalis lateralis (Zuckerkandl) aus zwei Furchentrümmern besteht. Andrerseits findet man an dem Gehirne des letzteren den den Processus lingualis tragenden Teil des Lobus occipitalis gegen die Rinde des Okzipitalpoles durch das Ende des Sulcus occipito-temporalis abgegliedert, während bei *Hylobates lar* der unterhalb des Sulcus occipitalis lateralis gelegene Anteil des Gyrus fusiformis (Gyrus temporalis medius) wegen Fehlens des auf die konvexe Hemisphärenfläche übergreifenden Sulcus occipito-temporalis in die Rinde des Okzipitalpoles unmittelbar übergeht. Die Verbindung zwischen der Rinde der konvexen Fläche des Okzipitalpoles und dem Gyrus fusiformis könnte man Gyrus occipito-fusiformis nennen. Diese zuletzt besprochenen Verhältnisse werden auch bei den *Semnopitheci* und den *Cynocephali* angetroffen. Von dem bei *Hylobates lar* schön entwickelten Sulcus occipitalis triradiatus erstreckt sich der Ramus anterior in die Spitze des Processus lingualis hinein, so daß der genannte Fortsatz als eine um den genannten Furchenast herumgelegte Bogenwindung erscheint, an welcher ein oberer und ein unterer Schenkel unterschieden werden kann. In die vom triradiaten Furchensystem gebildete Gabel tritt hinten das Ende der Fissura calcarina ein. Das Gehirn des anderen *Hylobates* (Zuckerkandl, 12, Taf. 15, Fig. 3) zeigt unterhalb des Ramus anterior sulci occipitalis superior (inferior Zuckerkandl) den schon bei *Semnopithecus* und *Cynocephalus* beobachteten Sulcus occipitalis inferior mihi s. sulcus processus lingualis, dessen vorderes Ende mit dem gleichen des Ramus anterior des Sulcus occipitalis superior gegen die Spitze des Processus lingualis vordringt. Den Sulcus occipitalis inferior mihi bezeichnet Zuckerkandl mit »n« und erwähnt von ihm nur, daß er eine Nebenfurche des Lobus occipitalis darstellt. Unterhalb des Sulcus occipitalis inf. mihi sive s. processus lingualis liegt das hintere Furchenstück des Sulcus occipitalis lateralis. Durch die geschilderten Furchen

besteht der Processus lingualis aus vier übereinander liegenden Windungen.

Die Bildung der konvexen Fläche des Lobus occipitalis von *Hylobates Mülleri* erinnert in seiner Form und in der Anordnung der Furchen ganz an die Verhältnisse, wie sie bei einem *Cynocephalus* früher (p. 14 und 15) geschildert wurden (die Abbildungen beider erwähnten Affengehirne finden sich bei Zuckerkandl, 12, auf Taf. 15, Fig. 8 und 9). Das Gehirn des *Hylobates* zeigt wie das des *Cynocephalus* eine zwischen dem Sulcus occipitalis inferior s. sulc. processus lingualis und dem Ramus anterior s. occipitalis superior gelegene kurze Furche, welche topographisch dem hinteren Ende des Sulcus occipito-temporalis entspricht und die auch an anderen Gehirnen früher erwähnt wurde. Es handelt sich jedenfalls in allen diesen Fällen um eine ursprünglich selbständige Furche (Sulcus occipitalis marginalis inferior), welche sekundär mit dem hinteren Ende des Sulcus occipito-temporalis sich verbinden kann. Der Sulcus occipitalis lateralis besteht bei *Hylobates Mülleri* aus drei Furchenstücken, wie Zuckerkandl angibt; ich halte das hintere Furchenstück für eine Furche, die aus dem Zusammenflusse des hinteren Furchenstückes des Sulcus occipitalis lateralis und dem Sulcus occipitalis inferior s. sulc. processus lingualis entstanden ist.

An der von Kükenthal und Ziehen (6, p. 64) abgebildeten rechten Hemisphäre des Gehirnes eines *Hylobates hoolock* erscheint der Processus lingualis lobi occipitalis gut entwickelt und nach abwärts gerichtet. Die Sulci occipitales superior (u) (x) und lateralis sind gut ausgebildet. Ähnliche Verhältnisse weisen die Hemisphären je eines *Hylobates Mülleri* auf, welche Elliot Smith (Anat. Anz., XXIV. Bd., p. 80, Fig. 3, und Studies in the Morphology of the human brain, Cairo 1904, p. 154, Fig. 30) abbildet. Die Abbildung der Hemisphäre eines *Hylobates Mülleri* von Ziehen (Anat. Anz., XI. Bd., p. 471) zeigt den ganzen vorderen Rand des Lobus occipitalis konvex; in den Scheitel der Konvexität (Processus lingualis) zieht der Ramus anterior sulci occipitalis super.

Die Anlage für die Bildung eines Processus lingualis zeigt deutlich das fötale Gehirn eines *Hylobates Mülleri,* welches

Elliot Smith in seinen Studien (p. 157, Fig. 36) abbildet. Elliot Smith bezeichnet die ganze vordere Begrenzungsfurche des Lobus occipitalis als Sulcus lunatus; aber manchmal wohl mit Unrecht, denn nur die Begrenzungsfurche des Processus lingualis weist die halbmondförmige Krümmung auf. Richtiger wäre auch die Bezeichnung Sulcus semilunatus als Sulcus lunatus.

c) Anthropomorphae.

Bei den Gehirnen der Schimpansen treten die Affenspalte und die konvexe Fläche des Lobus occipitalis in zwei Hauptformen auf. Die eine Form kann als eine atavistische bezeichnet werden, insofern die Affenspalte und der Lobus occipitalis Verhältnisse aufweist, wie sie bei den niederen Affen der alten Welt beobachtet wurden. Die andere Hauptform zeigt Verhältnisse, die sich an die eben geschilderten, bei den höheren Affen vorkommenden anschließen. Die erste Hauptform kann an den von Zuckerkandl in seiner »Abhandlung zur vergleichenden Anatomie des Hinterhauptlappens« (p. 21 und 22 in den Fig. 7 und 8) abgebildeten beiden Hemisphären eines Schimpansengehirnes besprochen werden. An beiden Hemisphären ist, da keine Übergangswindung an die Oberfläche gelangt ist, die Affenspalte in ihrer ursprünglichen Form vorhanden; sie stellt eine frontal liegende Furche dar, welche vorn von dem hinteren Rande des oberen und unteren Scheitellappens und hinten vom vorderen Rande des Lobus occipitalis begrenzt wird. An der linken Hemisphäre entsendet die Affenspalte einen Ramus anterior lateralis. Der vordere Begrenzungsrand des Lobus occipitalis zieht an beiden Hemisphären ganz gerade, so daß die Bildung eines Processus lingualis nicht eingetreten ist. Von Furchen finden sich an der konvexen Fläche des Lobus occipitalis der Ramus anterior posterior superior sulci occipitalis superioris und der Endast der Fissura calcarina, ferner aber, meiner Meinung nach, die früher als Sulcus occipitalis inferior s. sulc. processus lingualis beschriebene Furche. Die kleine, das kaudale Ende der Affenspalte umkreisende bogenförmige Furche (Fig. 8, Zuckerkandl) ist nicht als ein Rest eines

Sulcus occipitalis lateralis, sondern als eine akzessorische Furche zu betrachten, da ich dieselbe Furche bei einem Gehirne eines *Cynocephalus* gesehen habe bei vorhandener guter Entwicklung des Sulcus occipitalis lateralis. Die Bedeutung der kleinen Furche, welche vor dem kaudalen Ende der Affenspalte (Fig. 7, Zuckerkandl) liegt, ist mir unbekannt; aber wahrscheinlich handelt es sich um einen Rest des vorderen Schenkels des Sulcus occipitalis lateralis.

Die andere Hauptform der Bildung der parieto-okzipitalen Region ist charakterisiert durch das Auftreten eines Processus lingualis lobi occipitalis und durch die durch das Oberflächlichwerden der ersten Übergangswindung bedingten Veränderungen der ursprünglichen Affenspalte (Zuckerkandl, 16, p. 24, Fig. 9).

Einen Übergang zwischen der ersten und der zweiten Hauptform zeigt die linke Hemisphäre eines Schimpansengehirnes, welche Zuckerkandl mittels der Fig. 19 in der oben angeführten Abhandlung abbildet. An diesem Gehirne ist wegen Mangels einer oberflächlichen Übergangswindung die Affenspalte in ihrem ursprünglichen Zustande vorhanden; der vordere Begrenzungsrand des Lobus occipitalis ist konvex und der Scheitelanteil der Konvexität des Lobus occipitalis stellt einen stumpfen Processus lingualis dar, welchem das vordere Ende des Ramus anterior sulci occipitalis superioris mihi zustrebt. Der Fall lehrt, daß die Bildung eines Processus lingualis unabhängig von dem Verhalten der Übergangswindungen erfolgt, daß der Processus lingualis als eine selbständige Bildung des Lobus occipitalis zu betrachten ist; stets aber ist eine eingehende Beziehung des Processus lingualis zum Ramus anterior sulci occipitalis superioris (und späterhin zum Sulcus occipitalis inferior) vorhanden.

An einem der Grazer Anatomie gehörigen Schimpansengehirne, wie auch an der von Zuckerkandl gegebenen Abbildung (16, p. 24, Fig. 9) ist die ausgezeichnete Entwicklung des Processus lingualis zu ersehen und an beiden Gehirnen dringt gegen dessen Spitze der Ramus anterior sulci occipitalis superior mihi und der Sulcus occipitalis inferior s. sulc. processus lingualis vor. Während in dem Falle Zuckerkandl's die erste Übergangswindung an die Oberfläche gelangt ist, ist diese

An den von Zuckerkandl abgebildeten Gehirnen von Cebiden war die konvexe Fläche des Hinterhauptlappens glatt (Zuckerkandl, 15, p. 111); Furchen jedoch haben, wie Zuckerkandl angibt (15, p. 111), Gratiolet, Kükenthal und Ziehen beschrieben; die letztgenannten Autoren bemerken jedoch, daß solche Furchen auch fehlen können.[1]

An dem Gehirne von *Cebus capucinus* der Grazer anatomischen Anstalt fand sich am Okzipitalpol eine kurze und flache Längsrinne, wie auch ein kleines Grübchen in der Nähe des vorderen unteren Winkels des Lobus occipitalis vor. Der obere Anteil des vorderen Randes des Operculum occipitale ist, wenn die Übergangswindung oberflächlich ist, dem hinteren Rande dieser angepaßt und das Operculum occipitale erscheint in diesem Abschnitte nach hinten gedrängt. Da das untere Ende der Affenspalte nach hinten abgebogen sein kann (z. B. bei *Cebus capucinus*, Zuckerkandl, 15, Taf. 5, Fig. 9), so erscheint der untere Teil des vorderen Randes des Operculum occipitale leicht konvex gegen den hinteren Schenkel des Gyrus angularis und drückt denselben etwas ein; dadurch kommt es, daß dieser daselbst die schmälste Stelle in seinem ganzen Verlaufe aufweist.

Entsprechend diesen Verhältnissen ist der untere vordere Abschnitt des Operculum occipitale nach vorn vorspringend und diese gerundete Ausladung wird um so stärker auftreten, wenn der obere Abschnitt des Operculum occipitale durch die Übergangswindung stärker nach hinten gedrängt ist. An der rechten Hemisphäre des Gehirnes von *Cebus capucinus* (Grazer Anatomie) ist diese Ausladung viel besser entwickelt als an dem von Zuckerkandl abgebildeten Gehirne eines gleichen *Cebus* (Zuckerkandl, 15, Taf. 5, Fig. 9). Diese abgerundete Prominenz des unteren vorderen Abschnittes des Lobus occipitalis soll als Processus lingualis lobi occipitalis bezeichnet werden.

---

[1] Die konvexe Fläche des Hinterhauptlappens von *Cebus monachus* zeigt nach Kükenthal und Ziehen (6, p. 23), eine kleine schiefe Furche »u« und eine sagittale Furche »x«. Die letztere Furche stellt meiner Meinung nach einen Sulcus occipitalis lateralis (Zuckerkandl) dar.

Es mag jetzt schon aufmerksam gemacht werden, daß der Processus lingualis bei den höheren Affen zu einer mächtigen Entwicklung gelangt und daß die Gehirne der Cebiden es sind, bei welchen er zum ersten Mal, wenn auch noch in unansehnlicher Größe auftritt. Noch mag hingewiesen werden, daß die Anlage des Processus lingualis bei *Cebus* unterhalb der Übergangswindung gelagert ist.

Es hat sich also gezeigt, daß, wenn ein Processus lingualis zur Entwicklung gekommen und die Übergangswindung an die Oberfläche gelangt ist, der Lobus occipitalis in seinem vorderen Abschnitte andere Verhältnisse aufweist als in dem Zustande, in welchem jene Bildungen noch nicht aufgetreten sind. Man muß daher diese veränderten Verhältnisse berücksichtigen und am Lobus occipitalis zwei verschiedene Anteile unterscheiden. Es gibt eine Pars occipitalis superior, welche ursprüngliche, und eine Pars occipitalis inferior, welche abgeänderte Formverhältnisse aufweist; erstere ist eine Pars occipitalis modificata, letztere eine Pars non modificata. Die Unterschiede zwischen beiden Formen werden bei den höheren Affen ausgeprägter als bei den Cebiden.

2. Catarrhina.

a) Cercopithecidae.

Bei einem *Macacus* zeigt die Affenspalte und der Lobus occipitalis meistens ursprüngliche Verhältnisse, die konvexe Fläche des Lobus occipitalis ist entweder glatt oder sie trägt eine sagittale, vom Okzipitalpole nach vorn ziehende Furche, den Sulcus occipitalis; unterhalb des vorderen Endes desselben kann ein kleines Grübchen vorhanden sein, welches topographisch jenem entspricht, das bei *Cebus* beobachtet wurde. Das Grübchen ist als Vorläufer einer beim Gehirn von *Cynocephalus* vorhandenen Furche, dem Sulcus occipitalis inferior (mihi), zu betrachten. An einem Gehirne von *Macacus inuus (Inuus ecaudatus)* wurde beobachtet, daß die Affenspalte einen oberen und einen unteren Ramus lateralis anterior entsendet, welche Furchen als untere Begrenzungen der mit ihrem Anfangsstücke oberflächlich gewordenen zweiten, beziehungsweise

An den von Zuckerkandl abgebildeten Gehirnen von Cebiden war die konvexe Fläche des Hinterhauptlappens glatt (Zuckerkandl, 15, p. 111); Furchen jedoch haben, wie Zuckerkandl angibt (15, p. 111), Gratiolet, Kükenthal und Ziehen beschrieben; die letztgenannten Autoren bemerken jedoch, daß solche Furchen auch fehlen können.[1]

An dem Gehirne von *Cebus capucinus* der Grazer anatomischen Anstalt fand sich am Okzipitalpol eine kurze und flache Längsrinne, wie auch ein kleines Grübchen in der Nähe des vorderen unteren Winkels des Lobus occipitalis vor. Der obere Anteil des vorderen Randes des Operculum occipitale ist, wenn die Übergangswindung oberflächlich ist, dem hinteren Rande dieser angepaßt und das Operculum occipitale erscheint in diesem Abschnitte nach hinten gedrängt. Da das untere Ende der Affenspalte nach hinten abgebogen sein kann (z. B. bei *Cebus capucinus*, Zuckerkandl, 15, Taf. 5, Fig. 9), so erscheint der untere Teil des vorderen Randes des Operculum occipitale leicht konvex gegen den hinteren Schenkel des Gyrus angularis und drückt denselben etwas ein; dadurch kommt es, daß dieser daselbst die schmälste Stelle in seinem ganzen Verlaufe aufweist.

Entsprechend diesen Verhältnissen ist der untere vordere Abschnitt des Operculum occipitale nach vorn vorspringend und diese gerundete Ausladung wird um so stärker auftreten, wenn der obere Abschnitt des Operculum occipitale durch die Übergangswindung stärker nach hinten gedrängt ist. An der rechten Hemisphäre des Gehirnes von *Cebus capucinus* (Grazer Anatomie) ist diese Ausladung viel besser entwickelt als an dem von Zuckerkandl abgebildeten Gehirne eines gleichen *Cebus* (Zuckerkandl, 15, Taf. 5, Fig. 9). Diese abgerundete Prominenz des unteren vorderen Abschnittes des Lobus occipitalis soll als Processus lingualis lobi occipitalis bezeichnet werden.

---

[1] Die konvexe Fläche des Hinterhauptlappens von *Cebus monachus* zeigt nach Kükenthal und Ziehen (6, p. 23), eine kleine schiefe Furche »u« und eine sagittale Furche »x«. Die letztere Furche stellt meiner Meinung nach einen Sulcus occipitalis lateralis (Zuckerkandl) dar.

Es mag jetzt schon aufmerksam gemacht werden, daß der Processus lingualis bei den höheren Affen zu einer mächtigen Entwicklung gelangt und daß die Gehirne der Cebiden es sind, bei welchen er zum ersten Mal, wenn auch noch in unansehnlicher Größe auftritt. Noch mag hingewiesen werden, daß die Anlage des Processus lingualis bei *Cebus* unterhalb der Übergangswindung gelagert ist.

Es hat sich also gezeigt, daß, wenn ein Processus lingualis zur Entwicklung gekommen und die Übergangswindung an die Oberfläche gelangt ist, der Lobus occipitalis in seinem vorderen Abschnitte andere Verhältnisse aufweist als in dem Zustande, in welchem jene Bildungen noch nicht aufgetreten sind. Man muß daher diese veränderten Verhältnisse berücksichtigen und am Lobus occipitalis zwei verschiedene Anteile unterscheiden. Es gibt eine Pars occipitalis superior, welche ursprüngliche, und eine Pars occipitalis inferior, welche abgeänderte Formverhältnisse aufweist; erstere ist eine Pars occipitalis modificata, letztere eine Pars non modificata. Die Unterschiede zwischen beiden Formen werden bei den höheren Affen ausgeprägter als bei den Cebiden.

2. Catarrhina.

a) Cercopithecidae.

Bei einem *Macacus* zeigt die Affenspalte und der Lobus occipitalis meistens ursprüngliche Verhältnisse, die konvexe Fläche des Lobus occipitalis ist entweder glatt oder sie trägt eine sagittale, vom Okzipitalpole nach vorn ziehende Furche, den Sulcus occipitalis; unterhalb des vorderen Endes desselben kann ein kleines Grübchen vorhanden sein, welches topographisch jenem entspricht, das bei *Cebus* beobachtet wurde. Das Grübchen ist als Vorläufer einer beim Gehirn von *Cynocephalus* vorhandenen Furche, dem Sulcus occipitalis inferior (mihi), zu betrachten. An einem Gehirne von *Macacus inuus (Inuus ecaudatus)* wurde beobachtet, daß die Affenspalte einen oberen und einen unteren Ramus lateralis anterior entsendet, welche Furchen als untere Begrenzungen der mit ihrem Anfangsstücke oberflächlich gewordenen zweiten, beziehungsweise

parieto-okzipitalen Gehirnregion Befunde auf, durch welche sie sich der Familie der *Anthropomorphae* anschließen. *Lagothrix* und *Ateles* zeigen nämlich nicht nur die erste und zweite (ja *Ateles* selbst den Anfang der dritten) Übergangswindung oberflächlich gelagert, sondern sie weisen auch einen Processus lingualis in ausgezeichneter Entwicklung auf. In diesen Verhältnissen liegt die Ursache, daß ich die Betrachtung der Gehirne von *Lagothrix* und *Ateles* nicht bei der Schilderung der Befunde an den Gehirnen von *Cebus* vorgenommen habe, sondern jetzt im Anschlusse an die *Anthropomorphae* vornehme. Bevor auf die Darstellung der einzelnen Befunde eingegangen wird, muß ich bemerken, daß die Plastik der parieto-okzipitalen Region des Gehirnes von *Lagothrix Humboldti*, welches Kükenthal und Ziehen (6, mittels der Fig. 16, p. 33) abbilden, auffällig abweicht von der des Gehirnes der gleichen Spezies, das Zuckerkandl (12) auf Taf. 16, Fig. 11 und 12, abbildet. Bei dem Falle von Kükenthal und Ziehen fehlt jede Andeutung einer zweiten Übergangswindung und ist der Sulcus occipitalis lateralis (Zuckerkandl) = Furche »b« bei Kükenthal und Ziehen gut ausgeprägt. In dem Falle Zuckerkandl's fehlt die letztere Furche und ist die zweite Übergangswindung links ganz, rechts teilweise oberflächlich. Das von Kükenthal und Ziehen abgebildete Gehirn erinnert hinsichtlich der Furchenverhältnisse an die, welche bei den Gehirnen der *Semnopitheci* vorkommen. Auffallende Verschiedenheiten bestehen hinsichtlich der Affenspalte (im weiten Sinne des Wortes) zwischen dem von Kükenthal und Ziehen abgebildeten Gehirne eines *Ateles geoffroy* (6, p. 29, Fig. 14) und den von Zuckerkandl abgebildeten Gehirnen von *Ateles paniscus* und *Ateles arachnoides* (12, Taf. 16, Fig. 13, 14, 16, 17); die Verschiedenheiten werden am besten bei einer vergleichenden Betrachtung der betreffenden Abbildungen wahrgenommen.

Die Gehirne von *Lagothrix* und *Ateles* zeichnen sich zunächst, wie schon erwähnt wurde, dadurch aus, daß die erste und zweite Übergangswindung an die Oberfläche gelangt ist; bei *Ateles* aber auch noch der Anfang der dritten. Die Affenspalte ist daher an den betreffenden Stellen aufgelöst und der obere Abschnitt des Lobus occipitalis modifiziert.

Der Affenspaltenrest ist bei *Lagothrix*, Zuckerkandl 12, Taf. XVI, Fig. 11 und 12, S-förmig gebogen und reicht nahe bis zum unteren Hemisphärenrand; das kaudale Stück ist stark gekrümmt und umgreift den nach vorn und unten gerichteten, sehr gut ausgebildeten Processus lingualis, welcher den hinteren Schenkel des Gyrus angularis eindrückt. Der Processus lingualis erscheint als eine um den vorderen Ast des Sulcus occipitalis inferior herumgelegte Bogenwindung. Im oberen Abschnitte des Lobus occipitalis findet sich eine schief verlaufende Längsfurche, ein Sulcus occipitalis superior accessorius, welcher an der linken Hemisphäre aus zwei Teilstücken besteht. Das hintere Ende des Sulcus occipito-temporalis soll, wie Zuckerkandl (16, p. 49) angibt, auf die konvexe Fläche des Lobus occipitalis übergreifen.

Die rechte Hemisphäre von *Ateles ater*, Zuckerkandl 16, p. 50, Fig. 21, und die gleiche von *Ateles arachnoides*, Zuckerkandl 12, Taf. 16, Fig. 16, weisen im großen und ganzen übereinstimmende Befunde auf; bei beiden ist der obere Anteil der Affenspalte durch die oberflächlich gewordenen ersten und zweiten Übergangswindungen aufgelöst und der Affenspaltenrest schwingt sich um den gut entwickelten Processus lingualis herum. Der Affenspaltenrest ist bei *Ateles arachnoides* sehr kurz, da der Processus lingualis nicht nur mit der zweiten, sondern auch mit dem oberflächlich gewordenen Anfangsstücke der dritten Übergangswindung in Berührung ist. Der obere Schenkel der den Processus lingualis darstellenden Bogenwindung wird bei beiden Spezies in seinem hinteren Anteile von einem absteigenden Aste des modifizierten Anteiles der Affenspalte eingeschnitten, welche Furche mit einem anderen aufsteigenden Aste dieser Spalte ein Operculum occipitale parvum begrenzt, in welches der Endast der Fissura calcarina eintritt. Das Auftreten eines Operculum occipitale parvum wurde an keinem der bisher betrachteten Gehirne beobachtet, da an keinem der Gehirne der obere Rand des Processus lingualis durch einen Ast der ursprünglichen oder modifizierten Affenspalte eingeschnitten wurde. Der untere Rand des Processus lingualis wird, wie dies *Ateles arachnoides* zeigt, vom hinteren Ende des Sulcus occipito-temporalis eingekerbt. Die rechte Hemi-

sphäre von *Ateles paniscus*, Zuckerkandl 12, Taf. XVI, Fig. 14, zeigt nur ein kurzes Stück eines Affenspaltenrestes, welches schwach gebogen und frontal gestellt ist. Der Processus lingualis ist klein, nach aufwärts und vorn gerichtet und an seinem hinteren Rande von einem nach hinten absteigenden Ast des modifizierten Anteiles der Affenspalte begrenzt; die Spitze des Processus ist in Berührung mit der zweiten und mit der nur in ihrem Anfangsstücke vorhandenen dritten Übergangswindung.

Ateles paniscus, Zuckerkandl 12, Taf. XVI, Fig. 13, *arachnoides*, Zuckerkandl 12, Taf. XVI, Fig. 17, und *ater*, Zuckerkandl 16, p. 52, Fig. 22, weisen an den linken Hemisphären ein Verhalten des Affenspaltenrestes auf, welches an keinem der Affengehirne, welches bisher zur Darstellung gekommen sind, beobachtet wurde. Der Affenspaltenrest ist nämlich weder frontal gerichtet, noch nach hinten abbiegend, sondern ist gerade, nach vorn und unten gerichtet, wodurch der untere Abschnitt des Lobus occipitalis ein ganz eigentümliches Aussehen erhält. Am hinteren oberen Ende des Affenspaltenrestes zweigt eine nach hinten und abwärts gerichtete Furche ab, welcher Ramus posterior descendens in den Lobus occipitalis an der Grenze seines modifizierten und nicht modifizierten Abschnittes einschneidet und mit dem Affenspaltenreste einen nach aufwärts und vorn gerichteten, niederen, stumpfen Processus lingualis begrenzt. In diesen dringt, wie es bisher an den Gehirnen beobachtet wurde, das vordere Ende des Ramus anterior des Sulcus occipitalis superior ein. Als zweite Furche tritt das hintere Ende des Sulcus occipito-temporalis ein. Es ist anzunehmen, daß die Verhältnisse, welche an der rechten Hemisphäre von *Ateles paniscus*, Zuckerkandl 12, Taf. XVI, Fig. 14, beobachtet wurden, die eben erwähnten Bildungszustände an den drei Hemisphären gleichsam einleiten.

Durch das Auftreten des hinteren absteigenden Astes der Affenspalte ist es mit Hilfe eines Furchenanteiles der aufgelösten Affenspalte, wie in dem früher erwähnten Falle, so nun auch an den drei Hemisphären zur Bildung eines Läppchens gekommen, das als Operculum occipitale parvum bezeichnet wurde. Der obere Rand des Processus lingualis steht in Be-

rührung mit dem eben genannten Operculum, dem hinteren Schenkel des Gyrus angularis und eventuell mit einem Teile der zweiten oberflächlichen Übergangswindung.

Ergänzende Mitteilungen über die Befunde an *Ateles*-Gehirnen finden sich am Schlusse dieser Abhandlung.

Zusammenfassung.

In der ursprünglichen Gestalt erscheint die Affenspalte als eine den oberen und unteren Scheitellappen vom Lobus occipitalis trennende Spalte, wenn alle äußeren Übergangswindungen operkulisiert sind; die Operkulisierung wird häufig bei den niederen Affen der alten Welt, minder häufig bei den höheren Ostaffen und manchen *Cebus*-Arten angetroffen. Bei *Lagothrix, Ateles* und den *Hylobatidae* wurde eine Operkulisierung niemals beobachtet. An dem von Retzius (22, Taf. V, Fig. 11 und 12) abgebildeten Gehirne eines *Ateles vellerosus* jedoch finden sich alle Übergangswindungen operkulisiert (vide Nachschrift am Schlusse dieser Abhandlung).

Nicht bei den höheren Affen der alten Welt, sondern bei *Lagothrix* und *Ateles* erreichen die Übergangswindungen ihre größte Entfaltung bei gleichzeitiger oberflächlicher Lagerung. Ausnahmsweise wurde bei einem Orang beobachtet, daß außer der ersten Übergangswindung noch die Anfänge der zweiten und dritten an die Oberfläche gelangt sind.

Das Hervortreten der Übergangswindungen bedingt eine Modifizierung der Affenspalte an dem entsprechenden Abschnitte. Die Affenspalte besteht nun aus einer Pars modificata und non modificata, dem Affenspaltenreste.

Die Modifizierung des oberen Anteiles der Affenspalte hat auch eine Modifizierung des oberen Abschnittes des Lobus occipitalis im Gefolge, da die Übergangswindungen mit dem Lobus occipitalis in Verbindung treten. Der unterhalb der Übergangswindung gelagerte Affenspaltenrest beginnt schon bei den Cebiden eine nach vorn konvexe Krümmung anzunehmen und das kaudale Ende nach hinten abzubiegen, welches Verhalten deutlicher bei den *Semnopithecidae* und den *Cynocephali* zum Vorschein kommt. Bei den *Hylobatidae, Anthropomorphae*

ist die Krümmung ganz besonders entwickelt und das nach hinten abbiegende kaudale Ende stellt eine lange, fast sagittal ziehende Furche, einen unteren hinteren Schenkel des Affenspaltenrestes dar. Es kann aber auch sein, daß all diese Umformungen des Affenspaltenrestes bei den höheren Anthropomorphen, z. B. beim Orang, Schimpansen ausbleiben; dieses Verhalten muß dann als atavistisch, als Rückschlagsbildung aufgefaßt werden. Bei *Ateles* kann es geschehen, daß der Affenspaltenrest anstatt nach hinten, nach vorn und unten gerichtet ist.

Mit der Umformung des ursprünglichen Affenspaltenrechtes geht eine Umformung des unteren Abschnittes des Lobus occipitalis einher. Es kommt zur Bildung eines Processus lingualis, der in seinen ersten Anfängen bei *Cebus* wahrzunehmen ist und in der Affenreihe fortschreitend eine immer mächtigere Ausbildung wahrnehmen läßt. Auch bei höheren Affen, z. B. Orangs, Schimpansen kann die Bildung eines Processus lingualis ausbleiben und es handelt sich, wie es früher bei dem Verhalten des Affenspaltenrestes geschildert wurde, um eine Rückschlagsbildung. Der Affenspaltenrest entsendet nach vorn einen Ast, der am unteren Rande einer vorhandenen dritten Übergangswindung zieht und den hinteren Schenkel des Gyrus angularis einschneidet, allenfalls ihn durchschneiden kann; die Furche entspricht dem Sulcus praelunatus von Elliot Smith. In ihren ersten Anfängen wird sie bei *Cebus* beobachtet; bei den *Anthropomorphae* wird sie gewöhnlich in sehr guter Ausbildung angetroffen.

Bei *Ateles* wird der obere Rand des Processus lingualis von einem hinteren absteigenden Seitenaste des Affenspaltenrestes eingeschnitten. Diese Furche begrenzt mit Hilfe eines Astes der modifizierten Affenspalte ein oberhalb des Processus lingualis liegendes Läppchen des Lobus occipitalis, das Operculum occipitale accessorium sive parvum.

Zwischen den Formzuständen der lateralen Fläche des Lobus occipitalis in seinem ursprünglichen und in seinem späteren veränderten Zustande bestehen bedeutende Unterschiede. Der Ausdruck »Operculum occipitale« ist nur für das primäre Verhalten des Lobus occipitalis anzuwenden; in

späteren Zuständen könnte nur von einem Operculum occipitale secundarium die Rede sein.

In den Processus lingualis dringt stets, und zwar entweder nur das vordere Ende des Sulcus occipitalis superior mihi (inferior Zuckerkandl, superior Elliot Smith) oder noch das vordere Ende des Sulcus occipitalis inferior mihi sive Sulcus occipitalis processus lingualis oder auch nur der letztere allein ein. Der letztere Sulcus ist dem Sulcus accessorius occipitalis superior von Elliot Smith gleichzusetzen. Der Sulcus lunatus (wohl richtiger semilunatus) von Elliot Smith entspricht hauptsächlich der Pars non modificata der Affenspalte.

Der Sulcus occipitalis lateralis des Affengehirnes.

Die einfachsten Verhältnisse weist der Sulcus occipitalis lateralis[1] bei *Cebus* und den *Cercopitheci* auf. Er grenzt den Lobus occipitalis gegen den hinteren Anteil des temporo-okzipitalen Rindengebietes ab und ist von der Affenspalte durch die dritte Übergangswindung Gratiolet's (Gyrus occipito-temporalis lateralis, Zuckerkandl, 16, p. 36) getrennt; die Windungsbrücke, welche zwischen die hinteren Enden des Sulcus occipitalis lateralis und des Sulcus occipito-temporalis eingeschoben ist, nenne ich Gyrus occipito-temporalis posterior. Durch Versinken der genannten Übergangswindungen entstehen Kommunikationen der erwähnten Furchen. Die Kommunikation des Sulcus occipitalis lateralis mit der Affenspalte fand Zuckerkandl bei *Cebus gracilis, Cynocephalus mormon* und *Cerco-*

---

[1] Die Bezeichnung Sulcus occipitalis lateralis rührt von Zuckerkandl her. In seinem ersten Beitrage zur Morphologie des Affengehirnes (12) sagt er (p. 487 und 488): »Die laterale Abgrenzung des Lobus occipitalis besorgt bei den Hylobatiden eine der Form nach variierende Furche, welche zuweilen bogenförmig das kaudale Ende der Affenspalte umkreist. Ich werde diese Furche (Furche *b* bei Kükenthal und Ziehen, Waldeyer's dritte Okzipitalfurche, Sulcus occipitalis inferior anderer Autoren) als Sulcus occipitalis lateralis bezeichnen.« Die Furche ist jedoch kein Sulcus occipitalis im gewöhnlichen Sinne betrachtet; sie liegt zwischen Lobus occipitalis und dem hinteren Ende des Schläfenlappens und stellt eigentlich eine Fissura temporo-occipitalis dar.

pithecus patas, die mit dem Sulcus occipito-temporalis bei *Macacus nemestrinus* und *Cercopithecus sabaeus*. Nach Zuckerkandl ist bei den *Semnopithecidae* eine Anastomose der lateralen Okzipitalfurche mit dem Sulcus temporalis medius nicht selten (16, p. 39). Nach demselben Autor kann bei den genannten Affen der vordere Schenkel des Sulcus occipitalis lateralis vom hinteren Schenkel getrennt sein; in einem solchen Falle ging der letztere direkt in den Sulcus temporalis medius über (16, p. 39).

Bei den Hylobatiden kann einerseits die typische laterale Okzipitalfurche vorhanden sein, andrerseits sind an Stelle dieser nur Furchenrudimente zu beobachten; von diesen kann das eine oder das andere fehlen. Hinsichtlich der Möglichkeit des Auftretens einer Kommunikation des Sulcus occipitalis lateralis mit dem Sulcus occipito-temporalis gibt Zuckerkandl in seiner Abhandlung über die Kollateralfurche (17, p. 427) an, daß er nicht bestreiten könne, daß eine Kommunikation zwischen occipito-temporalis und *b* (*f* und *b* nach Kükenthal und Ziehen) als Ausnahme vorkomme; die Regel sei aber diese Form nicht, wenn eine lange, weit nach hinten und außen reichende occipito-temporalis vorliege. Ferner gebe er zu, daß möglicherweise das äußerste, häufig auf die konvexe Fläche des Hinterhauptlappens entfallende Ende des occipito-temporalis zum System der Furche *b* gehören könne.

Bei den *Anthropomorphae* scheint die typische laterale Okzipitalfurche nur in einzelnen Fällen vorhanden zu sein. In den meisten Fällen hat sich die ganze Furche oder Teilstücke von ihr mit anderen Furchen verbunden.

Beim Orang hat Zuckerkandl in einem Falle einen Sulcus occipitalis lateralis in der Form, wie er bei den meisten niederen Ostaffen auftritt, beobachtet (16, p. 43 und 44, Fig. 17); ein ähnliches Verhalten zeigte der Sulcus in einem anderen Falle (16, p. 48, Fig. 20).

Wie Zuckerkandl angibt, verbindet sich die laterale Okzipitalfurche mit dem hinteren Anteile des Sulcus temporalis medius (16, p. 42). Einen solchen Fall zeigt das von Zuckerkandl in der Abhandlung zur vergleichenden Anatomie des Hinterhauptlappens mittels der Fig. 17 (16, p. 44) abgebildete

Oranggehirn. Die Verbindung ist nicht auffällig, da eine solche schon bei den niederen Ostaffen beobachtet werden kann (16, p. 36). Die Verbindung vermittelt meistens eine Furche, die schon bei den niederen Affen der alten Welt auftritt. Bei diesen fand Zuckerkandl hinter dem sagittal gerichteten Sulcus temporalis medius eine Querfurche (16, p. 37), die sich mit dem Sulcus temporalis medius verbinden kann, z. B. beim Pavian, bei den *Semnopithecidae* (16, p. 32 und 33, Fig. 12*D*, 12*G*); die Querfurche erscheint dann als hinterer Anteil des Sulcus temporalis medius. Es kann auch sein, daß die laterale Okzipitalfurche sich mit der Querfurche verbindet, ohne daß diese mit dem Sulcus temporalis medius anastomosiert. So dürfte dies der Fall sein an den von Elliot Smith abgebildeten Oranggehirnen (10, p. 155, Fig. 38, und 8, p. 437, Fig. 2); desgleichen bei dem von Kükenthal und Ziehen abgebildeten Oranggehirne (6, p. 78, Fig. 31), in welchem Falle nur der vordere Schenkel des Sulcus occipitalis lateralis erhalten zu sein scheint.

Die von Kükenthal und Ziehen hervorgehobene Homologie des Sulcus occipitalis lateralis mit dem auf die konvexe Fläche des Lobus occipitalis übergreifenden hinteren Ende des Sulcus occipito-temporalis kennt Zuckerkandl nicht an (17, p. 431). Dieses Ende sei unabhängig von der lateralen Okzipitalfurche und gehöre zum Sulcus occipito-temporalis. Es scheint mir aber trotz des von Zuckerkandl vorgeführten Beweises doch in manchen Fällen die Möglichkeit einer Beziehung des Sulcus occipitalis lateralis zum hinteren Ende des Sulcus occipito-temporalis zu bestehen, da ja schon, wie das Gehirn von *Cercopithecus sabaeus* zeigt, eine Anastomose beider Furchen auftreten kann (Zuckerkandl, 16, p. 36). Überhaupt scheint es mir, daß der Sulcus occipitalis lateralis unter Umständen ein Bestandteil der hinteren Abteilung des Sulcus occipito-temporalis werden kann, wofür mir die von Zuckerkandl mittels der Fig. 15 und 16 (16, p. 40 und 42) abgebildeten Oranggehirne, wie auch Befunde am Schimpansengehirn der Grazer Anatomie zu sprechen scheinen. Die Möglichkeit, daß der Sulcus occipitalis lateralis an die Gehirnbasis verlegt sein kann, wäre dadurch gegeben, daß ja bei den niederen Ostaffen und bei *Cebus* die Furche auf einer großen Strecke ihres

Verlaufes basalwärts zieht. An dem Gehirne eines Orangs, welches die Grazer anatomische Anstalt besitzt, glaube ich, daß der Sulcus occipitalis lateralis an der Gehirnbasis sich vorfindet.

Das Gehirn eines Gorillas, welches Elliot Smith abbildet (10, p. 155, Fig. 35), zeigt eine Furche, welche das hintere kaudale Ende der Affenspalte umkreist; sie deutet der genannte Autor als Sulcus occipitalis inferior (= lateralis Zuckerkandl). Trotzdem, daß sich vor dieser Furche zwei getrennte Furchen vorfinden, welche, miteinander verbunden gedacht, ein ähnliches Verhalten aufweisen würden wie der ganze Sulcus occipitalis inferior, dürfte die Deutung Smith's richtig sein.

Auch beim Schimpansengehirne kann der Sulcus occipitalis lateralis, wie Zuckerkandl angibt (16, p. 43), so schön wie bei den niederen Affen der alten Welt ausgebildet sein. Zuckerkandl verweist auf die mittels der Fig. 7, 8, 19 (16, p. 21, 22 und 47) abgebildeten Schimpansengehirne. In allen Fällen jedoch kommuniziert, wie die Abbildungen lehren, der Sulcus occipitalis lateralis mit dem Sulcus temporalis medius. Auch an dem von Kükenthal und Ziehen abgebildeten Gehirne eines Schimpansen (6, p. 93, Fig. 33) ist ein typischer Sulcus occipitalis lateralis vorhanden (bbb'_2), welcher mit dem Sulcus temporalis medius (i_3) und einem Aste des Gyrus occipitotemporalis (b') in Verbindung steht. An dem Gehirne eines Schimpansen (der Grazer anatomischen Anstalt gehörend) finde ich den Sulcus occipitalis lateralis gut entwickelt; seine vordere Abteilung zieht an dem unteren Mantelrand sagittal.

Bei *Lagothrix* findet sich, wie aus der Abbildung von Kükenthal und Ziehen (6, p. 33, Fig. 16) hervorgeht, eine typische laterale Okzipitalfurche vor. Bei Zuckerkandl finden sich über diese Furche bei *Lagothrix* keine Angaben vor.

Bei *Ateles* ist nach den Angaben Zuckerkandl's, Kükenthal's und Ziehen's der Sulcus occipitalis lateralis mangelhaft entwickelt (16, p. 39). Meiner Meinung nach dürfte er bei *Ateles ater* und *Ateles paniscus* vorhanden sein.

Aus dem Gemeldeten geht hervor, daß der Sulcus occipitalis lateralis als selbständige gut entwickelte Furche in allen Fällen bei *Cebus* und den *Cercopitheci*, jedoch nur in einzelnen

Fällen bei *Hylobatidae* und den *Anthropomorphae* angetroffen wird. Bei den *Hylobatidae* kann er in einzelne Furchenstücke zerfallen sein. Bei den *Anthropomorphae* kann sich die laterale Okzipitalfurche als Ganzes oder Teilstücke von ihr mit anderen Furchen zur Bildung von neuen Furchen verbinden. Die häufigste Verbindung ist die mit dem Sulcus temporalis medius, so daß diese Furche nach hinten verlängert erscheint. Mit großer Wahrscheinlichkeit kann auch eine Verbindung mit dem Sulcus occipito-temporalis eintreten.

Auffällig ist, daß sich in der Literatur keine Angaben hinsichtlich einer Verbindung des Sulcus occipitalis lateralis mit der Affenspalte bei den höheren Affen vorfinden; und doch dürfte die Möglichkeit einer solchen Verbindung a priori nicht auszuschließen sein. Im Anfange meiner Untersuchungen glaubte ich, daß das kaudale, nach rückwärts ziehende Ende der Affenspalte einen Sulcus occipitalis lateralis darstelle.

Über das Verhalten des Sulcus occipitalis lateralis bei *Lagothrix* und *Ateles* müssen an weiterem Materiale weitere Befunde erhoben werden.

Wie man ersieht, teilt bei den höheren Affenformen der Sulcus occipitalis lat. das Schicksal der Affenspalte, nämlich das der Auflösung, beziehungsweise er wird in Verbindung mit anderen Furchen zur Bildung neuer Furchen herangezogen.

Das Auftreten eines selbständigen Sulcus occipitalis lateralis bei den höheren Primaten ist als Rückschlagsbildung aufzufassen.

Der Sulcus occipitalis lateralis des menschlichen Gehirnes.

Man muß Zuckerkandl vollständig beistimmen, wenn er sagt (16, p. 49): »Bei der mangelhaften Ausbildung der lateralen Okzipitalfurche am Gehirn der Anthropoiden, die in Anbetracht der Verhältnisse bei niederen Affen einer höheren Organisationsform des Gehirnes zu entsprechen scheint, muß die Angabe der anatomischen Werke auffallen, daß am Gehirn der Menschen der Sulcus occipitalis lateralis eine gut entwickelte Furche darstelle.«

Der genannte Forscher beweist dann in eingehender Weise, daß die als Sulcus occipitalis lateralis bezeichnete Furche des menschlichen Gehirnes nicht homolog sei der gleichnamigen Furche der meisten Affen (5, p. 54) und sagt, daß es angezeigt wäre, für die Furche am menschlichen Gehirne einen anderen Namen zu wählen (16, p. 51).

Der Sulcus occipitalis lateralis von Zuckerkandl ist gleichzusetzen der gleichnamigen Furche Eberstaller's. Aus einer Angabe Zuckerkandl's (18, p. 215) geht hervor, daß er den Sulcus occipitalis lateralis Eberstaller's für keine einheitliche, sondern für eine Kombinationsfurche betrachtet, was richtig ist. Die Furche sei aus dem als Sulcus praelunatus (Elliot Smith) und dem kaudalen Anteile des Sulcus lunatus (Bezeichnung nach Elliot Smith) zusammengesetzt. Daraus geht aber auch hervor, daß Zuckerkandl's laterale Okzipitalfurche auch nicht als eine einheitliche Furche anzusehen ist.

An den mittels der Fig. 7, 8, 9, 10, 11, 13 und 14 (18, p. 228, 230, 231, 233, 235, 238 und 239) von Zuckerkandl vorgebrachten Abbildungen menschlicher Gehirne wird als Sulcus occipitalis lateralis eine unterhalb der untersten oberflächlich lagernden Übergangswindung (welche bald als zweite, bald als dritte angeführt wird) sagittal nach hinten ziehende Furche bezeichnet.

Da Zuckerkandl angibt (18, p. 214), daß in Fällen, wie die auf Fig. 10 und 14 abgebildeten, in welchen eine dritte Übergangswindung nicht auffindbar ist[1] und die zweite Übergangswindung bis an die Stelle herabreicht, wo sonst das Windungsstück zu sehen ist, welches er dritte Übergangswindung nennt, nicht entschieden werden kann, ob diese Windung fehle oder in der zweiten Übergangswindung enthalten sei, so dürfte mit Rücksicht auf diese Angabe und auf die Befunde, die die

---

[1] In der eben erschienenen Arbeit Zuckerkandl's: »Zur Anatomie der Übergangswindungen« (21) gibt der Forscher an (p. 19), daß an der mittels der Fig. 14 abgebildeten Hemisphäre die zweite Windung der dritten Übergangswindung entspricht und die zweite Übergangswindung bis zur Unkenntlichkeit verkümmert ist, die Furche tr_2 nicht die quere Okzipitalfurche, sondern die Affenspalte darstellt, mit der die Furche tr_2 allerdings konfluiert ist.

Abbildungen lehren, mit ziemlicher Sicherheit anzunehmen sein, daß der Sulcus occipitalis lateralis Zuckerkandl's in allen Fällen als untere Grenzfurche der dritten Übergangswindung den Anfang nimmt.

Der Sulcus occipitalis lateralis (Zuckerkandl) besteht aus einem vorderen und einem hinteren Abschnitte. Der vordere besteht aus der unteren Grenzfurche der dritten Übergangswindung und deren vorderer Verlängerung in den hinteren Schenkel des Gyrus angularis hinein, welche Verlängerung dem bei den Affengehirnen beobachteten Ramus lateralis anterior des Affenspaltenrestes entspricht. Unter Umständen kann der vordere Abschnitt des Sulcus occipitalis lateralis mit der Fissura Sylvii oder mit dem Sulcus temporalis superior anastomosieren, was nicht auffällig ist, da ja bei den Affengehirnen eine Anastomose des Ramus lateralis der Affenspalte mit den erwähnten Furchen auftreten kann. Der hintere Abschnitt des Sulcus occipitalis lateralis stellt entweder einen Rest der Affenspalte, oder wie die Fig. 11 (Zuckerkandl 18) z. B. zeigt, einen Rest einer modifizierten Affenspalte dar, da die Grenzfurche zwischen dem hinteren Schenkel der dritten Übergangswindung und dem Operculum occipitale an Stelle der Affenspalte getreten ist. Es geht also hervor, daß auch der Sulcus occipitalis lateralis Zuckerkandl's aus einzelnen ungleichwertigen Furchenstücken zusammengesetzt ist. In seiner neuesten Arbeit zur Anatomie der Übergangswindungen (21) faßt Zuckerkandl den Sulcus occipitalis lateralis als kaudalen Abschnitt der Affenspalte auf.

Daß entsprechend diesem Verhalten des Sulcus occipitalis lateralis des menschlichen Gehirnes ein Homologon dieser Furche am Affengehirne, wie Zuckerkandl angibt (16, p. 51), nicht fehle, daß es nur wenig entwickelt sei und mit den operkulisierten Übergangswindungen in der Fossa parieto-occipitalis lateralis liege, ist begreiflich.

Zuckerkandl wirft die Frage auf (16, p. 54), ob Reste der wirklichen seitlichen Okzipitalfurche (sc. Sulcus occipitalis lateralis des Affengehirnes) an dem Gehirne des Menschen vorkommen. Aus dieser Fragestellung wäre zu folgern, daß Zuckerkandl a priori das Vorkommen einer vollständigen

pithekoiden lateralen Okzipitalfurche beim Menschen ausschließt.

Zuckerkandl beantwortet die Frage mit folgender Mitteilung (16, p. 54 und 55): »Kükenthal und Ziehen nehmen dies an, und auch ich habe unterhalb des Sulcus occipitalis lateralis (sc. des Menschen) Furchenreste gefunden, die in dieser Weise gedeutet werden dürfen. Ausnahmsweise tritt kaudal von der lateralen Okzipitalfurche ein langer Sulcus auf, der mit dem bei niederen Affen der alten Welt eine große Ähnlichkeit besitzt; derselbe beginnt nämlich vor dem Ramus descendens des Sulcus temporalis superior, übersetzt die laterale Mantelkante und erstreckt sich an der basalen Hemisphärenfläche weit nach hinten.« Diese Furche dürfte wohl dieselbe sein, die in der Fig. 3 der Zuckerkandl'schen Abhandlung »Affenspalte und Operculum« (18, p. 221) zu ersehen, aber ohne Bezeichnung geblieben ist. Diese Furche erscheint als die untere Grenzfurche des Gyrus occipito-temporalis lateralis (Zuckerkandl).

Eine dem Sulcus occipitalis lateralis des Affengehirnes homologe Furche ist nach meinen Untersuchungen an menschlichen Gehirnen fast immer vorhanden, wohl aber wird sie in verschiedener Ausbildung angetroffen. Am häufigsten erscheint sie als eine hintere Verlängerung des Sulcus temporalis medius, wenn ihr vorderes Ende mit der genannten Furche in Verbindung ist; eine solche Verbindung wird namentlich bei den *Anthropomorphae* häufig beobachtet. Die Furche kann aber auch mit dem Ramus descendens des Sulcus temporalis superior sich verbinden, wie es im Falle Zuckerkandl's eingetreten ist.

Das charakteristische Merkmal für den Sulcus occipitalis lateralis des Affengehirnes ist, daß er unterhalb der dritten Gratiolet'schen Übergangswindung (Gyrus occipito-temporalis lateralis Zuckerkandl) liegt und das kaudale Ende der Affenspalte oder deren Rest umkreist. Die entsprechende Furche muß daher am menschlichen Gehirne auch an jenen Stellen gesucht werden, wo sie aufgefunden werden kann; sie liegt in der Tat am menschlichen Gehirne immer an ihrer richtigen Stelle, nämlich unterhalb des Gyrus occipito-temporalis lateralis Zuckerkandl, das kaudale Ende der Affenspalte oder

deren Rest umkreisend. Wenn das kaudale Ende der Affenspalte nach hinten umbiegt und in sagittaler Richtung weit nach hinten zieht, dann wird die pithekoide laterale Okzipitalfurche ganz weit hinten in der Nähe des Okzipitalpoles lagern und sie kann dann auch allenfalls eine annähernd sagittale Richtung einschlagen. In ihrer Entwicklung und ihren Formverhältnissen ist die laterale Okzipitalfurche beim menschlichen Gehirne zum Teil an das Verhalten des Gyrus occipitotemporalis lateralis gebunden.

Die Formzustände der konvexen Fläche des Lobus occipitalis und der ihn abgrenzenden Furchen (sogenannte Affenspalte) am menschlichen Gehirne.

Zuckerkandl sagt (20, p. 4): »Eine Untersuchung der parieto-okzipitalen Gegend des menschlichen Gehirnes lehrt eine Vielförmigkeit kennen, die weder in den Beschreibungen noch in den Abbildungen unserer Lehrbücher zum Ausdruck kommt.« Diese Worte müssen bestätigt werden. Man kann sagen, daß nicht nur jedes Gehirn eine andere Plastik jener Gegend aufweist, sondern daß auch an einem und demselben Gehirne an den beiden Hemisphären Unterschiede auftreten, die unter Umständen recht bedeutende sein können. Der große Unterschied zwischen dem parieto-okzipitalen Rindengebiet am Gehirn des Menschen und des Affen beruht, wie Zuckerkandl (20, p. 7) angibt, hauptsächlich darauf, daß in vielen Fällen am ersteren weder eine typische Affenspalte noch eine Affenspaltengrube, sondern nur mehr Spuren derselben ausgebildet sind.

Die Ausführungen Zuckerkandl's über die sogenannte Affenspalte am menschlichen Gehirne sind von besonderer Wichtigkeit, weshalb an dieser Stelle dieselben vorgebracht werden sollen.

Zuckerkandl betont (18, p. 208) den Unterschied zwischen Affenspalte und Affenspaltengrube. Affenspalte im strengen Sinne des Wortes ist die an der Oberfläche des Affengehirnes

liegende Furche, deren vorderer Rand (Margo parietalis) vom primären Scheitellappen — oberes Scheitelläppchen und Gyrus angularis —, deren hinterer Rand (Margo occipitalis) vom Operculum occipitale begrenzt wird. Der Anschluß der erwähnten Rindenteile bildet eine der charakteristischen Merkmale des Gehirnes der (meisten) niederen Ostaffen. (Bei *Semnopithecus* und *Hylobates* und den Anthropoiden entfällt infolge der oberflächlichen Lage der ersten Übergangswindung der Kontakt mit dem oberen Scheitelläppchen.) Die Affenspalte führt in die Affenspaltengrube (Fossa parieto-occipitalis lateralis) hinein, die keinen so einfachen Bau wie viele der anderen Furchen zeigt. Beide Wände der Grube stoßen in der Tiefe aneinander und bilden dort die Bodenfurche der Affenspaltengrube.

Zuckerkandl hat nun als Grundsatz hingestellt, daß am menschlichen Gehirne nur dann von einer Affenspalte die Rede sein soll, wenn an der Hemisphärenfläche beide Ränder der fraglichen Furche mit jenen der Affenspalte am Affengehirne identisch sind. Trifft dies nicht zu, liegt eine Furche vor, welche nur auf einer Seite (hinten) von einem der Grenzränder der Affenspalte abgeschlossen ist, während der andere (vordere) nicht mehr dem Gyrus angularis, sondern einem Bestandteil der Affenspaltengrube (Übergangswindungen) angehört, dann hat man es nicht mit der typischen Affenspalte zu tun. Es liegt zum mindesten keine komplete Homologie vor. Als pithekoides Merkmal kann der Hinterhauptlappen operkulumartig gebildet sein, aber die vor demselben gelegene Furche ist nicht mehr die typische Affenspalte. Zur Identität einer Furche mit der Affenspalte am Affengehirne gehören Tieflage der Übergangswindungen und Gedecktsein derselben durch das Operculum occipitale bis zur Berührung dieses letzteren mit dem primären Scheitellappen, beziehungsweise nur mit dem Gryus angularis.[1]

Es ist also eine typische, der gleichnamigen Fissur des Affengehirnes vollständig gleichwertige Affenspalte ohne Oper-

---

[1] Es erwähnt aber Zuckerkandl an einer anderen Stelle (18, p. 219) auch die Berührung des Operculum occipitale mit dem Gyrus temporalis lateralis (= dritte Übergangswindung Gratiolet's).

kulisierung bestimmter Übergangswindungen nicht denkbar. Zur Ähnlichkeit mit dem Verhalten bei den niederen Ostaffen gehört die Operkulisierung aller äußeren Übergangswindungen (nach Zuckerkandl's Terminologie), zur Ähnlichkeit mit der Form bei *Semnopithecus*, *Hylobates* und den menschenähnlichen Affen die der zweiten, beziehungsweise auch der dritten Übergangswindung. Hieraus folgt, daß bei oberflächlicher Lagerung der genannten Windungen die Affenspalte teilweise oder ganz aufgelöst sein muß.

Mit Beziehung auf die Befunde beim Menschen gibt Zuckerkandl an, daß in der Mehrzahl der Gehirne die Affenspalte ganz oder teilweise aufgelöst ist, denn nur ausnahmsweise ist die Reduktion der Übergangswindungen (zumeist der zweiten) so weit gediehen, daß das Operculum occipitale an den Gyrus angularis anschließt. Häufiger ist die Persistenz des kaudal von der zweiten Übergangswindung gelegenen Anteiles der Affenspalte, desgleichen das operkulumartige Vortreten des hinteren Randes der ehemaligen Affenspalte. Es verschwindet im Laufe der progressiven Gehirnentwicklung die speziell als Affenspalte bezeichnete Formation, d. h. die an der Gehirnoberfläche quer gelagerte, den Eingang zur Affenspaltengrube repräsentierende Furche; ihr Margo parietalis läßt sich, von Ausnahmen abgesehen, überhaupt nicht mehr erkennen, ihr Margo occipitalis kann in einer der Form nach variierenden Gestalt erhalten sein.

Es muß sohin, den Angaben Zuckerkandl's entsprechend, wenn die Affenspalte aufgelöst ist, eine neue Furche (Furchensystem) an ihre Stelle treten, die die Abgrenzung des Hinterhauptlappens gegen die oberflächlich gelagerten Übergangswindungen übernimmt. Diese Furche ist der Sulcus occipitalis transversus (aut., tr. Zuckerkandl), die hintere Grenzfurche der Übergangswindungen, die wahrscheinlich der Fissura perpendicularis externa Bischoff's gleichzusetzen sind. Kaudal von diesen neugebildeten Furchen kann aber noch ein Stück der typischen Affenspalte erhalten geblieben sein (18, p. 213) und dieses wird von Zuckerkandl als Affenspaltenrest bezeichnet, dessen Länge variiert je nach dem Grade der Ab-

drängung des Operculum occipitale vom Scheitellappen (18, p. 219).

Da die Begrenzungsränder der neugebildeten Furche einerseits die hinteren Ränder der Übergangswindungen, andrerseits der vordere Rand des Lobus occipitalis sind, und dieser als ehemaliger Begrenzungsrand der ursprünglichen Affenspalte weitere Verwendung findet, so erscheint es vielleicht angezeigter, statt von einer Auflösung von einer Modifizierung der Affenspalte zu sprechen. Phylogenetisch stammen ja auch die hinteren Grenzfurchen der Übergangswindungen vom Boden der Affenspaltengrube ab.

Es ist unter Umständen nicht so leicht herauszufinden, was von der Affenspalte übrig geblieben ist, da die hintere Grenzfurche der dritten (zweiten) Übergangswindung mit einem Affenspaltenreste oder dieser mit jener verwechselt werden kann; in manchen Fällen ist die Entscheidung anscheinend fast unmöglich.

Dies ist dann der Fall, wenn die Übergangswindung in den Lobus occipitalis in der Weise übergeht, daß man nicht entscheiden kann, was an der betreffenden Stelle vom Rindengebiete ihr und was dem Lobus occipitalis angehört; so ist dies der Fall an dem vom Zuckerkandl mittels der Fig. 8 (18, p. 230) abgebildeten Gehirne. Bei diesem Falle entsteht die Frage, ob die mit *ol* bezeichnete Furche (hinterer Abschnitt des Sulcus occipitalis lateralis homo im Sinne Zuckerkandl's) eine hintere Grenzfurche der dritten Übergangswindung oder einen Affenspaltenrest darstellt.

Die Überlegung ergibt folgendes: Wäre die Furche ein Affenspaltenrest, so würde das unter der Furche liegende Rindengebiet den Lobus occipitalis darstellen, was aber unmöglich ist, da ja die Fissura calcarina in das oberhalb der Furche *ol* gelegene Rindengebiet einschneidet und dadurch dieses ganz bestimmt als Lobus occipitalis erscheint. Da aber die untere hintere Grenzfurche der dritten Übergangswindung an die Stelle eines Abschnittes der ursprünglichen Affenspalte getreten ist, so wäre die in Rede stehende Furche dennoch als ein Affenspaltenrest, wenn auch in modifizierter Weise zu betrachten und dementsprechend müßte das unten und hinten

liegende Rindengebiet als Lobus occipitalis zu deuten sein, was aber mit Beziehung auf oben angeführte Gründe unstatthaft ist.

Und dennoch ist die Furche als ein wahrer Affenspaltenrest zu betrachten, aber nicht als ein Stück des frontalen Schenkels, sondern sie stellt das kaudale, sagittal nach hinten ziehende Ende desselben dar, welches wie bei den Anthropoiden verläuft. So aufgefaßt, muß daher das ober der Furche *ol* liegende Rindengebiet den Lobus occipitalis darstellen. Zuckerkandl ist vollständig im Rechte, wenn er die an dem mittels der Fig. 14 (18, p. 239) abgebildeten Gehirne mit *ol* bezeichnete Furche (hinterer Abschnitt des Sulcus occipitalis lateralis homo) als das kaudale Ende der Affenspalte hinstellt (18, p. 238) und das oberhalb der Furche gelegene Rindengebiet als dem Hinterhauptlappen angehörig erklärt.[1]

Elliot Smith ist im Rechte, die Furche als einen Teil des Sulcus lunatus (Affenspalte) zu bezeichnen, aber im Unrechte, wenn er das unterhalb der Furche gelegene Rindengebiet als Operculum occipitale betrachtet.

Die unter der Furche *ol* (= dem sagittal verlaufenden kaudalen Ende der ursprünglichen Affenspalte, daher also gleichzusetzen einem Affenspaltenreste) liegende Windung gehört nicht dem Hinterhauptlappen an, sondern ist der Gyrus occipito-temporalis lateralis (Zuckerkandl), weshalb die Furche, welche Elliot Smith in seiner Fig. 5 (7, p. 81) als Sulcus occipitalis superior bezeichnet, die untere Grenzfurche dieser Windung ist, wie auch die als Sulcus occipitalis inferior bezeichnete Furche nicht als solche anzuerkennen ist. Es ist wahrscheinlich, daß die von Elliot Smith als Sulcus occipitalis superior gedeutete Furche, wenn vielleicht auch nicht in ihrer ganzen Länge, so doch in ihrem hinteren Abschnitte dem Sulcus occipitalis lateralis der Affen homolog ist. Die von Elliot Smith in der Fig. 6 (7, p. 81) als Sulcus occipitalis superior bezeichnete Furche entspricht ihrer Lage nach dem Sulcus occipitalis late-

[1] Zuckerkandl (20, p. 19) tritt neuerdings für diese Ansicht ein, da die mit ir_2 auf Fig. 14 bezeichnete Furche wegen Verkümmerung der zweiten Übergangswindung als ein Affenspaltenabschnitt zu betrachten ist.

ralis von Zuckerkandl; sie ist daher eine Furchenkombination, hervorgegangen aus der Vereinigung mehrerer Furchen.

Der den Gyrus lingualis des Oranggehirnes umkreisende Affenspaltenrest hat unter seinem nach hinten umbiegenden, sagittal ziehenden kaudalen Ende den Gyrus occipito-temporalis (Zuckerkandl) liegen. Wie die Abbildung eines Oranggehirnes (Zuckerkandl, 16, p. 16, Fig. 4) zeigt, schneidet in den oberen Rand dieser Windung ein Ast des Affenspaltenrestes ein, der gerade am Anfange des sagittal verlaufenden Abschnittes abgeht. Dieser Ast kann auch am menschlichen Gehirne vorhanden sein, wie dies die Abbildungen Zuckerkandl's, Fig. 8, 10, 11 (18, p. 230 bis 233 und 235), lehren.

Die in einem so bedeutenden Grade auftretenden Verschiedenheiten in der Form und Größe des Lobus occipitalis des menschlichen Gehirnes hängen bekanntlich mit der Entfaltung der Übergangswindungen und der Verbindungen dieser mit dem Lobus occipitalis zusammen.[1] Durch die Übergangswindungen kann der Lobus verschieden weit nach hinten gedrängt und verkleinert werden. Dadurch, daß die Übergangswindungen sich mit ihm immer mehr verbinden können, gehen seine ursprünglichen Formverhältnisse immer mehr verloren, er geht in den Übergangswindungen sozusagen auf; seine ehemaligen Windungen und Furchen kombinieren sich mit den von den Übergangswindungen gebildeten Furchen und vom ursprünglichen Lobus occipitalis bleibt nichts mehr übrig. Dieser Vorgang spielt sich an den verschiedenen Gehirnen in verschiedenster Weise, bald in geringerem, bald in ausgedehntem Grade ab, und so ist es verständlich, daß die

[1] Zuckerkandl unterscheidet in seiner neuesten Arbeit »Zur Anatomie der Übergangswindungen« parietale und okzipitale Übergangswindungen und sagt (21) p. 21: »Die Frage, welchem Lappen die zweite und dritte Übergangswindung zugerechnet werden sollen, nachdem vom phylogenetischen Standpunkte aus betrachtet die Mithilfe von okzipitalen Tiefenwindungen außer Zweifel steht, glaube ich dahin beantworten zu müssen, daß die bezeichneten Windungen so lange dem Scheitellappen zuzuzählen seien, als man die Grenze zwischen dem Scheitel- und Hinterhauptlappen in den vorderen Rand des Operculum occipitale verlegt.«

Modellierung der parieto-okzipitalen Gehirnregion eine äußerst wechselnde sein kann. Dieselbe kann eine höchst komplizierte werden, so daß die Deutung der einzelnen aufgetretenen Bildungen ungemein erschwert, manchesmal aber sogar unmöglich gemacht wird. Für die Erklärung mancher verwickelter Verhältnisse bleibt kein anderes Mittel übrig, als daran festzuhalten, daß sie bedingt sind durch das Verhalten der Übergangswindungen, weshalb deren Verhalten, und zwar unter Zuhilfenahme vergleichend-anatomischer Befunde, immer zunächst festzustellen ist.

Man muß auch festhalten, daß zwischen dem primären und dem durch seine Beziehungen zu den Übergangswindungen veränderten Lobus occipitalis ein Unterschied besteht. Wenn bei einem ursprünglichen Zustande der Affenspalte, wie dies bei Operkulisierung aller äußeren Übergangswindungen an dem Gehirne mancher Affen der Fall ist, der Lobus occipitalis auch mit dem Namen Operculum occipitale bezeichnet wird, so ist es unstatthaft, diesen Namen als Bezeichnung für den Lobus occipitalis an einem Gehirne zu verwenden, an welchem die eine oder die andere Übergangswindung an die Oberfläche gelangt ist. Wie Zuckerkandl fordert, daß mit dem Worte »Affenspalte« nur eine ganz bestimmte, immer ein gleiches Verhalten aufweisende Fissur bezeichnet werden darf, sollen nicht Verwirrungen entstehen, so darf der Ausdruck »Operculum occipitale« auch nur für ein bestimmtes Formverhalten des Lobus occipitalis zur Anwendung gezogen werden, da andernfalls bei einer Erörterung über Homologien der Opercula occipitale es notwendigerweise zu Mißverständnissen kommen müßte. In den folgenden Ausführungen wird der Ausdruck »Operculum occipitale« nur für das primäre Verhalten des Lobus occipitalis zur Anwendung gelangen, also wenn der Lobus occipitalis von der ursprünglichen Affenspalte begrenzt erscheint, alle äußeren Übergangswindungen operkulisiert sind. Ich erlaube mir, zu erinnern, daß mit dem Ausdruck »Operculum occipitale« sowohl am menschlichen Gehirne als auch an den Affengehirnen Bildungen beschrieben werden, die untereinander ganz ungleichwertig sein können und es meistens auch sind. Zuckerkandl sagt

(16, p. 70): »Operkulare Bildungen im Bereiche des Hinterhauptlappens sind am menschlichen Gehirne nicht selten, bieten aber kein gleichartiges Aussehen dar und sind morphologisch nicht gleichwertig.« Die verschiedene Wertigkeit der Opercula occipitale geht auch aus einer anderen Angabe Zuckerkandl's (18, p. 225) hervor: »Das hinter die Übergangswindungen fallende okzipitale Rindengebiet ist nicht selten durch eine tiefe Furche abgesetzt und operkulumartig geformt. Vielfach fällt der Nachweis nicht schwer, daß die Form und Größe des Operculum occipitale von der Länge, Breite, Verlaufsrichtung und Lage der Übergangswindungen abhängig sind. Es genügt diesbezüglich der Hinweis darauf, daß einerseits große, breite Übergangswindungen das Operculum vom Gyrus angularis abdrängen und andrerseits bei rudimentärer Ausbildung und Operkulisation der Übergangswindungen das Operculum gegen den Gyrus angularis vorrückt.«

Zuckerkandl unterscheidet mit Rücksicht auf die Formverhältnisse zwei verschiedene Bildungszustände des Operculum occipitale (16, p. 70, und 18, p. 226, 227), eine pithekoide Form und eine pseudooperkulare Bildung. Bei der ersteren springt der mehr oder minder gerundete vordere Rand des Hinterhauptlappens stark vor, zumal wenn die hinteren Abschnitte der Übergangswindungen in die Tiefe gesunken sind. Im letzteren Falle überlagert der vordere Randteil des Hinterhauptlappens deckelartig diese Windungen. Als pseudooperkulare Bildung sieht Zuckerkandl jene Form an, bei welcher im Randteil des Operculum occipitale noch ein Stück der zweiten Übergangswindung enthalten ist. Ferner nimmt Zuckerkandl noch folgende Einteilung vor. Er sagt (18, p. 228): »Nach meinem Material bietet die konvexe Fläche des Hinterhauptlappens nachstehende Formen dar: 1. Das Operculum occipitale ist infolge der Tieflage der zweiten Übergangswindung mit dem Operculum angularis in Berührung. 2. Das Operculum occipitale berührt den Gyrus angularis nicht, sondern ist von dem letzteren durch die zweite Übergangswindung, von der ein Stück oberflächlich liegt, abgedrängt. 3. Das Operculum occipitale schließt an eine ihrer ganzen Länge nach oberflächlich gelagerte zweite Übergangs-

windung an. 4. Das Operculum occipitale schließt an die dritte Übergangswindung an. 5. Das Operculum occipitale ist rudimentär. 6. Das Operculum occipitale ist nicht entwickelt.«

Wie man sieht, ist in der letzteren Einteilung nicht das Verhalten der ganzen konvexen Fläche des Lobus occipitalis, sondern nur der als Operculum occipitale bezeichnete Abschnitt berücksichtigt.

Zuckerkandl wendet den Ausdruck »pithekoid« nur für eine bestimmte Form des Operculum occipitale an. Nun können aber an den verschiedenen Affengehirnen sehr verschiedene Formzustände des Lobus occipitalis auftreten und alle diese sind als pithekoid zu bezeichnen.

Meiner Meinung nach sollte man bei der Darstellung der Verhältnisse des Lobus occipitalis des Menschen in der Weise vorgehen, daß man zunächst herauszubringen sucht, ob die der Beobachtung sich darbietenden Verhältnisse des Lobus occipitalis des menschlichen Gehirnes mit Befunden an den Affengehirnen übereinstimmen oder nicht; und da die Befunde an diesen wechselnde sind, so muß untersucht werden, mit welchen speziellen Befunden an Affengehirnen eventuell eine Übereinstimmung vorhanden ist. Alle diese mit den verschiedenen Bildungen an den Affengehirnen übereinstimmenden Bildungen an den menschlichen Gehirnen sind als pithekoid zu bezeichnen. Um nun die einzelnen Unterschiede der pithekoiden Bildungen festzustellen, muß untersucht werden, inwiefern sie bei diesen oder jenen Affen auftreten. Es geht also nicht an, zu sagen, diese oder jene Bildung sei z. B. anthropoid oder cercopithekoid, da bei den *Anthropomorphae* und den *Cercopithecidae* sehr verschiedene Bildungszustände des Lobus occipitalis beobachtet werden. Treten doch, wie früher gezeigt wurde, selbst bei ein und derselben Spezies, z. B. beim Orang, ganz verschiedene Formen des Lobus occipitalis auf. Der Ausdruck pithekoid kann daher nur als Sammelname Verwendung finden. Alle Bildungen des Lobus occipitalis am menschlichen Gehirne, die nicht in die allgemeine pithekoide Gruppe unterzubringen sind, sind als dem menschlichen Gehirne eigentümliche Bildungen, als anthropine festzustellen.

Ich schreite nun zur Darstellung der Befunde an der parieto-okzipitalen Region der lateralen Seite einiger menschlicher Gehirne, welche derart ausgewählt wurden, um zeigen zu können, daß im Bereiche jener Gegend aus relativ einfachen Verhältnissen sich allmählich komplizierte entwickeln und weiterhin, auf welche Weise dieser Umformungsprozeß stattfindet.

Der Formenreichtum der betreffenden Gehirngegend ist, wie schon früher hervorgehoben wurde, ein sehr bedeutender (aber im Gegensatze zur Meinung der meisten Forscher nicht viel größer als der an anderen Gegenden der Hirnrinde) und es fällt natürlich schwer, mit wenigen Bildern einen erschöpfenden Einblick in die so vielgestaltig sich darbietenden Verhältnisse zu geben. Dennoch soll mit der relativ geringen Anzahl der Abbildungen, die vorgebracht werden, der Versuch gemacht werden, eine übersichtliche Darstellung der Entwicklung der wechselnden Verhältnisse der parieto-okzipitalen Gehirngegend zu geben.

Den Beginn der Darstellungen mache ich mit der Beschreibung der Befunde der parieto-okzipitalen Gegend eines menschlichen Gehirnes, welches dortselbst die einfachsten Verhältnisse aufweist. An beiden Hemisphären (Fig. 1 und 2) findet sich der Lobus occipitalis in dem Zustande eines großen Operculum occipitale aut. und eine weit ausgreifende Fissura parieto-occipitalis lateralis in ganz auffälliger Weise vor; derart auffällig, daß man, schon nach dem oberflächlichen ersten Eindruck zu urteilen, sich gleich der Meinung hingeben möchte, daß es sich um einen Fall handle, in welchem die »typische Affenspalte« (Zuckerkandl) und damit einhergehend ein »typisches Affenoperculum« vorhanden seien. Die operkulare Bildung des Hinterhauptlappens erscheint links etwas stärker ausgebildet als rechts. Es soll betont werden, daß ein derartiger Fall in der Literatur bisher noch nicht verzeichnet ist.

1. Linke Hemisphäre (Fig. 1) des Gehirnes eines Erwachsenen.

In der parieto-okzipitalen Gegend hebt sich der hintere, bis zum Okzipitalpol reichende Abschnitt durch die fast ganz

glatte Beschaffenheit seiner Oberfläche, die nur von zwei ganz seichten Furchen, dem Sulcus occipitalis superior (Fig. 1, *os*) und Sulcus occipitalis inferior (Fig. 1, *oi*) und von einer tieferen Furche, dem medialen Gabelaste der Fissura calcarina (Fig. 1, *cam*) durchsetzt ist, gegen die nachbarliche mit gut ausgebildeten Windungen und Furchen versehene Rinde ganz auffällig ab, und dies um so mehr, als die Grenze zwischen beiden sich so verschiedengestaltig verhaltenden Rindengebieten ganz scharf gezogen ist. Die Grenze wird gegeben einerseits durch den zugeschärften, vorderen geraden Begrenzungsrand des glatten Rindengebietes, andrerseits durch die unmittelbar vor diesem Rande liegende tiefe, zur Längsachse der Hemisphäre quergestellte Spalte. Bringt man die Spalte zum Klaffen, so zeigt sich, daß das glatte Rindengebiet tief unterminiert ist, mit anderen Worten, daß es operkulumartig gebildet ist. Es ist also ein Operculum occipitale aut. vorhanden, das sich von den bisher in der Literatur bekannten Formen durch seine bedeutende Größe, seine fast ganz glatte Oberfläche und ganz besonders durch den vorderen scharfen Begrenzungsrand unterscheidet. Das Operculum occipitale wird von der ganzen konvexen Fläche des Lobus occipitalis hergestellt.

Durch alle diese Verhältnisse weist der Lobus occipitalis dieser Gehirnhemisphäre eine ganz besondere Ähnlichkeit mit dem Verhalten des Lobus occipitalis jener Affengehirne auf, bei welchen keine der Übergangswindungen auf den Lobus occipitalis übergreift und dieser daher mit einem vorderen kantigen Begrenzungsrande versehen ist.

Die vor dem Lobus occipitalis liegende Spalte, die die Mantelkante erreicht und kontinuierlich in die Fissura parietooccipitalis medialis *po* übergeht, wird vorn vom Lobus parietalis superior *Lps* und vom hinteren Schenkel (Fig. 1, *HS*) des Gyrus angularis (Arcus parietalis posterior Zuckerkandl und Eberstaller) begrenzt. Sie stellt demnach eine »typische Affenspalte« im Sinne Zuckerkandl's dar. Alle äußeren Übergangswindungen liegen in der Tiefe der Spalte verborgen, sind also operkulisiert. Öffnet man die Spalte, so gewahrt man die erste und zweite mächtig ausgebildete Übergangswindung

(1, 2 Fig. 1). Vielleicht handelt es sich bei den den unteren Anteil der Affenspalte begrenzenden Rändern (Fig. 1 unterhalb der Furche *ras* und oberhalb der Furche *rpi*) um Ansätze zu einer dritten Übergangswindung.

Die Affenspalte gabelt sich an ihrem unteren Ende in den Ramus anterior inferior (Fig. 1, *rai*) und in den Ramus posterior inferior (Fig. 1, *rpi*). Die Furche *rpi* ist als das eigentliche, nach hinten ablenkende Ende der Affenspalte anzusehen, da die Furche *rai* nicht in die Tiefe greift, denn wie der Pfeil der Fig. 1 anzeigt, hängen die die Furche begrenzenden Windungen in der Tiefe zusammen. Ähnlich wie die eben besprochene Furche verhält sich der Ramus anterior superior (Fig. 1, *ras*) der Affenspalte, welche den hinteren Schenkel des Gyrus angularis einschneidet. Alles zusammengenommen weist also der untere Abschnitt der Affenspalte Verhältnisse auf, wie sie bei den niederen Affen beobachtet werden.

Unterhalb des Gabelastes der Affenspalte liegt eine sagittale Windung (Fig. 1, *Otl*), die eine Verbindung des hinteren Schenkels des Gyrus angularis, oder richtiger gesagt, eine solche des hinteren Abschnittes des Gyrus temporalis medius (Fig. 1, T_2) mit dem unteren Anteile des Lobus occipitalis herstellt und die wohl der dritten Gratiolet'schen Übergangswindung, dem Gyrus occipito-temporalis lateralis von Zuckerkandl gleichzusetzen ist. Die unterhalb dieser Windung liegende Furche (Fig. 1, *olp*) ist entsprechend den Befunden an den Gehirnen niederer Affen homolog dem bei diesen vorkommenden Sulcus occipitalis lateralis (Zuckerkandl); ihre Anastomose mit dem Sulcus temporalis medius (Fig. 1, t_2) ist nicht auffällig, da eine Verbindung beider erwähnten Furchen auch bei den Gehirnen der niederen Affen zur Beobachtung gelangte.

Es ist hervorzuheben, daß der eben genannte Sulcus occipitalis lateralis nicht dem gleichnamigen, von den Autoren an den Menschengehirnen beschriebenen entspricht; dieser wird durch die Gabeläste der Affenspalte dargestellt. Die dem Affengehirne homologe laterale Okzipitalfurche soll am menschlichen Gehirne als Sulcus occipitalis lateralis pithec. und die von den Autoren am menschlichen Gehirne beschriebene gleich-

namige Furche als Sulcus occipitalis lateralis hom. bezeichnet werden.

Unter dem Sulcus occipitalis lateralis pithec. zieht die dritte Temporalwindung mit ihrem hinteren Anteile nach rückwärts. Die auf der Fig. 1 mit *r* bezeichnete Furche ist eine auf die laterale Seite der Hemisphäre übergreifende Furche, welche wahrscheinlich den lateralen Ast der Fissura calcarina darstellt.

2. Rechte Hemisphäre (Fig. 2) desselben Gehirnes.

Der Lobus occipitalis ist etwas kleiner als der der linken Hemisphäre; seine sonst glatte Oberfläche zeigt den Sulcus occipitalis superior (Fig. 2, *os*) und inferior (Fig. 2, *oi*), den letzteren in Anastomose mit dem rudimentären Sulcus occipitalis lateralis pithec. (Fig. 2, *olp*), ferner den auf die laterale Seite der Hemisphäre übergreifenden medialen Gabelast (Fig. 2, *cam*) der Fissura calcarina. Der vordere kantige Begrenzungsrand des Lobus occipitalis berührt oberhalb des Sulcus intraparietalis (Fig. 2, *i*) die oberflächlich gelegene erste äußere Übergangswindung (1, Fig. 2). In den hinteren Schenkel derselben tritt in der Tiefe das obere Ende der aufsteigenden, aber operkulisierten zweiten äußeren Übergangswindung ein; man kann an dieser Stelle nicht entscheiden, was der einen, was der anderen Übergangswindung angehört. Wenn man die Verlängerung des Sulcus intraparietalis als Grenze annimmt, so gehört die unmittelbar vor dem vorderen Rande des Lobus occipitalis oberflächlich gelegene Windung der ersten äußeren Übergangswindung an. Unterhalb des Sulcus intraparietalis berührt der vordere Rand des Lobus occipitalis den hinteren Schenkel (Fig. 2, *HS*) des Gyrus angularis (Arcus parietalis posterior Fig. 2, *App*).

Entsprechend diesen Verhältnissen erscheint der obere, hinter der ersten, oberflächlich gelegenen Übergangswindung liegende Anteil (Fig. 2, hg_1) der Affenspalte aufgelöst,[1] bezie-

[1] Zuckerkandl (16, p. 71) bezeichnet beim menschlichen Gehirne die hintere Grenzfurche der ersten Übergangswindung als oberen Schenkel des Sulcus occipitalis transversus *tr'*.

drängung des Operculum occipitale vom Scheitellappen (18, p. 219).

Da die Begrenzungsränder der neugebildeten Furche einerseits die hinteren Ränder der Übergangswindungen, andrerseits der vordere Rand des Lobus occipitalis sind, und dieser als ehemaliger Begrenzungsrand der ursprünglichen Affenspalte weitere Verwendung findet, so erscheint es vielleicht angezeigter, statt von einer Auflösung von einer Modifizierung der Affenspalte zu sprechen. Phylogenetisch stammen ja auch die hinteren Grenzfurchen der Übergangswindungen vom Boden der Affenspaltengrube ab.

Es ist unter Umständen nicht so leicht herauszufinden, was von der Affenspalte übrig geblieben ist, da die hintere Grenzfurche der dritten (zweiten) Übergangswindung mit einem Affenspaltenreste oder dieser mit jener verwechselt werden kann; in manchen Fällen ist die Entscheidung anscheinend fast unmöglich.

Dies ist dann der Fall, wenn die Übergangswindung in den Lobus occipitalis in der Weise übergeht, daß man nicht entscheiden kann, was an der betreffenden Stelle vom Rindengebiete ihr und was dem Lobus occipitalis angehört; so ist dies der Fall an dem vom Zuckerkandl mittels der Fig. 8 (18, p. 230) abgebildeten Gehirne. Bei diesem Falle entsteht die Frage, ob die mit *ol* bezeichnete Furche (hinterer Abschnitt des Sulcus occipitalis lateralis homo im Sinne Zuckerkandl's) eine hintere Grenzfurche der dritten Übergangswindung oder einen Affenspaltenrest darstellt.

Die Überlegung ergibt folgendes: Wäre die Furche ein Affenspaltenrest, so würde das unter der Furche liegende Rindengebiet den Lobus occipitalis darstellen, was aber unmöglich ist, da ja die Fissura calcarina in das oberhalb der Furche *ol* gelegene Rindengebiet einschneidet und dadurch dieses ganz bestimmt als Lobus occipitalis erscheint. Da aber die untere hintere Grenzfurche der dritten Übergangswindung an die Stelle eines Abschnittes der ursprünglichen Affenspalte getreten ist, so wäre die in Rede stehende Furche dennoch als ein Affenspaltenrest, wenn auch in modifizierter Weise zu betrachten und dementsprechend müßte das unten und hinten

als das untere, nach hinten ablenkende Ende des Affenspaltenrestes aufzufassen. Beide Furchen zusammengenommen entsprechen dem Sulcus occipitalis lateralis hom. der Autoren.

Wie an der linken Hemisphäre findet sich auch an der rechten unterhalb der Gabeläste des Affenspaltenrestes der Gyrus occipito-temporalis lateralis Zuckerkandl (*Otl*, Fig. 2), der der dritten Gratiolet'schen Übergangswindung am Affengehirne entspricht. Diese Windung unterscheidet sich von der der linken Hemisphäre durch ihre fast doppelt so große Breite (die Längen sind so ziemlich die gleichen) und dadurch, daß sie mit zwei relativ langen, deutlich voneinander getrennten vorderen Wurzeln aus dem hinteren Schenkel des Gyrus angularis und dem Gyrus temporalis inferior entspringt und mit zwei durch eine Furche (*olp*, Fig. 2) voneinander getrennten Ausläufern hinten in den Lobus occipitalis übergeht. Der Unterschied zwischen dem Gyrus occipito-temporalis lateralis der rechten und linken Hemisphäre ergibt sich, wie der Vergleich lehrt, daraus, daß auf der rechten Hemisphäre mit dem Gyrus occipito-temporalis lateralis das hintere Ende des Gyrus temporalis inferior größtenteils verwachsen ist. Aus diesem Grunde ist der Sulcus occipitalis lateralis pithec. größtenteils verloren gegangen, nur sein hinterer Abschnitt (*olp*, Fig. 2) ist erhalten geblieben und dieser ist mit dem Sulcus occipitalis inferior (*oi*, Fig. 2) in direkte Verbindung getreten. Wie ersichtlich, sind die einfacheren Befunde der linken Hemisphäre im stande, die etwas komplizierter gestalteten der rechten Hemisphäre verständlich zu machen.

Aus dem Mitgeteilten ergibt sich, daß die okzipitale Region an beiden Hemisphären einen besonders niederen Grad der Ausbildung aufweist, daß sowohl auf der rechten als auf der linken Hemisphäre die Formzustände als pithekoide Bildungen aufgefaßt werden müssen, welche aber nicht vollständig gleichwertig sind, da auf der linken Seite ein niederer Zustand als auf der rechten Seite vorhanden ist. Links ist wegen der Operkulisierung der sämtlichen äußeren Übergangswindungen eine »typische Affenspalte« (im Sinne Zuckerkandl's) vorhanden; rechts, wo die erste äußere Übergangswindung oberflächlich liegt, ist entsprechend diesem Verhalten der obere Abschnitt

der »typischen Affenspalte« aufgelöst, beziehungsweise modifiziert und von ihr nur der untere Abschnitt als »Affenspaltenrest« übrig geblieben. So anscheinend gleiche Befunde die Lobi occipitales aufweisen, ist doch ein bedeutender Unterschied zwischen beiden vorhanden, insofern, als auf der linken Hemisphäre der vordere Rand des Lobus occipitalis das obere und untere im primären Zustande sich befindliche Scheitelläppchen berührt, während auf der rechten Hemisphäre der vordere Rand des Lobus occipitalis nur mehr mit seinem unteren Abschnitte das primäre untere Scheitelläppchen und mit seinem oberen Anteile die oberflächlich gewordene erste Übergangswindung berührt. Rechts ist der obere Abschnitt des Lobus occipitalis nach rückwärts gedrängt und verkleinert, weshalb auch die modifizierte Affenspalte nach hinten ablenkt; links hingegen ist die ganze Affenspalte frontal gestellt. Gerade so wie rechts die Affenspalte aus einem oberen und unteren Abschnitte, einer Pars modificata und einer Pars non modificata besteht, besteht auch der rechte Lobus occipitalis aus einem modifizierten und nicht modifizierten Abschnitte; links ist der ganze Lobus occipitalis einheitlich. Wie schon früher erwähnt wurde, stellen die Bildungen an den beiden Hemisphären pithekoide Zustände dar; aber der Vergleich zwischen rechts und links zeigt ganz klar, daß mit dem Ausdrucke pithekoid zwei ganz verschiedene Typen zusammengeworfen werden, deren Hauptunterschied darin besteht, daß der eine einen niederen, der andere einen höheren Formzustand darstellt. Es geht sohin auch hervor, daß, wenn für die ungleich sich verhaltenden beiden Lobi occipitales der Ausdruck Opercula occipitalia gesetzt würde, man leicht zur Annahme verleitet werden könnte, daß, da es sich in beiden Hemisphären um je ein Operculum occipitale handelt, diese auch gleichwertig seien, was aber nicht der Fall ist.

3. Rechte Hemisphäre (Fig. 3) eines Erwachsenen.

Die in Fig. 3 abgebildete rechte Hemisphäre zeigt den vorderen Rand des Lobus occipitalis bei *a* (Fig. 3) in Berührung mit dem hinteren Schenkel des Gyrus angularis. Die trennende Furche (*a*) stellt also einen Bestandteil einer typischen Affen-

spalte, einen Affenspaltenrest dar; das obere Ende desselben gabelt sich; der vordere Gabelast geht in den Sulcus intraparietalis (*i*, Fig. 3) über, während der hintere Gabelast (*ug*$_1$ [*am*$_1$], *ug*$_1$ [*am*$_2$], Fig. 3) die hintere untere Grenzfurche der mächtig entwickelten und an die Oberfläche gedrungenen ersten äußeren Übergangswindung (1, Fig. 3) darstellt. Hinsichtlich dieser letztgenannten Furche handelt es sich sohin um einen aufgelösten, beziehungsweise modifizierten Abschnitt der Affenspalte; er entspricht dem oberen Schenkel des Sulcus occipitalis transversus *tr*$_1$ Zuckerkandl's. Am hinteren Ende geht die Furche *ug*$_1$ (*am*$_1$), *ug*$_1$ (*am*$_2$) einerseits in eine in den oberen Abschnitt des Lob. occ. eindringende Furche (*pm*, Fig. 3) S. paramesialis Smith über, andrerseits in die hintere Grenzfurche *hg*$_1$ (*am*$_3$) der ersten Übergangswindung.

Durch die mächtige Ausbildung der ersten Übergangswindung hat der obere Abschnitt des Lob. occ. ein eigentümliches Aussehen erhalten; er wird einerseits von einem oberen Rande *ug*$_1$ (*am*$_1$), (*ug*$_1$ [*am*$_2$]), andrerseits von einem vorderen Rande (*hg*$_1$ [*am*$_3$]) begrenzt. Durch zwei Furchen wird der Rand eingeschnitten; die eine Furche ist ein Ast der Furche *ug*$_1$ (*am*$_1$), *ug*$_1$ (*am*$_2$), die andere Furche der schon früher erwähnte Sulcus paramesialis (*pm*, Fig. 3). Der oberhalb der letzteren Furche liegende Anteil des Lobus occipitalis bildet die obere Mantelkante und trägt den medialen Gabelast (*cam*, Fig. 3) der Fissura calcarina.

Der Affenspaltenrest (*a*, Fig. 3) entsendet von seinem unteren Ende den Ramus anterior superior (*ras*, Fig. 3), der den breiten hinteren Schenkel des Gyrus angularis tief einschneidet. Das untere Ende des Affenspaltenrestes ist gegabelt; der vordere Gabelast ist der Ramus anterior inferior (*rai*, Fig. 3), der hintere der Ramus posterior inferior (*rpi*, Fig. 3); letzterer ist kräftig ausgebildet und zieht in sagittaler Richtung ziemlich weit nach hinten, ein Verhalten, welches an Oranggehirnen z. B. häufig beobachtet wurde. Beide Rami stellen den Sulcus occipitalis lateralis hom. der Autoren dar. Unter diesem lagert der breite Gyrus occipito-temporalis lateralis Zuckerkandl (*Otl*, Fig. 3), welcher sich ähnlich verhält wie der an der rechten Hemisphäre des früher beschriebenen Gehirnes. Eine vertikale Binnenfurche, die er aufweist, ist wegen eines Befundes an

dem gleichnamigen Gyrus der anderen Hemisphäre dieses Gehirnes hervorzuheben. Der Sulcus occipitalis lateralis pithec. (*olp*, Fig. 3) ist rudimentär und nur in seinem hinteren Abschnitte entwickelt; von ihm zweigt eine sagittale, nach hinten ziehende Furche ab.

Der Lobus occipitalis, oben begrenzt durch den modifizierten Abschnitt der Affenspalte (*ug*$_1$ [*am*$_1$], *ug*$_1$ [*am*$_2$], *hg*$_1$ [*am*$_3$]), vorn durch den Affenspaltenrest (*a*, Fig. 3), unten durch dessen Ramus posterior inferior (*rpi*, Fig. 3), weist an seiner glatten Oberfläche den Sulcus occipitalis superior (*rpos*, Fig. 3) und inferior (*oi*, Fig. 3) auf. Der Sulcus occipitalis superior stellt hier, wie dies auch an den Affengehirnen beobachtet wurde, eine triradiate Furche dar, die aus einem Ramus anterior (*raos*), posterior (*rpos*) und superior (*rsos*) besteht; während die letzteren Rami untereinander in Verbindung sind, ist der Ramus anterior superior selbständig geworden. Die Verbindung aller drei Rami zeigt das Gehirn, welches Zuckerkandl (18) mittels der Abbildung 3 auf p. 221 seiner Abhandlung »Affenspalte und Operculum occipitale des menschlichen Gehirnes« zur Anschauung bringt; diese Abbildung zeigt überhaupt das typische Verhalten der am Lobus occipitalis auftretenden Furchen und außerdem Verhältnisse, welche in der Hauptsache an die erinnern, welche in dem in Fig. 3 abgebildeten Gehirne sich vorfinden.

Auf eine besondere Bildung des Lobus occipitalis muß noch aufmerksam gemacht werden. Betrachtet man die untere vordere Ecke des Lobus occipitalis, welche in den Winkel hineinragt, den der vertikale Teil des Affenspaltenrestes (*a*, Fig. 3) mit dessen Ramus posterior inferior (*rpi*, Fig. 3) herstellt, so ist unschwer zu erkennen, wie an dieser Stelle der Lobus occipitalis eigentlich eine zungenförmig gestaltete Ausladung, einen Processus lingualis (*Prl*, Fig. 3) bildet, in den das vordere Ende der langen unteren Okzipitalfurche (*oi*, Fig. 3) eindringt. Es erinnert das Bild an die Verhältnisse, wie sie bei Affengehirnen, z. B. beim Orang beobachtet wurden; auch hier ist es zur Bildung eines Processus lingualis gekommen, in welchen der Sulcus occipitalis inferior sive Sulcus processus lingualis hineinragt. Wie beim Affengehirne, so bildet auch beim mensch-

lichen Gehirne der Processus lingualis einen um das vordere Ende des Sulcus occipitalis inferior herumgelegten Windungsbogen.

Faßt man den ganzen Befund am Lobus occipitalis des vorliegenden Falles zusammen, so läßt sich unschwer feststellen, daß ein Formzustand des Lobus occipitalis vorhanden ist, wie er am Oranggehirne gelegentlich zur Beobachtung gelangt, daß also der Lobus occipitalis einen pithekoiden Zustand seiner Ausbildung aufweist, der aber verschieden ist von der pithekoiden Gestaltung, wie sie an den beiden Hemisphären des früher geschilderten Gehirnes beobachtet wurde, besonders verschieden von dem Verhalten des Lobus occipitalis der linken Hemisphäre.

Der Processus lingualis kann am menschlichen Gehirne viel mächtiger ausgebildet sein als es die in Fig. 3 abgebildete Hemisphäre zeigt, infolgedessen dann die Ähnlichkeit der Befunde mit denen des Oranggehirnes noch viel deutlicher zu Tage tritt. Ein menschliches Gehirn mit stark ausgebildetem Processus lingualis des Lobus occipitalis bildet Elliot Smith z. B. in Fig. 26 seiner Studien (10, p. 151) ab. Der Fall betrifft das Gehirn eines Egypters. Auch das auf Platte *A*, Fig. 5, desselben Werkes abgebildete Gehirn eines Egypters ist wegen der ausgezeichneten Ausbildung des Processus lingualis hervorzuheben. Denselben Fall hat Elliot Smith in Fig. 1 seiner Abhandlung: The morphology of the occipital regions of the cerebral hemisphere in Man and the Apes (8, p. 436) abgebildet und derselbe Forscher hat in richtiger Weise zum Vergleiche die Abbildung eines Oranggehirnes (8, Fig. 2, p. 437) daneben gestellt. Die Ähnlichkeit der Formverhältnisse der lateralen Fläche des Lobus occipitalis des Egypter- und Oranggehirnes müssen in der Tat geradezu auffällige genannt werden.

4. Linke Hemisphäre (Fig. 4) desselben Gehirnes.

Die Verhältnisse an der linken Hemisphäre sind komplizierter gestaltet als an der rechten Hemisphäre; aber die Befunde an der ersteren können mit Zuhilfenahme der an der rechten Hemisphäre vorkommenden Befunde richtig gedeutet

werden. (Mit Rücksicht darauf, daß in den meisten Fällen ein Vergleich der Befunde an beiden Gehirnhemisphären klärend auf die Befunde der einen oder der anderen Hemisphäre wirken kann, sollten stets beide Hemisphären und niemals eine allein der Untersuchung unterzogen werden.)

Zur Orientierung am Lobus occipitalis der vorliegenden Hemisphäre (Fig. 4) dienen zunächst die beiden Sulci occipitales (superior *os* und inferior *oi*, Fig. 4) und die beiden Gabeläste der Fissura calcarina (*cam, cal*). Die vorderen Enden der beiden Okzipitalfurchen dringen bis in die Nähe des vorderen Randes des Lobus occipitalis vor; daselbst erscheint der betreffende Randteil als gleichsam von um das vordere Ende des Sulcus occipitalis superior und inferior herumgelegte Bogenwindungen hergestellt; die untere Bogenwindung (*Prl*, Fig. 4) ist homolog dem Processus lingualis, der an der rechten Hemisphäre (*Prl*, Fig. 3) beobachtet wurde.

Vor der oberen Bogenwindung, die ein kleines Operculum occipitale darstellt, liegt die oberflächlich gewordene erste Übergangswindung (1, Fig. 4) und weiter unten die gerade aus der Tiefe auftauchende, aber noch versenkte zweite Übergangswindung (2, Fig. 4). Die Furchen hg_1, hg_2, die zwischen den genannten Teilen liegen, stellen zusammengenommen einen Abschnitt einer modifizierten Affenspalte dar; hg_1 und hg_2 entsprechen dem oberen Schenkel des Sulcus occipitalis transversus tr_1 von Zuckerkandl. Die Furche hg_2 geht an ihrem unteren Ende in einen sagittalen, nach hinten gerichteten Ausläufer über, der zwischen den beiden Sulci occipitales in die Rinde des Lobus occipitalis einschneidet. Unterhalb dieses Ausläufers liegt eine sagittale Windung (2 + 3, Fig. 4), die vom Gyrus angularis durch eine annähernd frontal gestellte Furche *a* abgegliedert ist. Am vorderen Ende der mit 2 + 3 bezeichneten Windung fließt die aus der Tiefe auftauchende zweite und dritte Übergangswindung (2, 3, Fig. 4) ein. Geradeso wie die hintere Grenzfurche (hg_2, Fig. 4) der zweiten Übergangswindung einen sagittal gerichteten Ausläufer in die Rinde des Lobus occipitalis entsendet, schickt auch die hintere Grenzfurche hg_3 der dritten Übergangswindung längs des unteren Randes der Windung 2 + 3, Fig. 4, einen kurzen, sagittal gerichteten Ausläufer nach

hinten ab, der gleichzeitig eine obere Grenzfurche des Processus lingualis (*Prl*, Fig. 4) darstellt. Da die zweite und dritte Übergangswindung größtenteils operkulisiert sind und nur mit ihren hinteren Enden auftauchend in die mit 2 + 3 bezeichnete Windung übergehen, so ist nicht zu entscheiden, wie viel von der Windung 2 + 3 dem Lobus occipitalis und wie viel von ihr der zweiten und dritten Übergangswindung angehört. Ebenso schwierig ist die Bedeutung der Furche *a* zu entscheiden. Wenn das diese Furche begrenzende vordere Ende der Windung 2 + 3 dem Lobus occipitalis angehört, dann berührt dieser den Gyrus angularis und die Furche *a* ist als Affenspaltenrest zu deuten; im anderen Falle, wenn das vordere Ende der genannten Windung Substanz der zweiten und dritten Übergangswindung enthält, ist die Furche *a* eine Grenzfurche zwischen der zweiten und dritten Übergangswindung einerseits, dem Gyrus angularis andrerseits, also ein Stück einer modifizierten Affenspalte. Bringt man die Furche *a* zum Klaffen, so zeigt sich, daß von der ganzen Höhe des Gyrus angularis eine breite Windung abgeht, die sich in die Tiefe senkt, dann wieder emporsteigt, um in das vordere Ende der Windung 2 + 3 überzugehen. Die Furche *a* ist also der oberflächlich liegende Randteil der durch Einfaltung entstandenen tiefen Spalte zwischen dem vorderen und hinteren Anteil der operkulisierten Brückenwindung, welche aus der Verwachsung der zweiten und dritten Übergangswindung entstanden ist. Und da eigentlich diese Windungen operkulisiert sind, so wird man mit Rücksicht darauf die Furche *a* als Affenspaltenrest deuten können; andernfalls würde die genannte Furche als Furche tr_3 im Sinne Zuckerkandl's (unterer Schenkel des Sulcus occipitalis transversus, Fig. 24 bei Zuckerkandl vergl. Anatomie des Hinterhauptlappens, 16, p. 56) aufzufassen sein. Diese Furche hält Zuckerkandl in seiner neuesten Arbeit (21, p. 8) nicht mehr für den lateralen (unteren) Schenkel des Sulcus occipitalis transversus, sondern erklärt sie für ein Stück der vorderen Grenzfurche des Operculum occipitale. Eine ganz sichere Entscheidung in Betreff der Furche *a* ist nicht zu fällen, da für die Richtigkeit einer jeden der oben vorgebrachten Auffassungen Gründe geltend gemacht werden können. Unmittelbar unterhalb des unteren Endes der Furche *a*

liegt eine kleine klaffende Furche (in der Fig. 4 das kleine dunkle Feld), welche hinten vom Processus lingualis (*Prl*, Fig. 4), vorn von einem Anteile des hinteren Schenkels des Gyrus angularis begrenzt wird; sie stellt also zweifellos ein Stück eines Affenspaltenrestes dar. Am unteren Ende dieses geht der Ramus anterior inferior (*rai*, Fig. 4) weg. Unterhalb des Abganges dieses Ramus zieht der Affenspaltenrest a_1 als vordere Grenzfurche des Processus lingualis weiter, nach abwärts und läuft in den nach hinten gerichteten Ramus posterior inferior (*rpi*) aus.

Der Gyrus occipito-temporalis lateralis Zuckerkandl (*Otl*, Fig. 4) ist an der Stelle, wo in der Figur der Pfeil sich vorfindet, von der Spitze des Processus lingualis eingedrückt, dadurch versenkt und von ihm überlagert. Dadurch kommt es, daß der Affenspaltenrest a_1 sich nach abwärts in die durch die Einfaltung des Gyrus occipito-temporalis lateralis gebildete Furche fortsetzt, weshalb diese Furche als weitere untere Fortsetzung des Affenspaltenrestes a_1 erscheint. Und weiters; betrachtet man den Gyrus occipito-temporalis lateralis der rechten Hemisphäre (Fig. 3), so gewahrt man beiläufig in seiner Längenmitte eine frontal gestellte Furche, welche nach aufwärts verlängert gedacht, in den Affenspaltenrest (*a*, Fig. 3) einmünden würde. Auch auf der linken Hemisphäre ist eine dieser Furche a_2 entsprechende vorhanden, daher notwendigerweise mit Rücksicht auf die oben erwähnten Verhältnisse der Affenspaltenrest a_1 sich weiterhin in dieser Furche a_2 fortsetzt. Der nun so mittels der Furche a_2 nach abwärts verlängerte Affenspaltenrest a_1 biegt, wie die Fig. 4 lehrt, am Gyrus occipito-temporalis lateralis nach hinten um und geht dann in eine quergestellte Furche über. Auf der rechten Hemisphäre, Fig. 3, sieht man hinter der früher erwähnten frontal gestellten Furche am Gyrus occipito-temporalis lateralis zwei Furchen, welche, wenn sie untereinander und mit den frontal gestellten Furchen in Verbindung wären, dasselbe Furchenbild geben würden, wie es das eben besprochene scheinbare Ende des Affenspaltenrestes a_2 der Fig. 4 zeigt.

Als Sulcus occipitalis lateralis pithec. ist, wie aus einem Vergleiche der linken Hemisphäre mit der rechten hervorgeht,

die auf Fig. 4 mit *olp* bezeichnete Furche anzusprechen. Hervorhebenswert ist, daß der Sulcus occipitalis lateralis pithec. in diesem Falle eine fast rein sagittale Richtung einschlägt und leicht als eine unterhalb des Sulcus occipitalis inferior gelegene akzessorische Okzipitalfurche gedeutet werden könnte. Durch ihr Verhalten ist die Furche *olp*, wenn man von ihrer Genese absieht, in der Tat eine unterste Okzipitalfurche geworden.

Wie aus dem Gemeldeten hervorgeht, sind an der linken Hemisphäre die Verhältnisse der vor dem vorderen Rande des Lobus occipitalis verlaufenden Furche schon ziemlich komplizierte geworden; die erwähnte Furche ist aus einer Reihe von ungleichwertigen Furchenstücken zusammengesetzt, die Affenspalte zum größten Teile aufgelöst, beziehungsweise modifiziert.

Der vordere Rand des Lobus occipitalis, der an den bisher betrachteten Hemisphären (Fig. 1, 2, 3) noch glatt war, ist an der in Rede stehenden Hemisphäre mit Windungswülsten und mehr oder weniger tief einschneidenden Furchen besetzt. Er wird von oben nach unten von folgenden Furchen eingeschnitten: von dem nach oben und hinten gerichteten Ausläufer der hinteren Grenzfurche hg_1 (*am*) der ersten Übergangswindung; von dem vom unteren Ende der hinteren Grenzfurche hg_2 (*am*) der zweiten Übergangswindung abgehenden, sagittal nach hinten gerichteten, ziemlich langen Ausläufer; von dem nach hinten ziehenden kurzen Ausläufer der hinteren Grenzfurche hg_3 der dritten Übergangswindung; von dem längs des unteren Randes des Processus lingualis (*Prl*, Fig. 4) verlaufenden, nach hinten ablenkenden Endast *rpi* des Affenspaltenrestes.

Verbindungen mit dem Parietallappen werden hergestellt durch die erste, zweite und dritte Übergangswindung. Durch diese Verbindungen und durch die bestimmte Lagerung der Sulci occipitales (superior *os* und inferior *oi*) wird der Eindruck hervorgerufen, als stelle der oberhalb des Sulcus occipitalis superior gelegene Rindenteil des Lobus occipitalis die direkte Fortsetzung der ersten Übergangswindung auf den Lobus occipitalis einen besonderen Gyrus, den Gyrus occipitalis superior Go_1 dar, während das zwischen den beiden Okzipitalfurchen liegende Rindengebiet durch seine Beziehung zur zweiten und dritten

Übergangswindung, eine Fortsetzung dieser auf den Lobus occipitalis, als ein Gyrus occipitalis medius Go_2 erscheint. Unter diesem lagert der Gyrus occipitalis inferior Go_3, der oben vom Sulcus occipitalis inferior, unten von dem Sulcus occipitalis lateralis pithec. begrenzt wird. Die unterhalb der letztgenannten Furche liegende Windung ist als hinterer Ausläufer des Gyrus occipito-temporalis lateralis aufzufassen.

Der Gyrus occipitalis superior wird von der Mantelkante her durch den Sulcus paramesialis (Elliot Smith, *pm*) eingeschnitten; zwischen diesem und der hinteren Grenzfurche der ersten Übergangswindung liegt eine kleine frontal gestellte Furche.

Der Gyrus occipitalis medius weist die Ausläufer der hinteren Grenzfurchen der zweiten und dritten Übergangswindung und eine kleine, zwischen den beiden Okzipitalfurchen gelegene Furche auf. Der Gyrus occipitalis inferior trägt vorn die Furche *rpi*. Es ergibt sich sohin, daß die einzelnen Gyri occipitales sekundär gegliedert sind oder den Beginn einer Gliederung zeigen. Zieht man noch in Betracht, daß am hinteren Anteile des Lobus occipitalis sich noch die Gabeläste der Fissura calcarina vorfinden und faßt man all die am Lobus occipitalis vorkommenden Furchen und Windungen zusammen, so ergibt sich, daß der Lobus occipitalis der vorliegenden Hemisphäre schon eine relativ reiche Gliederung besitzt. Aber trotz dieser läßt der Lobus occipitalis, als Ganzes betrachtet, Beziehungen zum ursprünglich einfachen Zustande noch erkennen.

5. Linke Hemisphäre (Fig. 5) eines Erwachsenen.

Das Verhalten der parieto-okzipitalen Gegend kann nur an dieser einen Hemisphäre geschildert werden, da die andere seinerzeit nicht konserviert wurde.

Während an der zuletzt abgehandelten Hemisphäre die erste äußere Übergangswindung bis zu ihrem Übertritt auf den Lobus occipitalis im gut ausgebildeten Zustande und ganz oberflächlich gelegen, die zweite und dritte Übergangswindung größtenteils operkulisiert vorgefunden wurde, zeigt sich im vorliegenden Falle, daß eine ganz besonders gute Entwicklung

aller drei äußeren Übergangswindungen vorhanden ist. Da die in typischer Weise von der hinteren oberen Ecke des Gyrus angularis entspringende zweite Übergangswindung in ihrer weiteren Fortsetzung nach hinten aufsteigend ist und mit ihrem hinteren oberen Ende in den obersten Abschnitt des Lobus occipitalis übergeht, so fließt in den die obere Mantelkante bildenden Abschnitt des Lobus occipitalis nur das verschmächtigte hintere Ende der ersten Übergangswindung ein (streng genommen kann jedoch nicht ausgesagt werden, wie viel von der Rinde des oberen Abschnittes des Lobus occipitalis auf das Gebiet der einen und der anderen Übergangswindung entfällt). Es tritt aber die zweite Übergangswindung nicht mit ihrer ganzen Substanz in den Lobus occipitalis ein, denn man gewahrt, wie durch eine am hinteren Abschnitte der zweiten Übergangswindung vorfindliche kurze sagittale Furche diese Windung in zwei Schenkel zerlegt wird, von welchen nur der obere die Verbindung mit dem Lobus occipitalis sichtbar eingeht, während der untere sich unter dem vorderen zugeschärften Rand des Lobus occipitalis verbirgt. Ebenso wie dieser Schenkel verbirgt sich das hintere Ende der in typischer Weise von der hinteren unteren Partie des Gyrus angularis entspringenden dritten Übergangswindung.

Unterhalb der dritten Übergangswindung liegt der Gyrus occipito-temporalis lateralis Zuckerkandl, der mit seinem hinteren Ende in den Lobus occipitalis übergeht.

Zwischen dem Lobus occipitalis und dem Lobus parietalis superior und inferior ist ein mächtig entwickeltes, von den oberflächlich gewordenen drei äußeren Übergangswindungen hergestelltes Rindengebiet eingeschoben und dieses setzt sich nur mit seinem oberen Abschnitte direkt in den Lobus occipitalis fort, während der untere Abschnitt, beim Lobus occipitalis angelangt, in die Tiefe versinkt. Durch dieses letztere Verhalten erhält der entsprechende Abschnitt des Lobus occipitalis einen vorderen Rand, beziehungsweise an diesem Abschnitte bewahrt der Lobus occipitalis seinen ihm primär zukommenden vorderen Begrenzungsrand. Der diesem Rande entsprechende Abschnitt des Lobus occipitalis stellt ein Operculum occipitale aut. dar, welches aber nur als ein Restteil des ehemals bestandenen

großen, den ganzen Lobus occipitalis in sich begreifenden Operculum occipitale anterius aufzufassen ist. Die von den Autoren als Opercula occipitalia bezeichneten Rindengebiete sind also unter sich nicht gleichwertig.

Der vordere Rand des operkulumartig gebildeten Abschnittes des Lobus occipitalis hat im vorliegenden Falle, da er nicht den Gyrus angularis, sondern die Übergangswindungen berührt, vor sich notwendigerweise einen modifizierten Abschnitt ($hg_{2+3}am$, Fig. 5) der ehemaligen Affenspalte liegen.

Die Spalte $hg_{2+3}am$ teilt sich an ihrem oberen Ende in zwei Äste; der vordere Ast bildet die Lichtungsfurche des hinteren oberen Schenkels der zweiten Übergangswindung, während der hintere Ast in sagittaler Richtung in die Rinde des Lobus occipitalis eindringt.

Das untere Ende der modifizierten Affenspalte gabelt sich ebenfalls und die Gabeläste stellen den Sulcus occipitalis lateralis homologis aut. dar. Der hintere Gabelast (*rpi*) ist, wie aus seinen topographischen Beziehungen hervorgeht, der Ramus posterior inferior der ursprünglichen Affenspalte, also das eigentliche Ende derselben; der vordere Ast (rai, ug_3, Fig. 5) ist als der Ramus anterior inferior der ursprünglichen Affenspalte aufzufassen, welcher mit der unteren Grenzfurche ug_3 der dritten Übergangswindung zusammenfließt, was nicht befremdend ist, da dies ja auch an den Affengehirnen beobachtet wurde; ebenso ist das Einfließen der letztgenannten Furche in den Ramus descendens (t_1rd, Fig. 5) des Sulcus temporalis superior nichts Auffälliges.

Daß die das untere Ende des Ramus posterior inferior (*rpi*, Fig. 5) des Affenspaltenrestes umkreisende Furche *olp* den Sulcus occipitalis lateralis pithec. darstellt, bedarf keines näheren Beweises.

Der Lobus occipitalis weist an Furchen auf: Die Sulci occipitales (superior *os* und inferior *oi*), den einen Endast *cam* der Fissura calcarina und den Sulcus paramesialis (*pm*) von Elliot Smith; von der basalen Gehirnfläche her tritt das hintere Ende (*ot*, Fig. 5) des Sulcus occipito-temporalis auf die laterale Fläche des Lobus occipitalis über.

Von Windungen zeigt der Lobus occipitalis: Den Gyrus occipitalis superior Go_1, medius Go_2 und inferior Go_3. In die Rinde des Lobus occipitalis gehen über, und zwar oben die erste und der obere Schenkel der zweiten Übergangswindung; unten das hintere Ende des Gyrus occipito-temporalis lateralis *Otl.*

6. Rechte Hemisphäre (Fig. 6) eines Erwachsenen.

Der in Fig. 6 abgebildete hintere Abschnitt einer rechten Gehirnhemisphäre zeigt den Lobus occipitalis ganz umgeformt, da die erste und zweite Übergangswindung, die sehr gut ausgebildet sind, sich bis zum Okzipitalpol fortzusetzen scheinen; auch die beide trennende Furche ug_1 setzt sich kontinuierlich nach hinten fort. Es wird die Annahme richtig sein, daß die mit Go_1 bezeichnete obere Randwindung ursprünglich dem Lobus occipitalis angehört und den Gyrus occipitalis superior darstellt, weshalb die Furche hg_1 als die Grenzfurche zwischen Lobus occipitalis und der ersten Übergangswindung aufzufassen ist. Die Verlängerung der unteren Grenzfurche der ersten Übergangswindung nach hinten *os* stellt zweifellos den Sulcus occipitalis superior dar. Die Stelle, an welcher die zweite Übergangswindung in den Lobus occipitalis, beziehungsweise in den Gyrus occipitalis medius Go_2 übertritt, dürfte dadurch gegeben sein, daß die anfangs sagittal gerichtete zweite Übergangswindung mit ihrem hinteren Abschnitte vor dem vorderen Rande des Lobus occipitalis nach auf- und rückwärts sich wendet und mit letzterem eine Furche hg_2 begrenzt; am oberen Ende dieser Furche tritt die zweite Übergangswindung in den Lobus occipitalis über.

Die genannte Furche stellt jedenfalls einen modifizierten Abschnitt der Affenspalte dar. Am unteren Ende geht dieser in die Furche *rpi* über, welche zwischen Lobus occipitalis und dem Gyrus occipito-temporalis lateralis *Otl* gelegen als ein Affenspaltenrest, beziehungsweise als das untere Ende (Ramus posterior inferior) der ehemaligen Affenspalte aufzufassen ist. An der Stelle, wo die Furchen hg_2 und *rpi* aneinanderstoßen, geht der Ramus anterior inferior (*rai*, Fig. 6) der Affenspalte ab, welcher im vorliegenden Falle mit der unteren Grenzfurche ug_2 der zweiten

Übergangswindung im kontinuierlichen Zusammenhange ist. Die Furchen ug_2, *rai* und *rpi* sind dem Sulcus occipitalis lateralis homologis der Autoren gleichzusetzen.

Die Furchen hg_2 und *rpi* begrenzen nach vorn zu den übrig gebliebenen Rest des vorderen Randes des Lobus occipitalis und der diesem Rande entsprechende Anteil des Lobus occipitalis stellt ein Operculum occipitale *(Op)* aut. dar. Von dem ursprünglich großen Operculum occipitale ist also nur ein kleiner Rest übrig geblieben, der noch kleiner ist als die Hemisphäre des vorher erwähnten Falles zeigte. Daß noch ein kleines Operculum occipitale des Lobus occipitalis vorhanden ist, rührt daher, daß die zweite Übergangswindung den untersten Abschnitt des Lob. occ. bei ihrem Übertritte auf den Lobus occipitalis freigelassen hat.

Das kleine, also sehr stark reduzierte Operculum occipitale trägt den Sulcus occipitalis inferior *oi*; oberhalb diesem liegt der Gyrus occipitalis medius Go_2 und unterhalb der Gyrus occipitalis inferior Go_3. Der Gyrus occipitalis medius stellt gleichsam die Fortsetzung der zweiten Übergangswindung dar. Der um das vordere Ende des Sulcus occipitalis inferior herumgelegte Windungsbogen ist einem Processus lingualis gleichzusetzen.

Die unterhalb der zweiten Übergangswindung liegende Windung ist der Gyrus occipito-temporalis lateralis *Otl*, welcher nach hinten zu, bei seinem Übertritte auf den Hinterhauptanteil der Hemisphäre sich sehr stark verschmächtigt. Die unter diesem Teile liegende bogenförmige Furche *olp*, die das untere Ende des Affenspaltenrestes *rpi* umkreist, ist der Sulcus occipitalis lateralis pithec.

Der vorliegende Fall lehrt, daß vom ursprünglichen Lobus occipitalis eigentlich nur mehr ein ganz kleines Gebiet *(Op)* übrig geblieben ist, da ja sein größerer Anteil Windungen trägt, die als die hinteren Fortsetzungen der Übergangswindungen aufgefaßt werden können.

7. Linke Hemisphäre (Fig. 7) desselben Gehirnes.

Der in Fig. 7 abgebildete Hemisphärenabschnitt zeigt den Lobus occipitalis nun gänzlich in das Gebiet der Über-

gangswindungen aufgenommen. Die erste Übergangswindung, wie auch die an ihren vorderen Abschnitten miteinander verwachsene zweite und dritte gehen kontinuierlich in das Gebiet des Hinterhauptlappens, beziehungsweise in den Gyrus occipitalis superior Go_1 medius Go_2 und inferior Go_3 über (und unterhalb dieses der Gyrus occipito-temporalis lateralis *Otl*). Daraus geht aber hervor, daß von einem Lobus occipitalis im früheren Sinn nicht mehr die Rede sein kann, indem selbst Furchenresten, welche seine ehemals bestandene vordere Grenze anzeigen würden, in der als Grenze aufgefaßten parieto-okzipitalen Region doch nur eine ganz untergeordnete Bedeutung zukommen würde. Man kann jetzt nur sagen, daß hinter den beiden Scheitelläppchen sagittal gegen den Hinterhauptpol strebende Windungen, die Gyri parieto-occipitales superior, medius und inferior liegen (beide letztere im Anfange miteinander verwachsen), welchen sich gegen den unteren Rand der Hemisphäre zu der Gyrus occipito-temporalis lateralis anschließt. Ähnlich wie die Windungen verhalten sich die Sulci parieto-occipitalis superior ug_1 und inferior *rai*, *rpi*. Der ursprüngliche Lobus occipitalis ist nunmehr, wenn der Ausdruck gestattet ist, aufgelöst; richtiger gesagt, er ist durch die Übergangswindungen umgeformt worden. Nur eine Furche, die ganz auf den hintersten Abschnitt der Hemisphäre beschränkt ist und die wahrscheinlich als Sulcus occipitalis inferior *oi* aufzufassen ist, weist auf die ehemaligen Verhältnisse des Lobus occipitalis hin.

Daß mit Rücksicht auf die geschilderten Verhältnisse die ehemalige Affenspalte ganz aufgelöst sein wird, ist im vorhinein mehr als wahrscheinlich anzunehmen. Dennoch ist es von Interesse, das Furchensystem der parieto-okzipitalen Region mit Rücksicht auf das Schicksal der ehemaligen Affenspalte zu untersuchen.

Zunächst soll die frontal gestellte Furche tr_2 der zweiten und dritten Übergangswindung einer Erörterung unterzogen werden. Es handelt sich um dieselbe Furche, die Zuckerkandl als unteren Schenkel des Sulcus occipitalis transversus (tr_2) beschreibt und die am Gehirne der Fig. 4 mit *a* bezeichnet wurde. An diesem Gehirne ist sie durch Einfaltung des

Anfanges der zweiten und dritten Übergangswindung zu stande gekommen und stellt eigentlich den Eingang zu einer Spalte dar. An dem Gehirne der Fig. 7, wo die zweite und dritte Übergangswindung ganz an die Oberfläche gerückt ist, ist die Spalte aufgelöst und die Furche tr_2 als Rest derselben erhalten geblieben. An der in Fig. 4 abgebildeten Hemisphäre wurde die Furche *a* als Affenspaltenrest gedeutet und in Entsprechung dieser Deutung würde die Furche tr_2 ein Überbleibsel desselben darstellen; und so aufgefaßt, würde die letztere Furche gleichsam die Grenze zwischen dem ehemaligen vorderen Rande des Lobus occipitalis und dem Gebiete der zweiten und dritten Übergangswindung darstellen. Die hinter der Furche tr_2 liegende sagittale Furche *oi* wäre in der Tat als ein Sulcus occipitalis anzusehen.

Wenn man sich die Furche tr_2 nach abwärts verlängert denkt, so würden die Furchen *rai* und *rpi* die Gabeläste derselben, also den Ramus anterior inferior *rai* und Ramus posterior inferior *rpi* der ehemaligen Affenspalte darstellen. Beide Furchen zusammen mit ug_2+3 erscheinen als eine einzige sagittale Furche, Sulcus occipitalis lateralis hom. der Autoren, von der man ohne eine nähere Untersuchung nicht vermuten würde, daß sie eigentlich einen Affenspaltenrest darstellt. Da der Ramus posterior inferior ganz nach hinten ablenkt und fast bis zum hinteren Ende der Hemisphäre ausgreift, so ist für den Sulcus occipitalis lateralis pithec. gar kein Platz mehr vorhanden, infolgedessen er verschwunden ist.

Die untere Grenzfurche der ersten Übergangswindung ug_1 setzt sich nach hinten fort und geht am hinteren Ende in eine frontal gestellte Furche tr_1 (oberer Schenkel des Sulcus occipitalis transversus, Zuckerkandl) über, welche Furche als hintere Grenzfurche der ersten und zweiten Übergangswindung erscheint, daher als ein Teil der aufgelösten (modifizierten) Affenspalte aufzufassen wäre. Hinter sich müßte diese Furche daher von einem Reste des vorderen Randes des Lobus occipitalis begrenzt werden und in der Tat könnte man sich der Meinung hingeben, daß dem so sei, da hinter der Furche ein kleines Läppchen lagert, welches wohl mit Recht als ein Operculum occipitale *Op* bezeichnet werden könne. Es wäre

sohin vom ursprünglichen Lobus occipitalis selbst an dieser so stark umgeformten parieto-okzipitalen Region noch ein geringer Rest übrig geblieben.

Mit Rücksicht auf die besonderen Verhältnisse der parieto-okzipitalen Region dieser Hemisphäre und einen Vergleich mit den Befunden der früheren Gehirne muß man das ganze Windungs- und Furchensystem als ein einheitliches, als ein parieto-okzipitales auffassen. Es kann, wie schon früher erwähnt wurde, nur mehr von Gyri und Sulci parieto-occipitales die Rede sein. Auch die Furchen *rai* und *rpi* zusammengenommen stellen im Verein mit der unteren Grenzfurche ug_{2+3} der zweiten und dritten Übergangswindung einen Sulcus parieto-occipitalis (inferior) dar. Die mit *oi* bezeichnete Furche, die auf den hintersten Abschnitt des parieto-okzipitalen Lappens beschränkt ist, würde in das System der Sulci parieto-occipitales einzubeziehen sein, und den hinteren Abschnitt eines Sulcus parieto-occipitalis medius bilden, wenn die Trennung der zweiten und dritten Übergangswindung eine durchgreifende ist, was in der Tat der Fall sein kann. Im vorliegenden Falle freilich bleibt die in Rede stehende Furche ein Sulcus occipitalis. In das System der Gyri parieto-occipitales müßte auch der Gyrus occipito-temporalis lateralis Zuckerkandl einbezogen werden, der dann einen Gyrus parieto-occipitalis infimus darstellen würde.

Wenn einmal der ursprüngliche Hinterhauptlappen in das Gebiet der Übergangswindungen einbezogen wurde, dann kann von einem solchen in der Tat nicht mehr die Rede sein, um so mehr, als ja eine natürliche Grenze desselben nach vorn zu nicht aufgestellt werden kann, denn sie ist im Laufe der Umformung des Lobus occipitalis verloren gegangen. Inwieweit die Gyri occipitales von den von den Lobuli parietales abtretenden Übergangswindungen abhängig sind, soll hier unerörtert bleiben. Daß an der vorderen Wandung des »Operculum occipitale« okzipitale Tiefenwindungen bestehen, welche sich mit parietalen, von den Lobuli parietales abgehenden in Verbindung setzen, hat Zuckerkandl (21) in anschaulichster Weise gezeigt. Es wurde auch früher erwähnt, daß derselbe Forscher (20, p. 21) sich bestimmt dahin äußert, daß an

dem Aufbau der zweiten und dritten Übergangswindung die Mithilfe der okzipitalen Tiefenwindungen außer Zweifel stehe. Zuckerkandl meint, daß die bezeichneten Windungen so lange dem Scheitellappen zuzuzählen seien, als man die Grenze zwischen dem Scheitel- und dem Hinterhauptlappen in den vorderen Rand des Operculum occipitale verlegt.

8. Rechte Hemisphäre (Fig. 8) eines Erwachsenen.

Die parieto-okzipitale Region dieser Gehirnhemisphäre wird deshalb zur Erörterung gebracht, da der vordere Rand des Lobus occipitalis ein eigentümliches, bisher noch nicht bekanntes Verhalten aufweist. Die erste äußere Übergangswindung ist oberflächlich gelagert. Der Sulcus intraparietalis setzt sich als untere Grenzfurche derselben auf den Lobus occipitalis fort. Die zweite vom Scheitel des Gyrus angularis abgehende Übergangswindung ist in ihrem Anfange operkulisiert, beim Übertritte auf den Lobus occipitalis jedoch oberflächlich. Eine dritte Übergangswindung, die vom hinteren unteren Teile des Gyrus angularis abgeht, ist anfangs oberflächlich, aber weiterhin ganz operkulisiert. Unterhalb dieser Windung zieht vom hinteren Schenkel des Gyrus angularis ausgehend der Gyrus occipito-temporalis lateralis nach rückwärts und übergeht in den Lobus occipitalis (Gyrus occipitalis infer). Am unteren Rande des Gyrus occipito-temporalis lateralis verläuft der Sulcus occipitalis lateralis pithec. *olp*, der ununterbrochen in den bis zum Okzipitalpol reichenden Sulcus occipitalis inferior (mihi) *oi* übergeht. An dem hinteren Rande des Scheitels des Gyrus angularis und dem gleichen Rande des Anfangsteiles der dritten Übergangswindung liegt eine frontal gestellte Furche, die sich an ihrem unteren Ende gabelt; hinter ihr liegt der vordere Rand des Lobus occipitalis. Die Furche ist ein Teil der ehemaligen Affenspalte, welcher jedoch weniger als Affenspaltenrest, sondern als modifizierter Affenspaltenanteil zu deuten ist; die Gabeläste sind der Ram. ant. inf. *rai* und der Ram. post. inf. *rpi* (eigentliches Ende der Affenspalte). Beiläufig in der Höhenmitte der modifizierten Affenspalte mündet eine vom Lobus occipitalis kommende, bogenförmige Furche *os* ein,

die aus der Konfluenz der Ramus superior und anterior sulci occipitalis superior (mihi) entstanden ist. Bringt man die modifizierte Affenspalte zum Klaffen, so zeigt sich, daß an der Stelle, wo der Ram. anterior sulc. occipit. sup. den vorderen Rand des Lobus occipitalis erreicht, dieser in einen Processus lingualis ausläuft, in den der Ram. ant. sulc. occip. sup. eindringt. Dieser spitz auslaufende Processus lingualis der vorderen Begrenzung des Lobus occipitalis ist in die Tiefe der modifizierten Affenspalte versenkt und wird von der hinteren Wandung des Gyrus angularis überlagert. Dieser bildet eine Art Operculum über den Processus lingualis. In der Fig. 8 ist der operkulisierte Processus lingualis durch die punktierte Linie gekennzeichnet. Diese eigentümliche operkulisierte Fortsatzbildung des vorderen Randes des Lobus occipitalis ist bei oberflächlicher Betrachtung der Hemisphäre gar nicht zu vermuten, so daß man zur Meinung geleitet wird, der Lobus occipitalis sei daselbst mit einem geraden Rande begrenzt. Erst die Eröffnung der modifizierten Affenspalte läßt den wahren Sachverhalt erkennen.

Zusammenfassung.

Aus den Befunden der wenn auch nur in einer sehr beschränkten Anzahl zur Darstellung gelangten menschlichen Gehirnhemisphären ist zunächst die übrigens bekannte Tatsache zu entnehmen, daß die Modellierung der (lateralen Seite der) parieto-okzipitalen Gegend sehr wechselnde Formverhältnisse aufweisen kann.

Es lassen sich zwei extreme Formzustände, ein primärer (typisch pithekoider) und ein anthropiner feststellen, zwischen welchen eine lange Reihe von Übergangsformen liegt.

Bei dem einen extremen Typus, Fig. 1, dem primären oder typisch pithekoiden sind alle Übergangswindungen operkulisiert. Der Lobus occipitalis wird gegen den Parietallappen ganz scharf durch eine tiefe Spalte abgegrenzt, die als eine kontinuierliche Verlängerung des lateralen Schenkels der Fissura parieto-occipitalis medialis erscheint und der »typischen Affenspalte« Zuckerkandl's vollständig gleichzusetzen ist. Das untere Ende derselben

wird wie bei den Gehirnen der niederen Affen von einem Sulcus occipitalis lateralis Zuckerkandl (der mit dem gleichnamigen, von den Autoren am menschlichen Gehirne beschriebenen nichts zu tun hat) umkreist. Oberhalb dieser Furche lagert wie bei dem Affengehirne der Gyrus occipito-temporalis lateralis Zuckerkandl (= dritte äußere Übergangswindung von Gratiolet). Der Lobus occipitalis weist an seiner lateralen Fläche außer dem gewöhnlich vorzufindenden medialen Endast der Fissura calcarina, den mehr oder minder deutlich ausgeprägten Sulcus occipitalis superior und inferior auf, welche Furchen die primären, ziemlich unentwickelten Gyri occipitales laterales (superior, medius und inferior) voneinander trennen.

Der Sulcus occipitalis superior tritt ursprünglich als eine triradiate Furche, gleichzusetzen dem zuerst bei den *Cercopithecidae* und *Lagothrix* auftretenden Sulcus occipitalis triradiatus, auf, von welcher aber der vertikale Schenkel meist undeutlich ausgeprägt oder auch gar nicht entwickelt sein kann. Der Sulcus occipitalis inferior entspricht jener bei *Semnopithecus* und *Cynocephalus* zum ersten Mal zur Bildung gekommenen Furche, welche unterhalb des vorderen Schenkels des Sulcus occipitalis triradiatus (superior) gelagert ist und bei den höheren Affenformen immer mehr zur Ausbildung gelangt. Die Furche hat eine Beziehung zu der am unteren Abschnitte des vorderen Randes des Lobus occipitalis besonders bei den *Anthropomorphae* zur Entwicklung gekommenen zungenförmigen Ausladung, dem Processus lingualis, da sie in diesem eingelagert ist. Der Lobus occipitalis ist an seinem vorderen Abschnitte unterminiert und deckt mit diesem deckelartig gebildeten Anteile alle operkulisierten Übergangswindungen, weshalb er in diesem Formzustande ein den niederen Affen (*Cebus, Cercopithecidae*) gleichzusetzendes Gebilde, ein »typisches« Operculum occipitale pith. darstellt. Die Übergangswindungen sind parietale und okzipitale (Zuckerkandl); unterhalb der sogenannten dritten äußeren kann auch noch eine vierte äußere Übergangswindung beobachtet werden.

Bei dem anderen extremen Typus, Fig. 7, dem anthropinen, der nur bei menschlichen Gehirnen in Erscheinung tritt und deshalb als spezifisch menschlicher Typus hingestellt werden

kann, sind alle vorhandenen Übergangswindungen an die Oberfläche gelangt, die laterale Fläche des Lobus occipitalis vollständig gyrifiziert, seine ehemalige vordere Grenze verloren gegangen. Die Übergangswindungen gehen kontinuierlich in gut ausgebildete Gyri occipitales über. Die früher vorhandenen Furchen des Lob. occ. wie auch Anteile der ihn ehemals begrenzenden »typischen Affenspalte« sind mit den von den Übergangswindungen hergestellten Furchen zu neuen Furchenkombinationen zusammengetreten. Das Operculum occipitale primarium, wie eigentlich auch ein nach vorn abgegrenzter Lobus occipitalis hat zu bestehen aufgehört. Es kann jetzt nur mehr von einem parieto-okzipitalen Rindengebiete, welches Gyri und Sulci parieto-occipitales laterales aufweist, die Rede sein. Meist ist der Sulcus occipitalis lateralis (jener, welcher der gleichnamigen Furche am Gehirne niederer Affen entspricht), mit einer benachbarten Furche in Verbindung getreten oder als solcher nicht mehr erkennbar oder auch vielleicht ganz verschwunden.

Die zwischen den beiden extremen Typen auftretenden Formzustände der parieto-okzipitalen Gegend sind dadurch gekennzeichnet, daß die einzelnen Übergangswindungen entweder teilweise oder ganz an die Oberfläche gelangt und mit der Rinde der lateralen Fläche des Lobus occipitalis in geringerer oder größerer Verbindung sind, weshalb dieser mehr oder weniger gyrifiziert erscheint. Entsprechend dem Verhalten der Übergangswindungen ist seine vordere Grenze mehr oder weniger verloren gegangen, die Affenspalte an diesen Stellen aufgelöst, modifiziert, zu neuer Furchenkombination verwendet. Nur jener Abschnitt des Lobus occipitalis, welcher sich noch seinen ehemaligen Begrenzungsrand bewahrt hat und daselbst die eine Wandung des Affenspaltenrestes, d. h. des erhalten gebliebenen Abschnittes der Affenspalte darstellt, kann als ein Operculum occipitale im Sinne der Autoren betrachtet werden. Dieses in seiner Größe und Form wechselnde Verhalten des Operculum occipitale ist aber durchaus verschieden von dem des typischen Affenoperkulum, wie es beim primären Typus angetroffen wurde. Dieses stellt ein Operculum occipitale pith. s. primarium, jenes ein Operculum occipitale secundarium dar.

Die Übergangsformen enthalten auch jene Formen, welche als Bildungen bei den verschiedenen höheren Affenformen angetroffen werden. Da aber diese, z. B. die *Anthropomorphae*, nicht einen einheitlichen Formzustand der lateralen Seite der parieto-okzipitalen Gegend aufweisen, so genügt es nicht, die in Rede stehenden, bei den menschlichen Gehirnen auftretenden Formzustände kurzweg als pithekoide Formen hinzustellen.

Die ganz eigentümliche, schon bei *Cebus* angedeutete, bei den *Cercopithecidae* schon besser, bei den *Hylobatidae* und den *Anthropomorphae* meist in vollständiger und ganz auffallender Weise zur Entwicklung gekommene, zungenförmig gebildete Ausladung der vorderen unteren Abschnitte des Lobus occipitalis, die als Processus lingualis beschrieben wurde, kann in geringer oder starker Ausbildung auch am Operculum occipitale secundarium der menschlichen Gehirne angetroffen werden.

Als wesentliches Ergebnis der Untersuchung der parieto-okzipitalen Gegend des menschlichen Gehirnes ist zu verzeichnen, daß die Plastik dieser Hirnrinde, die Anordnung und Ausbildung der Windungen und Furchen keinen fertigen Zustand darstellt, sondern daß diese Gehirngegend einem noch fortwährend wirkenden Umformungsprozesse unterworfen ist, dessen Ziel dahin gerichtet ist, die ursprünglich einfachen Verhältnisse jener Gegend neu und reicher zu gestalten, d. h. die Rindenoberfläche dieser Gehirnabschnitte zu vergrößern und neue Rindenzentren herzustellen.

Dieser ganze, noch im vollen Flusse sich befindliche Prozeß der Umformung der parieto-okzipitalen Gehirngegend hängt mit dem an die Oberflächetreten und der Entfaltung der schon bei den niederen Affen vorhandenen, aber bei diesen mehr oder minder operkulisierten okzipitalen und parietalen Übergangswindungen (Zuckerkandl, 21) zusammen, welche beim Menschengehirne in einem derartigen Grade zur Entwicklung gelangen können, daß sie einerseits nicht nur neue Rindengebiete (zwischen dem Gyrus angularis und dem Lobus occipitalis) herstellen, sondern auch andrerseits auf die ursprünglich gyrusarme Rinde des Lobus occipitalis übergreifen, diesen gyrifizieren und derart umformen, daß von seinem

ursprünglichen Zustande nahezu nichts und in manchen Fällen in der Tat gar nichts mehr übrig bleibt.

Aus dem Gemeldeten geht hervor, daß die parieto-okzipitale Gegend der verschiedenen menschlichen Gehirne eine ganz bedeutende Vielgestaltigkeit wird aufweisen müssen, was in der Tat auch der Fall ist. Es geht daher nicht an, was schon früher angeführt wurde, mit der Darstellung der parieto-okzipitalen Gegend an nur einem Gehirne die so wechselnden Bilder jener Gegend zur Anschauung bringen zu wollen oder an der lateralen Fläche der Hemisphäre Grenzen für den Lobus occipitalis aufstellen zu wollen, in Fällen, wo solche gar nicht mehr bestehen, da die laterale Fläche des Lobus occipitalis ganz in den parietalen und okzipitalen Übergangswindungen aufgegangen ist.

Ich kann Zuckerkandl nur beipflichten, wenn er in seiner Abhandlung: »Zur Orientierung über den Hinterhauptlappen« (20, p. 4) sich wie folgt äußert: »Eine Untersuchung der parieto-okzipitalen Gegend des menschlichen Gehirnes lehrt uns eine Vielförmigkeit kennen, die weder in den Beschreibungen noch in den Abbildungen unserer Lehrbücher zum Ausdruck kommt. Dieser Mangel muß sich fühlbar machen, denn wie soll der Arzt Krankheitsherde des bezeichneten Rindengebietes richtig lokalisieren, wenn ihm zur Orientierung nur das Ecker'sche Schema in ursprünglicher Form oder ein wenig modifiziert zur Verfügung steht? Meiner Meinung nach genügen nicht einmal die fünf Schemen, die ich zur Grundlage einer Besprechung gewählt habe.«

Graz, im Dezember 1906.

Nachschrift.

Während der Drucklegung der vorliegenden Abhandlung konnte ich in das eben erschienene Werk: »Das Affenhirn in bildlicher Darstellung« von G. Retzius (22) Einsicht nehmen. Es ist mir leider versagt, meine Untersuchungen an dieser

Stelle durch das reiche Material, welches Retzius bringt, zu ergänzen; aber notwendig erscheint es mir, wenigstens über die Abbildungen von *Ateles*-Gehirnen, wenn auch nur in gedrängter Kürze zu berichten. Der Bericht stellt einen Zusatz zu der auf p. 113 ff. über das *Ateles*-Gehirn gemachten Mitteilung dar.

1. ***Ateles vellerosus***, Retzius (22), Taf. V, Fig. 11 rechte, Fig. 12 linke Hemisphäre. An beiden Hemisphären sind die Übergangswindungen vollständig operkulisiert, daher beiderseits eine typische Affenspalte vorhanden ist, welche mit einer leicht S-förmigen Krümmung frontal zieht. Der untere, nach vorn konvexe Abschnitt der Affenspalte entsendet einen Ramus anterior inferior, der in den hinteren Schenkel des Gyrus angularis einschneidet. Das untere Ende der Affenspalte wird von einem gut ausgebildeten Gyrus occipito-temporalis lateralis (= dritte Gratiolet'sche Übergangswindung) und dem typischen Sulcus occipitalis lateralis (Zuckerkandl) umkreist. Der Lobus occipitalis zeigt in guter Ausbildung den Sulc. occipit. superior (mihi, ol Retzius); der Ramus superior sulc. occ. sup. (mihi) ist links gut, rechts mangelhaft entwickelt. Der untere vordere Teil des Lobus occipitalis ladet in die Konkavität des unteren Abschnittes der Affenspalte mittels eines gut ausgebildeten Processus lingualis aus, gegen dessen Spitze das vordere Ende des Sulc. occipitalis superior (mihi) vordringt. Die Verhältnisse der parieto-okzipitalen Gegend erinnern im allgemeinen an die, wie sie auch bei den *Cercopithecidae* (*Cynocephalus* u. s. w.) angetroffen werden können.

2. *Ateles* (spec.?) Retzius (22), Taf. VI, Fig. 11 linke, Fig. 12 rechte Hemisphäre. Beide Hemisphären weisen in der parieto-okzipitalen Gegend fast die ganz gleichen Befunde auf, welche bei *Ateles vellerosus* (sub. 1) angetroffen wurden, jedoch mit dem Unterschiede, daß bei *Ateles* (spec.?) die erste und zweite Übergangswindung an die Oberfläche gelangt sind, weshalb die Affenspalte in ihrem oberen Abschnitte aufgelöst (modifiziert) ist. Der Befund der parieto-okzipitalen Gegend von *Ateles* (spec.?) ähnelt dem, den die rechte Hemisphäre von *Ateles arachnoides* (Zuckerkandl 12, Taf. XVI, Fig. 16) zeigt. Der Ramus anterior inferior des Affenspaltenrestes ist nur

angedeutet. Ob ein Sulcus occipitalis lateralis (Zuckerkandl) vorhanden ist, kann nicht festgestellt werden. Der Processus lingualis ist beiderseits gut entwickelt.

3. *Ateles vellerosus*, Retzius (22), Taf. VI, Fig. 5 linke, Fig. 6 rechte Hemisphäre. An beiden Hemisphären liegen die erste und zweite Übergangswindung oberflächlich; daher die Affenspalte in ihrem oberen Abschnitte aufgelöst (modifiziert) ist. An beiden Hemisphären ist der Affenspaltenrest nach vorn unten gerichtet (ähnlich wie bei *Ateles paniscus* und *Ateles arachnoides*, Zuckerkandl 12, Taf. XVI, Fig. 13 und 17). An der rechten Hemisphäre gabelt sich der Affenspaltenrest in ein Ram. ant. inferior und in ein Ram. post. inf. (eigentliche Fortsetzung des Affenspaltenrestes). Ähnlich wie bei *Ateles paniscus* (Zuckerkandl) wird an der Grenze zwischen dem oberen modifizierten Abschnitte der Affenspalte und dem Affenspaltenreste ein Ram. post. superior abgegeben, der in den Lobus occipitalis einschneidet. Der Ram. post. sup. und post. inf. begrenzen einen Processus lingualis, gegen dessen Spitze der Sulc. occip. superior (mihi) vordringt. An der linken Hemisphäre treffen sich der obere modifizierte Abschnitt der Affenspalte und der Affenspaltenrest unter fast rechtem Winkel; daselbst findet die Abgabe eines in den Lob. occipit. einschneidenden Ram. post. superior statt. Der verhältnismäßig kurze Affenspaltenrest endet mittels zweier Furchen; die vordere aufsteigende ist der Ram. ant. inf., die kurze hintere absteigende ist der Ram. post. inf., welch letzterer durch eine Brückenwindung von einer Furche getrennt ist, die in der Flucht des Ram. post. inf. bis zum unteren Hemisphärenrand zieht. Der untere Teil des Affenspaltenrestes macht den Eindruck, als sei er verkümmert. Ein Sulc. occ. lat. (Zuckerkandl) scheint nicht vorhanden zu sein; desgleichen fehlt ein typischer Processus lingualis.

4. *Ateles Geoffroyi*, Retzius (22), Taf. V, Fig. 2 rechte, Fig. 3 linke Hemisphäre. Das Verhalten der parieto-okzipitalen Gegend ist an beiden Hemisphären ganz eigentümlich. An der linken Hemisphäre zieht von der oberen Mantelkante eine kurze Furche frontal abwärts, welche sich anscheinend wie ein lateraler Schenkel der Fissura parieto-occipitalis medialis verhält. Am unteren Ende dieser Furche zieht der untere Anteil

der Übergangswindung, der in den Lobus occipitalis übergeht. Die untere Grenzfurche dieses Windungszuges stellt in ihrem hinteren Abschnitte wahrscheinlich den Sulcus occipitalis superior (mihi, ol Retzius) dar. Unter der Grenzfurche findet sich eine bis zum unteren Rande der Hemisphäre reichende Verbindung des hinteren Schenkels des Gyrus angularis mit dem Lobus occipitalis; die Verbindung dürfte vielleicht einem breiten Gyrus occipito-temporalis lateralis (Zuckerkandl) entsprechen. Von der Affenspalte ist nichts vorhanden als die kurze, als lateraler Schenkel der Fissura parieto-occipitalis medialis gedeutete Furche. Die Bedeutung der hinter dem hinteren Ende des Sulc. occipit. superior (mihi) liegenden kurzen schiefen Furche kann nicht ermittelt werden. An der rechten Hemisphäre geht unterhalb der oberen Mantelkante die erste Übergangswindung direkt in die Substanz des Lobus occipit. über. Vom hinteren Schenkel des Gyrus angularis ziehen zwei breite Windungen nach hinten, von denen die obere die zweite Übergangswindung, die untere, bis zum unteren Hemisphärenrand reichende, wahrscheinlich einen Gyrus occipito-temporalis lateralis (Zuckerkandl) darstellt. Die beide Windungen auf eine kurze Strecke trennende sagittale Furche dürfte als Sulc. occipit. superior (mihi) zu deuten sein. Das vordere Ende dieses Sulcus geht in eine am hinteren Rande des hinteren Schenkels des Gyrus angularis liegende Furche über, welche vielleicht einen Affenspaltenrest darstellt. Der Sulcus occipitalis lateralis (Zuckerkandl) ist nicht vorhanden. An beiden Hemisphären ist die Affenspalte, wenn von einer solchen überhaupt die Rede sein kann, größtenteils verkümmert, der Sulc. occipit. lat. fehlend.

Aus den Befunden ergibt sich, daß 1. bei *Ateles* alle Übergangswindungen operkulisiert sein können und eine typische Affenspalte in ihrer vollen Ausbildung angetroffen werden kann; dementsprechend zeigt sich der Lobus occipitalis als typisches Operculum occipitale gebildet und mit einem wohl ausgebildeten Processus lingualis versehen. Im allgemeinen gleicht die Modellierung der parieto-okzipitalen Gegend der, wie sie bei den Cercopithociden angetroffen werden kann. 2. Bei *Ateles* kann infolge besonderer Ausbildung der ersten und zweiten

(3.?) Übergangswindung und ihrer ganz oberflächlichen Lage die Affenspalte, wenn vielleicht auch nicht vollständig fehlen, so doch im größten Ausmaße verkümmert sein; und damit geht einher das Fehlen eines Sulcus occipitalis lateralis (Zuckerkandl). Bei diesem Zustande der Bildung der parieto-okzipitalen Gegend stellt, da auch der Gyrus occipito-temporalis lateralis (Zuckerkandl) mächtig entwickelt ist, die hinter dem hinteren Schenkel des Gyrus angularis liegende und bis zum Okzipitalpol reichende Rinde eine einheitliche Masse dar, die nur mit spärlichen, kurzen Furchen besetzt ist. 3. Zwischen diesen beiden extremen Formzuständen der parieto-okzipitalen Gegend liegen Bildungszustände, bei welchen die erwähnte Gegend eine Affenspalte aufweist, die infolge der oberflächlichen Lage der ersten und zweiten Übergangswindung in ihrem oberen Abschnitte aufgelöst erscheint, während ihr unterer Abschnitt als Affenspaltenrest übrig bleibt, welch letzterer aber unter Umständen eine abnorme Verlaufsrichtung einschlagen kann.

Faßt man die Befunde zusammen, welche die von Retzius, Zuckerkandl, Kükenthal und Ziehen mitgeteilten Abbildungen der *Ateles*-Gehirne zeigen, so ergibt sich, daß die Modellierung der parieto-okzipitalen Gehirngegend der *Ateles*-Gehirne in ganz außerordentlicher Weise variiert; fast jedes der besprochenen *Ateles*-Gehirne weist eine andere Plastik auf. Kein Affengehirn weist in der parieto-okzipitalen Gegend so bedeutende und so tiefgreifende Verschiedenheiten auf, als die Gehirne von *Ateles*.

Literaturhinweise.

1. Eberstaller O., Zur Oberflächenanatomie der Großhirnhemisphären. Wiener mediz. Blätter Nr. 16, 18, 19, 20 und 21 (1884).
2. Flatau E. und Jacobsohn L., Handbuch der Anatomie und vergleichenden Anatomie des Cerebralnervensystems der Säugetiere. Berlin 1899.
3. Gratiolet P., Mémoires sur les plis cérébrales de l'homme et des primates. Paris 1854.

4. Karplus J. P., Über ein Australiergehirn, nebst Bemerkungen über einige Negergehirne. Arbeiten aus dem neurologischen Institute an der Wiener Universität. 9. Heft, Leipzig und Wien 1902.

5. Kohlbrügge J. H. F., Die Variationen an den Großhirnfurchen der Affen mit besonderer Berücksichtigung der Affenspalte. Zeitschrift für Morphologie und Anthropologie. 6. Band, 1903.

6. Kükenthal und Ziehen Th., Untersuchungen üoer die Großhirnfurchen der Primaten. Jena'sche Zeitschrift für Naturwissenschaften. 29. Band. Neue Folge. 22. Band. Jena 1895.

7. Smith Elliot, The so-called »Affenspalte« in the Human (Egyptian) Brain. Anatomischer Anzeiger. 24. Band, Jena 1904.

8. Derselbe. The Morphologie of the Occipital Region of the Cerebral Hemisphere in Man and the Apes. Anatomischer Anzeiger. 24. Band. Jena 1904.

9. Derselbe. Description and illust. Catal. of the physiol. Ser. of comp. Anat. cont. in the Museum of the Roy College, Surg. of England. Vol. 2, London 1902. Ferner Review of Neurol. and Psychiatry. Vol. 2. Edinburgh 1904. (Enthaltend ein Referat über mehrere Schriften von Kohlbrügge und Zuckerkandl.)

10. Derselbe. Studies in the Morphology of the Human Brain with special Reference to that of the Egyptians. Nro. 1. The occipital Region. Reprinted from Vol. 2 of the Records of the Egyptian Government School of Medicine. Cairo 1904.

11. Ziehen Th., Die Großhirnfurchen des *Hylobates-* und *Semnopithecus*-Gehirnes nebst Bemerkungen über die Fissura parieto-occipitalis und den sogenannten Sulcus temporalis tertius. Anatomischer Anzeiger, 11. Band. Jena 1896.

12. Zuckerkandl Emil, Zur Morphologie des Affengehirnes. Zeitschrift für Morphologie und Anthropologie. 4. Band, 3. Heft, 1902.

13. Zuckerkandl Emil, Zur Morphologie des Affengehirnes. 2. Beitrag. Zeitschrift für Morphologie und Anthropologie. 6. Band, 1903.
14. Derselbe. Zur Morphologie des Affengehirnes. 3. Beitrag. Zeitschrift für Morphologie und Anthropologie. 7. Band, 1904.
15. Derselbe. Zur Morphologie des Affengehirnes. 4. Beitrag. Zeitschrift für Morphologie und Anthropologie. 8. Band, 1904.
16. Derselbe. Zur vergleichenden Anatomie des Hinterhauptlappens. Arbeiten aus dem neurologischen Institute an der Wiener Universität. 10. Heft, 1904.
17. Derselbe. Über die Collateralfurche. Arbeiten aus dem neurologischen Institute an der Wiener Universität. 11. Band, 1904.
18. Derselbe. Über die Affenspalte und das Operculum occipitale des menschlichen Gehirnes. Arbeiten aus dem neurologischen Institute an der Wiener Universität. 12. Band, 1905.
19. Derselbe. Zur Anatomie der *Fissura calcarina*. Arbeiten aus dem neurologischen Institute an der Wiener Universität. 13. Band, 1906.
20. Derselbe. Zur Orientierung über den Hinterhauptlappen. Jahrbücher für Psychiatrie und Neurologie. 27. Band, 1906.
21. Derselbe. Zur Anatomie der Übergangswindungen. Arbeiten aus dem neurologischen Institute an der Wiener Universität. XIII. Band, 1907.
22. Retzius Gustav, Das Affenhirn in bildlicher Darstellung. Jena 1906.

Erklärung der Abbildungen.

Die rechte und linke Hemisphäre desselben Gehirnes sind abgebildet in den Figuren 1 und 2, 3 und 4, 6 und 7.

a, a_1 Affenspaltenrest, a_2 scheinbare Fortsetzung desselben.
am, am_1, am_2, am_3 modifizierter Abschnitt der Affenspalte.
c Sulcus centralis Rolando.
cal, *cam* lateraler, medialer Ast der Fissura calcarina.
hg_1, hg_2, hg_3 hintere Grenzfurche der ersten, zweiten, dritten Übergangswindung.
i Fissura intraparietalis.
ipo Incisura praeoccipitalis Schwalbe.
oa Sulcus occipitalis anterior Wernicke.
oi Sulcus occipitalis inferior.
olp Sulcus occipitalis lateralis pith. (dem des Affengehirnes gleichzusetzen).
os Sulcus occipitalis superior.
ot Sulcus occipitalis temporalis.
otl Sulcus occipito-temporalis lateralis.
pm Sulcus paramerialis Elliot Smith.
po lateraler Schenkel der Fissura parieto-occipitalis medialis.
r Randfurche (wahrscheinlich lateraler Ast der Fissura calcarina).
rai Ramus anterior superior des Affenspaltenrestes.
ras Ramus anterior inferior des Affenspaltenrestes.
rpi Ramus posterior inferior des Affenspaltenrestes.
rps Ramus posterior superior des Affenspaltenrestes.
raos Ramus anterior sulci occipitalis sup.
rpos Ramus posterior sulci occipitalis sup.
rsos Ramus superior sulci occipitalis sup.
s Fissura Sylvii.
t_1 Sulcus temporalis superior.
$t_1 rd$ Ramus descendens sulci temporalis sup.
t_2 Sulcus temporalis medius.
$t_2 ra$ Ramus ascendens sulci temporalis med.
t_3 Sulcus temporalis inferior.
tr_2, tr_3 oberer und unterer Schenkel des Sulcus occipitalis transversus Zuckerkandl.
ug_1, ug_2, ug_3 untere Grenzfurche der ersten, zweiten, dritten Übergangswindung.
1., 2., 3. erste, zweite, dritte Übergangswindung.

Apa, Apm, App Arcus parietalis anterior, medius, posterior (Gyrus angularis).
Ca, Cp Gyrus centralis anterior, posterior.
Go_1, Go_2, Go_3 Gyrus occipitalis superior, medius, inferior.
HS Hinterer Schenkel des Gyrus angularis.
Lps Lobus parietalis superior.
Op Operculum occipitale.
Otl Gyrus occipito temporalis lateralis, Otl_1 eigentlicher Gyrus occipito-temporalis lateralis (= 3. Gratiolet'sche Übergangswindung).
T_1, T_2, T_3 Gyrus temporalis superior, medius, inferior.
VS Vorderer Schenkel des Gyrus angularis.

Fig. 1 zeigt den einen extremen, den primären, typisch pithekoiden Typus der Affenspalte und des Lobus occipitalis. Operkulisierung aller äußeren parieto-okzipitalen Übergangswindungen. Typische Affenspalte, typisches pithekoides Operculum occipitale (primarium).

Fig. 7 zeigt den anderen extremen, den anthropinen Typus der parieto-okzipitalen Region. Oberflächliche Lagerung aller äußeren parieto-okzipitalen Übergangswindungen. Vollständige Auflösung der Affenspalte und des Operculum occipitale (vollständige Gyrifizierung des Lobus occipitalis). Hinter dem Scheitellappen liegt ein einheitliches parieto-okzipitales Rindengebiet, aufgebaut aus den Übergangswindungen und der gyrifizierten Rinde des Lobus occipitalis.

Die Fig. 2, 3, 4, 5, 6, 8 stellen Übergangsformen zwischen den beiden genannten extremen Typen (dem pithekoiden und dem anthropinen) dar.

Fig. 3 zeigt den bei den verschiedenen Affengehirnen in so charakteristischer Weise auftretenden Processus lingualis lobi occipitalis.

Fig. 8. Der vordere Rand des Lobus occipitalis weist einen in die Tiefe der modifizierten Affenspalte versenkten und vom Gyrus angularis operkulisierten Processus lingualis auf. In der Abbildung ist der operkulisierte Processus lingualis durch die punktierte Linie angedeutet.

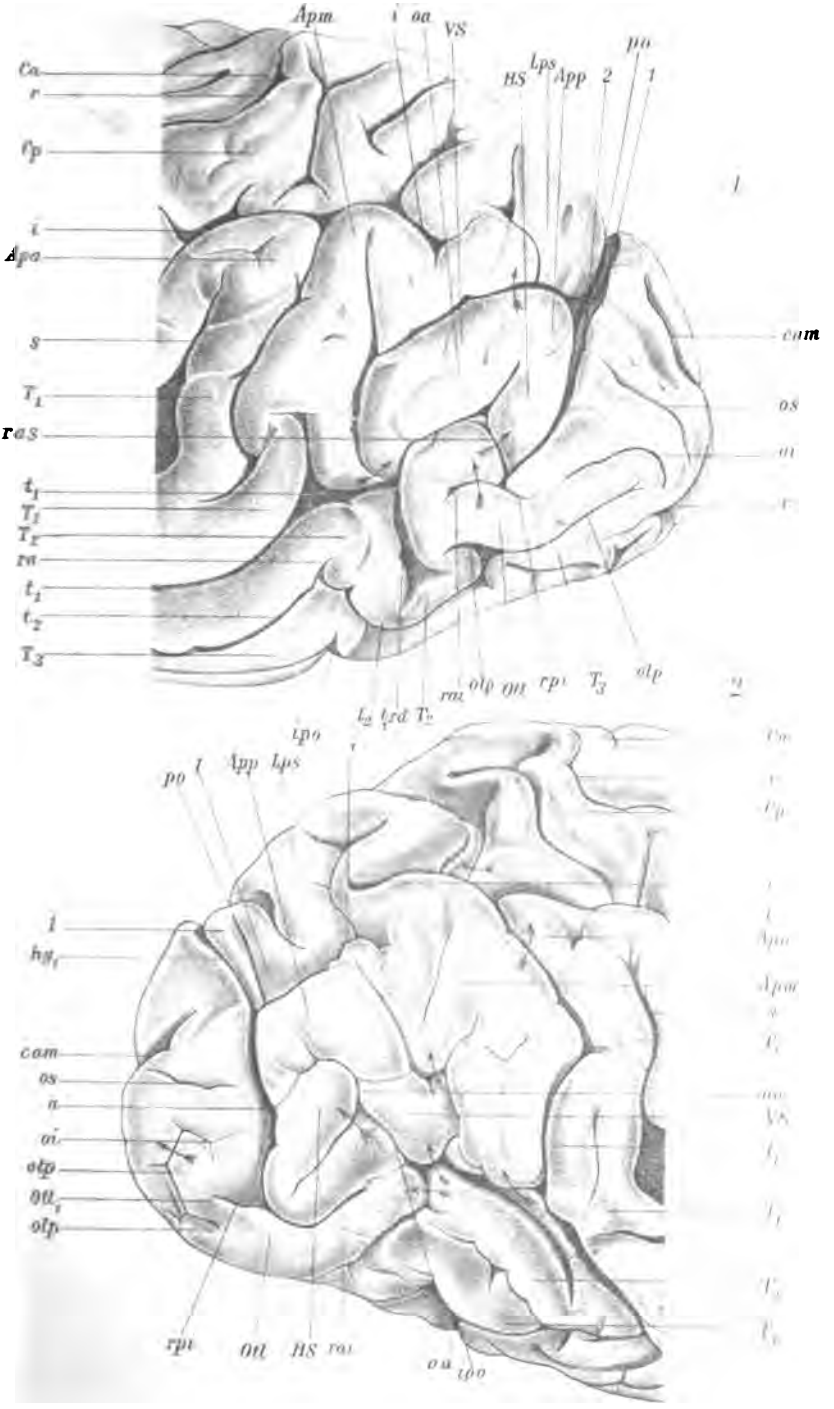

J. Fleischmann del. Lith. Anst. v. Th. Bannwarth, Wien.

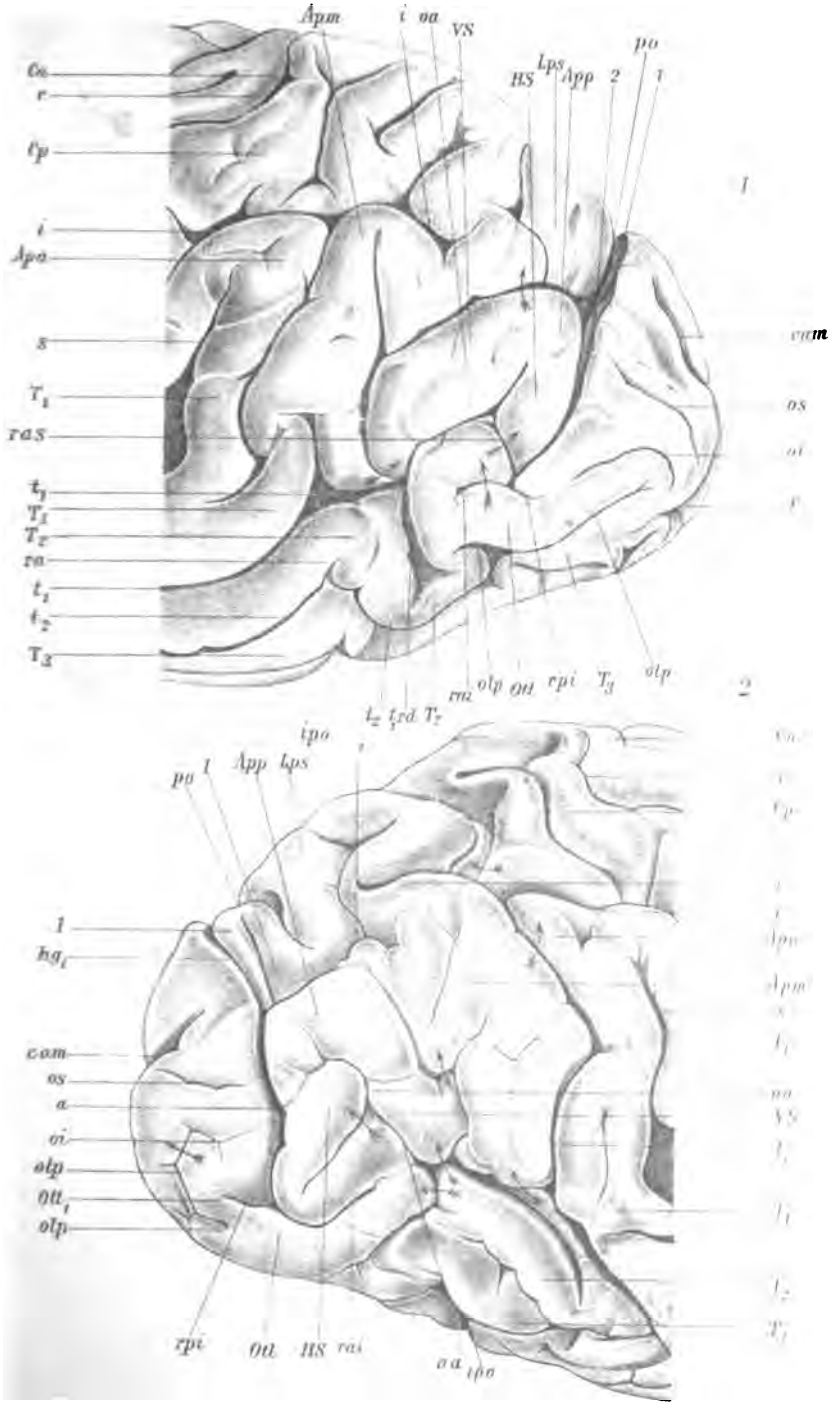

J. Fleischner del. Lith. Anst v. Th. Bannwarth, Wien.

Digitized by Google

7.

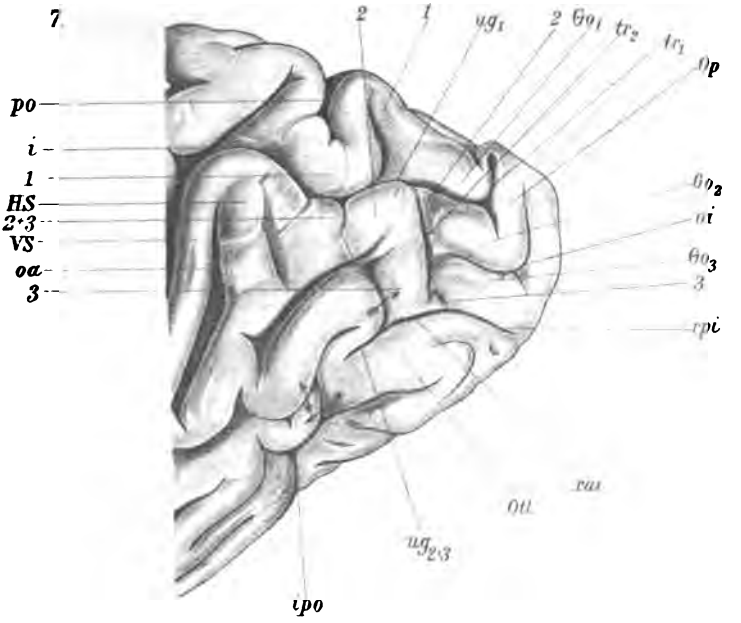

8.

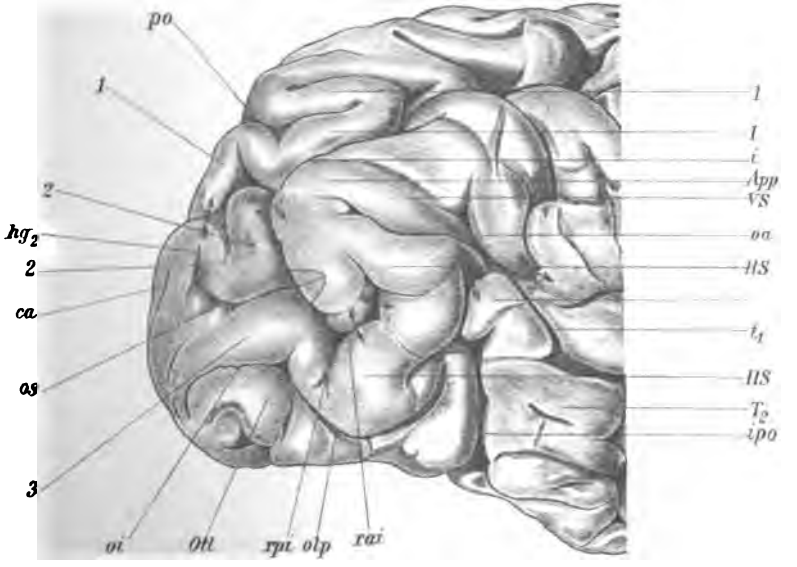

J. Fleischmer del.
Lith. Anst. v. Th. Bannwarth, Wien.
Sitzungsberichte d. kais. Akad. d. Wiss., math.-naturw. Klasse, Bd. CXVI. Abth. I. 1907

Digitized by Google

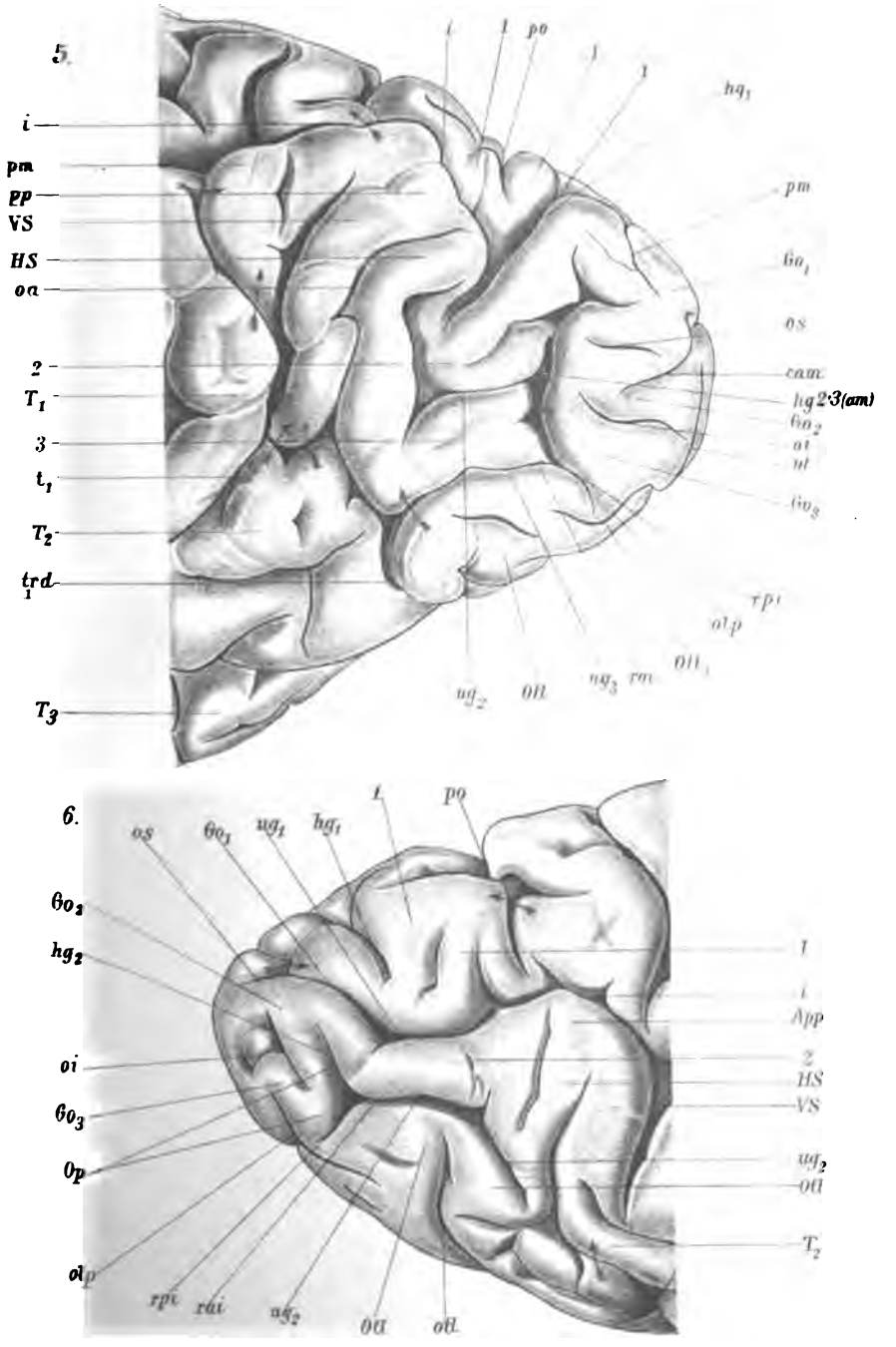

J. Fleischmer del. Lith. Anst. v. Th. Bannwarth, Wien

Digitized by the Internet Archive
in 2010 with funding from
University of Toronto

7.

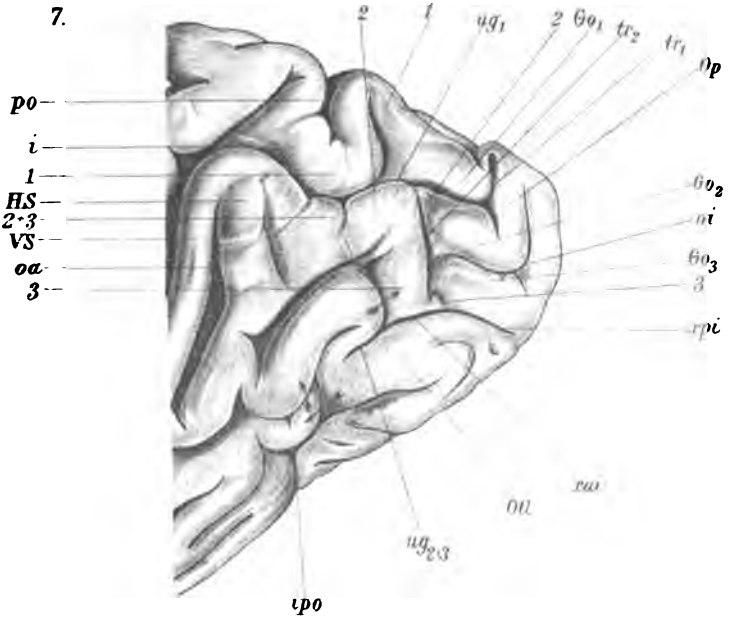

8.

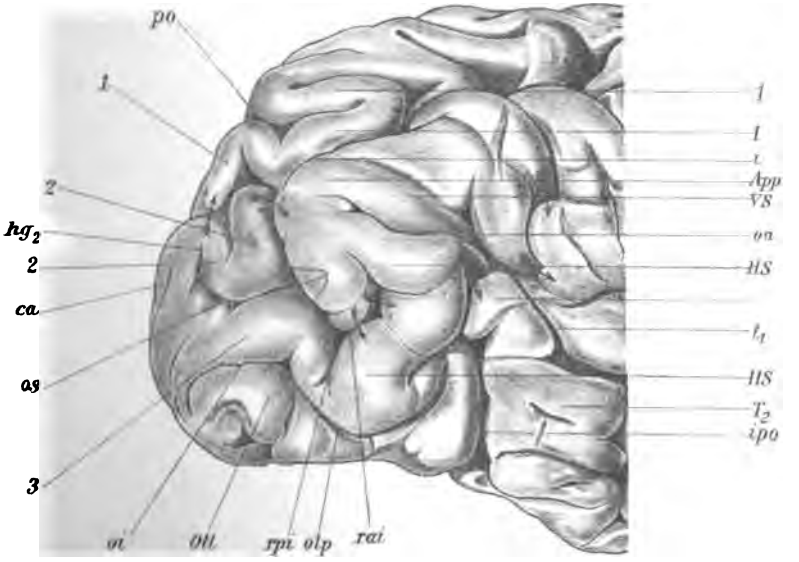

J. Fleischmer del. Lith. Anst. v. Th. Bannwarth, Wien.
Sitzungsberichte d. kais. Akad. d. Wiss., math.-naturw. Klasse, Bd. CXVI. Abth. I. 1907.

STANFORD LIBRARY

Tı

Tı

Ho

Hin

Ver

A

Braun L., Über Adrenalinarteriosklerose.
Sitz. Ber. der Wiener Akad., III. Abt., Bd. 116 (1907), p. 3—24.

Adrenalinsklerose, Über dieselbe.
Braun L., Sitz. Ber. der Wiener Akad., III. Abt., Bd. 116 (1907), p. 3—24.

Byloff K., Studien über *Trypanozoon Lewisi* und *Brucei*.
Sitz. Ber. der Wiener Akad., III. Abt., Bd. 116 (1907), p. 27—88.

Studien über *Trypanozoon Lewisi* und *Brucei*.
Byloff K., Sitz. Ber. der Wiener Akad., III. Abt., Bd. 116 (1907), p. 27—88.

Trypanozoon Lewisi und *Brucei*, Studien darüber.
Byloff K., Sitz. Ber. der Wiener Akad., III. Abt., Bd. 116 (1907), p. 27—88.

Trypanozoon Brucei und *Lewisi*, Studien darüber.
Byloff K., Sitz. Ber. der Wiener Akad., III. Abt., Bd. 116 (1907), p. 27—88.

Holl M., Zur vergleichenden Anatomie des Hinterhauptlappens.
Sitz. Ber. der Wiener Akad., III. Abt., Bd. 116 (1907), p. 89—171.

Hinterhauptlappen, Zur vergleichenden Anatomie desselben.
Holl M., Sitz. Ber. der Wiener Akad., III. Abt., Bd. 116 (1907), p. 89—171.

Vergleichende Anatomie des Hinterhauptlappens.
Holl M., Sitz. Ber. der Wiener Akad., III. Abt., Bd. 116 (1907), p. 89—171.

gängen und die unizentrische oder multizentrische Entstehung. Als Beweis für das multiple Entstehen der Neubildungen gab Siegenbeck van Heukelom,[1] der als ein Hauptvertreter dieser Ansicht gelten kann und dem eine sehr sorgfältige Schilderung von Leberkrebsen zu danken ist, histologische Bilder und Beschreibungen, aus denen er schließt, daß an vielen Stellen des Organes Umwandlungen von Leberzellen zu Carcinomzellen erfolgen. Die Umwandlungen lassen sich einerseits aus dem anscheinend direkten Übergange von Leberzellreihen in die Tumorbalken, andrerseits daraus erkennen, daß in der Umgebung der Krebsknoten Leberzellen vorkommen, in denen auffallend chromatinreiche, vergrößerte Kerne wahrzunehmen sind. In ähnlicher Weise wie der genannte Autor argumentiert eine Reihe anderer Untersucher. Dieser Ansicht wurde namentlich von Seite Ribbert's,[2] dem sich Heussi,[3] B. Fischer,[4] Necker[5] anschlossen, widersprochen.

Ribbert's Schüler Heussi glaubte, besonders wichtige Aufschlüsse in Bezug auf die Unterscheidung von Tumorzellen und Leberzellen durch eine Nachfärbung seiner Präparate mit Orange gewonnen zu haben. Er beobachtete mit dieser Methode in seinen eigenen Fällen eine scharfe Grenze des Geschwulstgewebes und suchte auch an einem Teile der Abbildungen von Siegenbeck van Heukelom solche Grenzen nachzuweisen, also die Übergangsbilder zu leugnen.

Auf Grund dieses Arguments betont Ribbert nachdrücklich, daß die Leberkrebse nur aus sich selbst herauswachsen und nicht so, daß an den Tumor grenzende Leberzellen im Verlaufe des Wachstums zu Geschwulstzellen würden. Außerdem ist Ribbert geneigt, die multizentrische Entstehung des Lebercarcinomes überhaupt für wenig wahrscheinlich zu halten (l. c. p. 443): »...da die Entwicklung einer ausgeschalteten Insel zum Tumor zweifellos langsam

[1] Ziegler's Beiträge, *16* (1894).

[2] Geschwulstlehre, 1904, sowie Ergänzungen zur Geschwulstlehre, 1906, p. 104.

[3] Dissertation, Zürich 1808.

[4] Virchow's Archiv, *174*.

[5] Zeitschr. für Heilk., 1905.

erfolgt, so wird wohl häufiger ein Knoten der primäre sein und, wenn er einmal in vollem Fortschreiten begriffen ist, den anderen so weit vorauseilen, daß sie neben ihm nicht mehr zur Geltung kommen«.

Soweit Ribbert bestreitet, daß die carcinomatöse Entartung die dem Tumor benachbarten Organzellen nach Art einer Kontaktinfektion ergreife, ist die Frage wohl sicher zu seinen Gunsten entschieden wie fast in allen übrigen Fällen, in denen diese Art des Carcinomwachstums diskutiert wurde. Auch ist gewiß zuzugeben, daß Übergangsbilder sehr leicht durch Verwachsungen vorgetäuscht werden und daß dies auch im Falle des Lebercarcinomes zutreffen kann. Damit ist jedoch nicht über die primäre multiple Entstehung der Lebercarcinome entschieden, da derselbe Prozeß der Tumorbildung gleichzeitig oder in zeitlicher Aufeinanderfolge an verschiedenen Stellen des Organes auch dann einsetzen kann, wenn eine carcinomatöse Umwandlung der den Tumorzellen benachbarten Leberzellen nicht stattfindet.

In manchem Zusammenhange mit der eben erörterten Frage ist die andere nach dem Muttergewebe der Neoplasmen, der Entstehung aus Gallengangsepithelien oder Leberzellen in den einzelnen Fällen und dem Vorherrschen der einen oder anderen Entstehungsart im allgemeinen.

Unter den neueren Autoren die diesen Punkt mit Berücksichtigung der früheren Literatur diskutieren, sind Schmieden,[1] Herxheimer,[2] Fischer,[3] Wegelin[4] zu erwähnen. Herxheimer faßt seinen ersten Fall als Tumor der Gallengänge auf, weil die morphologischen Charaktere der Geschwulst, namentlich auch der Nachweis eines Cuticularsaumes der Epithelien bei Anwendung der Weigert'schen Neurogliamethode die genetische Beziehung zu Gallengängen wahrscheinlich machen. Weiterhin schlägt Herxheimer vor, die Lebercarcinome in solche einzuteilen, die nur aus soliden Strängen bestehen und sicher aus Leberzellen hervorgehen,

[1] Virchow's Archiv, *159* (1900).

[2] Zentralbl. f. allg. Pathol., *13*, 705 (1902), und *13*, 724 (1906).

[3] L. c.

[4] Dissertation, Bern 1905.

und in jene, die aus gallengangsähnlichen Gebilden zusammengesetzt sind und wahrscheinlich aus solchen entstanden sind. Eine Anzahl von Fällen mit Schlauchtypus, die als Leberzellgeschwülste angesehen wurden (Siegenbeck van Heukelom, Marckwald), sind nach Herxheimer möglicherweise Gallengangstumoren.

Fischer urteilt nach ähnlichen Gesichtspunkten, verweist auf das Vorkommen von Gallengangswucherungen auch bei Geschwulstfällen, die als Leberzellkrebse gedeutet wurden, und führt wiederum an, daß bei echten Leberzellgeschwülsten nur trabekuläre Carcinomformen zu erwarten seien, da die Umwandlung der Leberzellen zu Drüsenschläuchen eine höhere Differenzierung wäre und nicht eine Entdifferenzierung, die bei der Krebsentwicklung die Regel bildet. Diese Argumentation sowie Beweisführungen von Fischer, die sich auf das Verhalten der Metastasen gründen und auf die Möglichkeit, die Tumoren von den großen Gallengängen aus zu injizieren, bestreitet Wegelin neuerdings und hält für seinen Fall die Entstehung aus Leberzellen für wahrscheinlich. Nach Wegelin ist das Hervorgehen gallengangähnlicher Schläuche aus Leberzellen als eine der carcinomatösen Umwandlung entsprechende Rückbildung anzusehen. Die als entdifferenziert angesehenen Formen finden sich auch gerade in den Metastasen seines Falles am häufigsten, entsprechend dem gewöhnlichen Verhalten bei der Metastasierung von Tumoren. Außerdem gibt Wegelin an, in seinen Fällen keine ausgeprägten Wucherungserscheinungen an den Gallengängen aufgefunden zu haben.

Ribbert hält die Tumorzellen der malignen Leberadenome ausschließlich auf Grund des morphologischen und funktionellen Verhaltens für Abkömmlinge der Leberzellen. Gallengangsepithelien würden sich nicht zu Galle produzierenden Elementen ausbilden können, da in Geschwülsten höchstens die vorhandene Differenzierung bestehen bleibt, nie höher ausgebildete Formen entstehen. Auch Schmieden stellt für die Bildung des Lebercarcinomes die Beziehung zu Regenerationsprozessen an den Leberzellen in den Vordergrund.

Es ist klar, daß für die Beurteilung dieser Verhältnisse die Kenntnis der normalen Regenerationsvorgänge der Leber

wichtig ist. Auch diese Frage ist aber kontrovers. Nach der Ansicht der meisten Autoren, die dem Gegenstande ihre Aufmerksamkeit gewidmet haben, erfolgt der Ersatz nach Zugrundegehen von Lebergewebe einerseits durch Teilung der Leberzellen, dann aber durch Neubildung von Leberzellen von den Gallengängen aus (vergl. die Experimente von Podwyssozki, Ziegler's Beiträge 1). Marchand[1] und Meder[2] fanden in Fällen akuter Leberatrophie, daß die an den Leberzellen stattfindende Neubildung untergeordnete Bedeutung hat und die ausgedehnten Regenerationsvorgänge bei dieser Affektion vorwiegend an den interlobulären Gallengängen vor sich gehen. Die Gallengänge zeigten in den untersuchten Fällen unzweifelhaft starke Wachstumserscheinungen und ließen eine allmähliche, kontinuierliche Formumwandlung zu Leberzellen erkennen.

Ströbe[3] sah bei akuter Atrophie, namentlich in einem Falle, der als Spätstadium der Erkrankung aufzufassen war, reichliche Umbildung von Gallengängen zu Leberzellbalken neben Wachstumserscheinungen des erhaltenen Leberparenchymes. Die aus den Gallengängen neugebildeten Leberzellreihen ordneten sich zu kleinen, nicht abgeschlossenen Inseln eines Gewebes an, »das dem fertig ausgebildeten Lebergewebe fast gleich ist und offenbar durch Anlagerung neuer Gallengangsprossen appositionell zunehmen kann«. Die neugebildeten Zellen entsprachen Leberzellen nach Form und Struktur des Protoplasmas und auch in Bezug auf die Einlagerung von Fettröpfchen.

Hingegen kommt auf Grund von experimentellen Untersuchungen Ribbert[4] zu dem Schlusse, daß zwar die Gallengänge bei der Leberregeneration wachsen und leberzellähnliche Elemente ausbilden, aber doch kein typisches, neues Lebergewebe hervorbringen. Vielmehr erzeugen die wuchernden Leberzellen bei der Regeneration gallengangsähnliche Bildungen. Die in Fällen von Lebercirrhose so leicht zu beobachtenden Bilder des Zusammenhanges zwischen den

[1] Ziegler's Beiträge, *17* (Literatur).

[2] Ziegler's Beiträge, *17*.

[3] Ziegler's Beiträge, *21*.

[4] Archiv für Entwicklungsmechanik, *18* (1905).

neugebildeten Gallengängen und Leberzellen leugnet Ribbert nicht, doch hält er sie für Erzeugnisse sekundärer Vereinigung. Dies stünde im Einklange mit dem Verhalten bei der embryonalen Entwicklung, die nicht so erfolge, daß Leberzellen aus Gallengängen hervorgingen, sondern so, daß von vornherein die Epithelien der Leberanlage sich in Leberzellen und Gallengangszellen differenzieren, die nun dauernd getrennte Zellarten bleiben.

In Bezug auf die Leberkrebse ergibt sich aus dieser Ansicht für Ribbert die Folgerung, daß die Beobachtungen gallengangsähnlicher Bilder in den Tumoren nicht als Beweis ihrer Entstehung aus Gangepithelien zu verwenden sind.

Die Betrachtungen Ribbert's erscheinen wohl nicht genügend gesichert, um die älteren Anschauungen völlig zu widerlegen. Sie basieren auf Tierexperimenten, die — und darauf macht Ribbert selbst aufmerksam — nicht direkt mit den vorhandenen Beobachtungen der menschlichen Pathologie verglichen werden können und die daraus gezogenen Schlüsse nicht entkräften.[1] Der Zusammenhang zwischen regenerierten Gängen und jungen Leberzellen, die Ähnlichkeit der jüngsten Epithelien wuchernder Gallengänge mit Leberzellen sind aber offenbar ohneweiters leichter mit der gewöhnlichen Auffassung zu vereinen. Die von Ribbert in seinem Sinne verwendete Arbeit Adler's[2] spricht fast mehr gegen seine Ansicht. Findet doch Adler in dem beschriebenen Falle von akuter gelber Atrophie, daß die wuchernden Gallengänge zu förmlichen Endknospen anschwellen und die Epithelien der Gänge die Form von Leberzellen annehmen.

Wenn eine volle Umbildung zu Leberzellen nicht gefunden wurde, so kann die Ursache darin gelegen sein, daß die Zellen, die sich der Leberzellform schon am meisten genähert haben, nach Adler nun Veränderungen der Nekrose und Fettdegeneration erfahren und so der gleichen Noxe erliegen wie das ursprüngliche Lebergewebe. Gerade dieser Umstand deutet

---

[1] Über Differenzen der Leberregeneration bei verschiedenen Tierarten vergl. Podwyssozki.

[2] Zeitschr. für Heilk., *24*, 205 (1903).

aber wieder auf die auch funktionelle Ähnlichkeit der neugebildeten Zellen mit Leberzellen hin.

Das der vorliegenden Untersuchung zu Grunde liegende Material von Lebercarcinomen, die zumeist mit cirrhotischen Prozessen vereint waren, bot viele Gelegenheit zu Beobachtung von Regenerationsvorgängen. Eine Anzahl der gewonnenen Bilder ist schwer zu verstehen, wenn man nicht die Möglichkeit einer Neubildung von Lebergewebe aus Gallengängen annimmt. Es sind das solche Stellen, wo inmitten reichlich gewucherter Gallengänge kleine Komplexe von Lebergewebe vorhanden sind, die aus einzelnen, locker nebeneinander liegenden Zellbalken bestehen (vergl. Ströbe, l. c., Fall IV). Die Leberbalken bilden die Fortsetzung gewucherter, den kleinen Inseln zustrebender Gallengänge und sind nach der Zellbeschaffenheit junge Bildungen (vergl. Fig. 4).

Eine große Zahl solcher Stellen weist der folgende Fall auf, in dem auch nicht selten die gewucherten Gallengänge zu adenomähnlichen Knötchen heranwachsen.

Fall I. 12. August 1897. 47 Jahre, ♂ (Obduzent Albrecht). Cirrhosis biliar. cum hypertroph. nodos. in atrophia hepat. et tumore lien. chronic. accident. acut. Septicaemia e phlegmone text. cellular. extremit inf. sinistr. Cat. gastro-intest. chronic. Ascites. Decubit. Thrombi parietal. ven. fem. sin.

Mikroskopischer Befund. Leber sehr hochgradig cirrhotisch, interstitielles Gewebe stark vermehrt, mäßig infiltriert. Gallengänge auffällig gewuchert, vielfach zu runden, nach Form und Größe acinusähnlichen Gebilden gruppiert, die in einem Bindegewebe liegen, das lockerer und kernreicher ist als die die Parenchyminseln trennenden, fibrösen Züge (Fig. 1).

Die vielfach verzweigten Gänge sind aus kubischen oder abgeflachten, mit der Längsachse der Gangrichtung parallel liegenden Epithelien zusammengesetzt, deren Kerne dunkel gefärbt sind und deren Protoplasma durch starke Eosintinktion sich dem der Leberzellen nähert, so daß sie Übergangsformen zwischen Gallengängen und Leberzellreihen darstellen. Die Ähnlichkeit mit Leberzellen ist in den verschiedenen Knötchen ungleich groß. In manchen der adenomähnlichen Knötchen gehen die, eine kapillare oder etwas weitere Lichtung

besitzenden Röhrchen in lumenlose Zellreihen über, die von jungen Leberzellbalken nicht mehr sicher zu unterscheiden sind.

Knötchen, deren Zentrum von einem sehr kleinen typischen Leberzellkomplexe angenommen wird, bilden den Übergang zu etwas größeren, jungen Inseln, an die sich peripher neugebildete Gallengänge anschließen. Das Verhalten dieser kann dann ein solches sein, daß die jungen Epithelien mit den Leberzellen

Fig. 1.
Fall I. Gruppierte gewucherte Gallengänge.

direkt in Verbindung treten oder daß sie aus schmalen, dunkelkernigen Zellen bestehende Fortsätze zwischen ältere Leberzellen in das Läppchen entsenden (vergl. Marchand).

Der Bau der Geschwulst ist ein leicht überschaubarer. Es sind ziemlich regelmäßige Schläuche mit einem in seiner Weite variierenden Lumen, die den Tumor zusammensetzen (Fig. 2). Die Schläuche bestehen aus zylindrischen, oft ziemlich kurzzylindrischen Zellen von zum Teil regelmäßiger Form, mit basalständigem, dunkelgefärbtem Kerne. Der Leib eines großen Teiles der Zellen enthält Vakuolen verschiedener Größe,

derart, daß das Protaplasma nur wenig Farbe annimmt, die Zellform gerundet und der Kern häufig an die Basis gepreßt und eingedrückt erscheint. Das Lumen der Schläuche enthält nicht selten desquamierte, zum Teil von gelbgrünen Tröpfchen durchsetzte Zellen nebst verschiedenartigen Zelltrümmern. An vielen Stellen in den Geschwulstknoten ein kernreiches, bindegewebiges Stroma. Ausgedehnte Tumoranteile sind nekrotisch. Bei der Behandlung mit Muchämatin nehmen die Zellen der Schläuche stellenweise sehr schwache, diffus bläulichrote Färbung an. Einzelne ins Lumen abgestoßene Zellen sind deutlich blau tingiert (vergl. die Fälle XXXIV und XXXV).

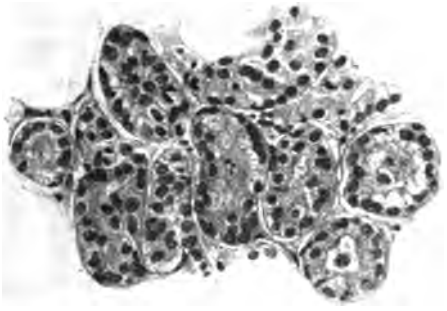

Fig. 2.

Fall I. Tubuläres Carcinom. Vakuolisierte Zellen.

Sehr eindeutige Regenerationsbilder lieferte der folgende

Fall II. 8. Januar 1897. 62 Jahre, ♂ (Obduzent Ghon). Cirrhosis carcinomatosa, hepat. cum peritonit. haemorrhagic. exsud. Tumor lienis chronic. Pachymening. ext. chronic. cum hydrocephal. int. et ext. chronic. Cor. adipos.

Mikroskopischer Befund. Das Parenchym der Leber ist zu Inseln verschiedener Größe angeordnet, die durch mächtige, oft namentlich an der Peripherie der Läppchen reichlich zellig infiltrierte Bindegewebssepten gesondert sind. An vielen Stellen liegt gelbbraunes, grobkörniges Blutpigment zu Häufchen gruppiert im Bindegewebe, ferner in feinkörniger Form auch in den Kapillarendothelien und Leberzellen. Der Reichtum der Leberzellen an Pigment ist ein sehr ungleicher. Es ist in großer

Menge in den ältesten Parenchyminseln zu sehen, deren Zellbalken schmal sind und in denen oft, namentlich zentral, Fett in großtropfiger Form angesammelt ist. In wesentlich geringerer Menge sind die Pigmentkörnchen in jungen Parenchymanteilen enthalten, die entweder als selbständige Bezirke oder selbst als abgrenzbare rundliche, die unmittelbar umgebenden Leberzellreihen zusammendrückende Partien inmitten

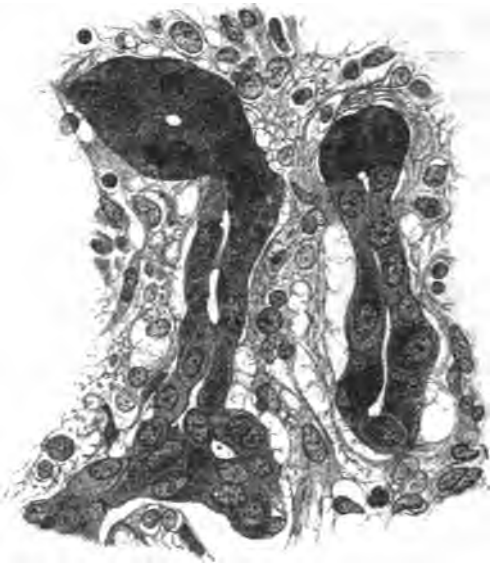

Fig. 3.

Fall II.

alter Pseudoacini angetroffen werden. Dieses junge Gewebe ist im allgemeinen durch die Größe der Zellen und mangelnde Fetteinlagerung charakterisiert.

In dem interstitiellen Gerüste des Organes verlaufen zahlreiche Gallengänge von der bei Cirrhose gewöhnlichen Beschaffenheit und im Einklange mit den gewöhnlichen Befunden sind die kleinen Gänge vielfach mit den Parenchymbezirken an deren Peripherie in Zusammenhang. An nicht wenigen Stellen kann man (wie Marchand, Meder u. a.) die Gallengänge in Verbindung mit sicher neugebildeten Leberzellen beobachten. Zwei besonders klare Stellen zeigt die Abbildung.

Man sieht hier einen verzweigten Gallengang in eine isoliert liegende knospenartige Verdickung auslaufen, die aus wohlcharakterisierten, zum Teil doppelkernigen Leberzellen besteht. Da diese Zellen fast kein Pigment enthalten — nur in zweien derselben sieht man spärlich feine Körnchen —, ferner in Anbetracht der Zellfärbbarkeit und Größe sind die Zellen offenbar junge. Erheblich größere Mengen von Pigmentkörnchen sind in den Gallengangsepithelien vorhanden, namentlich den von der Endanschwellung entfernteren. Ein früheres Stadium findet sich unmittelbar neben dem beschriebenen: Ein Gallengang mit stark pigmentierten Zellen und ganz schlanker Endanschwellung, die auf dem Durchschnitte nur aus zwei, noch kleinen, aber durch stark tingiertes Protoplasma und chromatinreichen Kern ausgezeichneten Leberzellen besteht.

Außer solchen, wie den abgebildeten, sind auch alle möglichen späteren Stadien des Prozesses aufzufinden, nämlich junge Leberzellkomplexe verschiedener in eine Reihe anzuordnender Größe, die an vielen Stellen mit den umgebenden wuchernden Gallengängen zusammenhängen. Öfter ist das Verhältnis derart, daß eine Anzahl in den Epithelien Pigment führender Gallengangsprossen mit den in große pigmentarme Leberzellen umgebildeten Enden zu einer jungen Parenchyminsel zusammengefügt sind.

Die Tumorbildung erfolgte in diesem Falle über mehrere Stufen zunehmender Atypie. Den regelmäßigsten Bau haben Knoten adenomähnlicher Beschaffenheit. Sie bestehen in der Peripherie aus einer in verschiedenen Graden komprimierten Zone, zentral aus regelmäßig geformten Balken von häufig gestrecktem Verlaufe und paralleler Lagerung mit dazwischen liegenden kapillaren Gefäßen und nur sehr zartem Bindegewebsgerüste. Die Balken sind zum großen Teil aus fast typischen Leberzellen zusammengesetzt, deren Kerne auf den Längsschnitten der Balken gewöhnlich regelmäßig in zwei Reihen geordnet sind. Die Querschnitte sind annähernd rund und bestehen aus etwa vier bis sieben nach der Mitte zu keilförmig verschmälerten Zellen. Außer diesen Formen, aber mit ihnen allenthalben in unmittelbarem Kontakt, kommen drüsenartige Gebilde vor, in denen kurzzylindrische oder flache, aber sonst

den Habitus der Leberzellen zeigende Epithelien in einer Schicht um regelmäßige und ziemlich große runde Lichtungen liegen.

Die peripheren komprimierten Schichten der Knoten haben, von der geringeren Zahl drüsiger Bildungen abgesehen, dieselbe Beschaffenheit wie die zentralen und sind demnach verdrängte Teile der Adenome selbst. Die Zellen der Knoten und namentlich die mit drüsenähnlicher Anordnung enthalten neben runden ungefärbten Vakuolen ziemlich viel Gallenpigment in Tropfenform; zum Teil sind auch die Lumina mit grünem Inhalte gefüllt.

Die nächste Stufe der Tumorentwicklung wird durch adenomartige Knoten mit Balken größerer und ungleicher Dicke und unregelmäßigem, gewundenem Verlaufe dargestellt. Ihre Zellen sind zum Teil Leberzellen noch recht ähnlich, im übrigen aber haben die Kerne beträchtliche Form- und Größenabweichungen und das Protoplasma bei Hämatoxylin-Eosinfärbung eine mehr bläuliche Färbung.[1] In anderen, offenbar metastatischen Knoten haben die Balken an Dicke und Unregelmäßigkeit noch mehr zugenommen und schließlich sind Carcinommassen gebildet, die den Balkenbau und das kapillare Spaltensystem zwischen den Trabekeln nicht mehr erkennen lassen. Zugleich sind die den Leberzelltypus zeigenden Zellen verschwunden, es treten zahlreiche Riesenzellen auf. Alle Zellen haben bläulichrot gefärbten Leib, sehr irregulär gestaltete und zumeist sehr große Kerne. Die vielfach nekrotische Tumormasse bricht in Lymph- und Blutgefäße ein.

Die beschriebenen und abgebildeten Regenerationsbilder können wohl kaum anders als durch eine Neubildung von Leberzellen aus den Gängen zu stande gekommen sein. Der Zusammenhang zwischen diesen Gebilden ist nicht auf Verwachsungen zu beziehen, da die Leberzellen, wie ihr geringer Pigmentgehalt und ihre übrige Beschaffenheit zeigt, die jüngeren Elemente sind. Der Umstand, daß die Kerne der jungen Leberzellen in Vermehrung begriffen sind, läßt auch die Annahme, daß die neugebildeten Zellen zur Regeneration funktionierenden Lebergewebes ungeeignet seien, nicht als berechtigt erscheinen.

---

[1] Auf Hämatoxylin-Eosinpräparate beziehen sich auch die späteren, ähnlichen Angaben.

Nach den über die Leberregeneration referierten Anschauungen bestehen von vornherein mehrere Möglichkeiten für die Leberkrebsentstehung. Die Entscheidung ist dadurch erschwert, daß nicht alle Tumorfälle geeignet sind, sichere Aufschlüsse zu erhalten und so ließ auch nur ein Teil der vorliegenden Fälle eine allerdings sichere Beurteilung zu.

Fall III. Der Untersuchung dienten in Müller-Formol fixierte Stücke der dem Institute zugesendeten, stark vergrößerten, cirrhotischen, von zahlreichen weißen und grünen Knoten verschiedener Größe durchsetzten Leber. Die mikroskopische Untersuchung zeigt an den vom Tumor freien Stellen des Organes das Bild hochgradiger Lebercirrhose. Das Leberparenchym ist in Form von Gewebsinseln verschiedener Größe angeordnet, die durch Bindegewebssepta erheblicher Dicke voneinander geschieden sind. Das derbfaserige Gerüst ist ungleichmäßig, im allgemeinen nicht sehr dicht mit Rundzellen infiltriert, mäßig reichlich vakularisiert und enthält in nicht zu großer Menge körniges Blutpigment. Die im Gerüste liegenden großen Gefäße bieten wenig Bemerkenswertes dar. Desto auffälliger treten die noch eingehender zu erwähnenden, reichlich gewucherten, kleinen Gallengänge hervor. Die Lebergewebsinseln haben wie sehr verschiedene Größe, so auch sonst ein stark wechselndes Verhalten. Zum Teil sind es kompakte, rundliche, gut abgegrenzte Bezirke von verschiedener Größe, daneben aber auch nur lockere Gruppen von Zellsträngen, die von Bindegewebe durchwachsen sind. In den größeren Lebergewebskomplexen sind häufig regressive Veränderungen erfolgt. Die Zellen sind zum Teil klein, atropisch, andere enthalten große Fettropfen und Gallenpigment. Die kleinen Parenchyminseln bestehen aus meist gut gefärbten, oft große, dunkle, auch mehrfache Kerne enthaltenden jungen Leberzellen. Neben diesem Typus sind auch größere Leberinseln mit jungem Parenchym vorhanden, die eine adenomähnliche, sehr auffällige Balkenstruktur besitzen können, ferner Leberanteile, in denen Zellformen verschiedenen Aussehens und Alters benachbart sind. Die innerhalb der Läppchen liegenden Gallengänge sind oft mit gelbem oder grünem galligen Inhalte gefüllt. Die Bilder der hochgradig gewucherten, interlobulären Gallen-

gänge entsprechen zum Teil denen, die bei Cirrhose so häufig zur Beobachtung kommen. Doch erreicht die Neubildung an vielen Stellen einen sehr hohen Grad, so daß knötchenförmige Anhäufungen dünner, vielfach verästigter, niederes Epithel und enges Lumen besitzender Schläuche entstanden sind. Die oft beobachteten und wohl bekannten Zusammenhänge der Schläuche mit Leberzellen sind ganz besonders häufig. In einem Schnitte kommen zahlreiche derartige Übergangs-

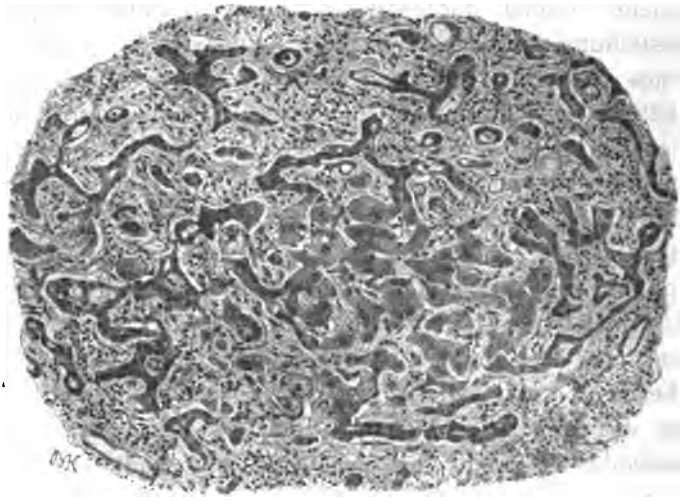

Fig. 4.

Fall III.

bilder zur Beobachtung (vergl. Fig. 4). Es ist dabei zu bemerken, wie die flachen, ein enges oder mit Galle erfülltes, dilatiertes Lumen umschließenden Zellen allmählich sich vergrößern, intensiver färben und im ganzen Leberzellen ähnlicher werden. Dabei bleibt die Lichtung entweder erhalten oder es werden die Gänge solid und enden zum Teil mit Anschwellungen.

Das Tumorgewebe tritt in mehreren, überraschend verschiedenen Formen auf, von denen zunächst die dem Lebergewebe ähnlichsten zu beschreiben sein werden. Es sind das diejenigen Stellen, die bei makroskopischer Betrachtung grüne

Färbung zeigten. Von den leberähnlichen Tumoranteilen sind diejenigen zuerst zu betrachten, die anscheinend Frühstadien der Entwicklung darstellen.

Wie erwähnt, enthält die Leber neben atropischen Parenchyminseln junge, neugebildete mit hypertropischen Zellen, ferner Läppchen, die dadurch adenomähnlich sind, daß die Leberbalken als durch kapillare Gefäße getrennte isolierte Gebilde stark hervortreten. Sowohl in solchen Bildungen wie in anderen jungen Parenchymanteilen vom Aussehen gewöhnlicher, regenerierender Leberinseln bei Cirrhose ist an vielen Stellen eine sehr auffallende Veränderung wahrzunehmen (Tafel, Fig. 1). Es sind die Balken aus zweierlei deutlich zu unterscheidenden Zellarten zusammengesetzt, erstens aus Leberzellen von gewöhnlichem Habitus, die häufig ziemlich große, stark gefärbte Kerne, gelegentlich Doppelkerne besitzen und im Protoplasma Gallentröpfchen enthalten können. Die Größe dieser Zellen variiert nicht unerheblich. Die andere Zellart hat in ausgeprägter Weise die Beschaffenheit von Tumorzellen. Die Zellen zeigen auffallende Größenunterschiede, sind im allgemeinen größer als Leberzellen, das Protoplasma ist feinkörnig wie das der Leberzellen, nimmt aber eine ausgesprochen bläulichrote Färbung an, die sich erheblich von der rein eosinroten Farbe des Leberprotoplasmas unterscheidet. Nicht minder groß sind die Abweichungen der Kerne. Ein Teil von ihnen ist bis zum Zwei- oder Dreifachen vergrößert, hat aber noch den Typus der Leberkerne, nämlich die Form und das gegenseitige Verhältnis von Kernmembran, Gerüst und Nucleolus beibehalten. Andere Kerne sind noch mehr verändert, stark vergrößert, auffallend intensiv gefärbt, sehr unregelmäßig geformt und haben zum Teil die normale Struktur fast völlig eingebüßt. Außerdem kommen Riesenzellen mit mehrfachen, sehr großen Kernen vor, nicht selten unregelmäßig gestaltete Mitosen. Auch der Leib der Geschwulstzellen kann Gallentröpfchen verschiedener Größe in nicht geringer Menge und andere Zellinklusionen enthalten.

Wenn man die beschriebenen Stellen des Präparates mit starker Vergrößerung ansieht, so bleibt in der Regel bezüglich der Einreihung der Zellen in eine der zwei Typen

kein Zweifel; dennoch sieht man Zellen, die nur in geringem Maße vom Lebertypus abweichen, sei es in Bezug auf Protoplasma oder Kernbeschaffenheit, oder in beiden Richtungen zugleich, so daß Übergangsformen vorzukommen scheinen.

In jungen kleinen Knoten sind die beiden Zellarten so angeordnet, daß im allgemeinen die Tumorzellen, hauptsächlich

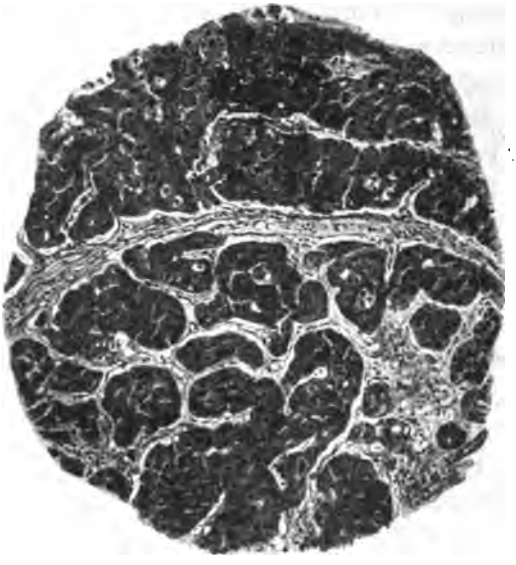

Fig. 5.
Fall III.

das Zentrum der Inseln, die Leberzellen, die je nach dem Umfange des Tumorwachstums verschiedene Grade der Kompression zeigen, vorwiegend die peripheren Zonen einnehmen. Die räumliche Trennung ist jedoch keineswegs scharf. Die meisten der Balken sind aus beiden Zellarten, die entweder zerstreut oder in Gruppen auftreten, zusammengesetzt.

Bei der weiteren Entwicklung der Geschwulst wachsen die Trabekel durch Zellvergrößerung und besonders durch mehrfache Zellschichtungen erheblich in die Dicke (Fig. 5). Außerdem sind aber die verschiedenen Gewebsinseln in Bezug auf den Zellcharakter nicht völlig gleichartig, sondern stellen ver-

schiedene Grade der Geschwulstentwicklung dar. In einzelnen der umschriebenen, balkigen Komplexe ist der Grad der atypischen Zellausbildung, was Irregularität der Zellen und Kerne und Chromatinvermehrung, ferner die Zahl der Riesenzellen anlangt, erheblich höher als in anderen.

Mit zunehmendem Wachstum der Tumorknoten werden die peripheren Leberzellreihen durch Kompression völlig zum Schwinden gebracht, so daß die Tumorknoten unmittelbar von dem interstitiellen Bindegewebe umgeben sind, gegen das sie sich in wenig regelmäßigem Kontur abgrenzen und auch die zwischen den Tumorzellen sich befindenden Leberzellen zerstört werden.

Ähnliches Geschwulstgewebe, wie es in den Läppchen auftritt, ist an sehr vielen Stellen als obturierende Inhaltsmasse von Gefäßen zu beobachten. Die Thromben sind scharf begrenzt, eventuell durch Retraktionsspalten von der öfter endothelbekleideten Gefäßwand abgehoben. Sie sind auf den Schnitten im Quer- und in öfter verzweigten Längsschnitten zu sehen, in Blutgefäßen sowohl als in Lymphgefäßen. Die Beschaffenheit der Geschwulstelemente ist in diesen Thromben nicht wesentlich, aber doch dem Grade der Veränderung nach abweichend, da die Zellen im ganzen mehr anaplastisch sind und den Leberzellen sehr nahestehende Elemente fehlen. Gallentröpfchen sind in ihnen in kaum geringerer Menge vorhanden als in den primären Geschwulstherden. Die Zahl der Riesenzellen ist verhältnismäßig gering. Da die Geschwulstmassen der Tumorthromben meist nur durch spärliche kapillare Bluträume einigermaßen gegliedert sind, tritt die trabekuläre Struktur wenig hervor. Entsprechend der schlechten Blutversorgung sind ausgedehnte Nekrosen häufig. Ein besonderes Geschwulststroma ist nicht entwickelt.

Der zweite in diesem Falle zu beobachtende, anscheinend nur metastatisch auftretende histologische Geschwulsttypus findet sich in den im ursprünglichen Präparate fast reinweißen Geschwulstanteilen. Diese Tumoren besitzen den Bau eines tubulären Adenocarcinomes, das wieder verschiedene Varianten hat. Die regelmäßigste der Formen ist die ziemlich dicker Schläuche mit weitem Lumen, die von flachen oder kubischen,

regelmäßig in eine Reihe angeordneten Epithelien gebildet sind (Fig. 6).

Das Protoplasma der Epithelien ist feinkörnig, nimmt intensive Eosinfärbung an. Der Kern der Zellen ist regelmäßig oval geformt, gleichmäßig groß, stark gefärbt, besitzt Hülle und Chromatinstruktur. Die zentralen Flächen der Epithelien haben eine eigentümliche Beschaffenheit, nämlich einen gestrichelten Saum von oft beträchtlicher Breite. Der Saum ist entweder

Fig. 6.

Fall III.

durch einen linearen Kontur gegen das Lumen begrenzt oder es ist ein Abschluß nicht deutlich, so daß das Bild von dem eines Flimmerbesatzes schwer zu unterscheiden ist. An Eisenhämatoxylinpräparaten erscheint der Randkontur an geeigneten Stellen als geschwärzte Linie, die an den Zellgrenzen punktförmige Verdickungen, Durchschnitte von Leisten, trägt (Fig. 7, 7a).

Das Lumen der drüsenartigen Gebilde ist an quergetroffenen Stellen meist rund, an Längsschnitten auch buchtig und verzweigt. Im Lumen liegen Leukocyten, gequollene Epithelien, öfter in einer lockeren, fädigen Masse, die mit Muchämatin und Mucikarmin intensive Schleimreaktion gibt. In den Epithelien sind Einschlüsse dieser Masse nicht

nachzuweisen. Die beschriebenen Schläuche liegen einzeln oder gruppiert in einem mäßig reichlichen fibrillären Stroma und bilden Knoten von verschiedener Größe, die entweder von hochgradig zusammengedrücktem Lebergewebe oder von ver-

Fig. 7.
Fall III. Hämatoxylin-Eosin.

Fig. 7 *a*.
Fall III. Eisen-Hämatoxylin.

dichtetem Bindegewebe umgeben sind. Größere Teile der Knoten sind nekrotisch. Die Abweichungen von dem beschriebenen Bilde sind verschiedener Art. Es kann das Stroma entzündlich

Fig. 8.
Fall III.

infiltriert sein, andrerseits durch reichliche Entwicklung und Verdichtung skirrhöse Beschaffenheit annehmen. An solchen skirrhösen Stellen sind die Zellen meist abgeflacht, die Drüsenräume öfter besonders weit (Fig. 8).

Eine andere Abweichung besteht darin, daß das Epithel an Höhe zunimmt und schließlich die Form eines hochzylindrischen ein- oder mehrreihigen Epithels annimmt, oder

daß bei erhaltenem Adenocarcinomcharakter die Formen der Zellen und Kerne im hohen Grade unregelmäßig werden. Endlich sind Geschwulstteile aufzufinden, in denen die Zellen durch Vergrößerung des Leibes und dessen stärkere Färbbarkeit Leberzellen in mehr oder minder hohem Grade ähnlich werden (Fig. 9). Gleichzeitig schichten sich die Zellen zu mehreren Lagen und umgeben enge Lichtungen oder es ver-

Fig. 9.

Fall III.

schwindet das Lumen. Hier tritt in der Geschwulst die Sekretion der schleimähnlichen Substanz zurück und fehlt schließlich völlig; dafür enthalten die Zellen, wenn auch in geringer Menge, Gallentröpfchen.

In diesem Falle ist die Entstehung des Tumors aus den Zellen der cirrhotischen Acini nicht zweifelhaft Die regelrechte Einfügung der Tumorzellen in die Leberbalken bei zunächst fehlendem Wachstum in Lymph- oder Blutgefäßen schließt den Gedanken an metastatische Implantationen aus. Die Zellen charakterisieren sich als Tumorzellen zunächst nicht durch ihre Anordnung, sondern nur durch die morphologischen

Veränderungen, namentlich die Kernvergrößerung und die geänderte Färbbarkeit des Protoplasmas. Wenn man die beschriebenen Bilder nicht für Entstehungsbilder hielte, so wäre es schwer erklärlich, daß die Beschaffenheit der Tumorzellen in den Leberinseln variiert und so die Gesamtheit der alterierten Zellen an den einzelnen Stellen von dem normalen Typus in verschiedenem Maße abweicht. Auch finden sich die als Entstehungsstellen gedeuteten Bilder nur in jungen Parenchyminseln, nicht in alten mit atrophischen oder fettig degenerierten Zellen. Die Berechtigung, die der Balkenstruktur noch eingeordneten Zellen aber als carcinomatöse anzusehen, geht daraus hervor, daß sie den Zellen der Metastasen zum Teil ähnlicher sind als denen der Leber.

Wenn auch, wie erwähnt, Übergangsstufen vorzukommen scheinen, so erfolgt in diesem Falle die Tumorbildung doch gewissermaßen mit einem Sprunge, dem weitere zum Teil wieder sprunghafte Veränderungen in der Richtung atypischer Zellumformung folgen, die sich auch in der verminderten Fähigkeit zur Gallenproduktion ausprägen.

Wenn die leberähnlichen Anteile des Neoplasmas der histogenetischen Erklärung keine Schwierigkeiten machen, so ist der adenocarcinomatöse Charakter eines Teiles der Geschwulst und die Schleimproduktion dieser Stellen zunächst recht auffällig. Daß die weißen Adenocarcinomknoten Metastasen eines zweiten, nicht der Leber angehörenden Tumors seien, wird, abgesehen von der Unwahrscheinlichkeit einer solchen Annahme beim Fehlen eines außerhalb der Leber nachweisbaren Primärtumors, dadurch widerlegt, daß sichere Übergänge zwischen beiden Geschwulsttypen nachweisbar sind. Es könnte andrerseits plausibel erscheinen, daß hier zwei ganz getrennte Lebercarcinome vorliegen, so entstanden, daß bei der regen Neubildung in der cirrhotischen Leber der Prozeß der Tumorbildung einerseits im Stadium der Gallengangswucherung, andrerseits in dem nicht weitabliegenden Stadium der aus den Gallengängen erfolgten Leberzellenneubildung eingesetzt hat. Auch dagegen sprechen die Bilder, die einen Zusammenhang der beiden Tumorformen erweisen. Was diesen Übergang betrifft, ist es unwahrscheinlich, daß ein aus Gallen-

gängen entstandenes, schon sehr anaplastisch gebautes, Schleim produzierendes Adenocarcinom noch die Fähigkeit haben sollte, gallebildendes, leberähnliches Krebsgewebe zu liefern, und es liegt weit näher, daß das noch wenig anaplastische Lebercarcinom — dessen Ursprung sicher nachweisbar ist — die Fähigkeit zur Ausbildung von Adenocarcinomformen besaß. Die Auffassung hat insofern nichts Befremdendes, als drüsenähnliche Formen in Lebercarcinomen, wenn auch meist den Leberzellcharakter in gewissem Maße bewahrend, recht häufig vorkommen. Überraschend ist es, daß ein aus Leberzellen hervorgegangenes Protoplasma schleimartiges Sekret produziert. Der Vorgang ist aber doch wohl möglich, schon mit Rücksicht darauf, daß bei der Regeneration aus Leberzellen gallengangsähnliche Bildungen entstehen können (vergl. Ribbert). Unter den Verhältnissen der Geschwulstbildung werden Umbildungen der Leberzellen in dieser Richtung wohl noch weiter gehen können. Es kommt hinzu, daß eigenartige, vom Muttergewebe gewöhnlich nicht gelieferte Sekrete oder Zellprodukte in Neubildungen nicht selten vorkommen (Sekret der Ovarialkystome, Schleimkrebs der Mamma, der Harnblase, Cylindrome).

Zur Unterstützung der vorgebrachten Ansicht dient es, daß der beschriebene Fall nicht vereinzelt ist. Die zwei folgenden kurz beschriebenen Befunde zeigen ähnliche Verhältnisse, was die Übergänge zwischen leberähnlichen Carcinomen und Zylinderzellenkrebs anlangt, und sind wohl auch in der angegebenen Weise zu verstehen.

Fall IV. Juni 1892, 59 Jahre. ♀ (Obduzent Kretz). Carcin. prim. hepat. c. carcin. secund. periton. et ascite haemorrhagie. Marasmus eximius.

In der Bauchhöhle 6 bis 8 *l* trüber Flüssigkeit. Am Peritoneum des Zwerchfelles, der vorderen Bauchwand und im großen Netze bis nußgroße Knoten einer derben, weißen, saftgebenden Neubildung. Die Leber durch Einlagerung oberflächlicher und tiefgelegener Knoten dieser Neubildung vergrößert. An der Grenze zwischen rechtem und linkem Lappen das Lebergewebe an einer fast handtellergroßen Fläche substituiert durch einen zentral schrumpfenden Knoten einer gleichartigen Neubildung. Die Pfortader sowohl im Stamme

wie in den kleineren Ästen erfüllt mit breiig weichen, mit Blut untermengten Tumormassen. Das Lebergewebe ziemlich deutlich acinös gezeichnet, dunkelbraun, derber. Die zentralen Teile der Acini namentlich im rechten Lappen blutreicher.

Mikroskopischer Befund. Atrophische Lebercirrhose, deutlich erkennbar verschiedenalteriges Parenchym, Regenerationsbilder an Leberzellen und Gallengängen.

Das Geschwulstgewebe liegt in dünnen und dicken Strängen sowie in Knotenform in einem meist reichlichen, zellarmen, derben Stroma. Es zeigt zwei ineinander übergehende Typen. Erstens undeutlich balkig gebaute oder ungeordnete Verbände polygonaler, Leberzellen im allgemeinen ähnlicher Elemente, die sich aber zum Teil von der Grundform durch Gestaltsveränderungen der Leiber und der vergrößerten, häufig intensiv tingierten Kerne entfernen. Zwischen diesen Zellen liegen sehr zahlreiche Riesenzellen, polymorphe Protoplasmamassen, mit vielen Kernen, z. B. 30 in einem Schnittbilde.

In dem Krebsparenchym kommt es zunächst zu drüsenartigen Anordnungen der Zellen mit Lumenbildung und weiterhin führen ganz allmähliche Veränderungen zu dem zweiten Typus, einem ausgesprochenen Adenocarcinom. Die Zellen wandeln sich schließlich in zylindrische oder hochzylindrische Zellen mit allerdings noch intensiv gefärbtem Protoplasma um. Die Zylinderzellen bilden Schläuche verschiedenen Kalibers oder Formationen geringer Regelmäßigkeit. Die Riesenzellen verschwinden allmählich mit dem Vortreten des drüsenähnlichen Baues.

Fall V. 12. November 1894. 76 Jahre, ♀ (Obduzent Schlagenhaufer).

Mikroskopischer Befund. Grobe Struktur des Leberparenchyms unregelmäßig. Acinöse Anordnung und radiärer Bau höchst undeutlich. Es wechseln Komplexe atrophischen Gewebes mit hypertrophischem. In diesen große Zellen mit oft sehr vergrößerten, chromatinreichen Kernen; viele Doppelkerne. Bindegewebe der Kapselzüge mäßig vermehrt und zellig infiltriert. An einzelnen Stellen Fettinfiltration des Parenchyms, reichlich braune Pigmentierung der Leberzellen.

Der Tumor hat zumeist drüsenartigen Charakter. Flache bis hochzylindrische Zellen, an denen öfter lumenwärts gestrichelte Säume zu sehen sind (vergl. Fall III), kleiden unregelmäßig geformte, meist nur mäßig weite Lumina aus. Diese Formen gehen in solide, lebergewebsähnliche Zellkomplexe über, denen zahlreiche vielkernige Riesenzellen und konzentrische geschichtete Zellen ein eigenartiges Gepräge geben (Fig. 10). Allenthalben ist das Protoplasma der Zellen gut mit Eosin gefärbt, die Kerne sind ganz unregelmäßig geformt, gut tingiert; viele Mitosen und Zelleinschlüsse. Der Tumor wuchert teils in

Fig. 10.

Fall V. Komprimierte Zellen und konzentrische Schichtungen im Tumor.

recht reichlichem, derbem Stroma, teils in größeren Gefäßen. An einzelnen Stellen werden von regelmäßigem, niedrig zylindrischem, in einer Reihe angeordnetem Epithel ziemlich große Räume ausgekleidet, in denen sich eine fädige, geronnene Substanz befindet, die mit Muchämatin und Mucikarmin sehr intensive Schleimreaktion gibt. Die Epithelien dieser Stelle enthalten öfter rundliche Vakuolen (ohne deutliche Schleimreaktion).

Fall VI. 11. Juni 1894. 61 Jahre, ♂ (Obduzent Kolisko). Cirrhosis carcinomatosa hepatis cum atrophia lobi dextri e cir-

rhosi et intumescentia lobi sin. e carcinomate. Carc. secundar. pulmonum, thrombi carcinomatosi venarum portae in hepate hydrops ascites haemorrhag. Erosion. haemorrhagic. ventricul. catarrho chronic. affecti cum haemorrhagia in ventriculum. Tumor lien. chronic. cum pigmentatione brun. Cat. intest. chronic.

Obduktions-Befund. In der Bauchhöhle 2 *l* serös hämorrhagischer Flüssigkeit. Der rechte Leberlappen ist unter dem Rippenbogen verborgen, während der linke Leberlappen unter dem Schwertfortsatze und linken Rippenbogen fast handbreit vorspringt. Serosa allenthalben blaß. Leber in ihrem rechten Lappen nahezu auf die Hälfte verkleinert, im linken Lappen von normaler Größe, an der Oberfläche gleichmäßig grob granuliert (Granula ungefähr erbsengroß). Linkerseits an der vorderen Fläche und am unteren Rande die Kapsel von gelbgrünlichen Geschwulstmassen durchbrochen, die, wenn auch nur oberflächlich, ins Zwerchfell und das am unteren Rande angewachsene große Netz eindringen, ferner an der unteren Fläche des linken Lappens in Form von verzweigten, den subkapsulären Lymphwegen entsprechenden Strängen sich vorwölben. Im Lig. teres. eine rabenfederkieldicke Paraumbilikalvene. Auf dem Durchschnitte das Gewebe des rechten Lappens braungrünlich, die Läppchen bis kleinerbsengroß und etwas sich vorwölbend, durch bis 1 *mm* breite Züge einsinkenden, grünen, schwieligen Gewebes voneinander getrennt, sie selbst braungrün. Dagegen sind die Läppchen im linken Lappen in ausgedehnten Strecken in weiche, gelbe, vorquellende Geschwulstmassen umgewandelt, zwischen welchen noch Spuren einer areolären Schwielenbildung erkennbar sind. Eine scharfe Grenze zwischen dieser Veränderung des Parenchyms im linken und rechten Lappen besteht nicht, da sich ein allmählicher Übergang zeigt, und zwar dadurch, daß man an der Grenze im Zentrum der braungrünen Läppchen gelbe vorquellende Punkte gewahrt, die, gegen den linken Lappen zahlreicher und größer werdend, schließlich das ganze Läppchen einnehmen und so den Übergang in die weichen und geschwulstartigen Anteile darstellen. Viele Pfortaderäste im linken Lappen und an der Grenze zwischen beiden Lappen sowie

auch der Hauptast der Pfortader, und zwar dieser vom Aste des linken Leberlappens her, sind von der weichen, gelben, bröckeligen Geschwulstmasse ausgefüllt. Dieselbe findet sich aber auch in einigen der kleinen Lebervenenäste des linken Lappens. Einige Lymphdrüsen an der Leberpforte von rostbraunem Pigmente dicht durchsetzt und dadurch gleichmäßig pigmentiert. Die submukösen Venen und die des Oesophagus etwas erweitert, die Wülste über letzterem mit verdickten Epithelplaques bedeckt.

Mikroskopischer Befund. Die Leber ist im Zustande sehr hochgradiger atrophischer Cirrhose und enthält reichliche Pigmentablagerungen. Auf den Schnitten sind die Leberinseln durch mächtige, sehr derbe Bindegewebsschichten voneinander getrennt, so daß öfter dieses schwielige Gewebe den größeren Teil des ganzen Areales einnimmt. Das Gewebe ist kernarm, enthält nur spärliche Infiltrate, mäßig zahlreiche Gallengänge, eisenhaltiges Blutpigment in Form haufenweise liegender, braungelber Schollen, zum Teil in Zellen inkludiert oder als streifige Züge von Pigmentkörnchenhaufen. Man sieht das Pigment gelegentlich auch im Bereiche größerer, rundlicher Stellen angesammelt, die sich als der Ort zu Grunde gegangener Leberläppchen erkennen lassen.

Das Lebergewebe selbst hat ein sehr wechselndes Aussehen, da regeneriertes Parenchym verschiedener Altersstufen vorliegt. So sieht man runde, große Parenchyminseln mit starkem Pigmentgehalte der Zellen und zum Teil recht reichlichen großen Fettröpfchen, andrerseits kleine, anscheinend junge Inseln von häufig fast kugeliger Form mit großen gutgefärbten Zellen, spärlichem Pigmente und Fett; ferner den ersten Zustand solcher junger Bildungen in Form gruppierter kleiner Zellreihen, die aus pigmentfreien, stark mit Eosin tingierten Zellen bestehen. Nicht alle Parenchyminseln sind gut abgegrenzt; einzelne sind nicht kompakt, sondern von Bindegewebe durchbrochen. Der Grad der Gallengangswucherung ist im allgemeinen kein sehr hoher, doch kommen Stellen mit rundlichen Anhäufungen kleiner, verästigter Gänge vor.

Wenn die bisher beschriebenen Leberzellkomplexe die bekannte Struktur der Pseudoacini bei Cirrhose haben und auch

die Beschaffenheit der Zellen nicht auffallend verändert ist, weichen andere weit mehr vom normalen Typus ab und erhalten dadurch geschwulstartiges Aussehen. Es finden sich zwei Arten, die zwar durch manche Zwischenformen verbunden sind, zumeist aber wohl abgegrenzte Gewebsformen darstellen. Die eine Art ist aus Balken aufgebaut, die zum Teil annähernd parallel verlaufen, durch Gefäße und zarte Bindegewebslamellen getrennt und meist auf längere Strecken zu verfolgen sind. Die die Balken zusammensetzenden Zellen sind Leberzellen sehr ähnlich, doch durch die beträchtliche Größe der Kerne (bis zum Drei- bis Vierfachen des Normalen), die Unregelmäßigkeit der Kernformen, die mit Chromatinvermehrung verbunden ist, abweichend. Die Beziehung der Knötchen zum Bindegewebe ist ganz ähnlich, wie bei den schon erwähnten Pseudoacinis. In den Bildungen zweiter Art ist die Irregularität und Vergrößerung der Formen noch beträchtlicher und erreicht stellenweise einen Grad, der für maligne Wucherungen charakteristisch zu sein pflegt. Besonders auffallend ist eine Protoplasmaveränderung, die sich in der blauroten Tinktion desselben bei der Behandlung mit Hämalaun-Eosin ausspricht. Diese Färbung kontrastiert deutlich gegen den mehr roten Ton der Zellen in den Adenomen erster Art. In den so beschaffenen Knötchen ist vielfach ein Einwachsen in Gewebsspalten und Gefäße wahrzunehmen und Zellen vom Charakter der letztbeschriebenen sind es auch, die in Tumorthromben größeren Kalibers sich vorfinden. Zwar sind in der Regel die Knötchen nur von einer der beiden Zellarten gebildet, aber gelegentlich sind doch auch Stellen zu sehen, an denen Zellen mit mehr rotem und mehr bläulichem Leibe nebeneinander liegen.

Die in dem Falle beobachteten Bilder sind deshalb bemerkenswert, weil auch hier gut zu unterscheidende, aber nicht weit voneinander abstehende Etappen auf dem Wege vom Organgewebe zum voll entwickelten Tumor vorliegen

Nach dem Aussehen der Leberzellen und namentlich auch nach dem Pigmentgehalte sind verschiedene Altersstufen des Organparenchyms, darunter hypertrophische Bildungen festzustellen. Es folgt weiterhin ein Gewebstypus von ausgesprochen adenomatösem Aussehen, mit zwar nicht unbeträcht-

lichen Zelländerungen im Sinne der Anaplasie, aber nirgends nachweisbarem malignen Wachstum, und endlich eine ausgesprochene maligne Gewebsart mit sehr charakteristischer Änderung der Protoplasmafärbbarkeit.

Fall VII. 17. März 1906. 73 Jahre, ♂ (Obduzent Ghon). Primäres Carcinom des rechten Leberlappens mit Metastasen der Leber bei atrophischer Cirrhose. Einbruch des Tumors in den rechten Hauptast der Pfortader, frische Thrombose des linken Hauptastes. Cholelithiasis. Chronischer Katarrh des Darmes, besonders des Dickdarmes, und diffuse Pigmentierung seiner Schleimhaut. Chronische deformierende Endarteriitis, namentlich der peripheren Arterien mit reichlicher Verkalkung. Rezentes Ulcus pepticum des Duodenum. Erosionen der Magenschleimhaut.

Mikroskopischer Befund. Die Leber ist von verdickten, in mäßigem Grade entzündlich infiltrierten und Pigmentschollen enthaltenden Zügen der Glisson'schen Kapsel durchzogen und durch diese an Masse übrigens unbedeutenden Züge in Läppchen geteilt, deren Größe stark variiert, häufig aber die der Leberläppchen um ein Mehrfaches übertrifft. Die Zahl der zwischen den Läppchen verlaufenden Gallengänge ist nicht allzu sehr vermehrt. Abgesehen von stauungsatrophischen Prozessen in einer Zahl der Läppchen mit zentraler starker Verdünnung der Leberbalken und Dilatation der Kapillaren sowie von Pigmentablagerung der Leberzellen und der Kapillarendothelien sind regressive und hypertrophische Prozesse des Lebergewebes nachweisbar. Es ist der Läppchenbau in der für umgebaute Lebern charakteristischen Weise irregulär und die Beschaffenheit der Zellen verrät namentlich durch die häufigen, vergrößerten, dunklen Kerne das Bestehen von Wachstumsvorgängen. Innerhalb vieler Parenchyminseln heben sich rundlich geformte, ziemlich gut abgegrenzte Gewebsanteile verschiedener Größe als eigenartige Gebilde von der Umgebung ab. Diese offenbar wachsenden Gewebsbezirke sind aus deutlich vergrößerten Zellen zusammengesetzt, deren Protoplasma sich etwas weniger intensiv färbt als die Zellen der Umgebung und im Gegensatze zu diesen wenig oder kein Pigment enthält. Die Kerne der hypertrophischen Zellen haben keine

groben Abnormitäten, doch kommen einzelne leicht vergrößerte Kerne vor, sowie Vermehrung der Kerne in den einzelnen Zellen. Stark pigmentierte Kapillarendothelien sind im Bereiche der Knoten seltener als im übrigen Gewebe. Das umgebende Leberparenchym ist durch die wachsenden Anteile komprimiert, und zwar in ganz verschiedenem Grade, von eben merklichem bis zu so hohem, daß die Leberzellen auf dünne pigment- und kernhaltige Plättchen reduziert sind, deren Erkennung ohne das Vorhandensein von Zwischenstufen schwierig wäre. Die Herde selbst sind von wechselnder Größe; sie können aus einer nur geringen Zahl von Zellen bestehen oder selbst mehrfach Acinusgröße erreichen. Es kommen auch mehrere solche Knoten in einem Pseudoacinus vor; ferner ist nicht selten zu beobachten, daß ein wachsender Herd an einem Teile seiner Zirkumferenz eine scharfe Kompressionsgrenze besitzt, an einem anderen Teile hingegen ziemlich allmählich in das benachbarte, nicht proliferierende Lebergewebe übergeht. Von diesen hypertrophischen Leberanteilen führt eine Reihe stufenweise zu ordnender Veränderungen zu knotigen Gebilden ausgesprochen adenomatöser Natur. Die Veränderungen betreffen die Beschaffenheit der Zellen und die grobe Struktur. Es werden die Zellbalken infolge der Vermehrung der darin enthaltenen Zellen allmählich breiter und treten dadurch sowie durch mehr isolierten und öfter geraden Verlauf deutlich hervor. Eine Zahl der Knoten enthält neben regelmäßigen, wenig verstärkten Balken andere deformierte und hochgradig in die Dicke gewachsene, deren Durchschnitte rundliche, vielzellige Komplexe darstellen (Fig. 11 und Tafel, Fig. 4).

Die Adenombalken sind wie Leberzellreihen von den Endothelwänden der zwischen ihnen liegenden Kapillargefäße begleitet und enthalten kein weiteres Stroma, so daß der Gesamtaufbau sich dem der Leber enge anschließt.

Die Zellen zeigen eine Umwandlung, die darin besteht, daß das Protoplasma sich beträchtlich schwächer mit Eosin färbt und selbst zum Teil ungefärbt erscheinen kann. Ein Teil der Zellen enthält nur zartgefärbte Fäden im Protoplasma oder einen unregelmäßig begrenzten, wenig tingierten Protoplasmaanteil in der Umgebung des Kernes.

Diese Veränderungen sind in den Knoten mit unregelmäßiger Struktur ausgesprochener als in denen mit noch sehr leberähnlichem Balkenbau.

In einem Teile der Adenomknoten, und zwar in jenen der dickbalkigen Form, ist durch Osmiumsäure schwärzbare Sub-

Fig. 11.

Fall VII.

stanz der Basis der peripherständigen Zellen eingelagert, etwa nach Art von Fettinfiltrationsbildern. Die Form der Zellen ist zumeist die regelmäßige von Leberzellen, beträchtliche Abweichungen der Form oder Größe sind an ihnen ebensowenig wie an den Kernen wahrzunehmen. Selbst an den Stellen starker Veränderung der groben Struktur sieht man an Eisenhämatoxylinpräparaten noch die charakteristisch verzweigten Doppelkonturen der intralobulären Gallenkapillaren in voller Deutlichkeit.

Zumeist sind die Komplexe von adenomatösem Aussehen scharf gegen das hochgradig komprimierte Lebergewebe abgesetzt, an anderen Stellen gehen jedoch die Knoten, die durch den atypischen Zell- und Balkenbau als Tumorknoten gekennzeichnet sind, an Teilen ihres Umfanges ohne scharfe Grenze in echtes Lebergewebe über und stehen mit diesem in unmittelbarem Wachstumsverbande (Tafel, Fig. 3).

Auch verschiedene Teile des Tumors haben ungleiche Wachstumstendenz, denn nicht selten findet man Kompressionserscheinungen an den peripheren Schichten der Tumorknoten selbst, deren Zellreihen hier zu dünnen, konzentrisch zur Oberfläche gelagerten Strängen zusammengedrückt sein können.

Der Tumor erscheint weiterhin auch als Ausfüllung kleiner und mittelgroßer Gefäße, und zwar in zweierlei Form. Die eine Form entspricht der der geschilderten Adenome mit stark verdickten Balken, die andere stellt Verbände kleiner dunkelkerniger Zellen ohne charakteristische Gliederung dar. Bemerkenswerterweise sieht man nicht selten auch in den Tumorthromben ein deutlich ausgeprägtes Gallenkapillarsystem (Fig. 12).

Die histologischen Bilder zeigen in deutlichster Weise Übergänge von hypertrophischen Vorgängen zu solchen der Tumorbildung. Fast könnte es willkürlich erscheinen, wenn man bei bestimmten Gebilden der Reihe mit der Bezeichnung als Geschwulst beginnt; wenigstens zeigen sich die ersten Zeichen jener Abweichungen, die einem Teile der Knoten nicht zu bezweifelndes Tumorgepräge geben, auch schon an solchen Herden, denen ohne Kenntnis der weiteren Entwicklung kaum Tumorcharakter zuzuschreiben wäre und selbst die strukturell gar nicht von regenerierendem Leberparenchyme abweichenden Gewebsanteile[1] bewirken häufig hochgradige Verdrängungserscheinungen. Andrerseits haben auch die schon in die Gefäße eingewachsenen Geschwulstgewebe noch immer die Fähigkeit bewahrt, so spezifische Strukturen wie die Gallenkapillaren auszubilden. Trotzdem dürfte es richtig sein, den Beginn der Tumorbildung dort anzusetzen, wo die Rarefizierung des

[1] Bezüglich der hellen Zellen dieser Teile vgl. Adler. Ziegler's Beitr. 35.

Protoplasmas zuerst deutlich wird, da hier eine gewisse Diskontinuität des Umbildungsprozesses zu erkennen ist.

Auch bei der im folgenden zu erwähnenden Geschwulst läßt sich in deutlichster Weise wieder die Umbildung des Lebergewebes zum malignen Neoplasma verfolgen. Es geraten hier kleine Teile umgebauten Leberparenchyms in Wucherung und verdrängen die Umgebung. Auch diese kleinsten Herde haben eine charakteristische Änderung erfahren, die sich in den Regenerationsherden gewöhnlicher Cirrhose nicht findet, nämlich den schon mehrfach bemerkten Umschlag der Protoplasmatinktion.

Fall VIII. 1. April 1905. 55 Jahre, ♂ (Obduzent Ghon). Primäres Carcinom der Leber in atrophischer Cirrhose. Geschwulstthromben der Pfortader. Ascites. Milztumor. Venenektasien im Magen und unteren Oesophagus. Hämorrhagischer Inhalt im Magen (Tumormassen meist von grüner Färbung. Lebergewicht 2450 *g*).

Hochgradige Cirrhose mit mäßiger Gallengangswucherung. Vielfach in Regeneration begriffene Pseudoacini. Die makroskopisch zum Teil grüngefärbten Tumoren haben ausgesprochenen Lebergewebscharakter. Die einzelnen Teile des Geschwulstgewebes bilden eine Stufenfolge mit zunehmend atypischem Baue. Die Leberbalken wachsen stark in die Dicke und treten als lange, durch Bluträume isolierte Gebilde vor. Es entstehen in dicken Balken rundliche Lichtungen mit galligem Inhalt, die von kubischen, Leberzellen sehr nahestehenden Epithelien umgeben sind. Die neoplasmatische Veränderung der meist kleinen Zellen läßt sich durch die bläuliche und intensivere Färbung des Protoplasmas erkennen, die von dem Hellrot des Leibes der Leberzellen leicht zu unterscheiden ist. Im Gegensatze dazu ist eine Veränderung der Kerne an den Stellen mehr typischen Aufbaues nicht deutlich und nur an manchen der hochgradig veränderten Teile der Geschwulst durch intensivere Färbbarkeit merklich. An einigen dickbalkigen Stellen kommt hinzu, daß die Zellen von Vakuolen durchsetzt sind und wie gebläht aussehen. Diese Zellen bilden entweder zusammenhängende Massen oder liegen isoliert zwischen den vollgefärbten. Eine Anzahl der Tumorzellen

enthält Gallentröpfchen. Oft ist ein Eindringen der Geschwulst in die Blutbahn nachzuweisen.

Die ersten Anfänge der Geschwulstbildung lassen sich an nicht wenigen Stellen leicht auffinden. Während das nur regenerierende Gewebe der Pseudoacini durch Vergrößerung der Zellen, Helligkeit des Protoplasmas, Vermehrung der Kerne und ihres Chromatins charakterisiert ist, sieht man an anderen Stellen eine davon ganz verschiedene Strukturveränderung. Sie besteht darin, daß die Zellen größerer oder kleinerer umschriebener Anteile eines Läppchens dunkles, mehr bläulich gefärbtes Protoplasma haben und auch etwas kleiner sind als die Leberzellen (Tafel, Fig. 2) und so im ganzen ein Aussehen gewinnen wie die Zellen der ausgesprochen carcinomatösen Knoten. Die kleinen Wucherungsherde heben sich von dem umgebenden in verschiedenem Maße komprimierten Lebergewebe, dem sie regulär eingefügt sind, sehr deutlich ab. Auch an größeren Knoten, die offenbar ein weiteres Entwicklungsstadium des eben beschriebenen darstellen, ist oft leicht zu beobachten, daß die peripheren Zellen in die komprimierten Balken der Umgebung kontinuierlich übergehen.

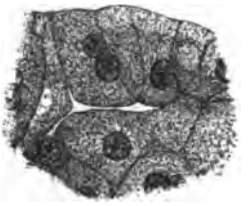

Fig. 12.
(Fall VII.) Gallenkapillaren in einem Tumorthrombus (Eisenhämatoxylin).

Fall IX. 4. Oktober 1903. 65 Jahre, ♀ (Obduzent Stoerk). Cirrhose der Leber. Multiple derbe Tumorknoten der Leber. Chronischer Milztumor. Ascites.

Mikroskopischer Befund. Die Leber zeigt das Bild vorgeschrittener Cirrhose; sehr beträchtliche Vermehrung des interstitiellen Gewebes, Infiltration desselben mit rundlichen Zellen, Irregularität des Läppchenbaues. Im interstitiellen Gewebe sind die bekannten Formen der gewucherten Gallengänge in großer Zahl zu sehen.

Wachstumserscheinungen von zweierlei Art finden im Lebergewebe selbst statt.

Erstens sieht man sehr kleine, ganz junge Parenchyminseln mit großen Zellen ringsum im Zusammenhang mit den

gewucherten Gallengängen und Stellen mit vergrößerten, intensiv gefärbten Zellen, stark vergrößerten und gefärbten, öfter mehrfachen Kernen inmitten größerer Läppchen. Andere Anteile fallen durch Verdickung, Streckung und geringere Anastomosierung der Zellreihen, ferner regelmäßige, randständige Lage-

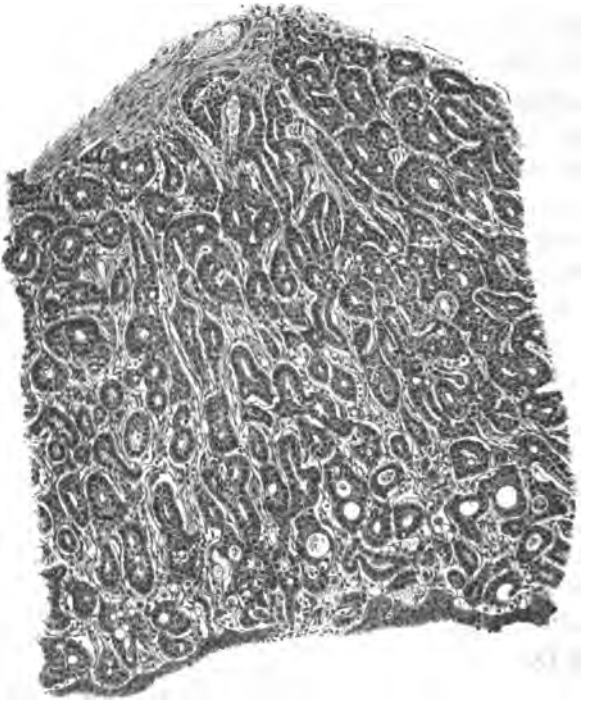

Fig. 13.

Fall IX.

rung der Kerne auf und nähern sich so in ihrem Aussehen dem Bilde von Adenomen.

Die Carcinomknoten haben zum Teil schön ausgebildeten Schlauchtypus. Ein kleiner Knoten von 5 *mm* Durchmesser, der zunächst betrachtet werden soll, hat annähernd kugelige Form und ist fast an der ganzen Peripherie von konzentrisch angeordneten, mäßig komprimierten Leberbalken umgeben. Die langen Schläuche des Tumors haben recht regelmäßige Form,

sind durch lockeres, zarte Gefäße führendes Bindegewebe voneinander getrennt und bieten mit ihren zahlreichen Verzweigungen und durch den übersichtlichen Verlauf ein zierliches Bild (Fig. 13).

Mit den Leberzellen verglichen, haben die regelmäßigen Zylinderzellen der Schläuche einen kleinen Leib. Dieser ist bei Hämatoxylin-Eosinfärbung bläulichrot; die Kerne sind kaum größer als die der Leberzellen, meist etwas länglicher, sonst diesen sehr ähnlich. Zumeist haben die Schläuche ein scharf begrenztes, rundes Lumen, in dem sich der Wand anliegend oder von ihr durch einen kleinen, spaltförmigen Raum getrennt, eine homogene mit Eosin gefärbte Masse, hie und da auch desquamierte Zellen und Leukocyten, manchmal galliger Inhalt und gallig imbibierte, gequollene Zellen befinden können. Stellenweise ist das Lumen erweitert, die Schlauchwand ausgebuchtet, dünn. Die Tubuli gehen an der Peripherie vielfach in die komprimierten Leberzellreihen über, doch kann bei genauer Besichtigung die Grenze der beiden Gewebe erkannt werden und es ist anzunehmen, daß der Zusammenhang der differenten Gewebe an dieser und anderen Stellen durch eine Verwachsung der Tumorschläuche und Leberzellen an der Peripherie der metastatischen Knoten zu stande kam (Tafel, Fig. 5).

Von den beschriebenen Stellen entfernen sich andere Teile des Tumors durch minder typischen Bau; die Schläuche verlieren das Aussehen von Drüsengängen und wandeln sich in dünne oder dicke Stränge mit wenig systematischer Zellanordnung um. Endlich entstehen medulläre Tumormassen, die aus ziemlich kleinen Zellen bestehen. Häufig nimmt die Masse des interstitiellen Gewebes zu, gewinnt derbe, skirrhöse Beschaffenheit und es kommt dann oft das Krebsgewebe zur Rückbildung und wird auf dünne, zusammengedrückte Zellstränge reduziert.

An einzelnen Stellen sieht man Bilder, die einen Hinweis auf die Genese der Geschwulst geben. Die schon erwähnten, stark vermehrten kleinen Gallengänge bilden hie und da adenomähnliche runde Knötchen und in einem Teile dieser haben die kleinen Gänge bemerkenswerte, über das gewöhn-

liche Maß hinausgehende Irregularität des Baues, wodurch sie jenen Geschwulstknoten, die noch verhältnismäßig typisch strukturiert sind, äußerst nahe stehen. Die Veränderung besteht in unregelmäßiger Anordnung der Epithelien, Verdickung der Epithellage, Verwachsung der Gangwände, gelegentlich auftretender Dilatation des Lumens. Angesichts einiger Bilder ist es schwer zu sagen, ob die Knötchen, die sicher zum größeren Teil aus Gallengängen zusammengesetzt sind, schon beginnende Tumoren darstellen oder nicht.

Daß in den angeführten Fällen mit nachweisbar multizentrischer Entstehung (Fall III, VII, VIII) die Tumorbildung von den Leberzellen ausging, kann nicht bestritten werden. Es folgt dieser Schluß nicht aus der Beobachtung bloß zusammenhängender Tumor- und Leberzellen, sondern daraus, daß Komplexe von Tumorzellen, und zwar gerade solche mit verhältnismäßig geringer Anaplasie vorgefunden werden, die dem charakteristischen Gefüge des Lebergewebes als konstituierende Elemente eingeordnet sind (vergl. Tafel, Abbildung 1, 2, 3). Sie können nicht anders entstanden sein als dadurch, daß ein Teil der Leberzellen bei der Proliferation Elemente veränderter Beschaffenheit — Tumorzellen — bildete. Es könnte dagegen, wie bei der Besprechung ähnlicher Fragen, der Einwand erhoben werden, daß die betreffenden Stellen nicht wirklich carcinomatös seien. Demgegenüber genügt es nicht, auf die Kompressionserscheinungen in der Umgebung der betreffenden Zellgebiete hinzuweisen, da auch bei der Regeneration der Leber Expansion umschriebener Gebiete auf Kosten der Umgebung vorkommt. Hingegen ist es beweisend, daß eine Anzahl solcher Stellen prägnante Zellveränderungen haben, die in ihrem Charakter, wenn auch nicht immer dem Ausmaße nach, jenem der hochgradig anaplastischen Geschwulstteile entsprechen und die in gleicher Weise niemals bei den gewöhnlichen Regenerationsvorgängen, z. B. der cirrhotischen Leber vorkommen. Die histologischen Bilder derartiger Stellen dürften vielmehr als solche die Diagnose beginnender Tumorbildung

genügend sichern. Die Variationen des Zellcharakters, die die beginnende Carcinombildung bezeichnen, sind verschiedener Art. Am regelmäßigsten tritt eine vermehrte Färbbarkeit des Protoplasmas mit Kernfarben (Hämalaun) ein, daneben Verdichtung oder auch Rarefizierung des Zelleibes, Veränderungen der Zellgröße, nicht selten Verkleinerung, häufig Vergrößerung der Kerne und Vermehrung ihrer färbbaren Substanz. Dabei scheinen die Veränderungen des Zellhabitus, wenn auch nicht in allen Fällen, bis zu einem gewissen Grade sprunghaft zu erfolgen, etwa den als Mutation bezeichneten Umwandlungen vergleichbar.

Da in den beschriebenen Fällen mit ganz oder zum Teil leberähnlichem Geschwulstparenchyme sicher Leberzellen die Matrix der Neubildung waren, so darf wohl auf die gleiche Genese einer großen Zahl ähnlich gebauter Geschwüste geschlossen werden, wenn auch, wo die Geschwulstbildung nur an wenigen Stellen erfolgte, der direkte Beweis dafür nicht möglich sein wird.

Es war außerdem nachzuweisen, daß aus Leberzellen entstandene Tumoren in Adenocarcinome übergehen können. Ein geringer Grad dieser Umformung ist sehr häufig, aber selbst typische Zylinderzellenkrebse entstehen in dieser Art. In einer solchen pathologischen Umbildung eine höhere Differenzierung im physiologischen Sinne zu sehen, wie gemeint wurde, scheint ebensowenig notwendig als dann, wenn beispielsweise in einem Tumor Papillenbildung oder irgend eine andere komplizierte, im normalen Zustande nicht vorgebildete Struktur auftritt.

Für die dünntubulären, gewucherten Gallengängen der Form nach sehr nahestehenden Krebsformen machte der beobachtete Fall IX es wahrscheinlich, daß sie entsprechend den Ansichten von Herxheimer, Fischer u. a. ihren Ausgangspunkt im Gallengangsepithel haben. Die beobachteten allmählichen Veränderungen der gewucherten Gallengänge in der Richtung anaplastischer Umbildung deuten darauf und auch auf die multizentrische Entstehung der Geschwulst mit ziemlicher Wahrscheinlichkeit hin.

Vielleicht ist mit Necker[1] übrigens anzunehmen, daß die Unterscheidung zwischen Gallengangs- und Lebercarcinom nicht immer möglich ist, da die Lebercarcinome aus regenerierendem Parenchym hervorgehen, in dem die Grenzen der beiden Zellarten verwischt sind und beständige Umbildungen der einen in die andere vor sich gehen.

Für die von Leberzellen ausgehenden Neubildungen genügen die angeführten Beobachtungen, um das nicht seltene multizentrische Entstehen des primären Leberkrebses mit voller Sicherheit feststellen zu können. Dieses Verhalten ist unschwer zu verstehen, wenn man, wie es zumeist geschieht (siehe unten), die über das ganze Organ verteilten Regenerationsprozesse als verursachendes Moment der Tumorbildung ansieht, während kein positiver Anhaltspunkt dafür vorläge, multizentrische strukturelle Anlagen zur Tumorbildung vorauszusetzen.

Den multizentrischen Fällen gegenüber gibt es andere, in denen sichere Entstehungsbilder nicht oder nicht leicht gefunden werden können, so daß für diese die oben angeführte Ansicht Ribbert's wohl Geltung hat. Bei der Beurteilung des Umstandes, daß in diesen Fällen oft nur an einer oder an wenigen Stellen sich ein Tumor zu bilden scheint, obwohl vermutlich durch die allenthalben stattfindende regenerative Neubildung Veranlassung zu mehrfacher Entstehung gegeben wäre, könnte an neue Ergebnisse von Tierversuchen gedacht werden, die Ehrlich[2] und Sticker[3] ausgeführt haben. Diesen Versuchen zufolge ist es erheblich schwerer, einen zweiten Tumor an einem Tiere durch Verimpfung von Carcinombrei zu erzeugen, dann, wenn das Tier schon einen experimentell erzeugten Tumor trägt. Es ist demnach möglicherweise im Bestehen einer Geschwulst ein Moment gegeben, das der Neuentwicklung ähnlicher Geschwülste einen Widerstand entgegensetzt, der allerdings in Anbetracht der Entstehungsmöglichkeit der Metastasen kein unbedingter sein kann.

---

[1] Zeitsch. f. Heilk. 1905, p. 351.

[2] Arbeit. aus dem kgl. Institute etc. Frankfurt 1906, 1. Heft. (Siehe auch Gaylord, Medic. News. 1905.)

[3] Münch. med. Wochenschr. 1906, p. 1904.

II.

Die folgenden Beobachtungen bieten zum Teil in histologischer Beziehung einiges Bemerkenswerte und erlauben einen Überblick über die Häufigkeit der verschiedenen Formen des Leberkrebses.

A. Geschwülste des Lebergewebstypus.

Fall X. 1888. Adenocarc. lob. sin. hepat. cum gangraenescentia partiali et perforatione in cavum peritoneale subsequente peritonitide fibrinosa purul. diffusa.

Mikroskopischer Befund. Züge der Glisson'schen Kapsel deutlich, nicht hochgradig verdickt, zum Teil mit mononukleären Zellen infiltriert und braungelbes, scholliges Pigment enthaltend. Die Läppchen ungleich groß, meist nicht regelmäßig radiär gebaut. Keine erhebliche Wucherung der kleinen Gallengänge. Nicht selten gehäuftes Vorkommen mehrfacher und vergrößerter Kerne in den Leberzellen, feinkörniges Pigment in diesen, spärliche Fettinfiltration.

Der Tumor aus sehr regelmäßigen, langen, schlanken, gleichmäßig dicken, leicht gekrümmten, spitzwinkelig verzweigten Schläuchen aufgebaut. Die Epithelien Leberzellen sehr ähnlich, die Kerne der Zellen sind dunkler als die der Leberzellen, etwas größer, meist länglich, randständig, ziemlich regulär angeordnet. Auch die Zellen stehen regelmäßig radiär, wie die runden Querschnitte zeigen, zu etwa zehn um das kapillare Lumen geordnet. Zwischen den Schläuchen Bluträume, deren Endothelauskleidung unmittelbar den Tumorzellen anliegt. Die so gebauten runden Tumorknoten sind von fibrösem Bindegewebe und weiter nach außen von hochgradig komprimierter Lebersubstanz umgeben.

Fall XI. 1894.

Mikroskopischer Befund. Lebercarcinom mit charakteristischem trabekulären Aufbaue, Gesamtstruktur recht regelmäßig adenomatös, Zellen hingegen von ausgeprägt malignem Habitus, spärliche Riesenzellen.

Leber völlig umgebaut, durch meist schmale, stark infiltrierte Bindegewebssepten abgeteilt. Regenerationsbilder an den Leberzellen, vielfach auffallend große Zellformen. Gut gegen das Nachbargewebe abgegrenzte, fast kugelige, dickbalkige hypertrophische Lebergewebsbezirke.

Fall XII. 5. Juli 1895. 60 Jahre, ♂ (Obduzent Stoerk).

Mikroskopischer Befund. Pigmentcirrhose. Das Parenchym durch bindegewebige Septen, die überaus große Mengen gelber eisenhaltiger Pigmentschollen enthalten, in auf den Schnitten rundlich erscheinende Felder wechselnder Größe geteilt. Im Bindegewebe viele Rundzelleninfiltrate und kleine Gallengänge. Leberzellen je nach dem Alter des Parenchyms in verschieden hohem Grade pigmenthaltig; die alten Gewebe sehr reich daran. Ein Teil der Parenchyminseln hat adenomartiges Aussehen und besteht aus schlauchartigen Gebilden

gleichmäßigen Kalibers mit stellenweise nachweisbarem, höchstens kapillarem zentralen Lumen. Die Zellen gleichen bis auf die etwas intensivere und ins Bläuliche spielende Protoplasmafärbung, die stärkere Kerntinktion und die durch den tubulären Aufbau bedingte Gestaltsveränderung Leberzellen. In der Peripherie der Knoten konzentrische Anordnungen komprimierter, neugebildeter Schläuche, die als solche an dem erwähnten tinktoriellen Verhalten sowie an dem völligen Mangel von Pigment sicher zu erkennen sind. Andere Parenchymknötchen weichen mehr nach der Richtung anaplastischen Baues ab, teils dadurch, daß die beschriebenen, Lebertrabekeln ähnlichen Schläuche sich zu dickeren Gebilden mit weiterem Lumen und schmalen, zylindrischen, aber noch

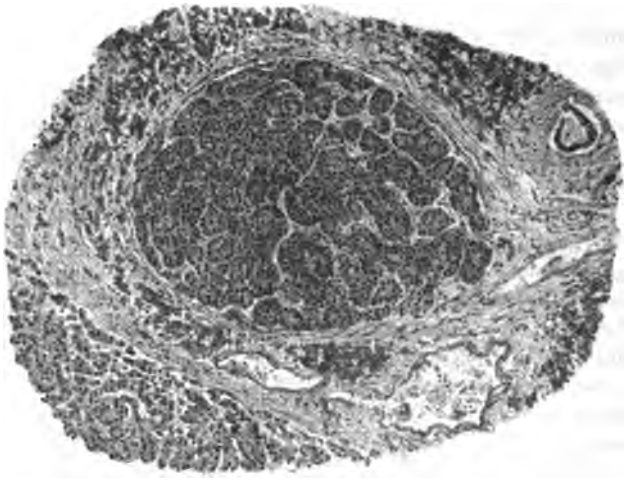

Fig. 14.
Fall XII.

Leberzellen ähnlichen Epithelien oder zu dicken, soliden Balken umwandeln, teils durch Vergrößerung und unregelmäßige Form der Zellen, Auftreten mehrfacher difformer Kerne in einer Zelle, Veränderungen, die einen so hohen Grad erreichen können, daß das Gewebe den Habitus maligner Geschwülste annimmt.

Die rundlichen, scharf abgegrenzten Geschwulstknoten stehen überall zu dem sie einscheidenden pigmentierten Bindegewebe in derselben Beziehung wie die Lobuli des alten Gewebes und nirgends wird ein Eindringen des Tumors in das Lebergewebe beobachtet.

Das cirrhotische Leberparenchym ist völlig umgebaut, von meist schmalen, stark infiltrierten Bindegewebslagen durchzogen. Regenerationsbilder an den Leberzellen, mit Entwicklung gut gegen das Nachbargewebe abgegrenzter, kugeliger, hypertrophischer, dickbalkiger Lebergewebsanteile, mit vielfach auffallenden großen Zellformen und dunklen großen Kernen. Fettinfiltration geringen Grades.

Fall XIII. 1. April 1896. 67 Jahre, ♀ (Obduzent Stoerk). Carcin. hepat. lob. dextr. cum mestastas. multipl. pleur. pulmon. et oculi sin.

Die Augenmetastase sitzt ringförmig dem linken hinteren Augenpol, den Opticus an seiner Eintrittsstelle umgreifend, auf. Vereinzelte kleine Knötchen an der hinteren Hälfte der Bulbusoberfläche. Die Pleurametastasen erscheinen als weiße, hahnenkammähnlich geformte Tumoren an der Rippenpleura, als sehr zahlreiche flache Knötchen an der Pleura pulmonalis.

Mikroskopischer Befund. Tumorstränge verschiedenen Kalibers, die zumeist in den kapillaren Gefäßen des Lebergewebes liegen. In den größeren, häufig teilweise nekrotischen Knoten ziemlich reichliches lockeres Geschwulststroma. Epithelien der Geschwulst fast gleichförmig, meist klein, mit stark gefärbtem Protoplasma und großen dunklen Kernen. Zellen entweder polygonal oder durch Druck abgeplattet und dann oft parallel gelagert, so daß Bilder ähnlich denjenigen eines kleinzelligen Spindelzellensarkomes entstehen, oder in sehr charakteristischer Weise konzentrisch geschichtet.

Leber mäßig cirrhotisch, umgebaut; auffallende Ungleichheiten der Zellengrößen.

Fall XIV. 1897.

Mikroskopischer Befund. Cirrhotische Leber, hochgradige Bindegewebsvermehrung, starke Gallengangswucherung.

Die Geschwulst teils in Form von Strängen in Gefäßen und Lymphspalten innerhalb eines zellarmen Bindegewebes, teils als rundliche Knoten. Diese bilden entweder eine zusammenhängende, von groben Bindegewebslagen eingescheidete Masse und sind wohl auch durch dünne solche Lamellen auf dem Schnitte gefeldert, oder sind aus dicken, von spaltenförmigen Bluträumen begleiteten Balken aufgebaut. Die Tumorzellen nicht sehr groß, mit stark tingierten, irregulären Kernen. Ziemlich reichliche Riesenzellen. Tumorzellen zum Teil durch gegenseitigen Druck abgeplattet und konzentrisch geschichtet. An einzelnen Stellen auch dünne Tumorstränge von Schlauchtypus mit engem Lumen.

Fall XV. 31. Oktober 1897. 53 Jahre, ♂. Cirrhosis carcinomatosa cum icter. universali. tumore lienis chronic. et ascit haemorrhagic.

Mikroskopischer Befund. Weit vorgeschrittene Cirrhose, sehr mächtige Bindegewebsentwicklung. Leberinseln von verschiedener Größe und verschiedenem Alter. Lebericterus, mäßige Fettinfiltration. Zahlreiche Regenerationsbilder an der Vergrößerung der Leberzellen und Kerne, starker Kerntinktion und der vermehrten Zahl der Kerne zu erkennen. Gewucherte, mit den Leberreihen an der Peripherie der Leberinseln in Verbindung stehende Gallengänge.

Tumor einförmig, aus fast gleichartigen kleinen Zellen mit relativ großen, dunkelgefärbten, strukturarmen Kernen bestehend. Zellen zu dicken, balkenartigen Gebilden zusammengefaßt, die durch kapilläre Bluträume getrennt sind. An der Peripherie dieser Zellkomplexe kommen palisadenartige Zellstellungen vor. Tumorknoten teils metastatisch im Lebergewebe, dieses verdrängend, teils als Gefäßausfüllung wuchernd.

Fall XVI. 1898.

Mikroskopischer Befund. Typische Lebercirrhose. Carcinom von gewöhnlichem trabekulären Leberadenomtypus mit Variation von dünnen, ziemlich gleichartigen Balken über dickbalkige Formen zu kompakten medullären Massen. Gleichartige Zellen mit bläulichrot gefärbtem Protoplasma, chromatinreichen Kernen. Einzelne Riesenzellbildungen. Hochgradige Kompression des Lebergewebes in der Umgebung der Knoten.

Fall XVII. 21. Februar 1898. 49 Jahre, ♂ (Obduzent Kolisko). Carcinoma hepatis cirrhose pigmentosa affecti subsequente carcinomate lymphoglandularum et pleurae. Icterus. Pigmentatio brun. hepatis, pancreatis, lymphoglandularum, cutis. Necrosis telae cell. adipos. circum pancr. Haematochromatosis intestini.

Leber um ein Drittel vergrößert, dunkelbraun, sehr hart, ihre Oberfläche vorn glatt, hinten ziemlich fein granuliert, läßt auf dem braunen Grunde zahlreiche weißgelbe, nicht scharf begrenzte, bis linsengroße Flecke, die sich hie und da etwas vorwölben, durch die zarte Kapsel hindurchschimmern. Die Schnittfläche teils grob, teils fein granuliert, die Granula teils hirsekorngroß und dunkelbraun, dann scharf abgegrenzt und durch einen noch dunkler gefärbten, dem stark verbreiterten interstitiellen Gewebe entsprechenden Grund voneinander getrennt, teils, und zwar namentlich im linken Lappen, bis erbsengroß und weißlichgelb, dann nicht scharf abgegrenzt. Diese weißlichgelben Höckerchen sind weiß und saftig. Die Lymphdrüsen an der Leberpforte um das Pankreas herum und auch die retroperitonealen vor der Wirbelsäule sind dunkel rostbraun und enthalten kleine Knoten ziemlich derber, weißlichgelber Aftermasse. Die Lunge übersät mit zahllosen subpleural liegenden, hanfkorn- bis linsengroßen, flachen, weißrötlichen Tumoren.

Mikroskopischer Befund. Typische Pigmentcirrhose mit Ablagerung des eisenhaltigen Pigmentes in den Leberzellen, Kapillarendothelien und den breiten derben Zügen der Glisson'schen Kapsel, mäßige Fettinfiltration, reichliche Gallengangsvermehrung. Carcinom aus kleinen, protoplasmaarmen Zellen einförmigen Aussehens mit relativ großen, dunklen Kernen zusammengesetzt. Zellen polygonal oder durch Druck abgeflacht. Der Tumor infiltriert das Lebergewebe und bringt es durch Druck zum Schwunde. Häufig sind die intertrabekulären Räume durch die kleinzelligen Tumormassen zierlich injiziert. In den größeren Tumorknoten Neubildung von Bindegewebe bis zu beträchtlicher Mächtigkeit.

Fall XVIII. 23. September 1898. 20 Jahre, ♂ (Obduzent Landsteiner). Carcinom der Leber. Geschwulstthromben der Pfortaderäste.

Die Farbe der Lebersubstanz ist grünlichbraun, ihre Zeichnung an manchen Stellen verwischt, an anderen deutlich, dort das Zentrum der Acini rötlich, die Peripherie braungrün. Gallenwege nicht erweitert, von normaler Wandbeschaffenheit. In der Leber eine eigroße, rundliche Stelle von tiefgrüner Färbung, deren Durchschnitt sich etwas über die Leberschnittfläche vorwölbt und groben Läppchenbau aufweist, so daß der Eindruck stark gewucherten, ikterischen Lebergewebes hervorgerufen wird. Am unteren Pole dieses Knotens, im Zusammenhange damit, eine derbe schwielige Stelle, von der dünne Narbenzüge in die Umgebung ausstrahlen. Ähnlich beschaffene, nur kleinere Herde sind mehrfach in der Leber zerstreut.

Die portalen Gefäße auf dem Leberdurchschnitte sind stark erweitert und enthalten namentlich in den kleineren und mittleren Ästen Thromben von intensiv dunkelgrüner Färbung. Nur einzelne Partien sind bräunlichgrün. Die Thromben haften der Wand fest an und sind namentlich in den kleineren und mittleren Ästen von dichter Konsistenz und glatter Schnittfläche. Die größeren Thromben zum Teil nach der Richtung der Gefäße spaltbar. Das Bindegewebe um die Pfortaderverzweigungen ist beträchtlich vermehrt. Im Lig. teres. kein größeres Gefäß.

Mikroskopischer Befund. Schnitte durch geschwulstfreie Stellen der Leber zeigen den Aufbau des Organes gegenüber der Norm zwar nicht sehr weitgehend, aber unverkennbar verändert. Schon bei Lupenbetrachtung fällt zunächst auf, daß das Gewebe ungleichmäßig, aber in gewissem Grade an allen untersuchten Stellen von verdickten Zügen der Glisson'schen Kapsel durchsetzt wird, die die Verzweigungen der portalen und arteriellen Gefäße und Gallengänge enthalten. Das Bindegewebe dieser Züge verläuft zumeist parallel der Richtung der darin enthaltenen Gefäße, stellenweise auch konzentrisch um größere Gallengänge, ist nicht sehr reich an elastischen Fasern und enthält nur wenige Rundzellen. Auffällige Veränderungen an den großen Gallenwegen sind nicht wahrzunehmen, hingegen sind die Pfortaderäste vielfach sehr weit und dickwandig. Das Lebergewebe hat ungleichmäßige Beschaffenheit. Zum Teile zeigt es die Effekte atrophischer Vorgänge, so daß zahlreiche Läppchen in einem Gesichtsfelde zu sehen sind. Es sind dann die Leberbalken auffallend schmal, die Kapillaren weit, mit Blut gefüllt. Mit solchen atrophischen Stellen sind öfter Teile mit größeren Acinis und beträchtlich größeren Elementen in Zusammenhang. Die Leber ist ikterisch. Gallenpigment befindet sich in den Gallenkapillaren, Leberzellen und dem Gefäßendothel. In den Acinis ist zwar meist die radiäre Anordnung der Zellreihen erkennbar, aber der ganze Läppchenbau ist entsprechend dem geschilderten Verhalten weniger regelmäßig als im normalen Zustande, namentlich sind auch die Beziehungen der Läppchenstruktur zu den zentralen Venen vielfach nicht gut ausgesprochen.

Der Tumor selbst wurde an Schnitten durch metastatische Knoten sowie durch die intensiv grüngefärbten Geschwulstthromben untersucht. Im Bereiche

der Tumorknoten enthalten die Schnitte Geschwulstgewebe, Reste von Leberparenchym und in großer Menge derbes Bindegewebe von ganz gleicher Beschaffenheit wie die erwähnten, die Leber durchsetzenden Züge. In den narbigen Zügen verlaufen größere Gefäßstämme und kleinere Gefäße in mäßiger Anzahl, ferner Gallengänge verschiedener Dicke, diese zum Teil verzweigt, meist enge, wie komprimiert aussehend. An manchen Stellen liegt eine Anzahl von Gallengangsschnitten nebeneinander, hie und da von kleinen, runden Zellinfiltraten umgeben. Das Leberparenchym ist an diesen Stellen durch das narbige Gewebe und durch Tumorgewebe in unregelmäßig begrenzte Bezirke geteilt, die vorwiegend atrophisches, daneben auch hypertrophisches Parenchym enthalten. Die hypertrophischen Teile können Kompression der umgebenden, konzentrisch verlaufenden Leberbalken bewirken. Die Abgrenzung der im Schnitte selbst öfter die Form schmaler Streifen zeigenden Leberabschnitte gegen die narbigen Züge ist vielfach nicht scharf, sondern so, daß einzelne Leberbalken sich in das derbe Gewebe hinein erstrecken. Man sieht ferner inmitten dieses Gewebes vielfach vereinzelte, öfter stark atrophische Leberzellreihen oder Gruppen solcher oder inmitten reichlichen Narbengewebes kleine, acinusähnliche Leberanteile. Mit dem Lebergewebe stehen die Tumormassen zum Teil in direktem Kontakte, andrerseits kann das Carcinomgewebe von den derben Zügen völlig eingescheidet sein. Das Geschwulstgewebe ist in sehr charakteristischer Weise aus großkernigen Zellen, vielkernigen, gallehaltigen Riesenzellen und Bindegewebe zusammengesetzt. Beidet Arten von Tumorzellen sind durch Eosin stark färbbar und schon dadurch Leberzellen ähnlich. Zum Teil sind sie das auch der Gestalt nach und durch balkige Zusammenfügung. Vereinzelte dieser Zellen könnten mit Leberzellen verwechselt werden, die große Mehrzahl unterscheidet sich jedoch durch Abweichungen zunächst vornehmlich der Kernformen, dann durch Zunahme der Größe, sowohl der Leiber als der Kerne. Diese sind entweder nur leicht vergrößert und dann zum Teil hell, wie gequollen, oder zugleich mit den Zellen sehr vergrößert, irregulär, häufig mit stark vermehrtem, unregelmäßig angeordnetem Chromatin versehen. Der Gerüstaufbau der Kerne kann auch völlig verwischt sein. Gleichzeitig mit dieser Veränderung findet sich eine erhebliche Zunahme des Gallengehaltes der Zellen gegenüber den Leberzellen, so daß viele mit grünen Tropfen verschiedener Größe fast erfüllt sind.

Die Riesenzellen haben bis zu zehn und mehr große Kerne. Da diese oft von ähnlicher Gestalt und annähernd gleich groß sind, so gewinnt der Zelltypus Ähnlichkeit mit dem von Sarkomriesenzellen (Fig. 15). Allerdings enthalten auch die Riesenzellen sehr reichlich Gallentröpfchen. Neben den schon erwähnten kommen andere Riesenzellentypen vor, z. B. enorm große Protoplasmamassen mit weniger reichlichen Kernen.

Bezüglich des Verhaltens des Bindegewebes ist noch zu bemerken, daß von den derben Septen aus Faserbündel, Zellen mit spindeligen Kernen, ferner oft dünne, recht zahlreiche Gefäße mit Endotheldoppelreihen das Tumorgewebe durchziehen. Durch diese Vermengung und weil dann die anscheinend zum Teil in Rückbildung begriffenen Tumorzellen öfter der Richtung der Fasern entsprechend stark in die Länge gestreckt sind, entstehen Bilder, die auf den

ersten Blick die Erinnerung an das Gewebe eines Riesenzellensarkomes wachrufen.

Eine etwas abweichende Formation zeigt ein Teil der Tumorthromben (Fig. 6). Es sind die auch hier reichlich Galle enthaltenden Zellen ihrer Größe nach etwas gleichartiger, Riesenzellen kommen seltener vor. Die Elemente sind länglich, meist zu ein- oder mehrreihigen Strängen geordnet, zwischen die nicht wenige dünne Gefäße und Bindegewebszellen enthaltendes Fasergewebe von den Gefäßen her sich ausbreitet. Um die kleinen Gefäße sind Leukocyten in

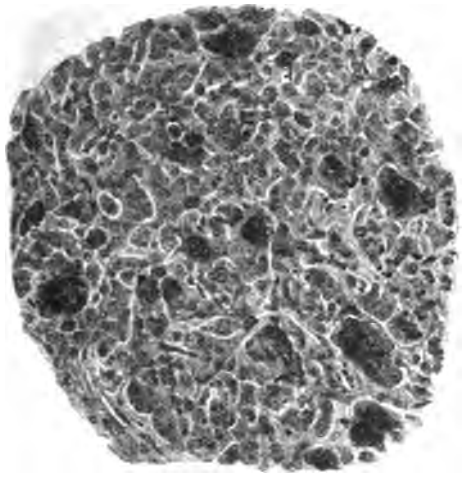

Fig. 15.

Fall XVIII.

geringer Zahl angesammelt, die Abgrenzung der Thromben gegen die Gefäßwand ist nicht deutlich.

Der vorliegende Fall ist außer durch die eigentümliche histologische Struktur — große Zahl der Riesenzellen, reichliche Galleproduktion, sarkomähnliche Bilder — auch durch das relativ geringe Alter des befallenen Individuums bemerkenswert. (In dieser Hinsicht vergl. den folgenden Fall und Fall XXIX.) Eine Zahl von Lebercarcinomfällen selbst des Kindesalters ist schon bekannt. Über die Ursache des Zustandes ließ sich wie bisher auch in diesem Falle nichts Sicheres eruieren. Eigentliche Cirrhose lag nicht vor, wohl aber die Zeichen eines im wesentlichen zum Stillstande gekommenen narbenbildenden Leberprozesses mit atrophischen und Regenerationsvorgängen. Auch in dem Falle von Wegelin[1] (fünfjähriges Kind) war keine Cirrhose vorhanden; die

[1] Vergl. die sorgfältige statistische Arbeit von Eggel, Ziegler's Beiträge, XXX, und Wegelin l. c.

Beschreibung deutet aber doch vielleicht darauf, daß die Leber auch vor der Tumorbildung nicht ganz normal war. Für diese Fälle des kindlichen Alters, in denen neben dem Carcinome entzündliche Prozesse oder deren Residuen vorliegen, ist wohl auch an infektiöse verursachende Schädlichkeiten zu denken, unter denen begreiflicherweise der hereditären Lues eine Rolle zukommen könnte.

Fig. 16.

Fall XVIII. Stelle aus einem Geschwulstthrombus.

Entstehungsbilder des Tumors waren nicht mit voller Sicherheit zu erkennen, wenn auch allerdings inmitten reichlichen Schwielengewebes Gruppen von Geschwulstzellen in unmittelbarem Zusammenhange mit schmalen, im Narbengewebe liegenden Gallengängen zu sehen waren.

Fall XIX. 28. Jänner 1899. 18 Jahre, ♂ (Obduzent Albrecht). Adenocarcinoma hepatis in cirrhosi obsoleta. Tumor lienis. Thrombosis carcin. ven. port. Carcinoma secundar. pulmonum.

Leber mächtig vergrößert, hauptsächlich der rechte Lappen, der plumpe, rundliche Form besitzt. Der linke Leberlappen klein, in zwei grobknollige Tumoren umgewandelt. Die Konsistenz der Leber etwas erhöht, die Schnittfläche stellenweise deutlich gekörnt, mit hirsekorn- bis erbsengroßen, prominierenden Granulis. Zwischen denselben einsinkende derbe Bindegewebszüge. An anderen Stellen die Schnittfläche weniger deutlich granuliert.

Mikroskopischer Befund. Cirrhose mit starker Sklerosierung des interstitiellen Gewebes, geringen floriden, entzündlichen und degenerativen Prozessen. Viele Regenerationsbilder im Lebergewebe und an den Gallengängen.

Balkig gebaute Geschwulst mit intertrabekulärem Kapillarsystem. Trabekel mitunter schlank, regelmäßig schlauchartig, zu runden adenomähnlichen Knoten gruppiert, andernteils dick, unsystematisch verbunden. Endlich zahlreiche, oft nekrotische, wenig charakteristische, von spärlichen weiten Kapillaren durchzogene Tumormassen. Zellen in den adenomähnlichen Anteilen vom Charakter der Leberzellen; mit Zunahme der Irregularität des groben Geschwulstaufbaues allmählich atypischer. In den medullären Knoten kleine, ziemlich gleichartige polygonale Elemente mit dunklen rundlichen Kernen. In den dicken Balkenformationen reichliche, vielkernige Riesenzellen, viele Mitosen, häufig sehr regelmäßige Palisadenanordnung der den Kapillarwänden aufsitzenden peripheren, dünnen Zylinderzellen. An diesen Stellen oft Vakuolisierung der Zelleiber. Die untersuchten Knoten zum Teil innerhalb von Leberläppchen liegend, mit Leberzellreihen (sekundär) verwachsen.

Fall XX. 10. Juli 1901. 56 Jahre, ♂.

Mikroskopischer Befund. Weit vorgeschrittene Lebercirrhose. Sehr leberähnliche Carcinomknoten, in denen viele, meist kreisrunde, von kubischen, sonst Leberzellen gleichenden Epithelien gebildete Drüsenräume vorkommen. Kompression der peripheren Anteile der Tumorknoten selbst.

Fall XXI. 1902.

Mikroskopischer Befund. Epitheliale Knoten ohne charakteristische Anordnung und mit geringer Gliederung durch schmale, gefäßführende Bindegewebssepten. Tumorzellen meist nicht groß, vielgestaltig, mit sehr großen dunklen Kernen, vielen irregulären Mitosen; häufig kernreiche Riesenzellen.

Fall XXII. 3. Mai 1902. 56 Jahre, ♂ (Obduzent Landsteiner). Primäres Carcinom der Leber bei Cirrhose, Geschwulstthromben der Pfortader. Chron. Milztumor. Pigmentierung der Milz. Chron. Enteritis. Icterus.

Mikroskopischer Befund. Cirrhose mit reichlicher Pigmentablagerung. Teils sehr grobbalkige, leberadenomähnliche, andernteils zart septierte medulläre Knoten und dünne, öfter gruppierte Stränge. Mittelgroße Zellen mit großem dunklen Kerne und vielen Mitosen. Riesenzellen in mäßiger Zahl. In den axialen Teilen dicker Balken öfter Nekrose.

Fall XXIII. 30. März 1903. 60 Jahre, ♂ (Obduzent Professor Weichselbaum). Primäres Carcinom des rechten Leberlappens, in die Pfortader einwachsend; zahlreiche metastatische Krebsknoten in beiden Leberlappen. Chronisches Emphysem der Lungen. Verwachsung des Herzbeutels. Verwachsung der Aortenklappen nach Endokarditis.

Mikroskopischer Befund. Hochgradige Cirrhose. In den acinusähnlichen Leberbezirken die Kapillaren oft durch Stauung erweitert.

Grobbalkiger, adenomähnlicher Tumor oder Geschwulstmassen mit ganz undeutlicher Balkenstruktur, aber wenig anaplastischen, Leberzellen ähnlichen Elementen, gelegentlich Drüsenschlauchbildungen mit zylindrischen Zell-

formen. Stellenweise, und zwar an den Teilen mit irregulärem Baue, reichliches Stroma.

Fall XXIV. 16. Mai 1903. 65 Jahre, ♂ (Obduzent Stoerk).

Leber mächtig vergrößert, besonders in ihrem rechten Lappen. Dementsprechend das Zwerchfell emporgedrängt und die rechte Lunge basal komprimiert, atelektatisch. An der Leberoberfläche wölben sich sehr zahlreiche bis kindsfaustgroße Tumoren vor, von welchen einer an der höchsten Stelle der Leber zum Teil durch Hämorrhagien zerstört ist. Von dort aus hat sich die Blutung subphrenisch über den rechten Lappen ausgebreitet und bildet hier ein beträchtliches Hämatom. Auf der Schnittfläche erscheint die Leber von äußerst zahlreichen großen Knoten durchsetzt; der Haupttumor sitzt im rechten Leberlappen. Die Geschwülste sind im Schnitte aus kleinen einzelnen Knoten aufgebaut, die zum Teil milchweiß, zum Teil blaßgrünlich, zum Teil olivengrün sind. Die größeren Knoten haben deutlich radiäre Struktur, vielfach sind die Tumoren von frischen Hämorrhagien durchsetzt. Ein Teil der Tumoren erweist sich als in Gefäßen gewuchert. Das Lebergewebe zeigt eine leichte Vergrößerung der Acini. An den Lungen zum Teil subpleural, zum Teil in der Tiefe des Parenchyms in mäßiger Reichlichkeit bis haselnußgroße Metastasen einer weißlichgelben, ziemlich strukturlosen Aftermasse.

In der Mundhöhle eine vom Unterkiefer ausgehende pflaumengroße Tumormasse, größtenteils durch Jauchung mißfarbig und zerfallen.

Mikroskopischer Befund. Leber in geringem Grade cirrhotisch verändert. Das die großen Gefäße führende Gewebe ist mäßig verdickt und zellig infiltriert, enthält vermehrte, aber nicht besonders zahlreiche Gallengänge. Das Parenchym ist außer in den subkapsulären Regionen nicht in isolierte Abschnitte zerlegt. Läppchen allenthalben unregelmäßig gebaut, zum Teil hypertrophisch. Bilder von Stauungsatrophie und Fettinfiltration.

Tumor balkig gebaut, leberähnlich. Balken teilweise schlank, regelmäßig schlauchartig, von Gefäßen und zartem Bindegewebe begleitet, mit deutlichen, interzellulären Gallengängen. Zellen zum Teil nur durch etwas unregelmäßige Form, größere lappig und zackig begrenzte Kerne und das Vorhandensein von Vakuolen von Leberzellen zu unterscheiden. Ein zweiter Zelltypus ist durch die stark vergrößerten chromatinreichen Kerne, unregelmäßige Zellform, relativ kleines und ausgesprochen bläulich gefärbtes Protoplasma charakterisiert. In den Zellen dieses Typus häufiger Mitosen und Riesenzellformen. Zwischen den beiden gewöhnlich charakteristisch ausgebildeten Arten von Geschwulstzellen finden sich Übergänge. Auch kommen beide Arten gelegentlich nebeneinander herdweise in den Tumorknoten vor. Die zweite atypische Form findet sich vorwiegend in medullären Geschwulstteilen, die den balkigen Bau eingebüßt haben und vielfach durch hämorrhagische und nekrotische Veränderungen destruiert sind.

Fall XXV. 4. Februar 1904. 56 Jahre, ♂ (Obduzent Stoerk).

Der größte Teil des Leberparenchyms durch eine Aftermasse substituiert, die aus dichtstehenden, bis linsengroßen, weißlich konfluierenden Läppchen

gebildet ist. Die Färbung der Geschwulst grauweißlich, mit geringer ikterischer Imbibition, die an den nekrotischen Stellen stark hervortritt. In der Gegend des Lob. Spigelii vom umgebenden Lebergewebe nicht scharf abgegrenzt, ein ganseigroßer Tumor, welcher zum Teil eine weißliche, zum Teil eine intensiv olivgrüne Färbung besitzt und fast zerfließlich weich ist. Das vom Neoplasma freie Leberparenchym zeigt die Veränderungen einer Cirrhose mit beträchtlicher Acinusvergrößerung und scharfer Abgrenzung derselben durch vermehrtes und zurücksinkendes derbes Zwischengewebe.

Mikroskopischer Befund. Cirrhose gewöhnlicher Form. Tumor sehr leberähnlich, ein Teil der Knoten, anscheinend die primär gebildeten, viel Galle produzierend, nur durch Kernirregularität und einzelne Riesenzellbildungen sowie durch die unsystematische Zusammenfügung der Balken, nicht aber durch auffällige Abweichungen des Protoplasmas als Geschwulstgewebe erkennbar. Stellenweise drüsenähnliche Anordnung der kubischen, leberzellenähnlichen Elemente mit galligem Inhalte in den Hohlräumen. In anderen, wahrscheinlich metastatischen Geschwülsten der Leber keine Gallenproduktion, Zelleiber klein, stärker, und zwar bläulichrot gefärbt. Kerne größer und unregelmäßiger, zahlreiche Riesenzellen. Von ähnlicher Beschaffenheit sind die Lungenmetastasen.

Fall XXVI. 16. Jänner 1905. 62 Jahre, ♂ (Obduzent Bartel). Carcinom des rechten Leberlappens, Metastasen der Leber, periportalen Lymphdrüsen, der Lungen. Insuffizienz der Aortenklappen. Arteriosklerose. Ascites chylosus.

Im rechten Leberlappen einige große Geschwulstknoten, zwischen denen nur wenig erhaltenes Leberparenchym sich befindet. In der unmittelbaren Umgebung der großen Knoten zwischen denselben kleine, etwa bohnengroße Knötchen. Der linke Lappen frei vom Tumor. Die Geschwülste reinweiß, markig, scharf begrenzt. Das Lebergewebe zeigt Stauungszeichnung.

Mikroskopischer Befund. Balkig gebauter, zum Teil leberähnlicher Tumor bei ausgebildeter Cirrhose. Zellen klein mit relativ großem Kern. Zum Teil drüsenähnliche Anordnungen, ziemlich reichliches Stroma, ausgebreitete Nekrose.

Fall XXVII. 31. März 1905. 54 Jahre, ♂ (Obduzent Ghon), Primäres Carcinom der Leber (Lebergewicht 4850 *g*). Sekundäres Carcinom der Lymphdrüsen an der Leberpforte und kleinen Magenkurvatur. Chronischer Milztumor. Hydrops Ascites. Chronischer Katarrh des Magens und Darmes.

Mikroskopischer Befund. Cirrhose mit mächtiger Bindegewebsentwicklung, vielfach starke Rundzelleninfiltration der Interstitien. Leberläppchen von sehr verschiedener Größe; viele kleine Bezirke neugebildeter Leberzellen mit stark vergrößerten, dunkelgefärbten, auch mehrfachen Kernen. Im älteren Leberparenchym nicht sehr viel braunes Pigment. Gallengänge in mäßigem Grade vermehrt.

gleichmäßigen Kalibers mit stellenweise nachweisbarem, höchstens kapillarem zentralen Lumen. Die Zellen gleichen bis auf die etwas intensivere und ins Bläuliche spielende Protoplasmafärbung, die stärkere Kerntinktion und die durch den tubulären Aufbau bedingte Gestaltsveränderung Leberzellen. In der Peripherie der Knoten konzentrische Anordnungen komprimierter, neugebildeter Schläuche, die als solche an dem erwähnten tinktoriellen Verhalten sowie an dem völligen Mangel von Pigment sicher zu erkennen sind. Andere Parenchymknötchen weichen mehr nach der Richtung anaplastischen Baues ab, teils dadurch, daß die beschriebenen, Lebertrabekeln ähnlichen Schläuche sich zu dickeren Gebilden mit weiterem Lumen und schmalen, zylindrischen, aber noch

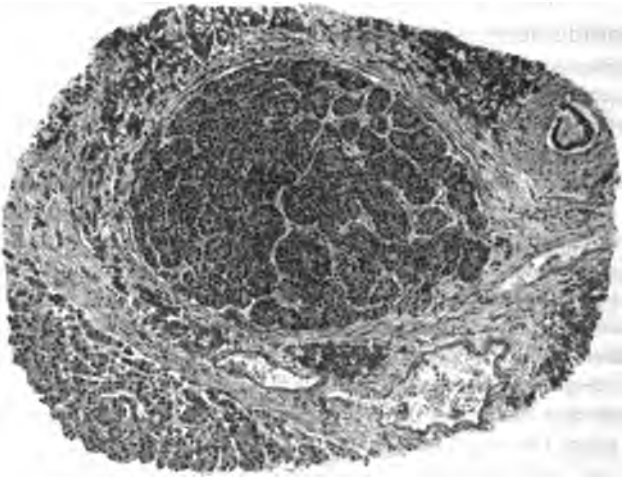

Fig. 14.
Fall XII.

Leberzellen ähnlichen Epithelien oder zu dicken, soliden Balken umwandeln, teils durch Vergrößerung und unregelmäßige Form der Zellen, Auftreten mehrfacher difformer Kerne in einer Zelle, Veränderungen, die einen so hohen Grad erreichen können, daß das Gewebe den Habitus maligner Geschwülste annimmt.

Die rundlichen, scharf abgegrenzten Geschwulstknoten stehen überall zu dem sie einscheidenden pigmentierten Bindegewebe in derselben Beziehung wie die Lobuli des alten Gewebes und nirgends wird ein Eindringen des Tumors in das Lebergewebe beobachtet.

Das cirrhotische Leberparenchym ist völlig umgebaut, von meist schmalen, stark infiltrierten Bindegewebslagen durchzogen. Regenerationsbilder an den Leberzellen, mit Entwicklung gut gegen das Nachbargewebe abgegrenzter, kugeliger, hypertrophischer, dickbalkiger Lebergewebsanteile, mit vielfach auffallenden großen Zellformen und dunklen großen Kernen. Fettinfiltration geringen Grades.

Fall XIII. 1. April 1896. 67 Jahre, ♀ (Obduzent Stoerk). Carcin. hepat. lob. dextr. cum mestastas. multipl. pleur. pulmon. et oculi sin.

Die Augenmetastase sitzt ringförmig dem linken hinteren Augenpol, den Opticus an seiner Eintrittsstelle umgreifend, auf. Vereinzelte kleine Knötchen an der hinteren Hälfte der Bulbusoberfläche. Die Pleurametastasen erscheinen als weiße, hahnenkammähnlich geformte Tumoren an der Rippenpleura, als sehr zahlreiche flache Knötchen an der Pleura pulmonalis.

Mikroskopischer Befund. Tumorstränge verschiedenen Kalibers, die zumeist in den kapillaren Gefäßen des Lebergewebes liegen. In den größeren, häufig teilweise nekrotischen Knoten ziemlich reichliches lockeres Geschwulststroma. Epithelien der Geschwulst fast gleichförmig, meist klein, mit stark gefärbtem Protoplasma und großen dunklen Kernen. Zellen entweder polygonal oder durch Druck abgeplattet und dann oft parallel gelagert, so daß Bilder ähnlich denjenigen eines kleinzelligen Spindelzellensarkomes entstehen, oder in sehr charakteristischer Weise konzentrisch geschichtet.

Leber mäßig cirrhotisch, umgebaut; auffallende Ungleichheiten der Zellengrößen.

Fall XIV. 1897.

Mikroskopischer Befund. Cirrhotische Leber, hochgradige Bindegewebsvermehrung, starke Gallengangswucherung.

Die Geschwulst teils in Form von Strängen in Gefäßen und Lymphspalten innerhalb eines zellarmen Bindegewebes, teils als rundliche Knoten. Diese bilden entweder eine zusammenhängende, von groben Bindegewebslagen eingescheidete Masse und sind wohl auch durch dünne solche Lamellen auf dem Schnitte gefeldert, oder sind aus dicken, von spaltenförmigen Bluträumen begleiteten Balken aufgebaut. Die Tumorzellen nicht sehr groß, mit stark tingierten, irregulären Kernen. Ziemlich reichliche Riesenzellen. Tumorzellen zum Teil durch gegenseitigen Druck abgeplattet und konzentrisch geschichtet. An einzelnen Stellen auch dünne Tumorstränge von Schlauchtypus mit engem Lumen.

Fall XV. 31. Oktober 1897. 53 Jahre, ♂. Cirrhosis carcinomatosa cum icter. universali. tumore lienis chronic. et ascit haemorrhagic.

Mikroskopischer Befund. Weit vorgeschrittene Cirrhose, sehr mächtige Bindegewebsentwicklung. Leberinseln von verschiedener Größe und verschiedenem Alter. Lebericterus, mäßige Fettinfiltration. Zahlreiche Regenerationsbilder an der Vergrößerung der Leberzellen und Kerne, starker Kerntinktion und der vermehrten Zahl der Kerne zu erkennen. Gewucherte, mit den Leberreihen an der Peripherie der Leberinseln in Verbindung stehende Gallengänge.

Tumormassen. Auf der Schnittfläche zeigt das Lebergewebe zwischen den Tumoranteilen vielfach Stauungszeichnung. Die Acini sind deutlich voneinander abgegrenzt, die Farbe des Leberparenchyms ist braunrot, an einzelnen Stellen tiefgrün. Die Tumorknoten sind auf dem Durchschnitte rundlich, rein weiß oder mit nekrotischen, trockenen, gelben Einlagerungen versehen. Innerhalb der großen Tumormasse des rechten Oberlappens erkennt man von zum großen Teil nekrotisiertem Geschwulstgewebe ausgefüllte große Gefäße auf dem Durchschnitte. Auch der Stamm der Pfortader ist mächtig erweitert und bis über die Einmündung der Milzvene von nekrotischen Geschwulstmassen erfüllt.

Mikroskopischer Befund. Lebercirrhose. Ziemlich beträchtliche, nicht gleichmäßige Verdickung des Stützgewebes. Vielfach Stauungsatrophie der Leberinseln. Umschriebene hypertrophische Lebergewebsbezirke mit stark vergrößerten und dunkelgefärbten Zellkernen. Sehr leberähnliches, balkig gebautes Carcinom. Zahlreiche, mit Wahrscheinlichkeit als Entstehungsbilder zu deutende Formen. Tumorknötchen zweier differenter Anaplasiegrade. Die einen bestehen aus meist kleinen, durch Irregularität der Form von der Norm abweichenden Zellen, mit vergrößerten, zum Teil ziemlich unregelmäßigen Kernen ohne auffallende Veränderung der Tinktion des Protoplasmas. In den Knötchen zweiter Art sind die Kerne noch mehr difform, das Protoplasma ist bläulich gefärbt.

B. Geschwülste des Gallengangstypus.[1]

Fall XXXI. 1899.

Mikroskopischer Befund. Interstitielles Gewebe der Leber stellenweise deutlich verdickt und von Rundzellen durchsetzt. Acini unregelmäßig geformt, vielfach stauungsatrophisch, zahlreiche regenerierende Stellen. Tumorknoten die Umgebung komprimierend. Typisches Adenocarcinom mit kubischen oder mittelhohen Zylinderzellen, gewöhnlich in einer Reihe um ein ziemlich weites Lumen. Die Formen oft ganz entsprechend Fig. 6 (Fall III); außerdem aber häufig Bilder, die denen gewucherter Gallengänge bei Cirrhose im hohen Grade ähnlich sind. Kerne der Zellen meist regelmäßig geformt, gewöhnlich mittelständig, im Vergleich zum Zelleib ziemlich groß, im ganzen mäßig intensiv gefärbt, mit deutlichem Gerüste, selten Riesenkerne. Der Leib der Carcinomzellen gut mit Eosin färbbar. In den Lichtungen (meist degenerierte) Epithelien und (vorwiegend polynukleäre) Rundzellen. Die Tumorschläuche durch gut entwickeltes Stroma gesondert, das gegen die Mitte der Knoten beträchtlich an Mächtigkeit zu, an Zellgehalt abnimmt; große, namentlich zentrale Teile der Knoten häufig nekrotisch. An der Peripherie verwachsen die Zylinderzellen des Tumors mit den verdünnten, komprimierten Leberbalken, doch sind Übergänge im Aussehen der beiden Zellarten nicht zu beobachten, namentlich ist durch den Unterschied der Kerngröße die Diagnose der Zellart meist leicht zu stellen.

[1] Vergl. Fall IX.

Fall XIII. 1. April 1896. 67 Jahre, ♀ (Obduzent Stoerk). Carcin. hepat. lob. dextr. cum mestastas. multipl. pleur. pulmon. et oculi sin.

Die Augenmetastase sitzt ringförmig dem linken hinteren Augenpol, den Opticus an seiner Eintrittsstelle umgreifend, auf. Vereinzelte kleine Knötchen an der hinteren Hälfte der Bulbusoberfläche. Die Pleurametastasen erscheinen als weiße, hahnenkammähnlich geformte Tumoren an der Rippenpleura, als sehr zahlreiche flache Knötchen an der Pleura pulmonalis.

Mikroskopischer Befund. Tumorstränge verschiedenen Kalibers, die zumeist in den kapillaren Gefäßen des Lebergewebes liegen. In den größeren, häufig teilweise nekrotischen Knoten ziemlich reichliches lockeres Geschwulststroma. Epithelien der Geschwulst fast gleichförmig, meist klein, mit stark gefärbtem Protoplasma und großen dunklen Kernen. Zellen entweder polygonal oder durch Druck abgeplattet und dann oft parallel gelagert, so daß Bilder ähnlich denjenigen eines kleinzelligen Spindelzellensarkomes entstehen, oder in sehr charakteristischer Weise konzentrisch geschichtet.

Leber mäßig cirrhotisch, umgebaut; auffallende Ungleichheiten der Zellengrößen.

Fall XIV. 1897.

Mikroskopischer Befund. Cirrhotische Leber, hochgradige Bindegewebsvermehrung, starke Gallengangswucherung.

Die Geschwulst teils in Form von Strängen in Gefäßen und Lymphspalten innerhalb eines zellarmen Bindegewebes, teils als rundliche Knoten. Diese bilden entweder eine zusammenhängende, von groben Bindegewebslagen eingescheidete Masse und sind wohl auch durch dünne solche Lamellen auf dem Schnitte gefeldert, oder sind aus dicken, von spaltenförmigen Bluträumen begleiteten Balken aufgebaut. Die Tumorzellen nicht sehr groß, mit stark tingierten, irregulären Kernen. Ziemlich reichliche Riesenzellen. Tumorzellen zum Teil durch gegenseitigen Druck abgeplattet und konzentrisch geschichtet. An einzelnen Stellen auch dünne Tumorstränge von Schlauchtypus mit engem Lumen.

Fall XV. 31. Oktober 1897. 53 Jahre, ♂. Cirrhosis carcinomatosa cum icter. universali. tumore lienis chronic. et ascit haemorrhagic.

Mikroskopischer Befund. Weit vorgeschrittene Cirrhose, sehr mächtige Bindegewebsentwicklung. Leberinseln von verschiedener Größe und verschiedenem Alter. Lebericterus, mäßige Fettinfiltration. Zahlreiche Regenerationsbilder an der Vergrößerung der Leberzellen und Kerne, starker Kerntinktion und der vermehrten Zahl der Kerne zu erkennen. Gewucherte, mit den Leberreihen an der Peripherie der Leberinseln in Verbindung stehende Gallengänge.

Fall XXXIII. 17. November 1906. 58 Jahre, ♀ (Obduzent Stoerk). Carcinom der Leber. Carcinomatose der linken Pleura. Pfortaderthrombose, Thrombose des Wurzelgebietes der Pfortader, insbesondere der V. lienal. Kompression der extrahepatischen Gallenwege durch Carcinom der Hiluslymphdrüsen. Mäßige Erweiterung des Endstückes des Duct. pancreatic. Fettnekrotische Herde des Pancreaskopfes. Linksseitiger hämorrhagischer pleuraler Erguß.

Leber groß, plump, hart, gleichmäßig von Tumormasse durchsetzt, so daß nur mehr Inseln von Leberparenchym in Form olivengrüner Fleckchen und Streifen erhalten geblieben sind. Die krebsigen, allenthalben konfluierenden Stellen weißlich, hart, oft scharf begrenzte kleine Nekrosenherde enthaltend.

Mikroskopischer Befund. Aus meist engen Schläuchen bestehendes Adenocarcinom, mit zum Teil ziemlich hochzylindrischen Zellen von regelmäßiger Form und Größe, mit basalständigen Kernen. Daneben solide, aus polymorphen, meist kleinen Zellen zusammengesetzte Stränge verschiedenen Kalibers. Zum Teil reichliches, derb fibröses Stroma, in dem stellenweise das Geschwulstparenchym geschwunden ist. Der Tumor wächst zwischen den Leberbalken, diese komprimierend, und bildet Knoten mit peripheren Zonen zusammengedrückten Lebergewebes. Die zwischen den Knoten erhaltenen geringen Anteile der Leber ikterisch, mäßig mit Fett infiltriert. Vielfach auffallend große Kerne selbst in komprimierten Zellen. Im interstitiellen Gewebe der Leber keine auffallenden Veränderungen.

C. Tubuläre Carcinome mit eigenartiger Zelldegeneration.[1]

Fall XXXIV. 1902.

Mikroskopischer Befund. Leber insofern abweichend gebaut, als radiäre Stellung der Leberbalken erheblich gestört, die Acinusabgrenzung undeutlich ist. Verdickungen des Stützgewebes nur in Form fibröser Scheiden um die großen Gefäße und Gallengänge. Wachstumsherde verschiedener Größe im Lebergewebe, an denen die dunkle Tinktion und starke Schwellung der Kerne sowie deren Vermehrung mehr hervortritt als die oft nicht beträchtliche Zellvergrößerung. Vermehrte interacinöse Gallengänge.

Tumorknoten dort, wo sie den regelmäßigsten Bau aufweisen, aus annähernd zylindrischen Balken, Strängen und Schläuchen bestehend, die in den Präparaten meist nur in

[1] Vergl. Fall I.

kurzen Längsschnitten sowie in Querschnitten erscheinen. Die Stränge solid, die Zellen in ihnen, wie die Querschnitte zeigen, von annähernd radiärer Stellung, die Kerne oft randständig. Diese Verhältnisse der Anordnung nicht überall deutlich. Auffallend das Aussehen der Tumorzellen. Rundliche oder abgerundet polygonale Zellen meist vollständig von kleinen runden Vakuolen erfüllt, deren Wände auf dem Schnitte als feine Netzstruktur mit runden, durch den gegenseitigen Druck etwas abgeflachten Maschen erscheinen. In einem kleinen Teile der

Fig. 17.
Fall XXXV. Vergr. 250.

Zellen, und diese sind namentlich in den äußeren Teilen der Knoten zu sehen, hat die Vakuolisierung nicht die ganzen Zellen betroffen, sondern es ist noch meist an peripheren Teilen das Zellprotoplasma als gut mit Eosin färbbare, fein granulierte Substanz erhalten. Die Größe der Vakuolen variiert in den verschiedenen Zellen nicht unbeträchtlich, in einer Zelle sind die Tröpfchen meist annähernd gleich groß. Die Kerne der Geschwulstzellen durchschnittlich zwei- bis dreimal so groß als die Leberkerne, häufig lappig geformt, meist nicht sehr intensiv gefärbt. Zumeist sind die Kerne durch den Druck des vermehrten Zellinhaltes komprimiert, oft muschelartig gehöhlt und an die Zellbasis gepreßt, dann durch die erfolgte Verdichtung stärker gefärbt.

Die beschriebenen epithelialen Gebilde sind entweder nur durch geringe Mengen von Stroma mit platten Zellen sowie durch kapillare Gefäße voneinander getrennt oder aber es hat sich namentlich im Zentrum der Knoten eine größere Menge eines derben, grobfaserigen Stromas mit spärlichen spindeligen Kernen ausgebildet. Die Substanz zwischen den Bindegewebsfasern nimmt bei der Hämatoxylin-Eosinfärbung an manchen Stellen einen bläulichen Ton an. An der Peripherie hängen die Zellreihen der Geschwulst unmittelbar mit den Leberzellbalken zusammen, in die sie überzugehen scheinen. Kompressionsbilder fehlen meist oder sind nur an einzelnen Leberzellen zu sehen. Andrerseits finden sich jedoch keine Übergangsformen zwischen Tumor- und Leberzellen, die den Schluß auf einen genetischen Zusammenhang gestatten würden.

Die auffallenden Degenerationsprodukte des Protoplasmas verhalten sich der Osmiumreaktion gegenüber negativ. In den mit Müller-Formol fixierten Präparaten nimmt ein Teil der vakuolisierten Zellen bei Hämatoxylin-Eosinfärbung eine diffus-bläuliche Färbung an; vereinzelte Zellen erscheinen intensiver blau. Bei Anwendung von Muchämatin werden am deutlichsten an der Peripherie der Knoten die degenerierten Zellen im allgemeinen schwach, manchmal stärker blau gefärbt, eine Färbung, die vorwiegend die Vakuolenwände betrifft.

Fall XXXV. 1897.

Mikroskopischer Befund. Tubuläres Adenocarcinom, dessen Schläuche je nach der Schnittrichtung rundliche oder längliche, meist regelmäßige Umrisse haben. Das Lumen von verschiedener, öfter beträchtlicher Weite, an vielen Stellen von einer einzigen, regulären, zylindrischen Epithellage umgeben, deren Zellen oft Becherzellen sehr ähnlich sind (Fig. XXXV). Sie sind von ziemlich großen Vakuolen fast erfüllt, so daß der Zelleib beinahe farblos erscheint, die Seitenkonturen ausgebaucht, die Kerne schalenförmig deformiert und an die Basis gedrängt sind. Form und Größe der Zellen sind hier recht gleichförmig. An einzelnen Stellen sind die stark vergrößerten Zellen durch den Druck des Inhaltes kugelförmig geworden und derartige Zellen oder auch Zelltrümmer pflegen in den

Lichtungen zu liegen. Das Gesamtbild wird dadurch verändert, daß die Zellen stark wuchern können, unregelmäßig gestaltet sind und die Lichtungen mehr oder weniger ausfüllen, sowie dadurch, daß das kernarme, faserige Geschwulststroma, das an den früher beschriebenen Stellen dünne Septen zwischen den Schläuchen bildet, mächtiger wird, so daß der Tumor nur aus unregelmäßig in schmalen Spalten des Bindegewebes liegenden Zellreihen besteht. Es sind dann die Zellen häufig weniger intensiv degeneriert, ihr Leib besser gefärbt und feinkörnig oder fein vakuolär. Außerdem kommen riesenzellartige Gebilde zur Beobachtung, mit in große vakuolisierte Protoplasmamassen eingebetteten zahlreichen Kernen. Wo der Tumor in größere Blutgefäße eindringt, bilden öfter die zylindrischen becherzellenähnlichen Epithelien regelmäßige einschichtige Auskleidungen der Gefäßwand, von der aus, wie von der Wand eines sehr großen Drüsenschlauches, undeutlich adenomatös gebaute Tumormassen polypenartig in den Gefäßraum einwuchern.

In Muchämatinpräparaten geben die vakuolisierten Zellen nur zum geringen Teil eine sehr schwache diffuse Schleimreaktion, dagegen die in das Lumen abgestoßenen, vakuolisierten, noch gut konturierten und mit intaktem Kerne versehenen oft intensive Schleimreaktion.

An der von der Geschwulst freien Leber sind Umbauerscheinungen wahrzunehmen und Regenerationsherde mit großen Zellen und Kernen. Stellenweise verdicktes und entzündlich infiltriertes interstitielles Gewebe.

Die beobachteten Neoplasmen lassen, wie oben bei der Erörterung der histogenetischen Fragen angedeutet wurde, bei aller Vielgestaltigkeit einige Haupttypen unterscheiden. Die häufigste an dem untersuchten Material beobachtete Form ist ein dem Lebergewebe ähnlicher Tumor, ähnlich sowohl in Bezug auf die Zellen als deren Anordnung. Diese Geschwulstart umfaßt eine Reihe, die mit solchen trabekulären leberadenomähnlichen Bildungen beginnt, die sich von normalem, beziehungsweise regeneriertem Lebergewebe nicht in hohem Maße, und zwar durch Abweichungen in der groben

ihrer Metastasen ist über derartige Vorgänge nur wenig bekannt. (Vergl. die Bemerkung von Fischer, l. c., und Bonnet[1]). Die Beobachtung Bonnet's läßt kaum eine genügende Beurteilung zu.

Unter den hier angeführten Fällen mit schleimartiger Sekretion können zwei Typen unterschieden werden. In den Fällen III und V sind Stellen vom Baue eines Zylinderzellcarcinoms zu sehen und im Lumen einer Anzahl der Carcinomschläuche fädig ausgefällte Massen, die nach M.-F.-Fixierung mit Muchämatin sowie Mucikarmin intensive Schleimreaktion gaben. In anderer Form fanden sich wahrscheinlich Schleim ähnliche Substanzen in einer Gruppe von Tumoren vor, die einen ganz eigenartigen Typus darstellen, über den ich Angaben nicht vorgefunden habe. Es sind die Fälle I, XXXIV, XXXV.

Die Neoplasmen bestehen aus Zellbalken oder zum Teil recht regelmäßigen Schläuchen, die in ein mehr oder minder reichliches, öfters skirrhöses Stroma eingebettet sind und stimmen insofern mit den gallengangsähnlichen Carcinomen der Leber überein. Die Zellen der Epithelien sind oft zum größten Teil mit hellen Tröpfchen erfüllt, häufig stark gebläht und vom Habitus der Becherzellen mit an die Basis gedrängten Kernen. Sowohl ein Teil der Tröpfchen als stellenweise auch der Inhalt der Lumina gibt eine, wenn auch meist sehr schwache Schleimreaktion der mit M.-F. fixierten Präparate mit Muchämatin. Andere Schleimreaktionen konnten nicht nachgewiesen werden, die Osmiumreaktion war negativ (Paraffineinbettung). Wenngleich die Substanz sich im Färbungsverhalten von echtem Schleine unterscheidet, so ist doch wohl aus dem angeführten morphologischen Verhalten, ferner mit Rücksicht auf die Schleim produzierenden Krebse der ersten Art anzunehmen, daß das die Tröpfchen bildende Material den Schleimstoffen nahe steht.

Die Geschwülste waren mit Leberveränderungen kombiniert und sind mutmaßlich als Derivate der Gallengangsepithelien anzusehen, wenn auch ein direkter Beweis dafür nicht erhoben wurde. Der histologische Charakter der Neubildung war

[1] Inaug.-Dissert., Kiel 1902.

häufig parallel mit mehr atypischer Ausbildung des Tumorgewebes an Masse zu und tritt gleichzeitig in derber Form auf, ein Verhalten, das oft auch die Präparate eines einzelnen Falles gut erkennen lassen. Es ist demnach keineswegs angezeigt, wie Wegelin will, die primären Krebse der Leber nach dem Verhalten des Stromas als alveoläre und adenomatöse zu gruppieren, da eben dieses Verhalten nicht irgend eine Tumorart kennzeichnet und im gleichen Falle beträchtlich wechselt.

Riesenzellen werden sehr häufig, wenn auch in verschiedener Menge, gefunden und bilden einen charakteristischen Bestandteil vieler Leberkrebse. Manchmal sind sie selbst ein das histologische Bild beherrschendes Element. Ihr Vorhandensein bei dieser Geschwulstart ist nicht überraschend, wenn man das Vorkommen mehrfacher Kerne der Leberzellen und die Bildung von Riesenzellen bei der Regeneration des Organes in Betracht zieht (Reinke).[1] Wahrscheinlich ist der Meinung von Babes[2] beizustimmen, daß die Riesenzellen nicht in allen Fällen infolge besonders intensiver Wucherung entstehen, sondern auch als Ergebnis regressiver Beeinflussung der neoplasmatischen Zellen. Dafür kann aus den vorliegenden Untersuchungsergebnissen angeführt werden, daß Riesenzellen in großer Zahl nicht gerade in Tumoren sehr intensiven Wachstums, beziehungsweise in den atypischen Teilen der Tumoren vorkommen, sowie daß sie sich lebhaft an der Sekretion von Galle beteiligen können. Zu den von Babes angeführten Gründen kommen jetzt noch die Ergebnisse der Untersuchungen von Haland[3] hinzu, der bei der Transplantation eines Mäusetumors durch experimentelle Schädigung, nämlich gelinde Erhitzung der zu transplantierenden Geschwulstteile, die Entstehung reichlicher Riesenzellen allerdings in sarkomatösem Gewebe hervorrief, während gleichzeitig die Wachstumsenergie des übertragenen Tumors sich verringerte.

---

[1] Verhandlungen der Deutsch. anat. Gesellschaft, XII. Versammlung, Kiel, 1898, p. 86.

[2] Verhandlungen der Deutsch. path. Gesellschaft, VIII. Versammlung, 1905.

[3] Berl. klin. Wochenschr. 1906, Nr. 2.

ihrer Metastasen ist über derartige Vorgänge nur wenig bekannt. (Vergl. die Bemerkung von Fischer, l. c., und Bonnet[1]). Die Beobachtung Bonnet's läßt kaum eine genügende Beurteilung zu.

Unter den hier angeführten Fällen mit schleimartiger Sekretion können zwei Typen unterschieden werden. In den Fällen III und V sind Stellen vom Baue eines Zylinderzellcarcinoms zu sehen und im Lumen einer Anzahl der Carcinomschläuche fädig ausgefällte Massen, die nach M.-F.-Fixierung mit Muchämatin sowie Mucikarmin intensive Schleimreaktion gaben. In anderer Form fanden sich wahrscheinlich Schleim ähnliche Substanzen in einer Gruppe von Tumoren vor, die einen ganz eigenartigen Typus darstellen, über den ich Angaben nicht vorgefunden habe. Es sind die Fälle I, XXXIV, XXXV.

Die Neoplasmen bestehen aus Zellbalken oder zum Teil recht regelmäßigen Schläuchen, die in ein mehr oder minder reichliches, öfters skirrhöses Stroma eingebettet sind und stimmen insofern mit den gallengangsähnlichen Carcinomen der Leber überein. Die Zellen der Epithelien sind oft zum größten Teil mit hellen Tröpfchen erfüllt, häufig stark gebläht und vom Habitus der Becherzellen mit an die Basis gedrängten Kernen. Sowohl ein Teil der Tröpfchen als stellenweise auch der Inhalt der Lumina gibt eine, wenn auch meist sehr schwache Schleimreaktion der mit M.-F. fixierten Präparate mit Muchämatin. Andere Schleimreaktionen konnten nicht nachgewiesen werden, die Osmiumreaktion war negativ (Paraffineinbettung). Wenngleich die Substanz sich im Färbungsverhalten von echtem Schleine unterscheidet, so ist doch wohl aus dem angeführten morphologischen Verhalten, ferner mit Rücksicht auf die Schleim produzierenden Krebse der ersten Art anzunehmen, daß das die Tröpfchen bildende Material den Schleimstoffen nahe steht.

Die Geschwülste waren mit Leberveränderungen kombiniert und sind mutmaßlich als Derivate der Gallengangsepithelien anzusehen, wenn auch ein direkter Beweis dafür nicht erhoben wurde. Der histologische Charakter der Neubildung war

[1] Inaug.-Dissert., Kiel 1902.

Beobachtung von Kutikularmembranen an normalen Gallengangsepithelien vergleichen läßt. Solche Begrenzungen beschrieb Herxheimer[1] auch an den Epithelien eines Adenocarcinomes der Leber bei Anwendung der von v. Jagić für die Darstellung von Gallenpapillaren angegebenen Färbungsmethode.

Den zweiten, in dem vorliegenden Material beträchtlich selteneren Haupttypus der Lebercarcinome machen tubulöse Adenocarcinome aus, deren lange Schläuche in teilweise regelmäßiger Weise aus zylindrischen Epithelien gebildet sind, die ein nicht weites Lumen einschließen. Die Bilder stehen denen wuchernder Gallengänge in verschiedenem Grade nahe. Auch diese Geschwulstform zeigt Variationen von dem regelmäßigen Baue bis zu zellreichen, uncharakteristischen Carcinomformen. Hier kommt öfter als beim trabekulären Typus eine starke Stromaentwicklung vor, die zur Bildung derber Skirrhen und zur Rückbildung des Tumorparenchymes führt.

Die Unterscheidung der beiden wichtigsten Formen ist für die große Mehrzahl der Fälle gerechtfertigt (vergl. Fischer, Herxheimer), namentlich wenn neben dem trabekulären, leberähnlichen und dem tubulären Typus auch die Kombinationen, besonders von balkigem und Zylinderzellcarcinom berücksichtigt werden. Wahrscheinlich entspricht auch die Entgegenstellung der beiden histologischen Formen im ganzen dem histogenetischen Verhalten, wenn auch die Allgemeingültigkeit der Übereinstimmung noch nicht als völlig bewiesen gelten kann. Allerdings kommen Formen vor, die einen Übergang vermitteln. Es finden sich z. B., wie mehrfach erwähnt wurde, gewisse Adenocarcinomformen neben und im genetischen Zusammenhange mit dem Balkentypus, und ganz ähnliche reguläre Drüsenkrebsbilder sind in anderen Fällen zu sehen, hier aber verbunden mit langen, ausgesprochen gallengangsähnlichen Schlauchformen. (Fall XXXI.)

In mehreren der Geschwülste wurde die Sekretion schleimähnlicher Substanzen beobachtet. Im Gegensatze zu der häufig nachweisbaren galligen Sekretion der Leberkrebse und

[1] Zentralbl. f. allg. Path., XIII.

ihrer Metastasen ist über derartige Vorgänge nur wenig bekannt. (Vergl. die Bemerkung von Fischer, l. c., und Bonnet[1]). Die Beobachtung Bonnet's läßt kaum eine genügende Beurteilung zu.

Unter den hier angeführten Fällen mit schleimartiger Sekretion können zwei Typen unterschieden werden. In den Fällen III und V sind Stellen vom Baue eines Zylinderzellcarcinoms zu sehen und im Lumen einer Anzahl der Carcinomschläuche fädig ausgefällte Massen, die nach M.-F.-Fixierung mit Muchämatin sowie Mucikarmin intensive Schleimreaktion gaben. In anderer Form fanden sich wahrscheinlich Schleim ähnliche Substanzen in einer Gruppe von Tumoren vor, die einen ganz eigenartigen Typus darstellen, über den ich Angaben nicht vorgefunden habe. Es sind die Fälle I, XXXIV, XXXV.

Die Neoplasmen bestehen aus Zellbalken oder zum Teil recht regelmäßigen Schläuchen, die in ein mehr oder minder reichliches, öfters skirrhöses Stroma eingebettet sind und stimmen insofern mit den gallengangsähnlichen Carcinomen der Leber überein. Die Zellen der Epithelien sind oft zum größten Teil mit hellen Tröpfchen erfüllt, häufig stark gebläht und vom Habitus der Becherzellen mit an die Basis gedrängten Kernen. Sowohl ein Teil der Tröpfchen als stellenweise auch der Inhalt der Lumina gibt eine, wenn auch meist sehr schwache Schleimreaktion der mit M.-F. fixierten Präparate mit Muchämatin. Andere Schleimreaktionen konnten nicht nachgewiesen werden, die Osmiumreaktion war negativ (Paraffineinbettung). Wenngleich die Substanz sich im Färbungsverhalten von echtem Schleine unterscheidet, so ist doch wohl aus dem angeführten morphologischen Verhalten, ferner mit Rücksicht auf die Schleim produzierenden Krebse der ersten Art anzunehmen, daß das die Tröpfchen bildende Material den Schleimstoffen nahe steht.

Die Geschwülste waren mit Leberveränderungen kombiniert und sind mutmaßlich als Derivate der Gallengangsepithelien anzusehen, wenn auch ein direkter Beweis dafür nicht erhoben wurde. Der histologische Charakter der Neubildung war

[1] Inaug.-Dissert., Kiel 1902.

in allen drei Fällen ähnlich, so daß der Prozeß ein einigermaßen typischer, wenn auch seltener ist. Dadurch wird auch die Auffassung der Tumoren als primäre Lebercarcinome unterstützt, die sich übrigens aus dem anatomischen Befunde sowie dem Fehlen von primären Tumoren in den anderen Organen mit Wahrscheinlichkeit ergibt. Es kommt hinzu, daß der histologische Geschwulstcharakter nicht irgend einer bekannten Tumorart entspricht, als deren Metastasen die Leberknoten anzusehen wären.

Die beschriebenen Verhältnisse können wohl darauf zurückgeführt werden, daß die Epithelien der normalen Gallengänge und ihrer Drüsen schleimartige Substanzen bilden können. Diese Stoffe dürften nur zum Teil echtes Mucin sein, wie es Hammarsten[1] in der Menschengalle fand. Andrerseits wurde von Wahlgren[2] als Sekret der Gallenblasenschleimhaut ein mucinähnliches Nukleoalbumin gefunden und die Drüsenzellen der Gallengangsendschläuche färben sich nach v. Ebner[3] nur wenig mit schleimfärbenden Farbstoffen.

Aschoff[4] fand nur in vereinzelten Epithelzellen der normalen Gallenblase histologisch nachweisbaren Schleim, viel mehr davon in entzündeten Gallenblasen. Die Epithelien normaler Gallenblasen sezernieren nach Aschoff vielleicht eine besondere Art Schleim, die die gewöhnlichen Reaktionen nicht gibt, und dasselbe gilt möglicherweise für die Drüsen der normalen Gallenblase, während auch an diesen unter pathologischen Verhältnissen oft deutliche Schleimfärbungen zu erzielen sind.

Nach diesen an den großen Gallenwegen gewonnenen chemischen und histologischen Erfahrungen ist es erklärlich, wenn das Sekret der Carcinomepithelien bei dem hier beschriebenen tubulären Geschwulsttypus mit echtem Schleim in den Farbreaktionen nicht übereinstimmt und nur an das Verhalten von Schleimsubstanz erinnert. Es wird von Interesse sein, in dieser Richtung die sezernierten Produkte der nicht

[1] Lehrbuch der phys. Chemie, Wiesbaden, 1907, p. 311.
[2] Zit. nach Hammarsten.
[3] Handbuch der Gewebelehre. Leipzig, Engelmann, 1899, III. Bd., p. 236.
[4] Verhandlungen der Deutsch. path. Ges., September 1905.

seltenen Schleim- oder Colloidkrebse der großen Gallenwege genau zu untersuchen.

Während, abgesehen von der Bulbusmetastase des Falles XIII (vergl. den Fall Bock [Tumor der Chorioidea], Virch. A., 91), die übrigen zur Beobachtung gekommenen metastatischen Tumoren keine besonders bemerkenswerten Verhältnisse darboten, ist der kurz zu schildernde Fall wegen seiner Lokalisation und seines klinischen Verhaltens von Interesse. Die als primärer Tumor angesehene und operierte Metastase gehört zu den auffallenden und sich wiederholenden Befunden von Galle sezernierenden, metastatischen Tumoren.

Die Metastasen der Leberkrebse sitzen zumeist in der Leber selbst, den regionären Lymphdrüsen, den Lungen, der Pleura. Von dieser, nach den anatomischen Verhältnissen leicht begreiflichen und auch durch das vorliegende Material bestätigten Regelmäßigkeit der Lokalisation abgesehen, scheint eine gewisse, allerdings nicht große Disposition des Knochensystems, vielleicht namentlich der Schädelknochen, für Metastasen der Lebercarcinome zu bestehen. Zu den Fällen von Schmidt[1] (Schädelknochen, Sternum, Kreuzbein), Zahn[2] (Stirnbein), Perls[3] (Schädelbasis), Bock[4] kommt noch eine Schädelmetastase (Fall XXXVI) sowie eine im hiesigen Institute beobachtete Kiefermetastase (Fall XXIV) hinzu.

Es sind die Knochenmetastasen der Lebercarcinome in chirurgischer Beziehung zu berücksichtigen, da sie, wie der folgende Fall lehrt, ebenso primäre Knochentumoren vortäuschen können, wie Metastasen einer Zahl anderer Krebse, namentlich der Schilddrüsen- und Nebennierencarcinome.

Fall XXXVI.

Auszug aus der Anamnese: Vor 5 Jahren 1 Monat lang Gelbsucht, vor 6 Monaten Schwindelanfälle, vor 3 Monaten erbsengroße Geschwulst am Hinterhaupte, die nach 4 Wochen

---

[1] Virchow's Archiv, *148*.

[2] Virchow's Archiv, *117*.

[3] Lehrbuch der allg. Pathol., I.

[4] L. c.

langem Wachstum wallnußgroß wird. Häufige Schmerzen im Kopfe.

Auszug aus dem Stat. praes.: An den Abdominalorganen nichts Abnormes. Am Hinterhaupte, nahe der Lambdanaht, eine halbkugelige, gut orangengroße Geschwulst, von normaler Haut bedeckt. An der Basis kein Knochenwall. Konsistenz prall elastisch. Keine Pulsation. Bei der Operation findet sich der Schädel usuriert, so daß ein fünfkronenstückgroßer Defekt gebildet ist.

Mikroskopischer Befund. Sehr leberzellenähnliche Geschwulstzellen, zum Teil in balkiger Anordnung; vielfach Drüsenbildungen mit meist runden Lichtungen verschiedener Größe, umgeben von leberzellenähnlichen Epithelien mit starker Protoplasmatinktion, großen, ziemlich gleichen Kernen mit auffallend großen Kernkörperchen. Die Epithelien liegen meist in einer regelmäßigen Reihe, auch die Kerne stehen in ziemlich gleicher Höhe. Die Zellen sind flach oder kubisch oder zylindrisch, selbst hochzylindrisch. Die Kern- und Protoplasmabeschaffenheit ist aber von der Zellform ziemlich unabhängig. In den hochzylindrischen, drüsenartigen Bildungen ist das Lumen meist enge. Die Zellen enthalten häufig intensiv grüne Gallentröpfchen. (Das Bild im ganzen häufig ähnlich den Abbildungen Nr. 3 und 4 von Siegenbeck van Heukelom.) Größere Teile des Neoplasmas sind nekrotisch.

III.

Die Anschauung, daß die so oft (nach der Statistik von Eggel in 85·4 % der Fälle) mit dem Lebercarcinome kombinierten cirrhotischen Prozesse als die primären Vorgänge zu betrachten sind, unterliegt keinem beachtenswerten Einwande.

Die entgegengesetzte Ansicht Marckwald's[1] findet ihre Widerlegung z. B. bei Kretz[2] in einfacher Weise schon durch den Hinweis auf das Fehlen echter cirrhotischer Prozesse bei den sekundären Lebercarcinomen. Dazu kommen die Gründe, die sich aus der unmittelbaren anatomischen Betrachtung der

[1] Virchow's Archiv, *144*.

[2] Lubarsch-Ostertag, VIII, Pathol. d. Leber, p. 529; vergl. Orth, Lehrb. d. spez. path. Anat.

Fälle und mancher Erfahrung über ihren klinischen Verlauf ergeben. Beachtenswert ist auch das Vorwiegen der mit Cirrhose kombinierten Lebercarcinome im männlichen Geschlecht. Kretz präzisiert seine Auffassung dahin, daß zwischen Regenerationsknoten der Leber, wie sie im Gefolge der Cirrhose auftreten, den Adenomen und Adenocarcinomen keine scharfen Trennungslinien zu ziehen sind und daß die Tumorzellen von »mehrfach regenerierten und im Typus von normalem Lebergewebe abweichenden Zellgenerationen« abzuleiten sind.

Diese Ansicht wird von einer Anzahl der Bearbeiter des Gegenstandes im ganzen geteilt (vergl. Schmieden[1] u. a.), während manche Autoren zwar auch die Carcinombildung als Folge der Cirrhose ansehen, aber den Zusammenhang für komplizierter halten. So denkt Herxheimer[2], daß für den Übergang vom regenerativen zum malignen Wachstum eine besondere Ursache zu supponieren nötig wäre. Sie ist möglicherweise darin zu suchen, daß bestimmte Organzellen durch embryonale Veranlagung stärkere Wucherungsfähigkeit besitzen und daß es solche Gewebsteile sind, durch deren im Verlauf der Cirrhose erfolgende Ausschaltung aus dem normalen Verbande (im Sinne Ribbert's) die Tumorbildung ausgelöst wird.

Die hier vorliegenden Beobachtungen sind neue, wenn auch keineswegs mehr notwendige Belege für die Annahme der Verursachung der Lebercarcinome durch cirrhotische Vorgänge. In allen Fällen bestanden entweder ausgebildete Cirrhosen oder (in einer Minderzahl) keine typische Cirrhose, aber doch Veränderungen des interstitiellen Gewebes, und was das Wichtigere ist, deutliche Anzeichen eines erfolgten Umbaues der Leber und regenerativer Vorgänge (vergl. Kretz). Gerade diese Prozesse, die allerdings bei Cirrhose in ausgesprochenster Weise vorkommen, sind es aber, deren unmittelbare Verknüpfung mit der Carcinombildung anzunehmen ist. Auch bei den vorgefundenen Bildern des Leberumbaues ist es nach der Verteilung und dem Alter der Prozesse nicht möglich, die weitgehenden Strukturveränderungen als Folge der Carcinombildung zu betrachten. Es ist wahrscheinlich, daß

[1] Virchow's Archiv, *159*.

[2] Z. f. allg. Pathol., 1906, p. 724.

in einem Teil der in der Literatur mitgeteilten Beobachtungen, die primäre Carcinome der Leber betreffen, solche Irregularitäten und Abweichungen der Parenchymanordnung, die auf pathologische Wachstumsvorgänge hindeuten, nicht genügend beachtet worden sind.

Da kaum ein Zweifel darüber herrschen kann, daß in der weitaus überwiegenden Zahl der Fälle das Lebercarcinom eine Folge meist diffuser regenerativer Prozesse ist, so besteht in Bezug auf eine wichtige Frage der Ätiologie in diesem Falle genügende Sicherheit. Daran ändert es im Wesen nichts, wenn es sich zeigen sollte, daß ein kleiner Teil der Geschwulstfälle mit angeborenen Fehlbildungen in Zusammenhang steht. Es ist weiterhin bis jetzt aus den pathologisch-anatomischen Befunden kein genügender Anhaltspunkt dafür zu gewinnen, das Einsetzen der malignen Wucherung einer Ursache ganz besonderer Art zuzuschreiben, wenn auch die morphologische Änderung bei der Tumorbildung bis zu einem gewissen Grade sprunghaft zu sein pflegt. Man gelangt so mit einer gewissen Wahrscheinlichkeit zu der Folgerung, daß Momente gleicher Kategorien die regenerativen und hypertrophischen Vorgänge und unter gewissen Bedingungen auch maligne Wucherungen veranlassen können. An diesem Punkte angelangt, finden sich die Bearbeiter des Gegenstandes, soweit sie die eben geäußerte Ansicht oder eine nahestehende vertreten, vor der Frage, warum die Carcinombildung eben nur in einem an Zahl nicht großen Teil jener Fälle erfolgt, in denen hochgradige pathologische Wachstumsvorgänge des Lebergewebes stattfinden. Vielleicht erscheint die Aussicht, in der Erklärung Fortschritte zu machen, weniger gering, wenn man eine Anzahl neuerer, namentlich experimenteller Erfahrungen über gewisse Wachstumsbeeinflussungen und über die malignen Tumoren in Betracht zieht.

Die Versuche an verimpfbaren tierischen Geschwülsten haben mit voller Sicherheit gezeigt, daß die Wachstumsmöglichkeit von Geschwülsten von chemischen Einflüssen sehr subtiler Art abhängig ist. Anders läßt es sich nicht erklären, daß die Übertragbarkeit tierischer Geschwülste von sonst unmerklichen Differenzen der Tierrassen und selbst der Individuen derselben Rasse in entscheidender Weise beeinflußt wird (cf. Jensen,

Borrel, Ehrlich, Michaelis, Apolant, Bashford, Sticker u. a.).

Wenn diese experimentellen Resultate auch nur die Übertragung schon ausgebildeter Geschwülste und nicht deren erste Entstehung betreffen, so ist es doch keineswegs unwahrscheinlich, daß Bedingungen ähnlicher Art auch die Bildung und das Wachstum der spontanen Geschwülste beherrschen. Die Berücksichtigung chemischer Effekte ist bei der Beurteilung der Geschwulstentstehung um so mehr angezeigt, als viele Fälle der Beeinflussung von Wachstumsvorgängen durch chemische Agentien schon aufgefunden wurden. Abgesehen von den Erfahrungen über die Wirkung gewisser drüsiger Organe auf Bildungsprozesse, ist an die Loeb'schen Experimente über Parthenogenese, an den spezifischen Charakter der verschiedenen entzündlichen Gewebsproduktionen zu erinnern und zu berücksichtigen, daß auch parasitäre Geschwulsttheorien in letzter Linie auf chemische Wirkungen zurückgreifen müßten.

Versuche einer chemischen Betrachtungsweise des Geschwulstwachstums wurden vor kurzem von Albrecht[1] und Ehrlich[2] gemacht.[3]

Von der Voraussetzung ausgehend, daß den Tumorzellen für ihr Wachstum der Hauptsache nach dieselben Substanzen nötig sind, wie den Zellen der übrigen Körpergewebe, nimmt Ehrlich an, daß das die Geschwülste kennzeichnende übermäßige Wachstum stattfinde, weil die Tumorzellen eine höhere Affinität für Nährstoffe besitzen als die Zellen der Körpergewebe. Würde man nun diesen Satz einfach aussprechen, so wäre er ohne eine speziellere Annahme fast nur eine Umschreibung der Tatsache, daß die Tumorzellen außergewöhnlich rasch wachsen und sich vermehren, wenigstens wenn man zum Vergleiche solche Gewebe heranzieht, die keine

---

[1] Verhandlungen der Deutsch. path. Gesellschaft, September 1905.

[2] Arbeiten aus dem königl. Inst. für exp. Ther. zu Frankfurt a. M. 1906, I. Heft.

[3] Nach Fertigstellung dieser Mitteilung erschienen die hieher gehörenden bemerkenswerten Arbeiten von Fischer, Verhandlungen der Deutsch. path. Gesellschaft 1906 und von v. Dungern und Werner (vergl. auch Schwalbe).

großen Arbeitsleistungen zu vollführen haben. So macht denn Ehrlich eine näher bezeichnende, einschränkende Annahme, wenn er meint, die relativ stärkere Affinität der Tumorzellen zu Nährstoffen sei die Folge einer Affinitätsverminderung der normalen Gewebe. Vermöge dieser Veränderung im Verhalten der Organgewebe würde es erst möglich, daß die durch irgend welche noch unbekannte Ursache in die Richtung der Tumorbildung gelenkten Zellen wirklich zur Geschwulst auswachsen. Gegen diese Ansicht wäre vielleicht, wenn man auch mit Ehrlich annimmt, daß die vorausgesetzte Veränderung der Organgewebe ohne merkliche Schädigung des gesamten Organismus vor sich gehen könne, doch anzuführen, daß dann Tumorbildungen bei in verschiedenster Weise allgemein geschädigten Organismen besonders häufig zur Beobachtung kommen sollten. Vielleicht wäre der gemachten Annahme zufolge zunächst auch zu erwarten, daß multiple maligne Tumorbildungen kein allzu seltenes Ereignis seien, da gewissermaßen eine allgemeine Disposition des Körpers für Tumoren überhaupt leicht bestehen könnte. Auch Albrecht nimmt Aviditätsdifferenzen für Nährstoffe bei Tumor- und Organzellen an, läßt aber den Unterschied durch eine Affinitätszunahme der Geschwulstzellen erfolgen. Dieser einfachen Fassung stünde, wie Ehrlich andeutet, die Tatsache gegenüber, daß die übergroße Anzahl primärer Mäusetumoren nur schwer auf andere Mäuse zu übertragen ist, während nach Albrecht zunächst das Gegenteil der Fall sein sollte, wenn man nicht die komplizierende Annahme des Vorhandenseins von Abwehrvorrichtungen gegen diese Tumoren bei den natürlich immunen Tieren macht.

Ein weiterer Ausbau dieser Ideen erscheint dadurch möglich, daß man nicht die Avidität der Tumorzellen zu Nahrungsstoffen im allgemeinen, vielmehr zu besonderen, die einzelnen Gewebe spezifisch ernährenden oder sonst auf ihr Wachstum wirkenden Stoffe in Betracht zieht und außerdem namentlich die variierende Zusammensetzung der Organismen und ihrer Bestandteile berücksichtigt.

Auf die Bedeutung der spezifischen, auswählenden, chemischen Organbeschaffenheit für Wachstumsvorgänge und die

Tumorbildung hat am angeführten Orte Albrecht mit Bezug auf Tatsachen der Embryologie hingewiesen. Ich selbst habe auf Grund von Versuchen schon früher die Meinung ausgesprochen,[1] daß spezifische Beziehungen der Gewebe zu gewissen gelösten Bestandteilen des Blutes für die Regulierung der Wachstumsvorgänge von Einfluß sein könnten und führte als Beispiel den Fall der kompensierenden Regenerationen an. In diesen Versuchen wurde gezeigt, daß rote Blutkörperchen aus dem ihnen zugehörenden Serum Stoffe absorbieren, die sich bei Abkühlung des Blutes durch auffallende Veränderungen — Geldrollenbildung, Agglutination — verraten. Diese Stoffe, die sich durch Abspaltung aus den damit beladenen Blutzellen durch leichtes Erwärmen isolieren lassen, sind aber wahrscheinlich verschieden von anderen auch im Serum nachweisbaren Substanzen, die die Eigenschaft haben, sich mit anderen Zellen, z. B. Spermatozoen derselben Tiere zu verbinden.[2] Würde man ähnlichen spezifischen Stoffen eine Rolle für die Ernährung zuschreiben, so wäre es begreiflich, wenn nach Entfernung eines Teiles einer Gewebsart dem Reste derselben verhältnismäßig mehr des wirksamen Agens zufiele (l. c.).

Was den Fall der Tumorzellen anlangt, so könnte eine relativ gesteigerte Affinität zu solchen spezifischen wachstumfördernden Substanzen durch eine Herabsetzung des Verbrauches der Stoffe durch die verwandten Gewebsarten oder eine Affinitätssteigerung der zum Tumor auswachsenden Zellen oder durch Einflüsse beider Art eintreten. Der erste Fall kann durch verschiedene Umstände, z. B. durch die atrophischen Altersprozesse (vergl. Albrecht und Ehrlich) realisiert gedacht werden.[3] Auch eine Aviditätssteigerung zu spezifischem, das Wachstum beeinflussenden Substanzen läßt sich verstehen.

Im Verlaufe regenerativer Prozesse, chronischer Entzündungen, Gewebsverlagerungen werden nicht selten Rückbildungsvorgänge beobachtet, die sich morphologisch in einer weniger spezifischen Ausbildung der Zellen zu erkennen geben,

---

[1] Münch. med. Wochenschr. 1903, Nr. 42. Über Beziehungen zwischen dem Blutserum und den Körperzellen.

[2] London, Arch. d. scienc. biol. St. Pétersb. September 1902.

[3] Vergl. die Melanomentstehung bei pigmentarmen Pferden.

ein Umstand, aus dem mit Wahrscheinlichkeit auf geringere Spezifizierung im chemischen Sinne zu schließen sein dürfte. Es wäre möglich, daß durch eine derartige Vereinfachung die Aufnahmsfähigkeit für wachstumfördernde Stoffe weniger auswählend und dadurch vergrößert würde. Mit diesen Annahmen steht es im Einklange, daß durch eine Reihe bekannter Arbeiten und neuerdings wieder durch Wilms festgestellt wurde, daß embryonale, noch nicht voll differenzierte Zellen bei der Transplantation eher anwachsen und sich vermehren als ausgebildete Gewebe. Bekannt ist es auch, daß die Schwierigkeit der Transplantation gerade bei höher differenzierten Geweben größer, die Fähigkeit der Tumorbildung wohl im allgemeinen geringer wird. So können es in letzter Linie nahe verwandte Gründe sein, warum einerseits verlagerte Embryonalzellen, andrerseits regenerierende Gewebe die hervorragendste Geschwulstdisposition besitzen.

Diese Betrachtung läßt sich, wenn sie gültig ist, offenbar auf den hier erörterten Fall der Lebercarcinombildung als Folge von regenerativen Prozessen anwenden. Daß die Wachstumsvorgänge, die auf die Zerstörung von Lebergewebe folgen, in verschiedenen Fällen so verschiedene Intensität und histologische Form haben, kann zu verstehen sein, wenn man die Wirksamkeit spezifisch abgestimmter Substanzen zuläßt und die wechselnde chemische Beschaffenheit der Zellen und der Serumstoffe bedenkt. Es ergibt sich daraus eine große Zahl individuell verschiedener Beziehungen zwischen bestimmten Organzellen und ihnen zugehörigen Stoffen des Blutes. Gerade die individuelle stoffliche Verschiedenheit der Zellen und Körperflüssigkeiten konnte in letzter Zeit mit unerwarteter Leichtigkeit nachgewiesen werden.[1] Die gemachten Erfahrungen erklären, daß Transplantationen leichter am gleichen Organismus als an einem fremden gelingen, daß die Möglichkeit der Transplantation tierischer Tumoren nur für einen Teil der gleichartigen Versuchstiere besteht. So ist es begreiflich, daß auch nur bei bestimmten Individuen die regenerierenden Leberzellen,

---

[1] Landsteiner, C. f. Bakt. 1900, Wien. klin. Wochenschr. 1901; Ehrlich. Berl. klin. Wochenschr. 1900, Nr. 21.

die für maligne Wucherungen nötige Wachstumsförderung erfahren. Insoweit über die besondere chemische Beschaffenheit der Individuen offenbar in erster Linie die ererbte Anlage entscheidet, wäre die angeborene Disposition auch dafür maßgebend, ob aus gewissen erworbenen pathologischen Organveränderungen der angedeuteten Art, also z. B. bei der durch bestimmte Schädigungen hervorgerufenen Cirrhose der Leber, schließlich ein Carcinom sich entwickelt. Es wären das aber anscheinend kongenitale Bedingungen anderer Art, als sie wahrscheinlich manche Autoren annehmen, wenn sie für jede Geschwulstbildung eine ererbte Anlage postulieren und als sie für eine Anzahl gut untersuchter Fälle von Geschwulstentstehung morphologisch schon nachgewiesen wurden.

Tafelerklärung.

Fig. 1. Fall III. Beginnende Tumorbildung in regeneriertem Lebergewebe. Vergr. 140.

Fig. 2. Fall VIII. Beginnende Tumorbildung in regeneriertem Lebergewebe.

Fig. 3. Fall VII. Stelle beginnender Tumorbildung. Vergr. 260.

Fig. 4. Fall VII. Carcinom mit zum Teil sehr dicken Zellbalken und zwischen diesen liegenden kapillaren Bluträumen.

Fig. 5. Fall IX. Tubuläres Carcinom. An der Peripherie Verwachsung der Tumorschläuche mit Leberbalken.

3.

4.

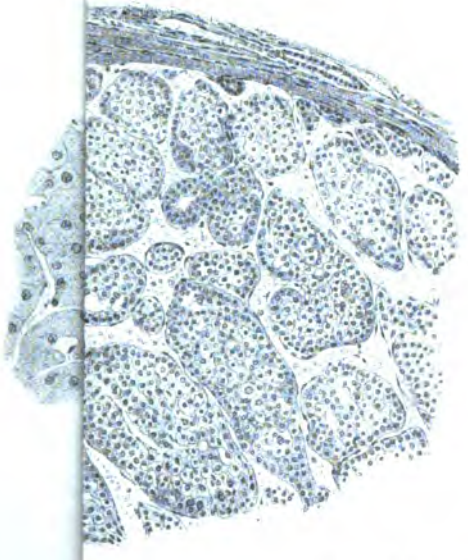

Lith. Anst. v. Th. Bannwarth, Wien.

SITZUNGSBERICHTE

DER

KAISERLICHEN AKADEMIE DER WISSENSCHAFTEN.

MATHEMATISCH-NATURWISSENSCHAFTLICHE KLASSE.

CXVI. BAND. IV. HEFT.

ABTEILUNG III.

ENTHÄLT DIE ABHANDLUNGEN AUS DEM GEBIETE DER ANATOMIE UND PHYSIOLOGIE DES MENSCHEN UND DER TIERE SOWIE AUS JENEM DER THEORETISCHEN MEDIZIN.

SITZUNGSBERICHTE

DER

KAISERLICHEN AKADEMIE DER WISSENSCHAFTEN.

MATHEMATISCH-NATURWISSENSCHAFTLICHE KLASSE.

CXVI. BAND. IV. HEFT.

ABTEILUNG III.

ENTHÄLT DIE ABHANDLUNGEN AUS DEM GEBIETE DER ANATOMIE UND PHYSIOLOGIE DES MENSCHEN UND DER TIERE SOWIE AUS JENEM DER THEORETISCHEN MEDIZIN.

Über das Gehörorgan der Vögel

von

Dr. **Josef Breuer**, Wien.

(Mit 3 Tafeln.)

(Vorgelegt in der Sitzung am 25. April 1907.)

Die Anatomie des Ohres der Vögel ist von Breschet, Deiters, Hasse, Retzius[1] u. a. bearbeitet worden. Nachuntersuchung kann auf einem von solchen Männern durchforschten Felde nur eine spärliche Nachlese erhoffen: einzelne übersehene Details. Es kann aber sein, daß solche Einzelheiten von größerem physiologischen Interesse sind, als ihrer morphologischen Bedeutung zu entsprechen scheint; und gerade das, glaube ich, ist hier der Fall. Dieses physiologische Interesse begründet es, daß ich einige bisher nicht oder kaum beachtete Befunde hier vorlege und suche, aus ihnen Schlüsse auf die Funktionsweise des Organes zu ziehen. Der relativ einfache Bau des Gehörorganes bei den Vögeln läßt hoffen, daß die Funktion sich klarer darstellen werde, als das bei den Säugern der Fall ist; wie ja das fundamentale Wesen des Zeitmessers an einer Schwarzwälder Uhr durchsichtiger, leichter zu erkennen ist als am Chronometer. Die Vergleichung der Art, wie dasselbe Resultat bei Vögeln und Säugern erreicht wird, bringt um so mehr Aufklärung, je verschiedener die angewandten Mittel sind; denn es ist sehr wahrscheinlich, daß fundamentale Wich-

---

[1] Breschet, Recherches anatomiques et physiologiques sur l'organe de l'audition chez les oiseaux, 1806, Paris, Bailliere; Otto Deiters, Untersuchungen über die Schnecke der Vögel, Reichert und Du Bois-Reymond, Archiv, 1860, p. 409; C. Hasse, die Schnecke der Vögel, Zeitschrift für wissenschaftl. Zoologie, 1867, p. 56; Retzius, Text des großen Atlasses über das Gehörorgan der Wirbeltiere, II.

tigkeit habe, was mit ganz verschiedenen Mitteln erreicht wird, wenn z. B. mit verschiedenartigem histologischen Material ein analoger Apparat hergestellt ist. Solche Vergleichung hat schon Helmholtz bewogen, als die von seiner Theorie geforderten abgestimmten Teile die Fasern der Membr. basilaris zu bezeichnen und nicht (wie ursprünglich) den Pfeilerapparat; weil eben letzterer dem Vogelohre fehlt. Und solche Vergleichung erscheint auch an anderen Punkten dem Verständnis nützlich werden zu können.

Aber nicht bloß übersehene Detailbefunde, sondern auch allbekannte Tatsachen scheinen für die Kritik mancher Hörtheorien nicht genug gewürdigt zu sein; und auch hiebei wird die Einfachheit und Durchsichtigkeit der Struktur des Vogelohres wichtige Dienste leisten können. [1]

A. Schnecke.

Ich reproduziere hier die Beschreibung, welche Retzius von der Schnecke der Taube gegeben hat, und schließe diesem Grundtexte einige Ergänzungen an.

»Die Cochlea der Taube stellt eine vom Sacculus aus nach vorn-unten-innen gerichtete, unten blind endigende, lange Röhre dar, welche nicht gerade, sondern in doppelter Weise gekrümmt ist, indem sie sowohl um die Querachse gebogen als auch um die Längsache spiralig gedreht ist.«

»Man unterscheidet an der Vogelschnecke außer dem Canalis reuniens die Pars basilaris und die Lagena; letztere stellt das untere, ein wenig erweiterte, taschenförmige, blinde Ende dar, welches mit der Pars basilaris offen zusammenhängt. Das, was man gewöhnlich die häutige Vogelschnecke zu nennen pflegt, ist aber nicht nur die Pars basilaris mit der Lagena, sondern in dieselbe gehen auch, wie bei der Schnecke der Säugetiere, die anliegenden Teile des perilymphatischen Raumes ein, nämlich die sogenannten Scalen: oben vorn und außen die Scala vestibuli, unten hinten und innen die Scala tympani. Zwischen diesen beiden perilymphatischen Gängen liegt die eigentliche häutige Schnecke, der Ductus cochlearis. An der Wand des letzteren unterscheidet man nun den unteren medialen dicken Rahmen mit der darin eingefügten Membr. basilaris und das obere laterale sehr dünne Tegmentum vasculosum s. Membr. Reißneri sowie endlich die die Wand durchdringenden Nervenbündel. Am Rahmen oder Knorpelrahmen, welcher die eigentliche Stütze der häutigen Schnecke bildet, unterscheidet man einen vorderen oder Nervenschenkel (den »viereckigen«

[1] Fig. 1 zeigt als Übersichtsbild einen Schnitt durch das rechte Gehörorgan eines Zeisigs.

Schenkel) und einen hinteren Schenkel (den »dreieckigen« Schenkel); die beiden Schenkel sind einander ziemlich parallel, laufen oben und unten zusammen und bilden hiedurch den Rahmen einer sehr lang ausgezogenen schmalen Spalte oder Öffnung, welche von der dünnen Membr. basilaris eingenommen wird; die begrenzenden Ränder dieser Öffnung laufen einander größtenteils ziemlich parallel, wodurch die Membr. basilaris im ganzen eine gleiche Breite gewinnt; nach unten hin trennen sie sich indessen etwas mehr voneinander und die Membran wird dadurch in der unteren Hälfte ein wenig breiter; am oberen und unteren Ende nähern sich dann die Ränder und gehen mit rundlicher Biegung ineinander über, weshalb auch die Membran, welche in der Öffnung des Rahmens straff ausgespannt ist und die Gestalt derselben wiedergibt, etwas schmäler wird und rundlich endet. Am unteren Ende biegen sich nun aber, wie Hasse hervorgehoben hat, die Schenkel des Rahmens medialwärts von der eigentlichen Öffnung der Membr. basilaris zusammen und bilden hiedurch eine andere mediale Öffnung. Die Membr. basilaris setzt sich aber noch eine Strecke weiter unten hin fort, ehe sie in der eigentlichen Rahmenöffnung der auch hier mit rundlicher Biegung vereinigten Schenkel aufhört; es entsteht also hier zwischen der Membran und den schon früher verbundenen Schenkeln des Rahmens eine Art taschenförmiger Einstülpung.....«

Ich möchte zu einem Punkte dieser vortrefflichen Schilderung folgendes bemerken: Es ist für die Theorie des Organes von Wichtigkeit, ob die Membr. basilaris im großen und ganzen überall ziemlich gleich breit ist oder ob sie ebenso, wie bei den Säugern, eine ausgesprochen dreieckige oder trapezähnliche Form hat und ihre Querfasern also an verschiedenen Stellen wesentlich ungleich lang sind. Der Ausdruck, »die Membr. basilaris gewinne im ganzen eine gleiche Breite« und werde in der unteren Hälfte nur »ein wenig breiter«, entspräche der ersteren Meinung. Nun zeigen aber die Abbildungen Retzius' (Tab. XVIII, Querschnitte der Cochlea an verschiedenen Stellen) zwischen einer Stelle »etwas unterhalb des oberen Endes« (Fig. 5) und einer anderen »tief unter der Mitte, wo die beiden Schenkel sich nähern, um die tympanale Blindtasche zu bilden« (Fig. 8), sehr verschiedene Breite der Membr. basilaris. Sie beträgt in Fig. 5 18 *mm* und in Fig. 8 34 *mm*. Hiebei ist abgesehen von dem oberen und unteren Ende, an denen sich die Membran rasch verjüngt (Fig. 4, 9, 10). Das Verhältnis ist also nicht wesentlich anders als beim Menschen, wo Retzius für die »radiale Breite der tympanalen Wand des Ductus cochlearis« angibt: 0·45, 0·77, 0·8 *mm* (für die Windungen an der Basis, Mitte und Spitze). Wir werden später sehen, daß diese Längen-

verschiedenheit noch stärker wird, wenn man nicht die Breite der Basilarmembran, sondern die Länge der »Saitenfasern« in Betracht zieht.

Ich übergehe die Schilderung des Tegmentum vasculosum bei Retzius, der ich nichts hinzuzufügen hätte, und schließe seine Beschreibung der Pars basilaris an.

(Retzius): »Auf der Membr. basilaris und dem angrenzenden Teil der oberen Fläche des Nervenschenkels liegt in der ganzen Länge der Membran die wichtige Nervenendstelle, welche der Papilla ac. basilaris der niedern Tiere und dem Corti'schen Organ der Säuger homolog ist. Sie nimmt nicht nur die Hälfte der Basilarmembran, sondern drei Viertel oder wenigstens zwei Drittel derselben ein. Auf der Papille liegt die von Deiters entdeckte Membr. tectoria als ein langes dünnes Band.....«

»Die Membr. basilaris ist im ganzen sehr dünn, besonders an den Befestigungsrändern, verdickt sich aber gegen die Mittellinie hin; sie besteht aus einem dem Ductus cochlearis zunächst befindlichen Blatte aus feinen, parallel und dicht nebeneinander liegenden, straff ausgespannten Fasern, welche nicht ganz quer über die Membran verlaufen, sondern vom Nervenschenkel zum hinteren Schenkel schief ansteigen; diese feinen zylindrischen Fasern scheinen durch eine dünne strukturlose Substanz, ein Häutchen, vereinigt zu sein. Unter dieser Schicht, der eigentlichen Basilarmembranschicht, laufen dann in mehr schiefer und unregelmäßiger Richtung andere feine Fasern durch einen schmalen Raum, welcher gerade in der Mittellinie der Membran am dicksten ist und nach den Seiten hin sich allmählich verschmälert, um an den Befestigungsrändern auf Null reduziert zu werden; dieser enge Raum, welcher der Dicke der ganzen Basilarmembran entspricht, ist gegen die Scala tymp. hin durch eine Grenzschicht abgegrenzt, an welcher kernführende Bindegewebszellen liegen.«

Im folgenden soll immer angenommen werden, daß die Membr. basilaris sich horizontal ausbreitet, mit ihrer oberen Fläche der Scala vestibuli, mit ihrer unteren der Scala tympani zugewandt. Es soll weiters das Ende der Schnecke, das mit dem Vestibulum zusammenhängt, das proximale genannt werden; das Ende an der Lagena das distale, die Seite des Nervenknorpels die mediale, die des »dreieckigen Knorpels« die laterale. Sieht man (mit schwacher Vergrößerung) auf eine in ihrem Knorpelrahmen ausgespannte Basilarmembran, von welcher die anderen Bestandteile der Pars basilaris Tegment und Papilla acustica durch Abziehen und Abpinseln entfernt wurden, so fällt auf, daß die straffen parallel und dicht aneinander liegenden Fasern (»Saiten«), so wie es Retzius angibt, vom Nervenknorpel nicht ganz quer verlaufen, sondern in einem

Winkel von etwa 20° aufsteigen; aber auch das zeigt schon die einfache Ansicht der Membran, daß diese »Saiten« den nervenlosen Knorpel und den dortigen Befestigungsrand der Membran nicht erreichen. An diesem Rande verläuft in der ganzen Länge ein Membranband, an dem eine Querstreifung durchaus nicht wahrzunehmen ist. Diese reicht vom Nervenknorpel bis zu dem inneren Rande jenes ungefaserten Membranstreifens und hört dort auf.[1] Ebenso weit reicht die Papilla acustica, so daß die Grenzlinie der Faserung in der Membr. basilaris und jene der Nervenendstelle genau übereinander liegen, wie an jedem Querschnitte des Organs zu sehen ist.

Wir finden also bei den Vögeln gerade wie bei den Säugern eine Pars oder Zona pectinata membranae basilaris, in welcher parallel liegende Fasern eine Schrägstreifung der Membran herstellen, und eine Pars non pectinata. Aber — und dies scheint mir bemerkenswert — es besteht ein wesentlicher Unterschied. Bei den Säugern liegt die Pars non pectinata am Nerveneintritt (vom Pfeilerorgan gedeckt) und die Pars pectinata peripher davon; bei den Vögeln liegt die Pars pectinata auf der Seite des Nerveneintrittes und die Pars non pectinata auf der anderen Seite.

Längsrisse der Membr. basilaris erfolgen meist in der Grenzlinie der beiden Membranteile oder -bänder, so daß der gefaserte Anteil mit dem Nervenknorpel, der ungefaserte mit dem »hinteren« Knorpel in Verbindung bleibt. Am gehärteten und quergeschnittenen Präparat ist die Membr. basilaris häufig an dieser Grenzlinie winkelig eingeknickt, wobei der Winkel eben von den beiden Anteilen der Membran, respektive ihren Querschnitten gebildet wird.

Die Struktur der Basilarmembran erscheint wesentlich klarer, wenn Querschnitte nicht senkrecht auf die Längsachse der Schnecke geführt werden, sondern in der Verlaufsrichtung der Saitenfasern, also etwas schräg zur Schneckenlängsachse.

[1] Deiters, l. c., p. 435: »Bei manchen Präparaten, besonders von jungen Tieren, finde ich nahe dem Ansatz an dem unteren Knorpel die Streifen durch eine dünnere platte Stelle unterbrochen, deren Bedeutung mir noch nicht klar geworden ist.« Eine andere Erwähnung des betreffenden Verhaltens habe ich in der Literatur nicht gefunden.

Auf einer so geschnittenen Serie zeigt die Pars pectinata bei einer erwachsenen Taube eine Breite von 0·14 bis 0·35 *mm* (wobei noch nicht die schmälste Stelle der Membran erreicht ist), während die Pars non pectinata überall annähernd 0·05 bis 0·07 *mm* breit ist. (Eine geringe Unsicherheit der Messung ist in dem unscharfen Übergang der Pars non pectinata in den Knorpelrand begründet.) Da die Deckmembran mit ihrer unteren Fläche sich ganz der Pars pectinata membr. basilaris anschließt, die Ausdehnung derselben nirgend überschreitet und sich leichter in eine Ebene ausbreiten läßt, kann man mit Vorteil die Maaße der Pars pectinata von der Membr. tectoria abnehmen. Hasse gibt eine schöne Abbildung einer ganzen Deckmembran in 40facher Vergrößerung. Zieht man auf dieser schräge Linien ungefähr in der Verlaufsrichtung der Saitenfasern, so zeigt sich, daß zwischen den kürzesten und den längsten etwa das Verhältnis 1 : 2·5 bis 1 : 3 besteht. Genau läßt es sich auf diese Art nicht feststellen; aber sicher wird 1 : 3 nicht überschritten, wenn man von der äußersten Spitze absieht.

Alle Beobachter sind der Ansicht, daß die Saitenfasern in der obersten, der Scala vestibuli zugewandten Schicht liegen, auf welcher die Papilla acustica aufruht. Ich wage kaum, dem gegenüber die Meinung zu äußern, daß die Saitenfasern in der untersten, der tympanalen Grenzschicht der Membran verlaufen. Da die oberste Schicht ganz eben, die unterste flach nach unten gewölbt ist, so wären die Saiten nach der ersten Anschauung straff gerade gespannt, nach der anderen schwach gebogen.

Für meine Ansicht bringe ich folgende Gründe vor:

a) Die Widerstandslosigkeit der obersten Membranschicht. Die wahrscheinlich halbflüssige Substanz, welche außer den Fasern die Basilarmembran erfüllt, wird bei der Fixation vielfach nach oben gedrängt und hebt in solchem Fall die untere Grenze der Papilla acustica in so unregelmäßigen Formen, daß man nicht wohl glauben kann, es werde da eine von straff gespannten Fasern gebildete Decke gehoben. Höchstens einer äußerst zarten Membr. propria entspräche dieses Verhalten.

b) Auf Längsschnitten der Schnecke oder auf Schnitten, die senkrecht auf die Verlaufsrichtung der Saitenfasern geführt

sind, sieht man wohl auf der tympanalen Grenzfläche der Basilarmembran die Querschnitte der Saitenfasern, nie aber auf der vestibularen Grenzfläche. (Fig. 9.)

Fig. 6 und 7 stammen aus einer Schnittserie, in welche die Cochlea einer Meise bei unveränderter Schnittrichtung zerlegt wurde. Die Krümmung der Schnecke bedingt, daß nur wenige reine Querschnitte senkrecht auf die Oberfläche der Grundmembran erlangt werden (Fig. 6), während die anderen mehr minder Schrägschnitte sind (Fig. 7). Auf diesen sieht man die Faserung von der tympanalen Seite aus und findet die Fasern nicht gerade, wie sie auch auf dem Schrägschnitte sein müßten, wenn sie in der obersten Schicht lägen, sondern schwach gekrümmt. So müssen sie erscheinen, wenn sie die untere flach gewölbte Grenzfläche bilden. Trotzdem möchte ich diese Meinung nicht für völlig sicher halten, so wahrscheinlich sie mir auch ist.

Auf Längsschnitten durch die häutige Schnecke übersieht man die ganze große Reihe der Saitenfasern. Diese erscheinen an den verschiedenen Stellen ganz gleich dick. Es ist kein Anzeichen davon zu finden, daß, etwa wie am Klavier, die längeren Saiten auch dicker oder mehr beschwert wären.

Von dem Anheftungspunkte der Saiten am Nervenknorpel gehen auch die feinen Fasern aus, welche Retzius erwähnt. An Schnitten parallel der Saitenrichtung sieht man, daß auch diese feinen Fasern durch die ganze Breite der Pars pectinata verlaufen, mehr weniger schwach gewölbt eine schmale Spindelfigur bilden und an der Grenze der Pars non pectinata wieder sich vereinigen. Es ist aber nicht auszuschließen, daß solche Fasern auch von den »kernführenden Bindegewebszellen« der tympanalen Grenzfläche in die Membr. basilaris eintreten. Nur sieht man um so weniger Fasern, die solchen Ursprung zu haben scheinen, je genauer der Schnitt in der Richtung der Saiten liegt.

Auf Querschnitten durch die Membr. basilaris, deren Schnittebene senkrecht auf die Saitenrichtung angelegt wurde, geben die Querschnitte der feinen Fasern ein chagriniertes Aussehen und treten bei starker Färbung mit Eisenhämatoxylin deutlich hervor (Fig. 9). Diese Querschnitte der Fäserchen sind

gleichmäßig durch die Dicke der Membran verteilt und es zeigt sich nicht etwa eine derartige Zusammenscharung der feinen Fasern, daß einer Gruppe oder einer bestimmten Zahl von Saitenfasern eine Schar feiner Fasern entspräche.

Außer und zwischen den Fasern ist der schmale Raum der Membr. basilaris von einer Substanz erfüllt, welche am gehärteten Präparat körnig erscheint, hie und da an der vestibularen Grenzfläche vorgequollen ist und wohl im Leben mindestens halbflüssig sein dürfte. Bemerkenswert erscheint, daß an dem Anheftungsrand der Saiten am Nervenknorpel fast immer eine geringe Menge dieser Substanz den Faserursprung überlagert. Es macht den Eindruck, als befestige sich die obere, allerdings mehr vermutete als gesehene Membr. propria nicht an der Anheftungslinie der Fasern, sondern oberhalb von diesen, so daß die Membr. basilaris auch am Knorpelende eine nicht verschwindende Dicke habe, in toto also nicht spindelförmigen Durchschnitt besitze.

(Retzius): »Die ganze Cochlea ist an der Innenfläche von einem Epithel ausgekleidet, welches eine direkte Fortsetzung von dem des Canal. reuniens darstellt. Am Tegmentum vasculosum bildet es eine Schicht eigentümlicher, um die Blutgefäße in Querbändern angeordneter Zellen: »starkkörnige Zellen«. Diese stellen recht hohe Zylinderzellen dar, deren Füße an dem Tegment befestigt sind. Alle Räume und Bänder zwischen diesen Querbändern der starkkörnigen Zellen sind von niedrigen, hellen, gewöhnlichen Zylinderzellen in ebenfalls einfacher Schicht ausgekleidet. Letztere Zylinderzellen bekleiden auch die untere Partie des Tegments, wo keine Querfalten vorkommen und setzen sich als ganz niedrige Zellen auf die Fläche des hinteren Schenkels und sogar auf dem angrenzenden Teile der Basilarmembran bis zum Rande der Papilla basilaris fort.« (Das ist: Auf der Pars non pectinata membr. basilaris. Br.)

»An dem medialen Befestigungsrande des Tegments geht das starkkörnige Epithel in ein anderes sehr eigentümliches Epithel über, welches von Deiters besonders gewürdigt, aber merkwürdigerweise als dem Corti'schen Organe homolog betrachtet wurde. Dieses Epithel, welches aus langen Zylinderzellen besteht, ist besonders durch seine Klarheit, seine homogene helle Beschaffenheit, welche es auch nach Behandlung mit Alkohol, Chromlösungen und Überosmiumsäure behält, sowie durch seine schiefe Anordnung ausgezeichnet. Vom Tegmentepithel wandelt es sich schnell zu diesen langen, hellen Zylindern um, welche schräg nach unten-außen ziehen, um sich mit ihren Enden der Membr. tectoria anzuheften; sie bilden also ein liegendes Epithel. Ihre runden Kerne tragen sie nur dann und wann am Fußende, sehr oft höher oben, so daß man am vertikalen Querschnitt viele zerstreute Kerne in verschiedenen Niveaus antrifft. Dieses helle Zylinderepithel hat natürlicherweise mit Nervenendigungen

nichts zu tun; es entspricht vielmehr dem Epithel der Crista acustica und des Sulcus spiralis internus der Säugetiere und hat wahrscheinlich für die Bildung der Membr. tectoria eine Bedeutung. Jedenfalls ist es nur einschichtig. Dieses Epithel erstreckt sich nun der Quere nach bis zur Papilla acustica basilaris und legt sich sogar über den angrenzenden Rand derselben hinaus. Es findet sich übrigens neben der Papilla basilaris in der ganzen Länge ihrer Ausdehnung vom obern bis zum untern Ende und geht dort in gewöhnliches Zylinderepithel über.«

Diese »Deiters'schen Körper« sind ja gewiß Zellen, haben aber von ihrer Zellausstattung nur einen Kern und eine Zellmembran behalten und stellen mit einer gelatinösen Substanz prall gefüllte kleine Schläuche dar; von einem protoplasmatischen Zelleib habe ich nie etwas sehen können. Sie nehmen Farbstoffe stärker an und halten sie besser fest als die andern Nachbar-Zylinderzellen, besonders als jene Gruppe ganz klarer, dünnwandiger, scheinbar von dünnflüssigem Inhalte prallgespannter Zellen, welche zwischen den Deiters'schen Körpern und der Papilla acustica basilaris liegen. Trifft ein Schnitt die Deiters'schen Körper quer, so sieht man in den halb leeren Zellwänden die geschrumpfte gelatinöse Substanz starklichtbrechend und den Zellraum nur mehr zum Teil erfüllend.

Fig. 10 zeigt die Deiters'schen Körper an einem Längsschnitt der Cochlea eines Zeisigs. Sie erscheinen hier allerdings viel massiver als am Präparate, wo sie zwar mit Fuchsin stark gefärbt, aber inhaltsklar sind. Doch ist die eigentümliche stäbchenartige Form und der Ansatz an die Membr. tectoria deutlich. Dieser erfolgt durch Bündel feiner, von den Enden der Deiters'schen Körper ausgehender Fäserchen (geronnene Schleimfädchen?).

Zwischen dem untern Ende der eigentlichen Cochlea und dem obern Ende der Lagena ist eine Stelle des Ductus cochlearis frei von den spezifischen Gebilden jener beiden Apparate (Fig. 2). Der flachgewölbte Hohlraum ist gedeckt von dem Tegm. vasculosum, welches an den Seiten in schönes, klares Zylinderepithel übergeht. An der Grundfläche wird dieses niedriger, besonders dort, wo es über einen schmalen Hohlraum hingespannt ist, das äußerste, blind auslaufende Ende der Scala tympani. (Einzelne stark tingierte Zellen in der rechten Ecke scheinen verstreute Haarzellen zu sein.)

Auf Fig. 3 (derselben Serie) zeigt sich schon zwischen Ductus cochlearis und Scala tympani der Beginn der Pap. acustica basilaris besetzt mit Haarzellen, die aber noch kein zusammenhängendes Lager bilden. Rechts stoßen an diese die großen Zylinderzellen; aber der Unterschied zwischen den Deiters'schen Körpern und den wasserhellen Zwischenzellen tritt noch nicht deutlich hervor. Wohl aber ist dies der Fall bei Fig. 4, wo auch schon eine (ausgezerrte) Membr. tectoria von den Deiters'schen Körpern zur Papilla hinübergeht.

An Schnitten in der Richtung der Saitenfasern konnte ich nie sehen, daß die Deiters'schen Körper den angrenzenden Teil der Pap. acustica überlagern. Immer liegt jene Gruppe wasserklarer Zellen dazwischen und trennt die beiden Gebilde (Fig. 5, 6); sie wurden schon von Deiters (Dubois, Archiv 1860, p. 432) genau beschrieben, aber dann von Hasse angezweifelt und von Retzius nicht erwähnt.

(Retzius): »Die Papilla acustica basilaris ist eine sehr lange und verhältnismäßig breite Nervenendstelle, indem sie die ganze Länge der Basilarmembran einnimmt und etwa zwei Drittel der Oberfläche derselben, sowie außerdem eine Partie der vorderen Fläche des Nervenschenkels bedeckt. Von der medialen Seite her erhebt sich auf diesem Schenkel die Papilla, anfangs von den langen, hellen Zylinderzellen überlagert, allmählich, um etwa über dem medialen Ansatz der Basilarmembran oder kurz nach außen von ihm ihre größte Höhe, die aber nie bedeutend ist (bis 0·045 *mm*) zu erreichen. Dann flacht sie sich sehr allmählich nach der lateralen Seite hin ab und endigt wie erwähnt, etwa an der Grenze des äußeren Drittels der Membran, wo sie, niedrig geworden, in das oben beschriebene Epithel übergeht. In der Papille lassen sich zwei Arten von Zellen unterscheiden. Über die ganze obere Fläche derselben stehen die durch Leydig gerade bei der Taube zuerst entdeckten haartragenden Zellen, die Haarzellen mit ihrem oberen Ende bis zur Oberfläche der Papille und mit dem untern Ende eine Strecke in ihre Substanz hinabreichend. An guten vertikalen Schnitten der Papille sieht man diese Anordnung der Haarzellen und bemerkt außerdem, daß sie im Verhältnis zu den Haarzellen der übrigen Nervenendstellen der Vögel und anderer Vertebraten fast sämtlich außerordentlich kurz (etwa 0·012 *mm*) und gedrungen sind. Sie ähneln in der Tat am meisten den von mir beim Alligator beschriebenen äußeren Haarzellen der Papilla basilaris. Bei den Vögeln zeigen nun alle Zellen dieser Papille eine solche Kürze; es kommen bei diesen Tieren nicht wie beim Alligator einige Reihen »innere Haarzellen« von größerer Länge vor. Nur ganz ausnahmsweise trifft man einzelne Zellen an, die ein wenig länger erscheinen. Ich versuchte die Anzahl der Reihen der Haarzellen der Pap. basilaris der Taube an dem Querschnitt zu rechnen und fand dabei etwa 40. Bei der Ansicht der Papille von

der Oberfläche her erhielt ich bei der Rechnung der Haarzellenreihen der Quere nach eine ungefähr entsprechende Zahl (etwa 40). Bei letzterer Ansicht nimmt man auch zuweilen die oberen Grenzen der Haarzellen wahr; ihre obern Enden bilden nämlich ziemlich regelmäßige Sechsecke, welche mit etwas glänzenden schmalen Rändern aneinander stoßen. In jedem Sechseck sieht man nun auch den optischen Querschnitt eines Haares als eine schmal ovale oder sogar streifenartige, meistens in der Längenaxe der Papille geordnete Figur aus glänzenden Körnern, von denen jedes einem der das Haar zusammensetzenden Fäden oder Stäbe entspricht. Diese Konstruktion der Haare wird, wie bei Haarzellen überhaupt, bei dem Studium isolierter Zellen über allen Zweifel gehoben und man sieht dann, daß die Fäden eine verschiedene Länge haben. Im ganzen sind aber diese Haare kurz (0·009 bis 0·012 *mm*). Die unter diesen Zellen befindliche Schicht ist in ihrer näheren Beschaffenheit schwer zu ermitteln. An den vertikalen Querschnitten sieht man eine körnig-streifige Substanz mit eingelagerten Kernen, welche nur ausnahmsweise neben der Basilarmembran angeordnet sind und meistens zerstreut in der Zone unter den Haarzellen liegen. Ich fand keine Zeit, dieser Frage eine hinreichend eingehende Untersuchung zu widmen; es gelang mir jedoch, aus der Papille einzelne Zellen von der Beschaffenheit gewöhnlicher Fadenzellen zu isolieren, so daß ich nicht daran zweifle, daß auch in dieser Papille diese Zellen vertreten sind. Indessen müssen ihre oberen Enden außerordentlich fein sein, denn in den schmalen Rändern zwischen den sechseckigen oberen Enden der Haarzellen sieht man an der Flächenansicht eigentlich nichts; nur treten hier und da zerstreute Körner hervor, welche möglicherweise den oberen fadenförmigen Enden der Fadenzellen entsprechen. Jedenfalls ist aber die vorliegende Frage nicht endgültig erledigt. Wie man an den vertikalen Querschnitten sieht, dringen die Nervenfasern unter Abgabe der Myelinscheiden aus dem Nervenschenkel in das Epithel der Papille hinein und verteilen sich in ihr. In jedem Falle steht es fest, daß es, wie vor allem Hasse dargelegt hat, bei den Vögeln keinen eigentlichen Corti'schen Apparat gibt; es sind keine Corti'schen Pfeiler vorhanden, sondern die Papille scheint wie die übrigen Nervenendstellen der Vögel und der andern niederen Wirbeltiere gebaut zu sein.«

»Auf der Papilla basilaris liegt die von Deiters entdeckte Membrana tectoria, die der Membrana Corti der Säuger homolog ist. Sie stellt eine halbweiche, homogene gallertige Haut dar, welche mit vielen Löchern in ihrer Substanz versehen ist. Sie ist auf dem Querschnitt im ganzen dreieckig, ihre Seitenflächen sind aber in den verschiedenen Gegenden der Pars basilaris verschieden groß. Die obere freie Fläche ist jedoch immer die größte. Die den Zylinderzellen anhaftende Fläche erscheint überall am Querschnitt als ein glänzender dicker Saum, durch welchen nur einzelne dünne Kanäle ziehen und in dem keine anderen Löcher vorhanden sind. Die übrige Membran enthält dagegen, wie erwähnt, durch die ganze Dicke eine große Menge von unregelmäßigen kleinen Löchern. An den Querschnitten sieht man immer zwischen der Deckmembran und der Papillenoberfläche einen schmalen Spaltraum, durch welchen die Haare der Haarzellen (in den äußeren Partien in schief nach innen ziehender Richtung) verlaufen, um mit den Spitzen in die Membran zu stechen

oder wenigstens dieselbe zu berühren. Nach außen hin verdünnt sich die Deckmembran zu äußerster Dünne, scheint aber die Papille in ihrer ganzen Breite nach außen hin zu bedecken. An der medialen Seite aber reicht die Deckmembran nicht bis zum Rande der Papille, sondern läßt hier drei bis vier Reihen von Haarzellen unbedeckt; diese Haarzellen mit ihren Haaren werden eigentümlicherweise von den liegenden gallertigen Zylinderzellen bedeckt.«

Indem ich nun versuche, diese Beschreibung in einigen Details zu ergänzen, beginne ich an der obern vestibularen Fläche der Membr. basilaris. Auf dieser ruhen die Fußenden der Stützzellen, welche an Schnitten in der Richtung der Saitenfasern sehr deutlich und unzweifelhaft zu sehen sind (Fig. 5). Wie schon wiederholt hervorgehoben wurde, stehen die Fußenden der medialsten von ihnen (links in der Figur) noch auf dem Knorpel. Bei diesen liegen die Zellkerne im untersten Anteil, bei jenen Zellen, die auf der Membr. basilaris stehen, liegen sie höher, und zwar in jeder folgenden Zelle mehr als in der vorhergehenden, so daß sie bei der Mehrzahl der auf der Membr. basilaris fußenden Zellen nahe den Haarzellen liegen. Doch ist dies bei der Taube konstante Verhalten bei kleinen Singvögeln nicht nachweisbar; bei Meise und Zeisig stehen die Kerne der auf der Basilarmembran fußenden Zellen nahe dieser Membran, im untersten Abschnitte der Stützzellen. An diesen selbst ist der schräge Verlauf ihrer Längsachse auffallend. Es ist genau derselbe, wie ihn Retzius vom Alligator abgebildet hat (Atlas, Tab. XV). Die Zellen stehen in der Weise schief, daß ihre Fußenden nicht gerade unter dem obern Anteile der Zelle stehen, sondern weiter gegen den nervenlosen Knorpel hin verschoben sind; über der Basilarmembran zeigen sie eine S-förmige Krümmung. Auf diese schräge Stellung der Stützzellen und die wahrscheinliche physiologische Bedeutung derselben hat schon E. ter Kuile aufmerksam gemacht (Pflüger's Archiv, B. 79). Von den oberen Enden der Stützzellen konnte ich kein klares konstantes Bild gewinnen; sie dürften sich zu den Haarzellen wohl ähnlich verhalten wie die Deiters'schen Zellen der Säuger.

Die Haarzellen scheinen mir auf der Pap. basilaris durchaus nicht überall gleich groß zu sein; sie nehmen vom Nervenknorpel an, wo die größten stehen, gegen die Zona non

pectinata hin an Länge immer ab. Die ersteren messen bei der Taube 0·015 (maximal), beim Zeisig 0·013 *mm*; an den niedrigen Teilen der Papille sind anscheinend nur Deckplatten mit dem Haare und der gleich darunter liegende Kern so erhalten, wie sie auch bei den wohl ausgebildeten Zellen gesehen werden; der Zelleib ist auf ein dürftiges Rudiment herabgeschwunden, das sich flach unter der Papillenfläche ausbreitet. Die »glänzenden schmalen Ränder«, mit welchen bei der Aufsicht die Haarzellen aneinanderstoßen und welche man an den vom Nervenknorpel entfernten Teilen der Papille sieht, scheinen mir von der dort sehr dünnen Schicht der Membr. tectoria gebildet, welche die Haarzellen umzieht.

Die Substanz, aus der die Membr. tectoria besteht, schrumpft durch die Präparation sehr stark und löst sich darum leicht von ihren Verbindungen an den Enden der Deiters'schen Körper oder an der Papillenfläche. Es entstehen dadurch oft Bilder, welche dem Verhalten im Leben nicht entsprechen. Die in vivo »halbweiche, homogene, gallertige Haut« ähnelt am gehärteten Präparat einer aus groben Fasern geflochtenen Matte. Diese zeigt nun aber eine konstante Faserungsrichtung, welche senkrecht zur Richtung der Saitenfasern verläuft; also schräg vom Nervenknorpel distal- und lateralwärts. Querschnitte, die in der Richtung der Saitenfasern geführt sind, also senkrecht auf die Faserung der Membr. tectoria, zeigen nun zwar bei günstigem Stande der Schrumpfung, daß kein Teil der Papillenfläche ohne Zusammenhang mit der Membr. tectoria ist, auch nicht die ganz medial gelegenen, auf dem Nervenknorpel fußenden Haarzellen (Fig. 5); aber über den zwischen Zellhaaren und Deckmembran bestehenden Zusammenhang klären nur Schnitte auf, welche in der Faserungsrichtung der Membr. tectoria geführt sind (Fig. 8, 9). An diesen ist mit aller Bestimmtheit zu ersehen, daß die Zellhaare mit den Fasern der Membr. tectoria kontinuierlich zusammenhängen, gerade wie die Zellhaare der Crista in den Ampullen mit den Fasern der »Cupula terminalis«. Allerdings sieht die Faser der gehärteten Membr. tectoria wesentlich anders aus als das freie Zellhaar; denn auf dieses feine Haar ist innerhalb der Membran die gerinnende und schrumpfende gelatinöse Substanz nieder-

geschlagen und vergröbert und verdickt dasselbe. Aber ich bin überzeugt, daß der Zusammenhang beider real ist und durchaus nicht auf Trugbildern beruht. An unvollständigen Schnitten, auf denen die Pars basilaris zufällig vom Nervenknorpel abgebogen ist, wodurch die Fasern der Membr. tectoria gestreckt wurden, gelingt es hie und da, aus der mehr medialen Partie der Papillenfläche einzelne Fasern von der Deckplatte der Haarzelle bis zu den Deiters'schen Körpern zu verfolgen. In den lateralen Partien der Papille liegt eine äußerst dünne Schicht der gelatinösen Substanz über der Papillenfläche, durch den schmalen endolympherfüllten Spaltraum von ihr getrennt. Die Zellhaare wenden sich von der Deckplatte ausgehend scharf proximal medial und treten in diese Deckschicht ein. Es mag wohl sein, daß die so sehr starke Schiefstellung dieser Zellhaare erst durch die Schrumpfung der Membr. tectoria bewirkt wird.

Wie Retzius es beschreibt (oben p. 259), entsteht das Zellhaar aus mehreren feinsten Fädchen, welche in einem schmalen Streifen auf der Deckplatte der Haarzelle entspringen. Dieser Streifen steht (meistens in der Längsachse der Papille geordnet, Retzius) senkrecht auf der Faserungsrichtung der Membr. tectoria. Ich weiß nicht zu sagen, ob das ganze aus diesen Fädchen gebildete Haar in die Membr. tectoria eingeht oder ob dies nur das längste der Fädchen tut, während die kürzeren, hiedurch an der Unterfläche der Membr. tectoria fixiert, doch nur in Berührung mit dieser stehen, ohne in sie einzugehen.

Zusammenfassend glaube ich die klassische Beschreibung von Retzius in folgenden Punkten ergänzen zu können:

Die Membr. basilaris der Vogelschnecke zerfällt wie jene der Säuger in eine quergefaserte Zona pectinata und eine Zona non pectinata. Aber anders als bei den Säugern liegt die letztere nicht dem Nerveneintritte an, sondern verläuft auf der anderen Seite als ein schmales Band; dieses ist längs der ganzen Schnecke ziemlich von gleicher Breite, während die Zona pectinata vom Vestibulum bis zur Lagena sich ums Doppelte bis Dreifache verbreitert. Die »Saitenfasern« reichen überall genau so weit, wie die Pap. acustica basilaris, die auf der Zona pectinata ruht; die Zona non pectinata ist nur mit kubischem Epithel bedeckt. Wahrscheinlich liegen die Saiten-

fasern an der schwach nach der Scala tympani gewölbten Unterfläche der Membr. basilaris und sind nicht straff gerade gespannt, sondern schwach gekrümmt. Über ihnen durchziehen zwischen denselben Anheftungslinien (Nervenknorpel und Rand der Zona non pectinata) feine Fasern, flach gebogen, die wahrscheinlich halbflüssige Substanz der Membr. basilaris.

Zwischen dieser und den Haarzellen bildet ein Lager von Stützzellen die Pap. basilaris; diese stehen zum Teil auf dem Nervenknorpel, verlaufen aber sämtlich schräg und S-förmig gebogen, so daß die Fußenden auf der Membr. basilaris immer weiter lateralwärts stehen als die oberen Anteile dieser Zellen.

Die Haarzellen stehen sämtlich in Verbindung mit der Membr. tectoria; die Zellhaare sind lang, treten in die Membr. tectoria ein und verlaufen in ihrer Substanz gegen die Deitersschen Körper hin. Die schmalen Streifen der Zelldeckplatten, auf denen die das Haar konstituierenden Fäserchen entspringen, verlaufen in der Richtung der Saitenfasern. Senkrecht auf diese Richtung treten die Haare in die Membr. tectoria ein und bedingen die Faserungsrichtung derselben.

Zwischen den Deiters'schen Körpern (Zylinderzellen) und der Pap. acustica basilaris findet sich ein Lager von 4 bis 6 ganz dünnwandigen, runden, wasserhellen, kaum zu färbenden Zellen. Sie bilden also ein schmales Band, welches das Band der Deiters'schen Körper von der Papille und ihren Haarzellen trennt.

Retzius sagt an oben zitierter Stelle: »Die Papilla (acustica basilaris der Vögel) scheint wie die übrigen Nervenendstellen der Vögel und der anderen niedern Wirbeltiere gebaut zu sein.« Der Befund des Überganges der Zellhaare in die Membr. tectoria vervollständigt die Ähnlichkeit der Pap. acustica mit den Nervenendstellen der Ampullen und der Otolithmembranen. Bei den ersteren lassen sich die Zellhaare durch die ganze Cupula terminalis verfolgen. Bei den Otolithmembranen ist dergleichen nicht möglich; aber es unterliegt wohl kaum einem Zweifel, daß die Haare, welche in die Deckmembran eintreten, eine größere oder kleinere Strecke in ihr verlaufen. So vollständig nun aber auch die Struktur der verschiedenen Nervenendstellen ähn-

lich ist, so sind diese doch im Interesse ihrer Funktion wesentlich verschieden und differenziert; die Crista der Ampullen durch die auf den Härchen schwebende und beschränkt bewegliche Cupula; die Otolithmembran durch die Beschwerung der Deckmembran durch Otolith oder Otoconien. In beiden Fällen nehmen wir mit großer Wahrscheinlichkeit an, daß bei Verschiebung der Cupula und bei dem Gravitieren geneigter Otolithmembranen, die Zellhaare gespannt und dadurch die Zellen des Nervenepithels mechanisch erregt werden.

Wodurch ist nun die Nervenendstelle der Cochlea charakterisiert? Durch ein Verhalten, auf dessen fundamentale Wichtigkeit schon ter Kuile aufmerksam gemacht hat. Bei Ampullen und Otolithmembranen ist die Nervenendstelle festgewachsen, die Deckmembran beschränkt verschiebbar. An der Schnecke hingegen ist die Deckmembran fixiert (an den Deiters'schen Körpern); die Nervenendstelle aber ruht auf einer dünnen, elastischen Membran zwischen zwei Endolymphschichten in beschränkter Beweglichkeit. Dies ist das durchgängige Verhalten von den Amphibien bis zu den Säugern.

Die weitgehende Analogie der Struktur legt die Frage nahe, ob nicht die Funktionsweise der drei Arten von Nervenendstellen ebenso analog sei wie ihr Bau und ob nicht die eben erwähnten Verschiedenheiten — bei der Verschiedenart der einwirkenden Reize — nötig seien, um die Nervenepithelien in der allen gemeinsamen Weise zu erregen?

Seitliche Spannung der Zellhaare, bedingt durch (minimale) Verschiebung der Deckmembran in ihrer Ebene, erregt höchst wahrscheinlich die Nervenendstellen der Otolithmembranen. An der Schnecke müßte ebenfalls solche Spannung der Zellhaare bei der Erregung stattfinden, wenn die Analogie der Funktionsweise wirklich bestehen sollte. Und da bei der Schnecke die Deckmembran fixiert ist, müßte bei Erregung durch Schallwellen die Pap. acustica in ihrer Ebene (minimal) verschoben werden. Es würden dann die in der Membr. tectoria fixierten Zellhaare gespannt und dadurch die Nervenepithelien mechanisch erregt werden.

So führt die anatomische Analogie auf dieselbe Vorstellung, welche Herr Emil ter Kuile[1] vor mehreren Jahren entwickelt hat. Das Augenmerk des Autors ist hauptsächlich den Verhältnissen der Säugerschnecke zugewendet. Aber er entnimmt auch den bekannten anatomischen Daten über die Vogelschnecke seine Argumente und die Vorstellung, die er sich über das Verhalten bei den Säugern gebildet, gilt auch für die Schnecke der Vögel (mutatis mutandis).

Ter Kuile bezweifelt, daß die Härchen an die Corti'sche Membran bei den Schwingungen der Membr. basilaris anstoßen können. (Helmholtz.) Es sei unwahrscheinlich, daß die Membr. Corti sich nicht mitbewegen würde, wo wir doch eine Massenbewegung der Lymphe annehmen müssen, besonders da sie doch ungefähr von gleichem spezifischen Gewichte sei wie die Lymphe; die Haarzellen (der Säuger) liegen gerade an einer Stelle, wo nur eine sehr geringe Auf- und Niederbewegung stattfinden würde; bei Vögeln und Reptilien finden sich Zellen mit deutlichem Haarzellencharakter, die die Bewegung gar nicht mitmachen und also auch nicht gegen die Membr. tectoria anstoßen würden: die Haarzellen, welche auf dem Nervenknorpel aufsitzen. Er legt darum eine andere Auffassung dieser Verhältnisse vor, welche auch die Funktion der Corti'schen Pfeiler und der Membr. reticularis deuten könnte. Sicher erscheine, daß die Haarzellen die perzipierenden Elemente sind, daß die Membr. tectoria für den Mechanismus des Hörens unentbehrlich ist, die schon bei den Anuren sich findet, immer gerade so weit reicht als die Haarzellen und mit welcher die Härchen in inniger Berührung sind. Diese stehen (bei Säugern) in einer dünnen Lympheplatte, begrenzt nach oben und unten von glatten planen Flächen; einerseits der glatte härtere Überzug der Membr. Corti, andrerseits die Membr. reticularis.

»Es drängt sich mir, wenn ich die zwei planen Flächen sehe mit den Härchen dazwischen und in beiden befestigt, unwiderstehlich der Gedanke auf, daß dieselben längs einander

---

[1] Em. ter Kuile, Pflüger's Arch., B. 79, p. 146: »Die Übertragung der Energie von der Grundmembran auf die Haarzellen.«

gleiten müssen, um in dieser einfachen Weise den Härchen eine hin- und hergehende Bewegung mitzuteilen.«

Auf die Auseinandersetzungen ter Kuile's, worin er das Detail dieser Vorstellung entwickelt und für die Leistung der Corti'schen Pfeiler eine originelle Deutung findet, gehe ich hier nicht ein, weil sich die Darlegungen fast gänzlich auf die Schnecke der Säugetiere beziehen. Die allgemeinen Ausführungen aber mögen hier reproduziert werden:

(Ter Kuile): »Ich fordere von einem Hauptprinzip, wie dem oben dargelegten, daß es bei sämtlichen Tierformen, bei denen eine Schnecke besteht, zur Anwendung kommen könne. Das Verschiebungsprinzip jedoch läßt sich überall da anwenden, wo sich einerseits eine Grundmembran findet, auf welcher die Haarzellen eingepflanzt sind und andrerseits eine Deckmembran, die nach einer Richtung eine sichere Befestigung findet, übrigens aber frei in der Endolymphe schwebt und in der die Härchen der Haarzellen mit ihren Spitzen festsitzen. Wir wissen nun, daß zwar bei dem ersten deutlichen Auftreten der Membr. basilaris dieselbe nur eine einfache ovale Membran vorstellt, daß sie aber schon hier wie überall, wo sie vorhanden ist, 1. beiderseits von Lymphe unmittelbar bespült wird und 2. teilweise von einer Deckmembran überlagert wird, die an der Nervenseite des Rahmens, worin die Grundmembran ausgespannt ist, ihre sichere Befestigung findet, die also ihre Stelle nicht ändert, wenn durch die Bewegung der Grundmembran die Haarzellen unter ihr eine Verschiebung erleiden. Die Leistung der äußeren Pfeiler, denen bei den Säugetieren ausschließlich oder hauptsächlich die Wirkung der Übertragung der Bewegung von der Grundmembran auf die Haarzellen zukommt, wird bei den Wirbeltieren, bei denen keine Corti'schen Bögen bestehen, von den Stützzellen übernommen, die die Grundmembran mit dem Niveau der Haarzellenendplättchen verbinden. Der schiefe Verlauf der Stützfasern bei dem Alligator weist auf die zerrende Wirkung, welche die Grundmembran auf das Haarzellenniveau ausübt; ferner macht dieser Verlauf es möglich, daß auch noch die Haarzellen, die schon oberhalb des Nervenknorpels liegen, an der Verschiebung teilnehmen.«

Es ist oben (p. 260) gezeigt worden, daß die Stützzellen bei den Vögeln ganz denselben schrägen Verlauf haben wie bei Reptilien. Der auf Fig. 8, 9 ersichtliche Verlauf der lateraler gelegenen Härchen, welche auf der Zelldeckplatte senkrecht entspringen, scharf gekrümmt sich gegen den Nervenknorpel wenden und dann in der Membr. tectoria unsichtbar werden, spricht nicht dafür, daß sie beim Schwingen der Membr. basilaris an die Deckmembran anstoßen oder daß der beim Einwärtstreten des Stapes gesteigerte Lymphdruck durch die Härchen auf die Haarzellen übertragen werde. Diese Befunde wie die ganze Analogie der Cochlea mit den Nervenendstellen der Otolithmembranen treten zu den Argumenten ter Kuile's hinzu.

Wenn aber die Anschauung ter Kuile's annehmbar sein soll, so muß auch dargelegt werden, daß eine Verschiebung der Pap. basilaris durch die Einwirkung der Schallwellen stattfinden kann und daß ein solcher Vorgang den anatomischen Befunden nach wahrscheinlich ist. Betreffs der Säuger hat ter Kuile dies darzustellen gestrebt; betreffs der Vögel soll es hier versucht werden.

Eine bei Hereintreten des Stapes entstehende Verschiebung der Papille gegen den nervenlosen Knorpel hin setzt eine Dehnung der Membr. basilaris voraus, auf welcher jene aufruht. Wäre die Grundmembran symmetrisch überall in ihrer Breite zwischen den Knorpeln von gleichem Bau, also gleicher Dehnbarkeit, so würde sie sich bei der Drucksteigerung in der Scala vestibularis in flachem Bogen gegen die Scala tympani vorwölben und dabei etwas gedehnt, verlängert werden. Aber wenn in der medialen, dem Nervenknorpel anliegenden Hälfte bei der Dehnung jeder Punkt etwas nach der Mitte zu, also lateralwärts verschoben wird, so wird in der lateralen Hälfte die Verlängerung dadurch zu stande kommen, daß jeder Punkt der Membran sich — auch nach der Mitte zu — d. h. aber medialwärts verschiebt. Dasselbe gilt von der auf der Grundmembran aufruhenden Papille und ihrer mit Haarzellen besetzten Oberfläche. Da nun die Zellhaare der ganzen Papillenfläche nach dem Nervenknorpel zu gerichtet sind, würden sie zwar in der medialen Hälfte gedehnt, in der lateralen aber

erschlafft werden, eine Verschiedenheit des Verhaltens, welche wohl ganz unwahrscheinlich ist.

Nun ist die Grundmembran aber nicht symmetrisch zwischen den Knorpeln ausgespannt, sondern besteht, wie p. 253 dargelegt wurde, aus der unter der Papille gelegenen Zona pectinata, von eigentümlichem Bau, und der dem nervenlosen Knorpel anliegenden Zona non pectinata. Wir müssen der ersteren Dehnbarkeit zuschreiben; die Schichten schwach gekrümmter feinster Fasern, welche in der halbflüssigen Grundsubstanz liegen, erlauben eine Verbreiterung der Membran schon bei ihrer Geradestreckung, ohne daß sie selbst in ihrer Substanz gedehnt würden. Und von den Saitenfasern gilt der p. 254 vorgetragenen Anschauung nach dasselbe. Damit ist über die Breite dieser Dehnbarkeit nichts ausgesagt. Es könnte wohl sein, daß sie nur bis zur Geradestreckung der Fasern reichte und sehr gering würde, sobald diese vollzogen ist, womit die Beobachtungen über die unbedeutende experimentelle Dehnbarkeit der Grundmembran wohl übereinstimmen.

Über Dehnbarkeit der Zona non pectinata ist nichts auszusagen, wir müssen uns da mit Vermutungen und Annahmen behelfen. Immerhin erscheint der Gegensatz sehr ausgesprochen zwischen der, wie es scheint, eine begrenzte Querdehnbarkeit bedingenden Struktur der Zona pectinata und der Strukturlosigkeit der ungefaserten Zone.

Es ist schon früher darauf hingewiesen worden, daß diese Teilung der Grundmembran in zwei ungleich gebaute Zonen ebenso auch bei den Säugern besteht, daß bei diesen aber die beiden Zonen den bei den Vögeln bestehenden anatomisch nicht homolog sind. Bei den Säugern liegt die schmale Zona non pectinata s. arcuata dem Eintritt der Nerven in das Corti'sche Organ an, liegt »median«, wenn wir diese Seite so bezeichnen wollen; bei Vögeln liegt sie dem nervenlosen Knorpel an, lateral. Solche Verschiedenheit weist darauf hin, daß es sich bei der in den verschiedenen Tierklassen auf differente Weise hergestellten, im Wesen jedoch übereinstimmenden Einrichtung um etwas prinzipiell für die Funktion wichtiges handle.

Wie können wir uns nun die Leistung der so konstanten ungefaserten Zone vorstellen? Am gehärteten Organe sieht man häufig, daß die beiden Zonen nicht in einer Ebene ineinanderlaufen, sondern einen Winkel miteinander bilden, dessen Scheitel gerade an der Grenze zwischen ihnen liegt, d. i. am lateralen Rande der Papilla acustica (z. B. Fig. 5). Dies ist ohne Zweifel ein Kunstprodukt, bedingt durch das Diffundieren und Druckverschiedenheit der Präparationsflüssigkeiten bei schon erstarrten Geweben. Doch ist die Vermutung schwer abzuweisen, daß wir da ein übertriebenes, verzerrtes Bild eines Vorganges sehen, der im lebenden Organ in unvergleichlich geringerem Ausmaß, aber in gleichem Sinne stattfinde. Wenn durch den Hereintritt des Stapes (Columellaplatte) in die Scala vestibularis die Lymphe gegen die Pars basilaris gedrückt wird, mag der Raum für sie nicht dadurch geschaffen werden, daß die relativ massige Papille samt Zona pectinata ausgebogen wird, sondern dadurch, daß diese sowohl als die Zona non pectinata etwas nach abwärts treten, einen äußerst stumpfen Winkel miteinander bildend. Die beiden Zonen der Grundmembran müssen aber beim Eintritt in diese Stellung minimal länger werden, da sie (auf dem Querschnitt) nun zwei Seiten eines Dreiecks bilden, dessen Grundlinie früher die Grundmembran in ihrer Ruhelage darstellte. Es erscheint die Vermutung berechtigt, daß diese (minimale) Verlängerung nur die auf begrenzte Dehnung angelegte Zona pectinata betreffe und kaum oder gar nicht die Zona non pectinata. Dehnung der gefaserten Grundmembran muß sich aber auf die Pap. acust. basil. übertragen; die Oberfläche dieser letzteren wird lateralwärts verzogen und dadurch werden die in die fixierte Membr. tectoria eintretenden Zellhaare gespannt.[1]

Man kann sich die Verschiebungen, um die es sich hier handeln kann, kaum klein genug vorstellen. Sowohl das winkelige Zurücktreten der Grundmembran als ihre dadurch bedingte

[1] Sollte, was ich nicht für glaublich halte, nicht das ganze Zellhaar in die Deckmembran eintreten, sondern nur eine lange Faser, während die andern mit der Membran nur in Berührung stehen, so würde dadurch am Wesentlichen des Erregungsvorganges nichts geändert.

Verlängerung und die Verschiebung der Papillenoberfläche sind gewiß fast ultra-mikroskopischer Größenordnung. Und es kann auch die Spannung der feinen Zellhaare nur eine sehr geringe sein; aber ebenso verhält es sich bei den anderen Nervenendstellen des Labyrinthes (nur verschiebt sich bei diesen die freie Deckmembran über der fixierten Membr. tectoria).[1]

Tritt die Columellaplatte in ihre Ruhelage zurück, schwindet somit die Druckerhöhung in der Scala vestibularis, so streckt sich der Winkel in der Grundmembran wieder zu einer Geraden, die Zona pectinata zieht sich auf die frühere Länge zusammen und damit ist auch die Spannung der Zellhaare behoben. Sollte bei normalem Hören ein Heraustreten der Columellaplatte stattfinden, so würde winkelige Knickung der Grundmembran nach der Scala vestibularis hinein stattfinden und die Verlängerung der Zona pectinata und die Spannung der Zellhaare ganz so geschehen wie in der ersten Hälfte der Schwingungsperiode.

Dieser Auffassung zufolge käme es nicht zu einer Deformierung der Grundmembran; diese würde nur minimal verlagert und ihre Fasern würden verlängert, die Querspannung der Membran dadurch erhöht. Die Elastizität führt bei der Wiederverkürzung der Fasern die Membran wieder in die Ruhelage. Es ist p. 258 jenes Band relativ großer, dünnwandiger, wasserklarer Zellen beschrieben worden, welches die Deitersschen Körper von den Haarzellen trennt (Fig. 5, 6). Es liegt die Annahme nahe, sie dienten als elastisches Lager, welches die Verschiebung der Papilla acustica gestattet, dann aber wieder ausgleicht und dauernde Lageveränderung hindert.

Der elastische Vorgang in der Zona pectinata bestünde also fast ausschließlich in Longitudinalschwingungen, Streckung,

[1] Die Vorstellung ist wohl kaum ganz abzuweisen, daß die weiche, unelastische Papilla acustica, besonders in ihrem obersten Anteile, den Longitudinalschwingungen der Grundmembran nicht vollständig folge, daß sich diese Schwingungen an der Epithelfläche nur durch eine Verschiebung derselben lateralwärts äußern. Diese würde so lange dauern als die Schwingungen der Basilarmembran, d. i. so lange als der gehörte Klang. Die Erregung der Nervenendstelle folgte dann ebenso aus dauernder Spannung der Zellhaare, wie es höchst wahrscheinlich an den andern Endstellen des Labyrinths geschieht.

Dehnung und Verkürzung der Faserbündel, welche, in halbflüssiger (?) Substanz liegend, die Zona pectinata ausmachen Wie bei solchen Gebilden, wie es die Elemente der Membr. basilaris, die Faserbündel sind, sich die longitudinale Schwingung in Bezug auf ihre Dauer verhält, kann ich nicht übersehen. Doch scheint mir sicher, daß Knotenbildung dabei nicht stattfinden kann.

B. Hörtheorien.

Es ist wohl nicht ohne Interesse, zu überlegen, wie die tatsächlichen anatomischen Befunde der Vogelschnecke sich zu verschiedenen Hörtheorien verhalten. Natürlich kann eine auf anatomische Befunde gegründete Kritik der Theorie nur jene Punkte in Betracht ziehen, die anatomischer Erwägung zugänglich sind und darum bleiben alle andern kritischen Fragestellungen unerörtert.

a) Resonanzhypothese. Die große Einfachheit und Übersichtlichkeit des Baues der Vogelschnecke läßt die bekannten anatomischen Einwände gegen die Resonanzhypothesen mit besonderer Klarheit und Eindringlichkeit hervortreten. Während bezüglich der Säuger über die Differenz der Länge zwischen Saitenfasern der Basal- und der Spitzenwindung sehr verschiedene Angaben vorliegen, kann man bezüglich der Vögel mit Sicherheit aussprechen, daß die Breite der Zona pectinata von dem proximalen zum distalen Ende höchstens auf das Dreifache wachse. Wenn schon die Differenz 1 : 12, welche Hensen für die Säuger angibt, und 1 : 20, welche ter Kuile glaubt annehmen zu sollen, durchaus nicht reicht, um auf dem Längenunterschiede der Saitenfasern ihre Resonanz auf alle hörbaren Töne zu fundieren, so ist das für die Vögel noch weniger möglich. Wenn weiters die Längendifferenz mit Unterschieden in Saitenstärke und Belastung kombiniert sein könnte, so scheint für die Vögel auch diese Hilfsannahme unmöglich. Denn jeder Längsschnitt durch die Pars pectinata der Schnecke zeigt die ganze Reihe der Saiten nebeneinander, aber keinen merklichen Unterschied in ihrer Dicke. Und ebenso zeigen die Querschnitte keine solchen (relativen) Unterschiede

in der Belastung durch die Papilla acustica, daß man daraufhin wesentliche Unterschiede der Schwingungszeiten annehmen könnte.

Doch eröffnet die Untersuchung der Membr. basilaris einen Ausblick nach anderer Seite hin, allerdings nur ins Unsichere, Unklare und Nebelhafte. Wir stellen uns die Schwingungen jener Fasern, deren Mitschwingen die Theorie annimmt, nach dem Typus der gespannten Saiten unserer Musikinstrumente vor, als Transversalschwingung, die allerdings in der Endolymphe erfolgt und bei der deshalb das Durchschwingen durch die Mittellage sehr rasch abgedämpft werden muß. Es hat sich aber gezeigt, daß die schwingungsfähigen Elemente der Grundmembran in der Vogelschnecke keine einfachen gespannten Saitenfasern sind, sondern Spindeln, von feinen, in einer gelatinösen Substanz eingebetteten, in flacher Krümmung verlaufenden Fasern gebildet, in deren unterer (oberer?) Wand die stärkere Saitenfaser liegt. Ich habe oben (p. 266 ff.) versucht, es wahrscheinlich zu machen, daß diese elastischen Elemente nicht transversal schwingen, sondern longitudinal gedehnt und gespannt und wieder erschlafft werden.

Bei Stäben ist das Verhalten der Tonhöhe zu den Dimensionen derselben das nämliche für Längs- wie für Querschwingungen. Ob dies aber auch für solche Gebilde zutrifft, wie die Elemente der Grundmembran es sind, das scheint fraglich. Es bedarf wohl einer eingehenden physikalischen Untersuchung, ob etwa für solche kompliziert gebaute Körper bei Longitudinalschwingungen die Schwingungszeit in einer andern Funktion mit der Länge variiere als nach einfacher Proportionalität. Hierüber weiß ich jetzt nichts zu sagen. Wäre es der Fall, so könnte vielleicht die Resonanztheorie mit der Längenverschiedenheit dieser Elemente, 1 : 3, ihr Auslangen finden.

Gegen diese ganz hypothetischen Vermutungen kann eingewandt werden, daß ein komplizierterer Bau der Grundmembran bei den Säugern nicht bestehe, daß aber jede fundamentale theoretische Annahme unzulässig ist, deren Bedingungen sich nicht allgemein, mindestens bei den Warmblütern finden. Bei Säugern liegen aber, wie es scheint, wirklich nur

die Saitenfasern in einfacher Reihe in der Grundmembran. Hierauf darf man entgegnen, die prinzipielle Annahme bestehe nur darin: Die Elemente der Grundmembran schwingen nicht transversal nach einfachem Gesetz wie Saiten, sondern longitudinal nach komplizierterem Gesetz. Für die Schnecke der Säuger hat ter Kuile es ausgeführt, daß nicht bloß die Saitenfaser das schwingende Element ausmache, sondern diese samt den Pfeilern, und daß die Schwingung dies ganze System betreffe. Hiedurch wird auch hier eine Komplikation eingeführt, welche es zweifelhaft macht, ob das einfache Proportionalitätsverhältnis zwischen Tonhöhe und Saitenlänge auf die Verhältnisse der Grundmembran anwendbar sei.

b) Ter Kuile[1] und Max Meyer[2] haben Hörtheorien entwickelt, welche untereinander zwar wesentlich differieren, aber in einer fundamentalen Vorstellung übereinstimmen. Diese jedoch scheint mir völlig unvereinbar mit der Anatomie der Vogelschnecke.

M. Meyer schreibt »jeder Hörzelle die Fähigkeit zu, jede beliebige Frequenz« (der Erregung) »als eine bestimmte Qualität zu empfinden. Die Tonhöhe wird bestimmt durch die Zahl der Erschütterungen, die eine sensible Zelle erfährt, die empfundene Tonintensität durch die Anzahl der Zellen, die von dem Reiz getroffen werden.«

E. ter Kuile sagt: »Nach meiner Theorie ist, gerade wie bei der Helmholtz'schen, die Periode nur die Ursache, daß von einem bestimmten Ton bestimmte Zellen erregt werden; hierin besteht die physiologische Tonhöhe.«

Beide Autoren lehnen die Resonatorenhypothese ab und entwickeln ihr Theorem aus der Vorstellung, daß »der Steigbügel am Anfange seiner Bewegung keine andere Wirkung hervorruft als eine Ausbuchtung der die Scala vestibuli und Scala tympani trennenden Zwischenwand in der Nähe des runden Fensters«. Setzt der Stapes seine Bewegung fort, so wird sich die Ausbuchtung der Basilarmembran immer weiter

---

[1] Ter Kuile, Pflüger's Arch., B. 79, p. 499 ff.

[2] Max Meyer, Zeitschrift für Psychologie und Physiologie der Sinnesorgane, B. 16. Pflüger's Arch., B. 78, p. 346; B. 81, p. 61.

nach der Spitze der Schnecke hin ausbreiten und »muß bei der Umkehr des Steigbügels auch die Rückbewegung der Membran vom Anfang der Schnecke beginnend nach der Spitze hin sich weiter ausbreiten«. Hier ist von der Elastizität der Grundmembran abgesehen. Denn »es ist sehr wahrscheinlich, daß die membranösen Wände des Schenkelkanals, wenn sie aus ihrer normalen Lage durch äußere Kräfte verrückt worden sind, nur verhältnismäßig langsam wieder in den alten Zustand zurückkehren werden, falls dies nicht wieder durch äußere Kräfte geschieht. Wir werden also keinen nennenswerten Fehler machen, wenn wir annehmen, daß die Membran überhaupt nur durch äußere Kräfte bewegt wird.« (Meyer.)

E. ter Kuile glaubt ebenfalls, »wenn die Steigbügelplatte in das Foramen ovale hineingetrieben wird, werde ein Quantum Lymphe von der Fenestra ovalis (respektive dem Eingang in die Scala vestibuli vom Vestibulum her) nach der Fenestra rotunda verschoben, weil diese die einzige nachgiebige Stelle ist. Denken wir die Membr. basilaris fort, so würde die Lymphverschiebung so unmittelbar wie nur möglich stattfinden. Eine merkbare Lymphbewegung würde also nur im proximalsten Teil der Schnecke zu verspüren sein. Es findet sich nun aber zwischen den zwei Fenstern die mehr weniger nachgiebige Zona pectinata. Das Mehr der Nachgiebigkeit für ein bestimmtes Lymphquantum fällt in die distale Schneckengegend, das Weniger in die proximale;« (wegen der verschiedenen Breite der Grundmembran). »Sobald die Steigbügelplatte hineingepreßt wird, entsteht eine ganz geringe Ausbuchtung; diese wird sogleich bei ihrem Entstehen infolge der aufgeweckten Spannung distalwärts fortwandern. Fängt die Steigbügelplatte sich zurückzuziehen an, so wird die distalwärts noch fortwandernde Welle an ihrem proximalen Ende stetig verkürzt, d. h. die Ausbuchtung verschwindet da allmählich. Am Ende der ganzen Periode ist die ganze Welle verschwunden, die Zona pectinata ist wieder gestreckt.« Die Strecke, in welcher die Grundmembran ausgebaucht wird, ist also von der Dauer der Periode abhängig und die empfundene Tonhöhe von der spezifischen Energie der letzten von der Ausbuchtung berührten sensiblen Zelle.

Beide Theoreme gehen also von der Vorstellung aus, daß beim Einschwingen der Steigbügelplatte die Grundmembran nicht in ihrer ganzen Länge durch den Druck der Lymphe ausgebaucht wird, wie es die Resonanzhypothese annimmt, sondern daß die Ausbreitung dieser Verschiebung vom Anfang der Schnecke aus, von der Periode der Stapes-Bewegung abhänge.

Diese Vorstellung ist aber offenbar nur dann möglich, wenn die Steigbügelplatte wirklich »am Eingang in die Scala vestibuli vom Vestibulum her« sich befindet oder doch das Eindringen der durch den Stapes verdrängten Lymphe dort stattfindet. Denn sonst würde ja auch beim allergeringsten Eintreten der Platte sogleich eine größere Strecke der Grundmembran ausgebuchtet werden; wenn nämlich die Steigbügelplatte nicht am Anfang der Scala vestibuli, sondern an einer anderen Stelle der Schneckenwand, der Grundmembran gegenüber und ihr parallel stünde.

Die erstgenannte Bedingung ist bei den Säugern erfüllt und dementsprechend sind die Hörtheorien, die uns hier beschäftigen, im Hinblick auf die Anatomie der Säuger ausgedacht. Bei den Vögeln verhält es sich aber durchaus anders.

Fig. 11 zeigt einen Längsdurchschnitt durch die Schnecke einer Taube. Die Membr. basilaris ist fast nur in der Zona non pectinata getroffen; nur am oberen Ende, beim Nervenknorpel und unten am distalen Ende der Grundmembran, ist wegen der bogenförmigen Krümmung der häutigen Schnecke die Zona pectinata und Papilla acustica geschnitten. Der Querschnitt des Nervenknorpels bezeichnet nicht etwa das obere Ende der häutigen Schnecke; es folgt da nach oben noch der ganze, aus der Schnittebene herausgebogene, schmale proximale Teil derselben. Es ist klar, daß hier die Platte der Columella der Pars basilaris parallel gegenübersteht, und zwar mehr der Mitte derselben als dem »Eingang in die Scala vestibularis«. Die Größenverhältnisse bei Huhn und Taube sind die folgenden:

	Länge der	
	häutigen Schnecke (ohne Lagena)	Columellaplatte
Taube.....	4·5 *mm*	1·9 *mm*
Huhn	4·0—4·7 *mm*.	1·5—1·7 *mm*

Es ist also klar, daß von einem Ablaufen einer Welle längs der Pars basilaris hier gar nicht die Rede sein kann und ebensowenig davon, daß bei längerer Periode eine längere Strecke, bei rascherer Schwingung eine kürzere Strecke der Grundmembran ausgebaucht würde. Dies aber sind Grundvorstellungen, von welchen ter Kuile und M. Meyer ausgehen, um darauf die Höhe und die Intensität der Tonempfindung aufzubauen.

Es scheint nicht glaublich, daß Theorien, deren Grundvoraussetzung nur bei den Säugern zutrifft, bei Vögeln aber durchaus nicht, — daß solche Theorien überhaupt bei irgend einer Tierklasse der Wirklichkeit entsprechen können. Denn es handelt sich hier um die Grundbedingungen des Hörens, von welchen wir wohl annehmen dürfen und müssen, daß sie für Säuger und Vögel identisch seien.

Es scheinen also die Hörtheorien M. Meyer und ter Kuile durch den elementaren anatomischen Befund widerlegt.

c) Ewald's Theorie[1] fordert, daß die schwingende Membran möglichst dünn und gleich belastet sei. »Man wird daher in erster Linie an die Zona arcuata zu denken haben und . . . scheint der Boden des Corti'schen Tunnels ganz besonders zur Hervorbringung stehender Wellen geeignet zu sein« (p. 177). Dies bezieht sich natürlich auf die Schnecke der Säuger. Bei den Vögeln wäre es die Zona non pectinata, welche die Forderung der Ewald'schen Theorie erfüllt. Auf ihr würden sich die Systeme stehender Wellen bilden. Indem sich an ihrem Rand die Fasern der Zona pectinata ansetzen, würden diese, durch solche Wellensysteme beeinflußt, gedehnt,

[1] Ewald, Eine neue Hörtheorie, Pflüger's Arch., *76*, p. 147.

die Dehnung auf die Papilla acustica übertragen, die Haarzellen verschieben und dadurch erregen. Soweit würde die Anatomie der Vogelschnecke ganz mit den Forderungen dieser Theorie stimmen.

Einen wichtigen anatomischen Befund aber, der sowohl bei Vögeln als bei Säugern ganz allgemein und konstant ist, läßt diese Theorie vollkommen bei Seite: die Verbreiterung der Zona pectinata vom proximalen zum distalen Ende. Beim Menschen nimmt die Länge der Saitenfasern nach Retzius im Ausmaße von 135 : 234 zu; nach Hensen, der auch den allerproximalsten Abschnitt in Betracht zieht, wie 1 : 12. Bei den Vögeln, wie p. 254 gezeigt, 1 : 2·5 bis 1 : 3. Das ist gewiß ein so auffallendes Verhalten, daß kaum glaublich erscheint, es sei für die Funktion gleichgültig und nebensächlich; um so mehr als es durchaus nicht im groben Bau des Organs begründet erscheint. (Ist es doch wirklich paradox, daß in der Basalwindung der Säugerschnecke der schmälste, an der Spitze der breiteste Teil des Corti'schen Organs liegt.) Gewiß wäre eine Theorie mindestens unvollständig, wenn sie einen so elementaren anatomischen Befund nicht zu deuten, mit ihm gar nichts anzufangen wüßte.

Ewald gibt an, daß auf einer Membran von allmählich zunehmender Breite sich bei tiefern Tönen die »Bandwellen« deutlicher auf den breiteren, bei hohen Tönen auf den schmäleren Partien zeigen. Da aber die Zona non pectinata bei Vögeln fast überall gleich breit ist, hat dieser Befund hier keine Geltung.

Auf theoretische Vollständigkeit macht jedoch die Ewald'sche Hypothese jetzt noch keinen Anspruch. Es könnte wohl sein — scheint es —, daß die Forderungen, welche Ewald bewegen, der ungefaserten Zone die Bildung von »Bandwellen« zuzuschreiben, nicht vollständig und ausschließlich berechtigt wären und daß die starke Querdiffenzierung der Membran, wie sie in der Zona pectinata besteht, kein Hindernis, sondern vielleicht ein Vorteil bei Bildung dieser Wellen wäre. In solchem Fall würde die Anatomie der Vogelschnecke keinen Einwand gegen die Ewald'sche Theorie beibringen.

d) In jüngster Zeit hat Dr. Kishi[1] »nach langen und genauen Untersuchungen über die Membr. Corti« die Überzeugung ausgesprochen, daß diese ihrer Struktur nach geeigneter ist, die Schwingungsmembran zu sein, als die Membr. basilaris. Sie bestehe aus feinen Fasern und sei zwischen den Huschke'schen Zähnen und dem Corti'schen Organ stark ausgespannt. Nach diesen anatomischen Befunden nimmt Dr. Kishi an, »daß die Membr. Corti eine recht natürlich aufgebaute Schwingungsmembran für die Tonempfindung ist. Sie hat eine starke Elastizität, ist stark auf dem Corti'schen Organ gespannt und berührt sich nur mit den Haaren der Haarzellen; sie hat also eine günstigere Lage in der Endolymphe und bewegt sich ohne Hindernis mit der Endolymphe«.

Dies wird von der Corti'schen Membran der Säugerschnecke ausgesagt; sicher scheint nur, daß es für jene der Vögel nicht zutrifft. Diese besteht nicht aus Fasern; sie enthält solche, aber eingebettet in gelatinöse Substanz. Diese Fasern, Fortsätze der Zellhaare, sind nicht gerade gespannt, sondern treten gekrümmt von der Deckplatte der Zelle zur Corti'schen Membran (siehe Fig. 8, 9). Wenn auch die Fasern der weiter vom Nerveneintritt entfernten Haarzellen bis zu den Deiters'schen Körpern reichen, was nicht sicher zu behaupten ist, so verlaufen sie doch sicher in der Corti'schen Membran nicht gerade, sondern in einer gegen die Grundmembran konkaven Kurve.

All das sind wohl Verhältnisse, welche es unmöglich machen, die Meinung, welche Kishi für die Säuger ausgesprochen hat, daß die Membr. Corti besonders günstig für Mitschwingungen gebaut sei, auf die Deckmembran der Vögel zu übertragen; wenn sie aber da nicht haltbar ist, dürfte sie auch bezüglich der Säuger nicht richtig sein. Denn es ist ganz unglaublich, daß die beiden Klassen der Warmblüter in den prinzipiellen Bedingungen des Hörens grundverschieden organisiert sein sollten.

---

[1] Kishi, Corti'sche Membran und Schwingungstheorie, Pflüger's Archiv, B. 116.

C. Über den Musculus tympani der Vögel und über die Funktion der Muskeln des Mittelohres.

Das Trommelfell der Vögel[1] steht in einem Verhältnis seltsamer Inversion zu dem der Säuger. Dies letztere ist nach der Paukenhöhle zu eingezogen, das Trommelfell der Vögel nach außen vorgewölbt; der Hammergriff tritt bei den Säugern von dem obern Rande gegen die Mitte der Membran (beim Menschen vom vordern obern Rande); bei den Vögeln steht der entsprechende knorpelige Apparat hinten unten; bei den Säugern ist der oberste Teil der Membran schlaff, nicht gespannt; bei den Vögeln der untere. Wenn man sich an einem menschlichen Trommelfelle eine gerade Linie diagonal zwischen seinen Ansatzpunkten hinten oben und vorn unten gezogen und das Trommelfell um diese Axe 180° herumgeschlagen denkt, entstünde ein Gebilde, das in den wesentlichen Grundzügen der Membr. tympani der Vögel entspräche.

Dies Trommelfell der Vögel und damit der ganze Schallleitungsapparat besitzt nur einen Muskel, und es entspricht der eben geschilderten Inversion, daß dieser Musculus membranae tympani (Breschet) nicht wie der Tensor membr. tymp. der Säuger ein Binnenmuskel, im Innern der Paukenhöhle ist, sondern daß er der Außenfläche des Schädels entspringt und anliegt.

Breschet[2] beschreibt diesen Muskel in folgender Weise: »Der Hammer (worunter Breschet den mit dem Trommelfell verwachsenen Knorpelansatz der Columella versteht) hat genau genommen nur einen einzigen Muskel, den Musculus externus (laxator) membr. tympani. Dieser Muskel setzt sich an den Hammer an der Verbindungsstelle des Körpers dieses Knöchelchens mit dem Handgriff; er hat eine Sehne, die zuerst mit dem Trommelfell verschmolzen ist; aber nachdem sie sich von dieser Membran losgelöst, tritt die Sehne in einen knöchernen Kanal, tritt aus dem Tympanon heraus, wird fleischig und setzt sich an der unteren hinteren und inneren Partie dieses

---

[1] Vergl. Moldenhauer, Vergl. Histologie des Trommelfells, Archiv für Ohrenheilkunde, XIII.

[2] [redacted]. L'organe de l'audition chez les oiseaux; Paris 1836, p. 30.

Hohlraumes an; hier bedeckt durch N. vagus und Glossopharyngeus.«

»Der innere Hammermuskel (tensor tymp.) existiert bei den Vögeln nur im Rudiment; es ist ein kleiner fibröser Streifen, besonders deutlich beim Truthahn, wo er vom Trommelfell getrennt ist. Wir haben ihn bei vielen anderen Arten untersucht und konstant mit dieser Membran vereinigt in Form eines perlmutterglänzenden Streifens gefunden. Dieser inseriert sich am Hammer, verläuft von da nach vorn und einwärts, geht vor der Eustach'schen Tuba vorbei, deren Richtung er folgt und verliert sich in der faserknorpeligen Membran, die das Innere der Tuba auskleidet. Die Wirkungen dieses Muskels sind eng begrenzt; er kann dem Tympanon keine andern Bewegungen mitteilen als die er von der Tuba Eust. erhält, an welcher sich recht starke Muskeln inserieren. Es ist kaum nötig zu sagen, daß, wenn man diesen Streifen oder die Tuba Eust. zerrt, an der er sich ansetzt, dadurch das Trommelfell gespannt wird, während, wenn man die Sehne des Muscul. extern. anzieht, man die Membran erschlafft; ein Versuch, der offenbar ihre Wirkung beweist.«

Gadow[1] beschreibt den Muskel in folgender Weise: »Der Muskel ist verhältnismäßig stark, entspringt fleischig an der unteren Fläche des Os occip. basil. seitwärts neben dem Condylus und geht durch ein großes Loch in die Paukenhöhle. Die Sehne inseriert sich nicht nur an dem Dreieck des Malleus, sondern breitet sich auch mit unzähligen sehr feinen Sehnenfäden am Trommelfell aus. Dieser Muskel spannt das Trommelfell und zieht es nach außen. Der Muskel entspricht dem Tensor tymp. der Säugetiere und wird von einem feinen Zweige des Ram. III N. Trigemini innerviert. Ein Musc. stapedius, der vom N. facialis innerviert wird, fehlt den Vögeln.«

Gaupp bemerkt hiezu: »Es ist schwer zu glauben, daß diese Schilderung richtig ist. Sie steht in Widerspruch mit dem, was sonst über den Mittelohrmuskel der Sauropsier bekannt ist, vor allem mit den positiven Angaben Killian's. Zudem wäre die Innervation eines Muskels, der von hinten her an das

[1] Zitiert bei Gaupp, Ergebnisse d. Anatomie, 1898, p. 1098.

Trommelfell tritt, durch den Nerv. Trigeminus denn doch eine sehr merkwürdige Erscheinung.«

»Ganz anders lautet die Angabe von Killian, der offenbar denselben Muskel vor sich gehabt hat, denselben aber von einem besonderen Facialisästchen versorgt werden läßt. Killian fand ihn bei Enten, Gänsen, Hühnern und sah, daß er bei Embryonen an der Spitze des Extrastapediale ansetzt, später aber auf den Trommelfellrand übergeht.« (Gaupp, l. c.)

Geoffrey Smith sagt:[1] »Die Columella ist mit einem einzigen Muskel versehen, dem Tensor tympani, der sich an dem Infrastapediale und dem Rande des Trommelfells zwischen dem infra- und extrastapedialen Knorpel ansetzt. Der Muskel tritt durch ein weites Loch aus dem Ohre heraus, nächst dem Foramen stylo-mastoid., biegt zur Rückseite des Schädels und setzt sich breit am Basioccipitalknochen an, in einer seichten Grube, die sich fast bis zum Condylus occipitalis hinzieht.«

Ich werde mich bei Beschreibung des fraglichen Muskels wesentlich auf sein Verhalten bei Taube und Huhn beschränken, das ich nur mit wenigen anderen Vogelarten verglichen habe. Die Durchsicht der Abbildungen bei Breschet zeigt, daß hier, wie auch sonst in Bezug auf das Gehörorgan, eine sehr große Übereinstimmung der verschiedenen Vogelgattungen besteht.

Bei den Vögeln wird die schalleitende Verbindung zwischen Trommelfell und Labyrinth durch die Columella hergestellt, die einem mit langem Stiele versehenen Säugertierstapes entspricht. An seinem äußeren Ende hängt der Schaft dieser Columella mit einem knorpeligen Apparate zusammen, in welchem die Homologe von Hammer und Ambos gesucht werden. Schen wir von diesen Bezeichnungen ab und nennen jenen Knorpel, durch den die Columella mit dem Trommelfell zusammenhängt, den (knorpeligen) Kopf der Columella.[2] Er stellt ein stumpfwinkeliges Dreieck dar, dessen Spitze mit der Columella und dessen Grundlinie mit dem Trommelfell verwachsen ist. Diese

---

[1] G. Smith, Quarterly Journ. of miskrok. Sciense, 1904, B. 48.

[2] Extrastapediale Huxley's.

letztere steht radiär im hinteren unteren Quadranten des Trommelfells, welches auf der Strecke zwischen diesem Kopfe der Columella und seinem Rande sehnig verdickt ist. Nach beiden Seiten von diesem Gebilde gehen Knorpelspangen nach hinten und nach unten, teilweise von der Innenfläche der Membran sich abhebend, zum Rande derselben, welchem sie sich inserieren.[1] Wie Zeltstangen die Leinwand eines Zeltes tragen, so drängt die Columella samt den zwei Knorpelspangen das Trommelfell nach außen, und zwar geschieht das auch nach Durchschneidung des Columellaschaftes durch die Elastizität der federnden Knorpelspangen.

Teilt man die Fläche des Trommelfells durch zwei diagonal verlaufende Durchmesser, so werden vier Quadranten gebildet, die in ihrer Struktur wesentlich verschieden sind; der vordere und obere bilden einen regelmäßigen gespannten, etwas konkav eingezogenen Kegelmantel; der untere ist nicht gespannt, schlaffer, und der hintere ist besonders in seinem Randteile sehnig verdickt.

Der Musculus membr. tympani nun entspringt, wie es Gadow angibt, an der Außenwand des Schädels neben dem Condylus, zieht horizontal nach vorn und außen gegen den knöchernen Randwulst des Trommelfells; an seinem unteren Rande treten N. vagus und Glossopharyngeus aus. Durch den Randwulst tritt er in einen Knochenkanal und senkt dann seine Sehne von außen, unterhalb des Columellakopfes auf das Trommelfell. (Er tritt also nirgends in die Trommelhöhle ein, wie Breschet das angibt.) Die Sehne zerfährt einerseits, mit dem Trommelfell verschmelzend, in einen Pes anserinus; ihr oberster Anteil jedoch verläuft, von hinten unten kommend, zu dem Kopf der Columella, dem und dessen manubriumartiger Fortsetzung er sich anheftet.

Dieser Muskel wird vom N. facialis innerviert und ist vom Stamm dieses Nerven aus mit Leichtigkeit und Sicherheit erregbar. Es geschieht das am besten in der Weise, daß das Bogengangskreuz präpariert wird; eine mit dem Induktions-

[1] Supra- und Infrastapediale Huxley's.

apparat verbundene, bis auf die Spitze isolierte Nadel wird hinter dem Can. ext. durchgesteckt und am vorderen Rande des Foramen communicans eingestochen. Hier trifft sie den Stamm des N. facialis. Eine andere Elektrode schließt den Strom an einem indifferenten Punkte des Vogelkörpers. Wird nun der Induktionsstrom geschlossen, so tritt der Kopf der Columella nach hinten unten, der vordere und der obere Quadrant des Trommelfells werden gespannt und die Konkavität ihrer Kegelfläche wird verringert. Der untere Quadrant wird ebenfalls von vorn nach hinten gespannt; zugleich aber, weil der Kopf der Columella nach unten rückt, von oben nach unten entspannt. Es bilden sich darum von vorn nach hinten verlaufende Fältchen. (Dies allein macht es verständlich, wie Breschet dazu kommen konnte, den Muskel einen Laxator membr. tymp. zu nennen, wenn man nicht annehmen will, es habe ihn dazu nur die Überzeugung gedrängt, der Tensor m. tymp. müsse unter allen Umständen ein Binnenmuskel sein.)

Hört die Reizung des Facialis auf, so springt der Columellakopf in seine frühere Stellung zurück. Dies erfolgt durch die elastische Kraft der Knorpelspangen, welche während der Reizung gebogen waren. Es ist besonders die untere Spange (welche Breschet mit dem proc. gracillimus mallei homologisiert), deren Form schon ihre Leistung als Sprungfeder nahelegt (Fig. 13), während die obere Spange, wie es scheint, die Aufgabe erfüllt, sich gegen den Rand zu stemmen und so ein allzu starkes Zurückziehen der Columella zu verhindern.

Wenn der Kopf der Columella nach hinten gezogen wird, muß dadurch auch die Platte derselben bewegt werden, welche das ovale Fenster verschließt. In welcher Weise und wie wird die Schnecke dadurch beeinflußt?

Ich habe vor dem Reizversuch (bei Tauben) die Schnecke möglichst freigelegt. Bei solcher Präparation treten aus minimalen Verletzungen des Knochens feine Tröpfchen der Perilymphe aus und bleiben auf seiner Oberfläche stehen; auch habe ich mit der Nadel noch ein feinstes Löchelchen gebohrt, auf dem ebenfalls ein Tröpfchen Lymphe stand. Wenn nun der Muskel zur Kontraktion erregt wurde, verschwanden alle Lymphtröpfchen, wurden eingesaugt, um sogleich wieder zu

erscheinen, sobald der Muskel erschlaffte. Es wird also durch die Kontraktion desselben der Labyrinthdruck herabgesetzt.

Wenn man von der Schädelhöhle aus die knöcherne Schnecke eröffnet und die häutige auszieht, so sieht man die Columellaplatte von innen. Zieht man nun an der Sehne des Musc. tympani, so scheint der proximale und vordere Rand derselben herausgehebelt zu werden. Ich sage, es scheint so, weil der Zug an der Sehne ein zu rohes Verfahren ist, um sichere Schlüsse zu erlauben. Doch ist das auch nach den anatomischen Verhältnissen wahrscheinlich.

Die anatomische Homologisierung dieses Muskels mit einem der Binnenmuskeln des Ohres, wie sie bei den Säugern bestehen, scheint mir ganz unmöglich. Denn der Muskel gehört in seinem ganzen Verlauf der Außenseite des Schädels und des Ohres an. Eher kann man ihn etwa dem Retractor auriculae vergleichen. Wohl aber ist ein funktioneller Vergleich durchführbar und notwendig. Da scheint sicher, daß ein Muskel, der am Kopf des Stapes (Columella) angreift, diesen nach hinten bewegt, die Stapesplatte heraushebelt und den Labyrinthdruck herabsetzt, durchaus ein funktionelles Analogon des Musc. stapedius der Säuger ist. Aber dieser selbe Muskel ist zugleich auch Spanner des Trommelfells. Funktionen, welche bei den Säugern auf zwei antagonistische Muskeln verteilt sind, werden bei den Vögeln in der Leistung eines und desselben Muskels vereinigt, der bei jeder Kontraktion sowohl das Trommelfell anspannt als den Labyrinthdruck herabsetzt. Diese beiden Funktionen sind also wohl vereinbar und in Bezug auf sie können Tensor m. tymp. und stapedius nicht als Antagonisten angesehen werden.

Ostmann[1] faßt die mechanische Leistung des M. tensor tymp. (beim Menschen) in folgendem zusammen: »Wird ein Zug an dem Muskel ausgeübt, so wird gleichzeitig die Spannung sämtlicher Befestigungsbänder der Gehörknöchelchenkette vermehrt (Helmholtz), die Zähne des Hammer-Amboßsperrgelenks

---

[1] Ostmann, Die Reflexerregbarkeit des M. tens. tymp., Arch. f. Anat. u. Physiol., 1898.

greifen fester ineinander, das Trommelfell spannt sich straffer und durch Hineindrängen der Steigbügelplatte gegen den Vorhof wird der Labyrinthdruck erhöht (Politzer)«. »Vom M. stapedius[1] sollte man von vornherein mit einem gewissen Recht annehmen können, daß die Rückwirkung der dem Steigbügel vom Stapedius erteilten Bewegung auf das Trommelfell eine Abflachung desselben ist . . . Die experimentellen Untersuchungen Politzer's haben gezeigt, daß bei Kontraktion des Musc. stapedius das Trommelfell sich tatsächlich nach außen bewegt und der Labyrinthdruck vermindert wird.«

Aus diesen beiden Gruppen von mechanischen Vorgängen ist bei den Vögeln je einer realisiert: die Spannung des Trommelfells und die druckmindernde Bewegung der Platte im ovalen Fenster. Und zwar werden diese realisiert, indem ganz andere Mittel angewendet, ganz anderes Muskelmaterial verwendet wird, als bei den Säugern. Wir werden diese Vorgänge also für wichtig halten dürfen; für wichtiger jedenfalls als die andern Teilvorgänge, die bei den Vögeln entfallen; ohne Schädigung der Hörfunktion, wie es scheint. Wenn ihre Wirksamkeit sonst wahrscheinlich gemacht wird, so ist sie natürlich dadurch nicht widerlegt, daß sie bei den Vögeln nicht besteht; aber wir dürfen doch annehmen, daß sie in zweiter Linie stehe.

Welchen Vorteil für die Hörfunktion gewähren aber die überall vorhandenen Leistungen der Ohrmuskeln, die Spannung des Trommelfells und die Minderung des Labyrinthdruckes? Die Meinungen hierüber sind noch sehr ungeklärt; ältere Vermutungen, wie die einer Akkomodation für Tonhöhe, scheinen allseitig aufgegeben zu sein. Die Schwierigkeit liegt vor allem darin, daß nur momentane Zuckungen der Muskeln beobachtet werden, (wenn man von der willkürlichen Zusammenziehung und den Mitbewegungen absieht). Hensen, Pollak, Hammerschlag sahen die Zuckung des Tensor tymp. als Reflex auf akustische Reize, beim Beginn vieler Schallerregungen, nicht aber Dauerkontraktion während derselben. Ostmann, der die Bewegung

[1] Ostmann, Zur Funktion des Musc. stapedius beim Hören; Arch. f. Anat. u. Physiol., 1899, Physiol. Teil, p. 550.

des Trommelfells am strychninvergifteten Hunde und dann am Menschen als Reflex auf schrille peinliche Klänge gesehen hat, beschreibt sie »als eine blitzschnelle, äußerst feine, zuckende Bewegung, die über den Hammergriff und die nächstgelegenen Trommelfellteile hinwegläuft«.[1]

In einem (leider einzigen) sehr schönen Versuche hat Ostmann[2] die Wirkung der Kontraktion des Stapedius am Trommelfell eines überrascht aufhorchenden Hundes beobachtet; es war »eine Bewegung am Trommelfell, indem der hintere Abschnitt vor- und zurücksprang«.

Nur Bockendahl[3] gibt an, Dauerkontraktion des Tensor während der Schalleinwirkung gesehen zu haben. (Ich habe bisher bei Vögeln keinen reflektorischen Kontraktionseffekt des Musc. tympani beobachtet und halte nur für wahrscheinlich, daß er ebenso wie die Ohrmuskeln der Säuger nur in einzelnen Zuckungen wirksam sei.)

Die Frage nach dem Vorteil der Muskeltätigkeit für die Hörfunktion wandelt sich so in die andere: Welchen Nutzen können die momentanen Zuckungen haben, deren mechanischer Effekt allsogleich verschwunden ist und dem status quo ante Platz macht?

Ostmann[4] bezeichnet den M. tensor tympani als »Schutzapparat des Ohres, und zwar:

1. Im Zustande der Ruhe dadurch, daß der Muskel, ohne den Ablauf der Schallschwingungen der Gehörknöchelchen an sich zu erschweren, die Schwingungsweite derselben insoweit einengt, als für eine empfindungslose Wahrnehmung der sensoriellen Reize erforderlich ist . . . . . .

2. Seine Kontraktion schützt das Ohr dadurch, daß sie Aufnahme wie Fortleitung der Schallschwingungen durch den Schalleitungsapparat erschwert. Die Kontraktion wird reflektorisch weitaus am häufigsten durch intensive Geräusche anscheinend besonderer Art, sehr viel seltener durch intensive höchste Töne hervorgerufen.«

---

[1] Arch. f. Anat. u. Physiol., 1898.

[2] Arch. f. Anat. u. Physiol., 1899, p. 587.

[3] Bockendahl, Arch. f. Ohr.-Hlk., Bd. XVI, p. 241.

[4] Ostmann, l. c., 1898, p. 113.

Bezüglich des ersten Punktes, der Wirkung des Muskels in der Ruhe durch seinen Tonus, besteht kaum eine Divergenz der Meinungen. Bezüglich des zweiten gehen die Ansichten der Beobachter stark auseinander. Ostmann beobachtet am unverletzten Trommelfell; Hensen, Bockendahl, Pollak, Hammerschlag teils am Muskel selbst, teils an dem aus seinen Verbindungen mehr oder weniger gelösten Hammer. Es ist höchst wahrscheinlich, daß die Differenz der Konklusion auf diesem Unterschiede der Methode beruht, daß Ostmann nur sehr starke Kontraktion des Tensor beobachten konnte, die andern Forscher hingegen auch die schwächeren reflektorischen Zuckungen. Ich glaube nicht, daß die zahlreichen positiven Befunde, welche da vorliegen, durch Widerspruch und Kritik Ostmann's invalidiert sind. Versuche und Beobachtung ergänzen sich dahin, daß unter Bedingungen, welche gestatten, auch schwache Zuckungen des M. tensor wahrzunehmen, solche sehr allgemein beobachtet werden, durch den Eintritt von Schallerregungen hervorgerufen, in verschiedenem Maße je nach Art des Schalles und der Individualität des untersuchten Tieres; daß starke Kontraktionen, die am Trommelfell des Menschen gesehen werden können, nur bei manchen besonders schrillen, verletzenden Klängen eintreten. Aber die Frage bleibt unbeantwortet, welchen Schutz gegen solche Verletzung durch Schall es gewähren kann, wenn eine blitzschnelle Zuckung für kürzesten Moment die Schalleitung abschwächt. Ist der erregende Schall nur von momentaner Dauer, so kommt die schützende Kontraktion zu spät; dauert er länger, so ist sie höchst ungenügend. Wirklichen Schutz könnte sie nur gewähren, wenn nicht Zuckung, sondern Dauerkontraktion aufträte; solche aber ist bisher (abgesehen von Bockendahl's Angabe), nie beobachtet worden.

In Bezug auf den M. stapedius sucht Ostmann zu beweisen, daß der »akustische Effekt einer minimalen Abspannung des Trommelfells Tonverstärkung ist«; daß durch die Stapediuszuckung das Trommelfell um ein Minimum abgeflacht und der Labyrinthdruck vermindert werde; beides im Sinne der Hörverbesserung«. Eine Zuckung versetze zwar nur einen Augenblick das Trommelfell in den für die Schallaufnahme

günstigsten Zustand, vermindere nur einen Augenblick den Labyrinthdruck, würde aber trotzdem nach ihrem Ablauf noch hörverbessernd wirken, »weil das einmal in Schwingungen versetzte Trommelfell leichter mitschwingt und der einmal erregte Hörnerv leichter perzipiert«. Der Versuch zeigte nun, »daß der Musc. stapedius beim Hunde im ersten Moment des reflektorischen Aufhorchens zuckt und diese Zuckung kann nach seiner mechanischen Leistung keinen andern Sinn haben, als daß das Trommelfell in eine für die Schallaufnahme möglichst günstige Lage versetzt und das Labyrinth durch Verminderung des intralabyrintharen Druckes zur Aufnahme von Schallschwingungen geeigneter gemacht wird« .... »Die Zuckung wirkt auch nach ihrem Ablauf hörverbessernd fort.«

Der Kernpunkt der Frage ist wohl, ob dies letztere, das Fortdauern hörverbessernder Wirkung anzunehmen ist. Es scheint mir das höchst fraglich, was die Wirkung der Druckverminderung im Labyrinth betrifft. Und was die Abspannung des Trommelfells angeht, ist wohl auch schwer einzusehen, wie der hörverbessernde Effekt die Zuckung überdauern soll, wenn die Membran sogleich wieder in ihre frühere Lage und Spannung zurückgekehrt ist. So scheint die Grundvoraussetzung dieser Deutung sehr zweifelhaft.

Hiezu tritt endlich noch der Vergleich mit dem Musc. tympani der Vögel. Gewiß kann ein Vorgang bei den Säugern eine funktionelle Bedeutung haben, die bei den Vögeln entfällt; und so mag der M. stapedius bei jenen das Trommelfell entspannen, während er es bei diesen spannt. Aber wenig wahrscheinlich ist, daß dieser Vorgang für die Hörfunktion wesentlich und wichtig sei, da bei der andern Tierklasse ganz darauf verzichtet ist, für andere Wirkungen derselben Gruppe aber wohl vorgesorgt wird.

Scheinen direkte Leistungen der innern Ohrmuskeln für Schutz und für Hörverbesserung zweifelhaft, ist die Akkomodation für Tonhöhe aufgegeben, so leisten die Muskeln doch manches, was indirekt der Hörfunktion zu statten kommt:

1. Es ist unbestritten, daß die elastische Spannung der ruhenden Muskel von großer Wichtigkeit ist. Seinen elastischen

Tonus kann aber ein quergestreifter Muskel nicht erhalten, wenn er sich nie kontrahiert. Es würde, scheint es, in solchem Falle die Inaktivitätsatrophie den Tonus wesentlich schädigen. Die reflektorischen Zuckungen hindern das und erhalten den Bestand elastischer Spannung des ruhenden Muskels.

2. Für die Feinheit des Hörens ist die Geschmeidigkeit des Steigbügel-Ringbandes von Wichtigkeit, da dieses die feinsten Impulse zur Wirkung kommen lassen muß. Ligamente, welche nie gedehnt werden, versteifen. Zuckung des M. stapedius dehnt eben jenen Teil des Ringbandes, dessen Geschmeidigkeit bei der Übertragung des Schalles auf das Labyrinth am meisten beansprucht wird und erhält so die Funktionstüchtigkeit des Ligamentes.

3. Die Muskelkontraktionen würden der Erhaltung des Tonus und der Geschmeidigkeit des Lig. annulare auch dienen, wenn sie in irgend welchen Intervallen spontan einträten. Sie sind aber, wie mindestens für den Tensor der Säuger feststeht, Reflexzuckungen, die durch akustische Reize ausgelöst werden. Hat dieser Sachverhalt doch eine Bedeutung auch für die Hörfunktion?

Mir scheint folgende Betrachtung erwägenswert.

Wir sehen bei manchen physikalischen Apparaten, daß kurze, schwache Stöße für die Funktion nützlich sind. An dem Kohärer der drahtlosen Telegraphie ist die Erschütterung durch das Anklopfen notwendig zur Herstellung der Leistungsfähigkeit des Apparates. Wir klopfen auf das Mikrophon, wenn die Leistung des Telephons zu wünschen läßt, und an (schlechtere) Barometer, um allfällige Adhäsion zwischen Quecksilber und Glaswand zu beheben. In allen diesen Fällen handelt es sich darum, daß durch die Erschütterung mechanische Hemmungen beseitigt, Verklebungen behoben werden; die Apparate werden durch den Stoß ihrem optimalen Zustand wieder angenähert, adjustiert. Dieselbe Bedeutung mag der Stoß reflektorisch erregter Muskelzuckung für das Gehör haben: die Adjustierung des schalleitenden Apparates.

4. Diese Bedeutung scheint mir vor allem die momentane Druckminderung im Labyrinth zu haben, welche durch die Zuckung des M. stapedius hervorgebracht wird. Sie betrifft zu-

nächst die Scala vestibuli und es muß dadurch die Basilarmembran momentan und minimal gegen diese vorgedrängt werden. Wenn Unregelmäßigkeiten, minimale Ausbuchtungen der Basilarmembran nach der Scala tympani bestehen, würden sie durch diese Ansaugung nach der Vorhoftreppe ausgeglichen und die Gleichmäßigkeit der Grundmembran hergestellt.

Die Leistungen, welche hier der Zuckung der Binnenohrmuskel (und ihres Vertreters bei den Vögeln) zugeschrieben werden, schließen andere Effekte gewiß nicht aus. Wenn doch der Tensor sich bei sehr lauter Schallerregung tetanisch kontrahieren sollte, so würde das wohl ein Schutz für das Organ sein, das durch die großen Druckschwankungen dröhnender tiefer Töne und Geräusche wohl eher bedroht sein möchte, als durch die undämpfbaren schrillen und grellen Klänge, die sehr unangenehm, jedoch kaum gefährlich sind. Aber freilich ist solche Dauerkontraktion noch nicht beobachtet worden. Ebenso ist es mit der hier entwickelten Vorstellung durchaus vereinbar, daß der Adjustierungsstoß am ovalen Fenster als psychischer Reflex beim Aufhorchen erfolge. Wären sie nicht vereinbar, so hätte die gut beobachtete Tatsache natürlich den Vorrang vor der Deutung.

Die Muskeln des Mittelohrs sind funktionell weder dem Akkomodationsmuskel des Auges zu vergleichen, noch dem Sphincter pupillae, sondern den Muskeln des Augenlides. Wie vielfach ist deren Leistung! Sie schützen das Auge gegen Traumen und allzu grelles Licht; sie erhalten die Durchsichtigkeit des Hornhautepithels; sie besorgen die Ableitung der Tränenflüssigkeit. Aber die Verengerung der Lidspalte hat auch einen stenopäischen Effekt und der Kurzsichtige benützt den Druck des Orbicularis zur Besserung seiner Myopie. Wäre der Lidschlag so schwer zu beobachten wie die Kontraktion der Binnenmuskeln des Ohres, so hätte gewiß der eine Beobachter den einen Nutzeffekt, ein anderer den andern festgestellt und exklusiv nur diesen gelten lassen. Ich meine aber, wir müssen eklektisch alles annehmen, wofür gute Beobachtungen und gute Gründe sprechen.

Ich möchte das Gesagte in folgenden Sätzen zusammenfassen:

Der Musc. tympani der Vögel gehört durchaus der Außenwand des Schädels an und ist anatomisch keinem der Binnenmuskeln der Säuger homolog. Er vereinigt in seiner Funktion die wesentliche Leistung des M. tensor tympani und des M. stapedius: die Spannung des Trommelfells und die Minderung des Labyrinthdruckes durch Lüftung der Columellaplatte. Diese beiden Vorgänge können also auch bei den Säugern nicht als antagonistisch gedeutet werden.

Direkte Beobachtung der reflektorischen Kontraktion des Muskels bei den Vögeln mangelt bisher. Wahrscheinlich ist sie auf kurze Zuckungen beschränkt, wie sie bei Säugern beobachtet werden. Solchen ist der Nutzen zuzuschreiben:

1. Den funktionell wichtigen Tonus zu erhalten;

2. das Ringband von Stapes und Columella vor Versteifung zu bewahren;

3. durch Ausgleichung und Behebung geringer mechanischer Fehler den Gehörapparat zu »adjustieren«.

Erklärung der Tafeln.

Tafel I.

Fig. 1. Horizontalschnitt durch das rechte Gehörorgan eines Zeisigs ($^{20}{}_{1}$).

Sc. v. = Scala vestibuli.
Sc. t. = Scala tympani.
Ctl. sup. = Cartilago superior (Nervenschenkel R.).
Ctl. inf. = Cartilago inferior (hinterer Schenkel R.).
M. bas. = Membrana basilaris.
T. vasc. = Tegmentum vasculorum.
N. c. = Nervus cochlearis.
T. sec. = Tympanum secundarum (fen. rotunda).
Col. = Columella.
Col. Pl. = Columellaplatte (fen. ovalis).
M. tymp. = Membrana tympani.

Fig. 2, 3, 4: Querschnitte vom distalen Ende der Schnecke einer Taube ($^{100}{}_{1}$).

Tafel II.

Fig. 5. Querschnitt aus der Mitte der Schnecke einer Taube ($^{100}/_{1}$).
Periost der knöchernen Schnecke, teilweise abgelöst und auf das Tegm. vasculosum gesunken.
D. K. = Deiters'sche Körper.
Hyal. Z. = Hyaline Zellen.
M. tect. = Membr. tectoria.
Z. pect. = Zona pectinata
Z. n. p. = Zona non pectinata } Membr. basilaris.

Fig. 6 und 7. Querschnitte der Schnecke einer Meise (aus einer Serie). Schnittrichtung parallel den Saitenfasern. Die Membr. tect. hat sich von den Deiters'schen Körpern gelöst.

Fig. 8 und 9. Schnitte aus der Schnecke einer Taube, in der Faserungsrichtung der Membr. tectoria; senkrecht auf die Verlaufsrichtung der Saitenfasern. (Übergang der Zellhaare in die Membr. tect.; Querschnitt der Zona pectinata membr. basilaris 9).

Fig. 10. Aus einem Längsschnitt durch die Schnecke einer Meise; die stäbchenartigen Gebilde sind Deiters'sche Körper, deren gelatinöser Inhalt geschrumpft ist:
M. Corti = Ansatzstellen der Membr. tectoria an die Deiters'schen Körper.

Fig. 11. Längenschnitt durch die Schnecke einer Taube.
C. sup. = Cartilago superior (Nervenschenkel R.).
M. bas. = Membr. basilaris.
P. ac. = Pupilla acustica.
C. lag. = Cartilago lagenae.
L. annul. = Ligamentum annulare.
Col. Pl. = Columellaplatte.

Tafel III.

Fig. 12. Hinterkopf einer Taube von rechts hinten unten angesehen. Die Labyrinthkapsel ist eröffnet und die Bogengänge sind freigelegt.
Kn. App. = Knorpelapparat.

Fig. 13. Knorpelapparat am äußern Ende der Colomella (Taube) $^{17}/_{1}$.
E. st. = Extra-stapediale.
I. st. = Infra-stapediale.
S. st. = Supra-stapediale Huxley's.

Fig. 14. Schnitt durch die Trommelhöhle einer Taube ($^{12}/_{1}$).

Fig. 15. Schnitt durch den hintern untern Rand der Trommelhöhle (Taube) $^{25}/_{1}$.
Lig. m. tymp. = Ligamentose Verstärkung des Trommelfellrandes.
Msc. tymp. = Musculus tympani.

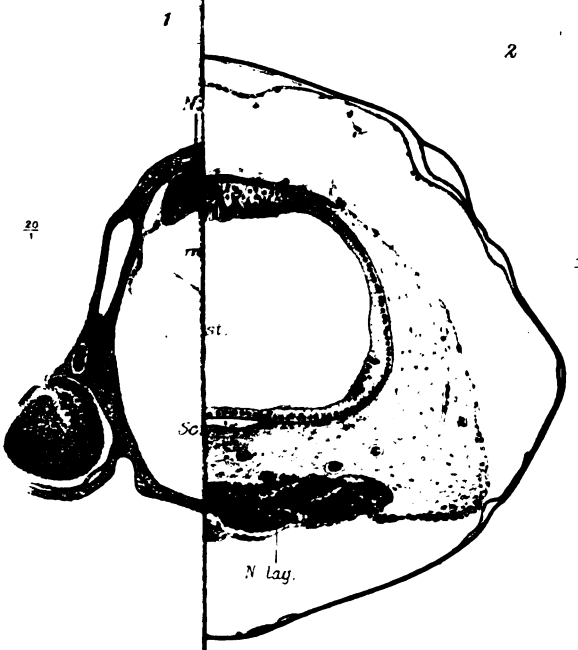

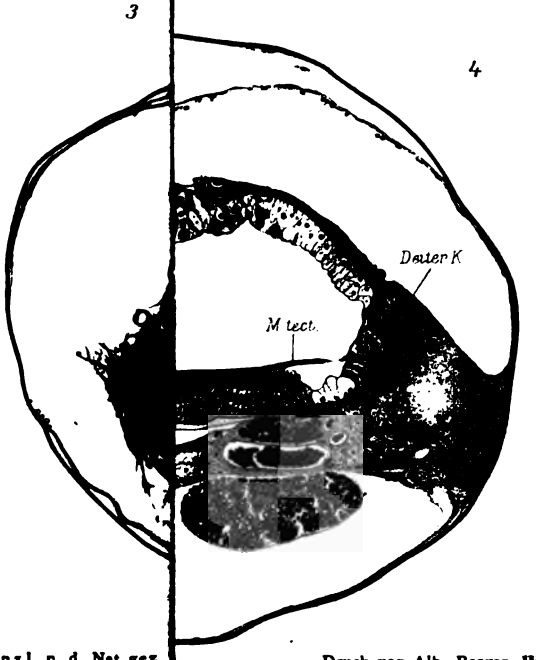

Wenzl, n. d. Nat. gez. Druck von Alb. Berger, Wien, VIII.

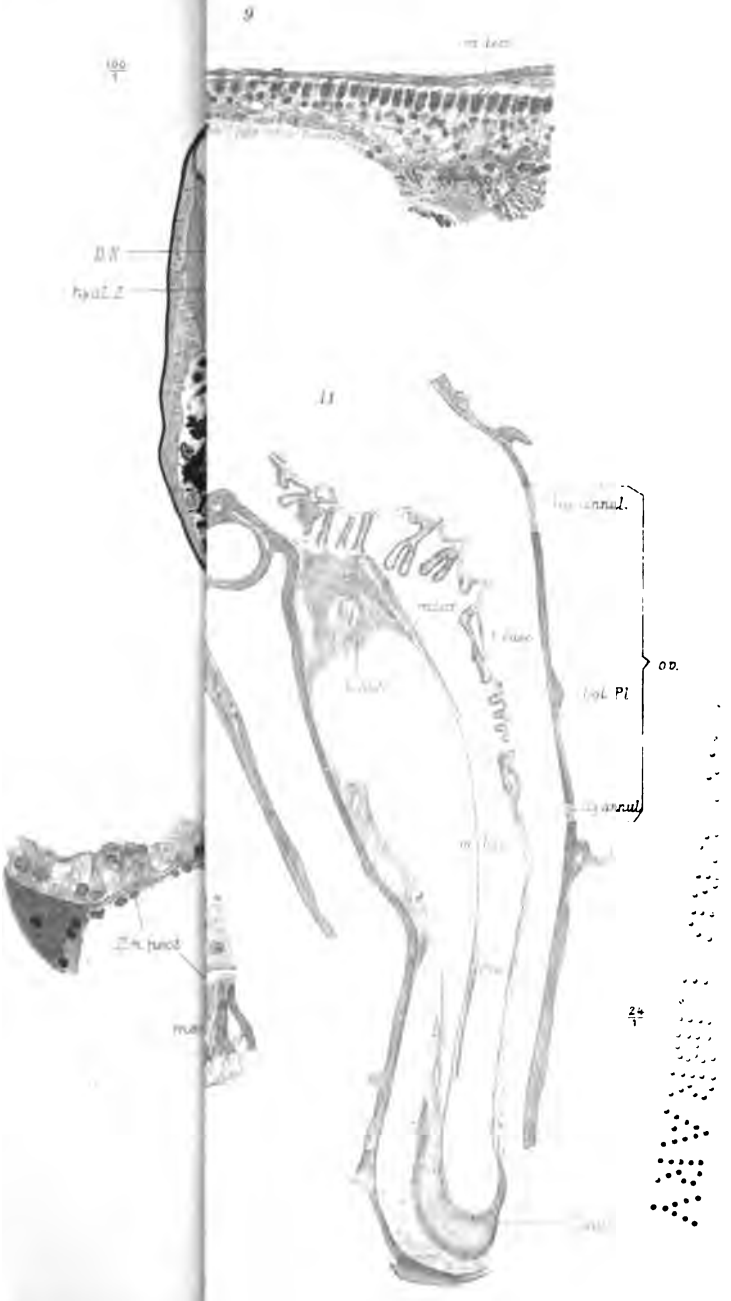

J. Wenzl, n. d. Nat.

Druck von Alb. Berger, Wien, VIII.

VIII.

07.

12

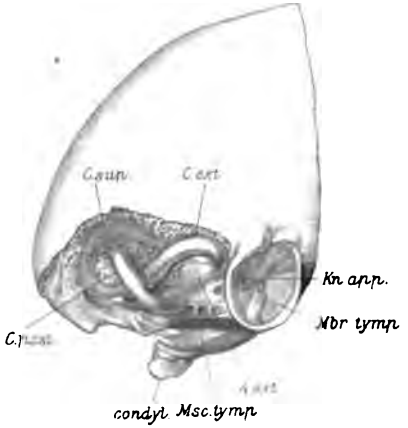

13

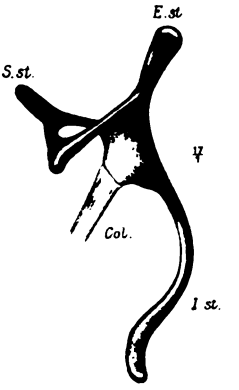

14

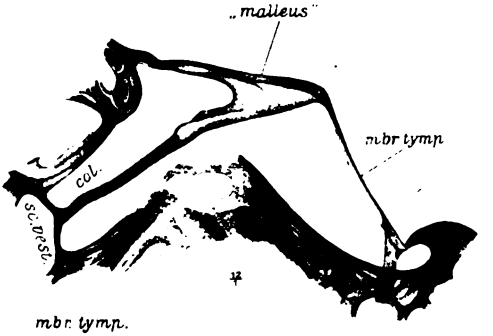

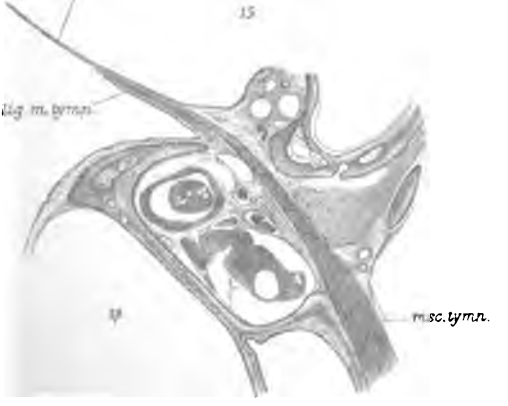

J. Wenzl, n. d. Nat. gez. u lith. Druck von Alb. Berger, Wien, VIII.

Sitzungsberichte d. kais. Akad. d. Wiss., math.-naturw. Klasse, Bd. CXVI, Abt. III. 1907.

Digitized by Google

Landsteiner K., Über das Carcinom der Leber.
Sitz. Ber. der Wiener Akad., III. Abt., Bd. 116 (1907), p. 175—246.

Carcinom der Leber.
Landsteiner K., Sitz. Ber. der Wiener Akad., III. Abt., Bd. 116 (1907), p. 175—246.

Leber, Carcinom der —.
Landsteiner K., Sitz. Ber. der Wiener Akad., III. Abt., Bd. 116 (1907), p. 175—246.

Breuer J., Über das Gehörorgan der Vögel.
Sitz. Ber. der Wiener Akad., III. Abt., Bd. 116 (1907), p. 249—292.

Gehörorgan der Vögel.
Breuer J., Sitz. Ber. der Wiener Akad., III. Abt., Bd. 116 (1907), p. 249—292.

Vögel, Über das Gehörorgan.
Breuer J., Sitz. Ber. der Wiener Akad., III. Abt., Bd. 116 (1907), p. 249—292.

I

Landsteiner K., Über das Carcinom der Leber.
Sitz. Ber. der Wiener Akad., III. Abt., Bd. 116 (1907), p. 175—246.

Carcinom der Leber.
Landsteiner K., Sitz. Ber. der Wiener Akad., III. Abt., Bd. 116
(1907), p. 175—246.

Leber, Carcinom der —.
Landsteiner K., Sitz. Ber. der Wiener Akad., III. Abt., Bd. 116
(1907), p. 175—246.

Breuer J., Über das Gehörorgan der Vögel.
Sitz. Ber. der Wiener Akad., III. Abt., Bd. 116 (1907), p. 249—292.

Gehörorgan der Vögel.
Breuer J., Sitz. Ber. der Wiener Akad., III. Abt., Bd. 116 (1907),
p. 249—292.

Vögel, Über das Gehörorgan.
Breuer J., Sitz. Ber. der Wiener Akad., III. Abt., Bd. 116 (1907),
p. 249—292.

SITZUNGSBERICHTE

DER

KAISERLICHEN AKADEMIE DER WISSENSCHAFTEN.

MATHEMATISCH-NATURWISSENSCHAFTLICHE KLASSE.

CXVI. BAND. V. HEFT.

ABTEILUNG III.

ENTHÄLT DIE ABHANDLUNGEN AUS DEM GEBIETE DER ANATOMIE UND PHYSIOLOGIE DES MENSCHEN UND DER TIERE SOWIE AUS JENEM DER THEORETISCHEN MEDIZIN.

Studien über Immunität gegen Variolavaccine. Experimentelle Begründung einer subkutanen Schutzimpfung mittels verdünnter Vaccine[1]

von

Prof. **R. Kraus** und Dr. **R. Volk.**

Aus dem staatl. serotherapeutischen Institut in Wien (Vorstand Prof. R. Paltauf).

(Vorgelegt in der Sitzung am 13. Juni 1907.)

Unsere Untersuchungen über Vaccine-Immunität reichen schon auf Jahre zurück. Die vorläufigen Resultate derselben wurden zum Teil in der Wiener klinischen Wochenschrift, 1906, Nr. 29, zum Teil in den Berichten der Deutschen dermatol. Gesellschaft, 1907, Bern, niedergelegt.

Unabhängig von Paaschen, Jürgens, v. Prowazek konnten wir feststellen, daß die Kaninchencornea, welche sich, wie namentlich Paaschen und Jürgens gezeigt haben, vorzüglich für Vaccinestudien eignet, nachdem sie einmal infiziert war, Immunität gegen eine zweite Infektion aufweist. Diese Versuche an der Kaninchencornea seien hier nur kurz resumiert, da sie sich mit den Resultaten der angeführten Autoren decken. Es ergab sich übereinstimmend, daß Infektion der einen Cornea Immunität für diese setzt, nicht aber für die des anderen Auges. Ganz gleiche Ergebnisse haben wir auch an der Cornea von Affen erhalten. Nebenbei sei bemerkt, daß Untersuchungen über corneale Empfänglichkeit anderer Tierarten uns zeigten, daß Tauben und Hühner für die Vaccine unempfänglich sind.

[1] Die von der kais. Akademie der Wissenschaften (Treitl-Fond) gewährte Subvention für Studien über Immunität bei Syphilis hat es ermöglicht, auch diese Versuche durchzuführen.

Die Tatsache, daß isolierte Gewebsimmunität für eine Cornea gegenüber Vaccine nachweisbar war, führte uns zu Versuchen, welche darauf hinausgingen, die wechselseitige Immunität und Immunisierung von Haut und Cornea zu studieren. Um diese Frage zu entscheiden, haben wir als Versuchstiere Makaken gewählt, welche nach unseren Erfahrungen die beste Reaktionsfähigkeit gegenüber Variolavaccine aufweisen, wie dies auch Brinckerhoff, Tyzzer und Councilman bei ihren sehr interessanten »Studies upon experimental variola and vaccinia in quadrumana« konstatieren konnten.

Vergleichsweise Untersuchungen an Kaninchen- und Affenhaut haben ergeben, daß die Reaktion der Haut von Affen beiläufig der der Menschen entspricht; die Infektion der Haut der Kaninchen, sowohl an der Innenseite der Ohrmuschel als auch an der Bauchhaut, ergab wenigstens bei unserer Kaninchensorte lange nicht die konstanten und typischen Resultate, wie wir sie an fast allen Stellen der Affenhaut konstatieren konnten.

Um über das zeitliche Auftreten der Hautimmunität Aufschluß zu bekommen, haben wir, ähnlich wie dies beim Menschen durchgeführt worden war, successive Impfungen an der Affenhaut vorgenommen und konnten feststellen, daß die Immunität im allgemeinen vor dem zehnten Tage auftritt, daß aber der Tag des Eintrittes nicht gesetzmäßig ist, insofern als er zwischen dem fünften und zehnten Tag post infectionem schwankt. Immerhin läßt sich sagen, daß nach kutaner Infektion eine kutane Immunität, so wie sie beim Menschen bekannt ist, besteht. Bezüglich des von v. Pirquet beim Menschen als Frühreaktion oder Reaktion mit abgekürztem Inkubationsstadium neuerdings mitgeteilten Phänomens können wir nur behaupten, daß auch längere Zeit nach Ablauf der Vaccination eine solche Erscheinung beim Affen nicht beobachtet werden konnte. Die Immunität der Affenhaut tritt auch nicht mit einem Schlage in voller Ausbildung auf, sondern ähnlich wie beim Menschen haften die Reïnfektionen noch in den ersten Tagen, entwickeln sich aber nicht zu solcher Höhe und laufen rascher ab; schließlich ist komplette Unempfänglichkeit vorhanden (Tabelle I).

Tabelle I.

Kutane successive Vaccination und Eintritt der Hautimmunität.

Mac.	Skarifiziert	Am	Nach	Resultat
29	l. Oberarm	21. März	—	26. III. typ. Rötg. Infiltr. 27. Pustelbildung.
	r. Oberarm	26. »	5 Tag.	—
	l. Oberschenk. ob.	27. »	6 »	—
	r. Oberschenkel	28. »	7 »	—
	r. Oberarm unten	30. »	9 »	—
	r. Oberarm	12. Mai	52 »	—
	l. Oberarm	21. »	61 »	—
4	l. Oberarm	21. März	—	26. typ. Pustelbildung.
	r. Oberarm	26. »	5 Tag.	30. geringe Infiltr. Pustelbildung rudim.
	l. Oberschenkel	27. »	6 »	30. beginnende Rötung. 31. rudim. Pusteln.
	r. Oberschenkel	28. »	7 »	—
	r. Oberarm unten	30. »	9 »	—
	r. Oberarm	30. Juni	101 »	—
15	r. Oberschenkel	11. März	—	17. Pustelbildung. 23. eingetr. Pusteln.
	l. Oberschenkel	14. Aug.	2 Tag.	17. Pustelbildung.
	r. Oberarm	17. »	6 »	22. Infiltr. 23. Pustelbildg.
	Innens. r. Obersch.	17. »	6 »	22. Infiltr. 23. Pustelbildg.
	Außens. l. Obersch.	—	—	24. Pustelbildung.
	l. Oberarm	21. Aug.	10 Tag.	26. rudim. Pustelbildung. 28. isol. Pusteln.
	r. Unterarm	12. Sept.	—	19. —
16	l. Oberarm	21. März	—	27. beg. Infiltr. 29. Pustelbildung.
	r. Oberarm	24. »	3 Tag.	29. beg. Infiltr. 31. Pustelbildung. 3. eingetr. Pusteln.
	r. Oberschenkel	28. »	5 »	2. längs. d. Skarifik. geringe Pustelbildung. 3. eingetr. Pusteln.
	l. Oberschenkel	28. »	7 »	4. rudim. isol. Pusteln.
	r. Unterarm	30. »	9 »	—

Die Cornea reagiert bei kutan immunen Affen so wie eine normale Cornea, es hat also die kutane Vaccination wohl eine Immunität der Haut zur Folge, nicht aber der Cornea. Diese Versuche wurden auch längere Zeit nach Eintritt der Hautimmunität an der Cornea ausgeführt, ohne daß eine veränderte Reaktionsfähigkeit der Cornea konstatiert werden konnte (Tabelle II).

Tabelle II.

Kutane Immunisierung. Immunität der Haut der Cornea.

Mac.	Skarif. am	Reaktion	Revacc.	Corneale Infektion	Reaktion
15	r. Oberschenkel am 11. August	17. Pustelbildung	21. August nach 10 Tag. rudiment. Pusteln	21. August nach 10 Tag.	26. starke Trübung
29	l. Oberarm am 21. März	27. Pustelbildung	30. März nach 9 Tagen r. Oberarm 0 12. Mai nach 52 Tagen r. Oberarm 0	12. Mai nach 52 Tag.	Trübung
1	l. Oberschenkel am 6. Februar	13. Pusteln	5. März nach 27 Tagen r. Oberschenkel 0	5. März nach 27 Tag. Cornea	9. Trübung
2	l. Oberschenkel am 15. Februar	19. Pusteln	5. März nach 18 Tagen r. Oberschenkel 0	5. März nach 15 Tag. r. Cornea 20. März l. Cornea	9. Trübung 26. glatt 26. Trübg.

Auch umgekehrt hat sich erwiesen, daß eine Infektion von der Cornea aus, die sich bloß auf diese beschränkt hat, nicht im stande war, eine Immunität der Haut

zu setzen. Strauß, Chambon und Ménard konstatierten, daß bei einem Kalbe, welches vorher vacciniert war, die Hornhaut bei Einverleibung von Vaccinelymphe reaktionslos blieb; andrerseits gingen die Impfstriche bei zwei Kälbern, welche 25 bis 28 Tage vorher an der Cornea mit positivem Erfolge geimpft waren, auf der Haut nicht an. Diese Befunde stehen demnach untereinander im Widerspruche, was vielleicht mit der Tiergattung zusammenhängen dürfte.

Dagegen gelang es uns, durch konjunktivale Infektion Immunität der Haut und auch der Cornea derselben Seite bei Affen zu erzeugen. Die Cornea des anderen Auges verhält sich so wie eine normale — sie ist nicht immun (Tabelle III).

Tabelle III.

Konjunktivale Immunisierung. — Immunität der Haut, der Cornea.

Mac.	Skarif. am	Reaktion	Revacc.	Reaktion	Corneale Infektion	Reaktion
16	r. Conjunct. am 11. April	19. April Schwellung und Hyperämie der Conjunctiva. Cornea klar	28. April r. und l. Oberarm	—	28. April l. Cornea	3. Mai Trübung
					7. Mai r. Cornea	--
21	r. Conjunct. am 19. April	25. April Stat. wie bei Mac. 16	4. Mai r. und l. Oberarm	—	4. Mai r. Cornea	—
					7. Mai l. Cornea	12. Mai schwache Trübung, Schwellung der Conjunctiva

Nach diesen Feststellungen war es von Interesse, zu erfahren, ob subkutan, intraperitoneal oder intravenös einverleibtes Virus eine Immunität der Cornea zu erzeugen vermag. Die zunächst an Kaninchen durchgeführten Untersuchungen, wobei große Mengen Lymphe auf diesem Wege durch längere Zeit

sowohl in Verdünnung als auch konzentriert injiziert wurden, ergaben, daß die Cornea verschieden lange Zeit nach der Injektion des Virus geimpft, typische Reaktion zeigte.

Tabelle IV.

Subkutane Immunisierung mit Vaccine. — Immunität der Haut, der Cornea.

Mac.	Subkutane Injektion	Skarif. der Haut	Reaktion	Skarif. der Cornea	Reaktion
4	konz. Lymphe am 3. August	am 21. August r. Oberschenk.	28. rudim. Pusteln	28. l. Cornea	28. sehr geringe Trübung 29. Spur Trübung
		am 7. Sept. r. Oberarm	—	7. Sept. r. Cornea	—
31	konz. Lymphe am 11. August	am 7. Sept. r. Oberschenk.	—	7. Sept. r. Cornea	15. sehr geringe Trübung
				17. Oktober l. Cornea	30. sehr geringe Trübung
16	konz. Lymphe am 3. August	am 21. August r. Oberschenk.	—	21. August l. Cornea	—
				7. Sept. r. Cornea	—
23 42	1:100, 1:50, 1:30, 1:20 vom 19. März bis 19. April	am 28. April r. Oberarm	—	28. April l. Cornea	1. sehr geringe Trübung 10. Spur 14. —
				8. Mai r. Cornea	14. Trübung
22	11. April 1:1000, 19. April 1:500	am 28. April r. Oberarm	—	28. April l. Cornea	3. Trübung 10. —
20	ebenso	am 8. Mai r. Oberarm	—	8. Mai r. Cornea	12. Trübung

Zu entgegengesetzten Resultaten führten die Versuche an Affen und dürften wohl die Annahme zulassen, daß eine subkutane Immunisierung mit konzentrierter und

verdünnter Lymphe, wenn auch nicht konstant, immerhin eine rudimentäre Reaktionsfähigkeit, eventuell völlige Immunität der Cornea zur Folge haben kann (Tabelle IV).

Gleichzeitig zeigen diese Versuche, was ja auch bereits in der Literatur vorliegt (Senfft, Fröhlich, Warlomont, Béclère, Chambon und Ménard, Chaumier und Rehus, de Waele und Sugg), daß eine subkutane Immunisierung mit Lymphe konstant zu einer Immunität der Haut der Tiere führt. Nach Injektion des Inhaltes von drei Impfröhrchen in die Peritonealhöhle eines *Makakus* ging an der Haut, 14 Tage später, nur eine rudimentäre Impfpustel auf, die Corneae erwiesen sich als normal empfänglich. Es hatte also diese intraperitoneale Immunisierung eine Immunität der Haut, nicht aber der Cornea zur Folge; allerdings scheint auch die Hautimmunität ziemlich rasch abzulaufen, indem 6 Wochen später Impfungen wieder angingen.

Die Differenz, daß beim Affen die Cornea nach subkutaner Einspritzung von Lymphe immun werden kann, beim Kaninchen aber nicht, ist derzeit nicht zu erklären. Es wäre aber möglich, daß das Virus im Organismus des Affen ganz anderen Verhältnissen begegnet als beim Kaninchen. Besondere Versuche haben uns gelehrt, daß selbst nach Einführung großer Mengen Lymphe in den Kaninchenorganismus es weder nach kurzer noch nach längerer Zeit gelingt, das Virus experimentell nachzuweisen, ebensowenig wie dies histologisch der Fall ist (Prowazek, Hartmann und Mühlens).

Bevor wir an die angeführten Versuche bezüglich der subkutanen Immunisierung, deren Mitteilung wir des besseren Zusammenhanges wegen vorausgeschickt haben, herangetreten sind, galt es zunächst, der Frage nach den näheren Beziehungen der Entstehung der Immunität näherzutreten. Darüber, wovon die Vaccine-Immunität abhängig sein dürfte, liegen zwar eine Reihe von Vermutungen in der Literatur vor, präzise Feststellungen vermissen wir. Zumeist heißt es, daß die Immunität eng geknüpft ist an das Auftreten der typischen Pustel und daß die Pustelbildung zum Entstehen der Immunität notwendig sei. Durch successive Impfungen am Menschen konnte der

Zeitpunkt des ersten Auftretens der Immunität festgestellt werden. Unsere Versuche an Affen wurden so durchgeführt, daß die gesetzten Infekte nach verschiedener Zeit exzidiert wurden, um auf diese Weise den Zusammenhang zwischen Immunität und lokalem Prozesse bestimmen zu können.

Wie die Tabelle V zeigt, konnte bereits am dritten Tage trotz Exzision der Skarifikationsstelle, welche um diese Zeit bloß beginnende Rötung ohne Infiltration, geschweige denn Pustelbildung zeigt (da diese erst am fünften bis sechsten Tage auftritt), eine Immunität der Haut festgestellt werden. Dieser Versuch und ein anderer, bei dem die Exzision am vierten Tage vorgenommen wurde, lehren, daß die Immunität wohl vom Eindringen der Vaccine in den Organismus, nicht aber von der lokalen Pustelbildung abhängig ist.

Durch diese Tatsache sind wir zu dem Gedanken angeregt worden, ob es nicht möglich wäre, durch Ausschaltung der Pustelbildung Immunität der Haut zu setzen und auf diese Weise das immerhin unbequeme, mitunter sehr unangenehme Impfverfahren beim Menschen durch eine andere Methode zu ersetzen. Die Tatsache, daß Immunität der Haut schon nach minimaler Reaktion der Skarifikationsstelle auftritt, ließ die Vermutung zu, daß wohl kleinste Mengen von Virus zur Erzeugung der Hautimmunität hinreichen dürften.

Unsere Versuche an Affen (siehe Tabelle IV) und solche anderer Autoren an Kälbern, Kaninchen etc. zeigten, daß durch subkutane Injektion von konzentrierter Lymphe sicher Hautimmunität entsteht. Diese Immunisierung mit konzentrierter Lymphe wurde bereits von einzelnen Autoren auch an Menschen mit negativem Erfolge versucht (Janson, Tedeschi), wäre aber sicher kein Vorzug gegenüber der kutanen Infektion, weil nach unseren Erfahrungen am Tiere mächtige Infiltrate bis zur Nekrose entstehen. In Konsequenz unserer Exzisionsversuche haben wir mit verdünnter Lymphe bis $^1/_{1000}$ subkutane Impfungen an Affen vorgenommen und feststellen können, daß solche Injektionen vollkommen reaktionslos verlaufen und Immunität der Haut ebenso setzen wie kutane Skarifikationen oder subkutane Injektionen konzentrierter Lymphe (siehe Tabelle VI).

Tabelle V.

Exzision der Infektionsstelle nach 1, 2, 3 und 4 Tagen und Eintritt der Hautimmunität.

Mac.	Skarifiziert	Am	Resultat am	Exzision nach	Revacc. durch Skarif.	Am	Resultat
12	r. Oberarm	16. März	17. März: keine Reaktion	24 Stunden am 17. März	l. Oberarm	30. März nach 14 Tag.	3. beginnende Infiltration 5. typische Pustelbildung
30	r. Oberarm	16. März	18. März: keine Reaktion	48 Stunden am 18. März	l. Oberarm	30. März nach 14 Tag.	4. beginnende Infiltration 5. beginnende Pustelbildg.
13	r. Oberarm	26. März	29. März:	3 Tagen am 29. März	l. Oberarm	10. April nach 14 Tag.	—
					l. Oberarm	30. Juni nach 96 Tag.	—
26	r. Oberarm	26. März	30. März: beginnende Infiltration	4 Tagen am 30. März	l. Oberarm	10. April nach 14 Tag.	—
					l. Oberarm	30. Juni nach 96 Tag.	

Tabelle VI.

Subkutane Immunisierung mit konzentrierter und verdünnter Vaccine (1:400, 1:500, 1:1000). Eintritt der Hautimmunität.

Mac.	Immunisiert mit Vaccine subkutan	Reaktion	Skarifikation	Nach der Immunisierung	Resultat	Anmerkung
4	am 3. August 0·5 *cm³* konzentr. Vaccine	7. lokale Infiltr. 21. Nekrose	r. Oberschenkel l. Oberschenkel	am 21. August nach 19 Tagen	—	
			r. Oberarm r. Oberschenkel	am 7. September nach 35 Tagen	—	
31	am 3. August, 11. » konzentr. Vaccine	kutane Infiltr. Ödem	r. Oberschenkel l. Oberarm	am 7. September nach 35 Tagen	—	
16	am 3. August zirka 0·5 *cm³* konzentr. Vaccine	7. lokale Infiltr.	l. Oberschenkel r. Oberschenkel	am 17. August nach 14 Tagen 21. August nach 18 Tagen	28. rudim. Pustel 26. — —	
23	19. März 2 *cm³* 1:100 26. » 1:50	Infiltration Nekrose	r. Oberarm l. Oberam	am 28. April nach 33 Tagen	—	
42	11. April 1:30 19. » 1:20		r. Oberarm r. Oberarm	am 30. Juni nach 61 Tagen am 16. August nach 108 Tagen	— —	

22	11. April 2 cm^3 1:1000 19. April 2 cm^3 1:50	23. Infiltration	r. Oberarm l. Oberarm	am 28. April nach 9 Tagen	} —	
20	ebenso behandelt		l. Oberarm r. Oberarm	am 20. Juni nach 51 Tagen am 30. Juni nach 72 Tagen	28. rudim. Pustel 30. — —	
26	30. August 2 cm^3 1:400		r. Oberarm l. Oberarm	am 10. September nach 10 Tagen 26. September nach 26 Tagen	— —	
34	2. Mai 2 cm^3 1:500	keinerlei Reaktion	Oberarm l. Oberarm	am 10. Mai nach 8 Tagen 22. August nach 112 Tagen	14. rudim. Pustelbildung 26. beginnende rudiment. Pustelbildung 28. isol. Pusteln 30. eingetr.	Der Affe hatte eine Hautaffektion, die möglicherweise auf die Immunität von Einfluß sein konnte.
33	2. Mai 2 cm^3 1:1000	keine Reaktion	Oberarm Oberarm	am 10. Mai nach 8 Tagen am 16. August nach 106 Tagen	} — 22. rudim. Pustelbildung eingetr.	

Demnach ist die Immunität der Affenhaut noch 6 Monate nach derartigen Immunisierungen zu konstatieren. Wie lange dieselbe erhalten bleibt, ob sie von kürzerer Dauer ist als die nach kutaner Skarifikation, muß weiteren Versuchen vorbehalten bleiben. Immerhin lassen uns unsere Versuche zu dem Schlusse berechtigt erscheinen, daß diese Art der Immunisierung, nämlich die Einführung verdünnter Lymphe auf dem subkutanen Wege, eine rationellere Methode sein dürfte als die durch kutane Skarifikation.

Aber nicht nur mit verdünnter virulenter Lymphe, sondern auch mit auf 58° durch eine halbe Stunde erwärmter Lymphe, welche in ihrer Vitalität zerstört ist, läßt sich Hautimmunität bei Affen erzielen (Tabelle VII).

Tabelle VII.

Subkutane Immunisierung mit erwärmter verdünnter Vaccine (1:50, 1:100, 1:200).

Mac.	Injiz. subkut.	Skarif.	Nach	Reaktion
25	am 30. August 2 cm^3 1:50 (erwärmt $^1/_2$ Stunde bis 58°)[1]	r. Oberarm	am 10. Sept. nach 10 Tag.	—
		l. Oberarm	am 26. Sept. nach 26 Tag.	—
34	am 15. September 2 cm^3 1:50 (erwärmt $^1/_2$ Stunde bis 58°)	r. Oberarm	am 26. Sept. nach 11 Tag.	—
41	am 30. August 2 cm^3 1:100 (erwärmt $^1/_2$ Stunde bis 58°)	r. Oberarm	am 10. Sept. nach 10 Tag.	14. sehr geringe Rötg. 15., 18. —
		l. Oberarm	am 26. Sept. nach 26 Tag.	—
46	am 15. September 2 cm^3 1:100 (erwärmt $^1/_2$ Stunde bis 58°)	r. Oberarm	am 26. Sept. nach 11 Tag.	—
48	am 15. September 2 cm^3 1:200	r. Oberarm	am 26. Sept. nach 11 Tag.	—

[1] Die erwärmte Lymphe vermag nach Skarifikation an der Haut der Macac. keine Pusteln zu erzeugen.

Nach diesen Versuchen war es angezeigt, unsere bisherige Methode der Vaccination mittels kutaner Skarifikation, die ja immerhin nicht gleichgültig ist, durch die subkutane Injektionsmethode, welche ohne Reaktion vertragen wird, wie eigene Versuche gezeigt haben, zu ersetzen.

Ähnliche Versuche mit erhitzter konzentrierter Lymphe wurden bereits, wie erwähnt, vor Jahren von Janson, später von Tedeschi ausgeführt, doch gelangten beide Autoren zu dem Schlusse, daß eine Immunisierung gegen Variolavaccine von der Subcutis aus nicht möglich sei. Auch die Resultate Casagrandi's und Santori's mit filtriertem Virus waren nicht ermutigend. Casagrandi meint, unsere Arbeit direkt zitierend, daß man die Befunde am Affen nicht direkt auf den Menschen übertragen dürfe. Er selbst konnte mit Verdünnungen seiner filtrierten Vaccine beim Hunde, trotzdem nur Papelbildung an der Applikationsstelle auftrat, die Pustel ausblieb, Immunität erzeugen, während ihm dies beim Menschen nicht gelang. Er hält es immerhin für möglich, daß die Pustelbildung für die Vaccineimmunität notwendig ist. Andere bisher erschienene Arbeiten haben jedoch uns Recht gegeben.

Unsere Resultate bilden den Ausgangspunkt für später durchgeführte Versuche an Menschen von Knöpfelmacher und Nobl.

Ohne auf die interessanten Details, die durch diese Untersuchungen zu Tage gefördert wurden, einzugehen, können wir im allgemeinen sagen, daß die am Tier experimentell gewonnenen Erfahrungen vollständig mit den am Menschen durchgeführten Untersuchungen übereinstimmen. Beide Autoren gelangen zu dem Schlusse, daß wohl diese Methode die ideale Methode der Schutzimpfung sein dürfte. Wenn es noch gelänge, mittels abgetöteter Lymphe dieselben Resultate am Menschen zu erhalten, wenn die Dauer der Immunität eine ebenso lange wäre wie nach kutaner Infektion, dann wäre dies die Methode der Zukunft zur Immunisierung gegen Variola. Vorderhand können wir auf Grund unserer experimentellen Resultate und der von klinischer Seite an Menschen gewonnenen Erfahrungen jedenfalls die Immunisierung mit verdünnter Lymphe durch sub-

kutane Injektion als gefahrlose aktive Immunisierung für den Menschen bezeichnen.

Literatur.

Beclère, Chambon et Ménard: Annal. Pasteur, 1896, 1898, 1899. Gaz. des hopit. 1899.

Brinckerhoff, Tyzzer and Councilman: Stud. from the Rockefeller Institute for medic. res. Vol. V, 1905.

Calmette et Guérin: Annal. Pasteur. T. XV.

Casagrandi: Riforma med. 1903, Annali d'Igiene sperimentale 1906.

Chaumier et Rehus: Gaz. médic. du centre. 1903.

Fröhlich: Württemb. med. Korr. Bl. 1867.

Janson: Zentralbl. f. Bakt. Bd. X.

Jürgens: Berl. klin. Woch. 1905, Nr. 11.

Knöpfelmacher: Wiener med. Woch. 1906, Nr. 45.

Nobl: Wiener klin. Woch. 1906, Nr. 32.

Paaschen: Münchner med. Woch. 1904.

Pfeiffer L.: Zeitschr. f. Hyg. 1903.

v. Pirquet: Klinische Studien über Vaccination etc., Wien, Deuticke 1907.

Prowazek: Deutsche med. Woch. 1905, Nr. 19.

Strauß, Chambon et Ménard: La sém. medic. 1890.

Tedeschi: zit. nach Nobl: Trieste, Tip. d. Soc. dei tipografi. 1901.

De Waele et Sugg: Zentralbl. f. Bakt. Bd. 36.

Warlomont: Paris 1883.

SITZUNGSBERICHTE

DER

KAISERLICHEN AKADEMIE DER WISSENSCHAFTEN.

MATHEMATISCH-NATURWISSENSCHAFTLICHE KLASSE.

CXVI. BAND. VI. HEFT.

ABTEILUNG III.

ENTHÄLT DIE ABHANDLUNGEN AUS DEM GEBIETE DER ANATOMIE UND PHYSIOLOGIE DES MENSCHEN UND DER TIERE SOWIE AUS JENEM DER THEORETISCHEN MEDIZIN.

Über Epithelkörperbefunde bei Osteomalacie

von

Dr. J. Erdheim.

Aus dem pathologisch-anatomischen Institut in Wien (Vorstand: Hofrat Prof. Weichselbaum).

(Mit 2 Textfiguren und 4 Tafeln.)

(Vorgelegt in der Sitzung am 20. Juni 1907.)

In einer vor kurzem erschienenen Arbeit[1] hatte ich Gelegenheit, auf ein neues Symptom des experimentell erzeugten Epithelkörperausfalles hinzuweisen, welches unsere Aufmerksamkeit auf einen bisher unbekannten Zusammenhang der Epithelkörperchen mit dem Kalkstoffwechsel lenken mußte. Es zeigte sich nämlich, daß an den zu den Versuchen verwendeten Ratten, insofern nur die Ek.(= Epithelkörperchen)-Exstirpation eine vollständige war, als absolut konstantes, in keinem Falle fehlendes Symptom sich Frakturen der Nagezähne einstellten. Die histologische Untersuchung der letzteren ergab in diesen Fällen im wesentlichen eine schon wenige Tage nach der Operation einsetzende und sich immer mehr steigernde Mangelhaftigkeit in der Dentinverkalkung, was eine Konsistenzverminderung und leichte Brüchigkeit der Zähne bedingt.

Unter diesen Umständen war es von Interesse, bei den Krankheitsbildern aus der menschlichen Pathologie, bei welchen Anomalien des Kalkstoffwechsels auftreten, das Verhalten der Ek. zu untersuchen. Ein kurz nach Abschluß der obigen Untersuchungen im hiesigen Institute zur Obduktion gelangter Fall

[1] Erdheim, Tetania parathyreopriva, Mitteilungen aus den Grenzgebieten. Bd. XVI, p. 632, 1906.

von Osteomalacie bot in diesem Sinne eine willkommene Gelegenheit, das Verhalten der Ek. zu prüfen. Trotzdem, wie oben erwähnt, die an der Hand des Tierexperiments gewonnene Anschauung zu einiger Erwartung berechtigte, mußte der in diesem Falle von Osteomalacie erhobene Befund als überraschend bezeichnet werden. Es fand sich nämlich eines der Ek. in einen großen Tumor umgewandelt.

Trotzdem wäre es gewagt, nach diesem einen Falle auch nur die Möglichkeit dieser neuen Zusammenhänge in Erwägung zu ziehen, wenn nicht die Untersuchung weiterer Fälle[1] zum Teil wenigstens ein positives Ergebnis gehabt hätte. Wir wollen nun zunächst über den neuen und dann über zwei ältere und drei in jüngster Zeit vorgekommene Fälle berichten und sehen, welche Schlüsse sich aus ihnen ableiten lassen.

Fall 1. Barbara T., 39 Jahre alt, gibt an, stets gesund gewesen zu sein und acht normale Partus durchgemacht zu haben. Sieben Kinder leben. Erste Menstruation im 17. Lebensjahre, Menses unregelmäßig. Letzter Partus September 1904. Jetzt wieder gravid.

Die Aufnahme auf die II. geburtshilfliche Klinik erfolgte am 12. Juli 1906. Die objektive Untersuchung ergibt, daß Patientin gebärend ist; Portio, Cervicalkanal und innerer Muttermund verstrichen, äußerer Muttermund handtellergroß, ödematös, die Blase am Tage der Aufnahme gesprungen, Wehenbeginn schon tags vorher. Kindeskopf im Beckeneingange; erste Schädellage. Die Beckenuntersuchung ergibt eine schnabelförmig vorspringende Symphyse, stark gekrümmte Darmbeinschaufeln und stark vorspringendes Promontorium.

Am Tage der Aufnahme wird die Sectio caesarea ausgeführt und daran, weil Patientin außerhalb der Anstalt von Arzt und Hebamme untersucht wurde, die supracervicale Amputation des Uterus samt Ovarien angeschlossen. Kind, Knabe, lebend, reif, 48 *cm* lang, 2500 *g* schwer, schreit kräftig.

Decursus: Heilung per primam. Trotzdem fiebert die Patientin im Wochenbette, Temperatur bis über 39, Puls bis 130, was in einer Pneumonie seinen Grund hat. Während der Lösung derselben erfolgt 26. Juli 1906 der Exitus. Die klinische Diagnose lautete: Osteomalacie, Lobulärpneumonie nach supravaginaler Amputation des Uterus samt Ovarien.

Bei der am 27. Juli 1906 vorgenommenen Obduktion fand ich im wesentlichen folgendes. Ein nußgroßer Eiterherd der Bauchdecken im unteren

[1] Zwei dieser Fälle wurden schon in der eingangs erwähnten Arbeit, wenn auch in aller Kürze und in einem anderen Zusammenhange, beschrieben. Es handelte sich damals bloß darum, zu zeigen, daß es nicht Fälle von Myasthenie waren, die Lundberg als die Folge der Hyperfunktion der Ek. auffaßt.

Nahtwinkel. Die Abtragungsstelle des Uterus und der Ovarien dagegen reaktionslos. Thrombose der rechten Vena iliaca und Embolie der rechten Arteria pulmonalis. Eitrige Bronchitis, zum Teil nekrotisierende Pneumonie und fibrinöse Pleuritis rechterseits. Partielle Anwachsung der linken Pleura. Lungenödem. Fettige Degeneration des Herzens und der Nieren. Letztere weisen auch multiple Abrumptionen und stellenweise Verschmälerung der Rinde auf.

Das Schädeldach auffallend leicht sägbar, in querer Richtung zusammendrückbar, schwer, in der Schläfengegend 3 *mm*, in der Stirngegend 10 *mm* dick, auf der Sägefläche keine Diploe sichtbar. Auf der Innenfläche des Schädeldaches eine 2 *mm* dicke, rötliche, leicht schneidbare Auflagerung. Die Extremitätenknochen lassen sich auffallend leicht sägen und die Rippen mit dem Knorpelmesser leicht schneiden. Die Femora zeigen eine verschmälerte, stellenweise nur 1 *mm* dicke Corticalis und eine sehr geräumige Markhöhle, darin zum Teil rotes, zum Teil Fettmark. Von coxa vara oder Wirbelsäuleverkrümmungen ist nichts vorhanden.

Die schwerste Skelettveränderung findet sich am Becken. Im macerierten Zustande ist dasselbe auffallend leicht. Die Deformität ist eine hochgradige. Die Pfannengegend springt beiderseits gegen das Beckeninnere und die Symphyse ebenso nach vorne schnabelförmig vor. Die Darmbeinschaufeln von hinten-oben her eingeknickt, wodurch Knickungsfurchen entstehen und die Fossae iliacae bedeutend vertieft sind. Die äußere und innere, äußerst verdünnte und eindrückbare Corticalis machen die Knickung nicht überall in gleichem Sinne durch, weshalb sie sich stellenweise nähern, stellenweise voneinander stark entfernen und eine sehr lockere Spongiosa zwischen sich einschließen. Der Ramus ascendens ossis ischii ist beiderseits S-förmig gekrümmt, die Tuberositas ossis ischii aufgetrieben und rauh. Herr Prof. Kolisko, der das Becken untersuchte, hatte die große Freundlichkeit, mir die folgenden Maße des Beckens zu übergeben. Spinae anter. sup. 22·5 *cm*, Cristae 28 *cm*, Spinae post. sup. 0·5 *cm*. — Eingang: Conjug. vera 11·5 *cm*, Transv. maj. 11·2 *cm*, Transv. ant. 8 *cm*, Obliquus dext. 12·2 *cm*, Obliquus sinister 9·3 *cm*, Mikrochorda dext. 4·1 *cm*, Mikrochorda sin. 7 bis 7·5 *cm*, Distanz des horizontalen Schambeinastes am Beginn des Symphysenschnabels 2·5 *cm*. — Beckenmitte: Conjugata 14 *cm*, Transversus (Pfannenböden) 7 *cm*. — Ausgang: Conjug. (Spitze des synostotischen 1. Steißwirbels bei 6 Sacralwirbeln) 13 *cm*, Spinae ischii 7·5 *cm*, Tubera ischii 6·5 *cm*, Distanz der aufsteigenden Sitzbeinäste an ihrem Abgange vom Sitzbeinkörper 2·5 *cm*, in ihrer Mitte 3 *cm*. — Pars sacralis 6·5, Pars iliaca 6, Pars pubica 8·5. Sacrumlänge (am 7. Wirbel) 10·5 *cm*, mit Band 13·5 *cm*, Breite 11·3.

Von den Drüsen mit innerer Sekretion wäre folgendes zu sagen: Die Schilddrüse zeigt auf der Schnittfläche keine Besonderheiten. Der rechte Lappen ist 7 : 3·5 : 3 *cm*, der linke 6 : 2·5 : 3 *cm* groß. Die Hypophyse mißt 11 : 13 : 8 *mm*, wiegt 1·1 *g*. Die Schnittfläche sehr licht, markigweich, läßt reichlichen Saft abstreifen. Pankreas und Nebennieren ohne Besonderheiten. Die Ovarien (an dem operativ gewonnenen, in Formol und Alkohol

gehärteten Präparat untersucht) zeigen eine leicht höckerige Oberfläche. Das linke ist 5 : 1·5 : 0·5 *cm*, das rechte 5 : 1·8 : 0·7 *cm* groß. Letzteres zeigt auf der Schnittfläche zwei Corpora lutea.

Unser Hauptinteresse wendet sich aber den Epithelkörperchen zu. Während das rechte obere (Fig. 1, r. o. Ek.), das rechte untere (r. u. Ek.) und linke untere Ek. (l. u. Ek.) in Bezug auf Lage, Größe, Form und Farbe durchwegs der Norm entsprechen, ist das linke obere Ek. (l. o. Ek., Fig. 1) in einen Tumor umgewandelt. Das Präparat wurde im September 1906 von Herrn Hofrat Weichselbaum in der Versammlung der Deutsch-pathologischen Gesellschaft demonstriert. Das Ek. ist um etwa das Hundertfache seines Volumens vergrößert und mißt 4·3 *cm* im senkrechten, 3·6 *cm* im queren und 0·5 bis 1 *cm* im sagittalen Durchmesser. Die Farbe dieses Tumors ist nicht die normale gelblich-bräunliche der drei anderen Ek., sondern eine auffallend lichte, graurötliche. Seine plattovale Form dagegen, insbesondere die tiefe Einkerbung des Randes links unten, erinnert vollständig an die des normalen Ek. Die Konsistenz des Tumors ist eine zerfließend weiche. Dementsprechend paßt er sich in der Form seiner Umgebung an und hat, entsprechend der Berührung mit der Halswirbelsäule, eine platte hintere Fläche, während er nach vorn hin zwischen linken Schilddrüsenlappen und Oesophagus einen kammartigen Fortsatz entsendet (Fig. 2, *T*), den Nervus recurrens vor sich drängend. Eine zarte Bindegewebskapsel schließt den Tumor gegen die Umgebung ab. An den Oesophagus und die Schilddrüse ist er, so wie die Ek. unter normalen Umständen, nur mittels ganz lockeren, leicht lösbaren Bindegewebes angeheftet. Die Schnittfläche, deren Farbe der der Oberfläche gleicht, zeigt keine makroskopisch wahrnehmbaren Strukturdetails.

Zur Begründung, daß der in Rede stehende Tumor tatsächlich dem linken oberen Ek. entspricht, sei noch folgendes betont. Erstens findet sich an der gewöhnlichen Stelle nichts von einem normal großen, linken oberen Ek. vor. Dieses Gebiet wird vielmehr von dem in Rede stehenden Tumor eingenommen (siehe Fig. 1). Wenn dieser ferner bei der Ansicht von hinten nicht von der gewöhnlichen Fundstelle des linken oberen Ek. auszugehen scheint, sondern es den Anschein hat, als ob er

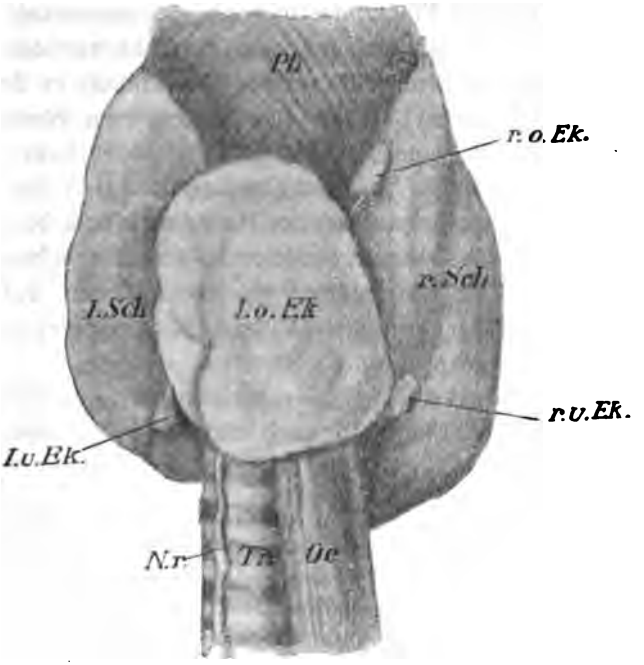

Fig. 1.

Ansicht der Halsorgane von hinten, in etwa natürlicher Größe. Ph. = Pharynx, Oe. = Ösophagus, Tr. = Trachea, r. Sch. = rechte Schilddrüse, l. Sch. = linke Schilddrüse, N. r. = Nervus recurrens, r. o. Ek., r. u. Ek., l. u. Ek., l. o. Ek. = die vier Epithelkörperchen.

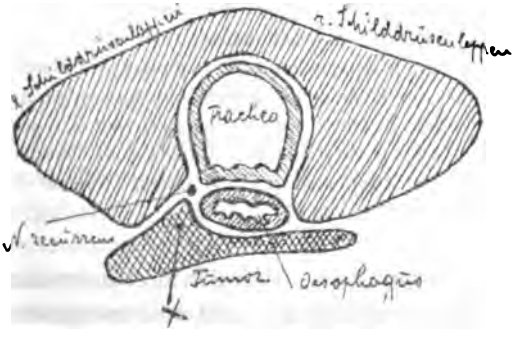

Fig. 2.

Schema des idealen Querschnittes der Halsorgane.

sich an der hinteren Fläche des Oesophagus entwickelt hätte, so lehrt uns doch das Schema des Querschnittes durch die Halsregion, daß hier nur die erstere Eventualität in Betracht kommt. In den ersten Stadien des gesteigerten Wachstums mag sich das Ek. wohl auf die Stelle x beschränkt haben. Daselbst ist es derzeit noch am dicksten; durch die schon oben erwähnte Lage zwischen der Halswirbelsäule einerseits, Schilddrüse und Oesophagus andrerseits war das sehr weiche Gebilde gezwungen, eine platte Form anzunehmen, indem es in der Richtung des geringsten Widerstandes nach rechts hin, immer schmächtiger werdend, vorwuchs.

Der histologischen Untersuchung wurden außer den Knochen und den Ek. auch noch die folgenden Blutdrüsen zugeführt:

Schilddrüse: Es besteht das Bild der diffusen Kolloidstruma. Die Follikel von vermehrtem, überall gleichmäßig und homogen rotgefärbtem Kolloid erfüllt, die Epithelzellen meist abgeplattet. Stellenweise ist aber ein Teil der Follikelwand mit hochzylindrischen Zellen versehen, deren Kerne dichter aneinander liegen und recht dunkel sind und deren Protoplasma weit größere Fettkörnchen führt als in der übrigen Follikelwand. In diesem Bereiche pflegt die Follikelwand ins Lumen vorgewölbt zu sein, was durch eine herdförmige Ansammlung mehrerer kleiner Follikel außerhalb des großen bedingt ist.

Hypophyse: Die Epithelzellstränge bestehen zumeist aus großen Zellen mit bläschenförmigem Kerne, gut färbbarem, aber nicht scharf begrenztem Protoplasma, welches nur ganz kleine Fettkörnchen führt. Zwischen diese sind auch die gewöhnlichen eosinophil und basophil granulierten Zellen eingestreut, die aber in der Minorität sind. Ihr Protoplasma führt große, zum Teil wabige Fettkörnchen.

Pankreas: Sowohl das eigentliche Parenchym als auch die Inseln zeigen nichts von der Norm abweichendes.

Die Nebennieren zeigen keinerlei pathologische Veränderungen.

Ovarien: An der Oberfläche mehrere bindegewebige Adhäsionen. Die Follikel außerordentlich spärlich, im rechten zwei räumlich getrennte Corpora lutea. Über beide Ovarien verstreut liegen nahe ihrer Oberfläche im Stroma zahlreiche Haufen von Deciduazellen. Die Gefäße weisen vielfach hyaline Degeneration ihrer Wandung auf.

Epithelkörperchen: Von den drei normalen Ek. wurde je ein kleines Stück abgetragen und mikroskopisch untersucht. Ihre histologische Struktur entspricht der Norm. Der Aufbau ist ein teils alveolärer, teils balkiger. Die Hauptzellen mittel-

groß, ihr Protoplasma gut gefärbt, ihre Zellgrenzen gut sichtbar. Die oxyphilen Zellen formieren dem Alter entsprechend kleine Häufchen. Auch finden sich verstreut kolloidführende Follikel. Im Stroma eine dem Alter angemessene Menge von Fettgewebe.

Das linke obere Epithelkörperchen: Seine Kapsel ist äußerst zart, ebenso sein Stroma recht spärlich. Die den Tumor zusammensetzenden Zellen sind zumeist auf den ersten Blick als typische Ek.-Zellen zu erkennen; sie haben einen runden, chromatinreichen Kern, ein ganz hell gefärbtes Protoplasma und sehr scharfe Zellgrenzen (Fig. 3, *A*). Diese Zellen sind meist in kompakter Masse angeordnet, die von reichlichen, mit spärlichem Stroma umgebenen Kapillaren *(a)* durchzogen wird. Ein großer Teil des Ek. hat diese Beschaffenheit. Zum Überflusse wird die Identität mit Ek.-Gewebe noch dadurch gesichert, daß auch die für das Ek. so charakteristischen oxyphilen Zellen mit ihrem reichlichen, stark eosinroten Protoplasma und gut sichtbaren Zellgrenzen teils einzeln, teils in kleineren und größeren Häufchen zu sehen sind (Fig. 4, *a*). Wir können also den vorliegenden Tumor als aus Ek.-Gewebe bestehend bezeichnen.

Doch bestehen stellenweise gewisse Abweichungen vom gewöhnlichen Aussehen. Zunächst ist das Stroma ganz frei von Fettgeweben (Fig. 3). Ferner gibt es auch Abweichungen im Verhalten der Epithelzellen. Es kann sich ihr Protoplasma intensiver färben als dies sonst der Fall ist, wobei die Zellgrenzen deutlich bleiben können (Fig. 3, *B*) oder aber bis zur Unkenntlichkeit verwischt werden (Fig. 4, *b*, Fig. 5, *a*). Die Zellanordnung kann dann eine kompakte (Fig. 4, *b*) oder eine balkige (Fig. 3, *B*) oder eine alveoläre sein (Fig. 5). In letzterem Falle neigt das Gewebe zur Lumenbildung (Fig. 5, *b*; Fig. 6, *a*). Die Lumina sind durch einschichtiges Zylinderepithel scharf begrenzt, sie bleiben klein, sind meist leer oder führen hie und da eine untergehende Zelle. Weicht schon die in Fig. 5 wiedergegebene Stelle einigermaßen vom gewöhnlichen Bilde des Ek. ab, so ist das noch mehr der Fall an Stellen, wo fast jeder Alveolus ein Lumen aufweist. In Fig. 6, die einem solchen Gebiet entnommen ist, würde niemand mehr das Ek.-Gewebe wiedererkennen.

Noch in einer anderen Beziehung kommen Abweichungen vom gewöhnlichen Typus vor, nämlich in Bezug auf die Zellgröße. In Fig. 3 ist bei *B* eine Partie wiedergegeben, wo die Zellen und ihre Kerne etwas größer und dunkler sind als bei *A*. An anderen Stellen ist das in noch weit höherem Grade der Fall. Es ist für diese großzelligen Gewebspartien charakteristisch, daß sie circumscripte Herde bilden, die sich mit konvexen Konturen meist gegen das kleinzellige (Fig. 3) oder gegen das lumenbildende Gewebe begrenzen. Es handelt sich zweifellos um Wucherungsherde. Das unmittelbare Aneinanderstoßen zweier Gewebe von verschiedenem Charakter (Fig. 3) könnte zur Diagnose »Adenom« verleiten. Doch sind diese Wucherungsherde durch keine Bindegewebskapsel gegen die Umgebung scharf abgegrenzt, sondern es bestehen vielfach auch Verbindungen zwischen beiderlei Gewebe (Fig. 3, *b*). Einzelne solche Wucherungsherde sind wieder ausschließlich aus oxyphilen Zellen zusammengesetzt, die, wie gewöhnlich, so auch hier Verschiedenheiten in der Intensität der Protoplasmafärbung aufweisen.

Bei der Osmierung eines Stückchens des Tumors fand sich das in Fig. 7 wiedergegebene Verhalten. Dasjenige Gewebe, welches schon an den Müller-Formolschnitten als herdförmig, jung gewuchert bezeichnet wurde, ist sehr fettarm (Fig. 7, *B*). Die Fettkörnchen sind spärlich und so klein, daß sie erst bei Immersion bequem sichtbar sind. Ein großer Teil der Zellen ist überhaupt fettfrei. Das ältere wenn auch vielleicht nicht ursprüngliche Ek.-Gewebe hingegen, in dem die jungen Wucherungsherde stecken, ist auffallend fettreicher (Fig. 7, *A*). Die Körnchen sind hier zahlreicher und viel gröber. Bei Immersionsvergrößerung weisen sie stellenweise sogar die typische Wabenstruktur auf. Die oxyphilen Zellen sind auch hier relativ fettarm. Auf die Verschiedenheit des Fettgehaltes in den verschieden alten Gewebspartien komme ich weiter unten noch ausführlich zurück.

Aus dem histologischen Befunde wäre noch ergänzend zu erwähnen, daß an manchen Stellen, namentlich im Zentrum der erwähnten Wucherungsherde, das Stroma stark ödematös und die Epithelstränge verschmälert sind. An einer Stelle fand

sich eine kleine Rundzelleninfiltration, an einer anderen war der epitheliale Zellverband ganz gelockert. Endlich waren zwei kleine Venen durch frische Thromben verschlossen.

Nach alledem unterliegt es keinem Zweifel, daß wir es mit einer Wucherung von echtem Ek.-Gewebe zu tun haben. Bei der Frage nach der Natur der Wucherung können wir Carcinom, Adenom und Hyperplasie in Betracht ziehen. Für Carcinom liegt kein Anhaltspunkt vor, denn von malignem Übergreifen auf das Nachbargewebe oder Gefäßeinbrüchen konnte weder makro- noch mikroskopisch etwas nachgewiesen werden und das Gebilde war durch eine Kapsel scharf abgegrenzt. Es bleibt somit nur die Wahl zwischen Adenom und Hyperplasie. Die sichere Entscheidung hier zu treffen, ist aber sehr schwer. Für ein Adenom fehlt der Nachweis eines durch eine Bindegewebskapsel scharf gegen das alte Ek.-Gewebe abgegrenzten Tumors, auch hatte das Gebilde nicht Kugelgestalt. Immerhin ist es auch möglich, daß das alte Ek.-Gewebe zu einem atrophischen Saum verdrängt wurde, der makroskopisch nicht ohneweiters sichtbar ist, oder es ist dasselbe zur vollständigen Atrophie gebracht. Am ehesten dürfte es sich um eine Hyperplasie des ganzen Organs handeln, wofür die Beibehaltung der ursprünglichen Gestalt und insbesondere der am Ek. nicht selten vorkommenden Incision am Rande sprechen würde. Damit aber der lokal gesteigerte, also stellenweise exquisit herdförmige Charakter der Wucherung auch in der Benennung zum Ausdruck komme, könnte man vielleicht von einer adenomatösen Hyperplasie sprechen.

Die histologische Untersuchung der Knochen (Schädeldach, Wirbel, Rippe) ergab, daß die osteoiden Säume nirgends fehlten. Doch waren sie nicht so breit, wie das im zweiten Falle zu sehen ist. Das Becken, welches im höchsten Grade verändert war, gelangte allerdings nicht zur histologischen Untersuchung. Das Mark ist im Schädeldache vorwiegend ein Fasermark, in den Rippen gesellt sich auch zelliges Mark dazu und im Marke des Wirbels kommen überdies auch reichlich Fettzellen vor. Osteoblasten sind nicht selten anzutreffen.

Das Untersuchungsergebnis dieses Falles veranlaßte mich, wie oben erwähnt, die schon vor längerer Zeit angelegte

Sammlung von Fällen, die vom Standpunkte der Blutdrüsenpathologie ein Interesse beanspruchen, auf eventuelle Osteomalaciefälle durchzusuchen. Hiebei fanden sich die zwei im folgenden mitzuteilenden Beobachtungen, von denen die Blutdrüsen, darunter auch die Ek., zur Untersuchung gelangt waren.

Fall 2. Franziska S., 26 Jahre alt. Stand nur einen Tag auf der IV. med. Abteilung in Beobachtung. Aus der Anamnese sei bloß hervorgehoben, daß Patientin im 16. Lebensjahre an Gelenksrheumatismus litt. Ihre jetzige Krankheit begann vor drei Jahren mit Schwäche in den Knien, so daß sie nur schwer gehen konnte. Trotz Bäder verschlimmerte sich der Zustand, sie kann seit zwei Jahren gar nicht mehr gehen und seit einem Jahr ist die allmählich eingetretene Kontraktur in beiden Kniegelenken eine spitzwinkelige geworden. Seit 4 Monaten bemerkt sie das Eingesunkensein der vorderen Brustwand und ebensolange bestehen anfallsweise auftretende Atembeschwerden und Schmerzen in der Herzgegend. In den letzten Tagen traten noch Knöchelödeme auf und großes Durstgefühl. Die Menses stets regelmäßig, seit zwei Monaten ausgeblieben. Ein Abortus, eine Zangengeburt, deren Zeit sie aber nicht anzugeben vermag.

Im Harn Serumalbumin, Zucker (0·7%) und Aceton positiv.

Der Status praesens ergab eine sehr kleine, grazil gebaute, schlecht genährte, blasse Person. Sensorium getrübt. Sämtliche Knochen sind druckempfindlich, Kyphose der Hals- und Brustwirbelsäule, die Rippen und Sternum abgeknickt, Symphyse leicht schnabelförmig, Becken sehr eng und federt ebenso wie die Rippen. In beiden Hüft- und Kniegelenken Kontrakturen. Temperatur 37·2, Atmung 24, Puls 134, Herztöne rein, leise.

Im warmen Bade traten Zuckungen im Gesichte, Cyanose und etwa 5 Minuten dauernde Bewußtlosigkeit auf. Sie erholte sich bald und klagte über heftigen Durst. Exitus am nächsten Tage früh.

Die am 12. November 1903 von Herrn Prof. Ghon ausgeführte Obduktion ergab außer den schon oben erwähnten Erscheinungen der Osteomalacie eine totale Verfettung des Pankreas, Fettherz, fettige Degeneration der Leber und Nieren, Herzpolyp im linken Ventrikel, Atelektase beider Lungenunterlappen, Ödem und Anämie des Gehirns. Sonst nichts bemerkenswertes.

Zur histologischen Untersuchung wurden konserviert: Schilddrüse, Hypophyse, Epithelkörperchen, Ovarien, Pankreas, Nebennieren, Thymus, Milz, Lymphdrüse, Mamma und Knochen von verschiedenen Skeletteilen.

Wir beginnen mit den uns hier zunächst interessierenden Epithelkörperchen. Bei der anatomischen Präparation der Halsorgane wurden die beiden oberen leicht gefunden, sie

lagen typisch und zeigten normale Dimensionen. Das linke wurde in Altmann, das rechte ebenso wie die beiden unteren in Müller-Formol fixiert. Bei der Suche nach den unteren fand sich das rechte in der rechten Thymusspitze und war, wie so oft, etwas größer als die oberen. Das Auffinden des linken unteren Epithelkörpers stieß insofern auf Schwierigkeiten, als die linke Thymusspitze gelegentlich der Sektion, wahrscheinlich beim Auslösen des Manubrium sterni, abhanden gekommen war. Doch wurden zwei Gebilde, die sich unter dem linken unteren Schilddrüsenpole fanden, konserviert, wiewohl dieselben, eines wegen seiner Farbe, das andere offenbar wegen seiner ungewöhnlichen Größe, makroskopisch nicht als Ek. angesehen wurden. Mikroskopisch erwies sich ersteres als ein Fettläppchen, letzteres aber als ein Epithelkörperchen. Somit waren alle vier gefunden und das linke untere war von ungewöhnlicher Größe. Der histologische Bau der drei normal großen Ek. war bis auf einen Punkt der Norm entsprechend. Die Hauptzellen wohl etwas klein, ihr Protoplasma sehr blaß, ihre Anordnung wenigstens stellenweise alveolär, oxyphile Zellen in kleine Häufchen gruppiert und Fettzellen im Stroma in dem Alter entsprechender Menge. In dem nach Altmann osmierten Ek. sind die für die Epithelzellen charakteristischen Fettkörnchen etwas größer als es dem Alter zukommt, woraus ein vermehrter Fettreichtum im ganzen resultiert. Ungewöhnlich war der Befund von kleinen verstreuten Herden, deren Epithelzellen gegen die übrigen durch ihre Größe abstachen, bei der Osmierung auch fettärmer waren und daher als jüngere Wucherungsherde angesprochen werden dürfen, die sich aber nicht etwa nach Art von Adenomen durch Bindegewebe abgrenzen ließen, sondern in der Kontinuität des übrigen Parenchyms lagen.

Was nun das vierte Ek.[1] betrifft, so betragen seine Maße im Schnitt 16 : 6 *mm* (gegenüber den drei anderen, die 6 : 2,

[1] In meiner in den Mitteilungen aus den Grenzgebieten 1906 erschienenen Arbeit tat ich auch des in Rede stehenden Falles von Osteomalacie flüchtig Erwähnung, konnte aber zu der Zeit bloß von den drei normal großen Ek. berichten, die histologisch, wie ich damals meinte, »nichts auffallendes darboten«. Des vierten Ek. ist da noch keine Erwähnung getan. Als ich aber

$4 : 2^1/_2$ und $5 : 2$ *mm* betragen und, in Berücksichtigung der allgemeinen Atrophie und besonderen Kleinheit des Individuums, der Norm entsprechen). Doch dürfte es de facto noch größer gewesen sein, da der Schnitt der Längendimension nach unkomplett ist. Histologisch sieht man eine kleine, randständige Partie, welche in allen Punkten dem normalen Ek.-Gewebe entspricht, vor allem eine gewisse Gleichförmigkeit der Zell- und Kerngröße und Fettzellen im Stroma aufweist. Der weitaus größere Teil des Gebildes zeigt ein völlig verändertes Bild. Im Stroma fehlen, wie in dem Ek.-Tumor des vorhergehenden Falles, die Fettzellen ganz. Die Epithelzellen selbst wechseln ganz auffallend in ihrer Größe: Neben solchen von normaler Dimension mit kleinem, dunklem Kern liegen Zellen mit stark vergrößertem Zelleib und einem ungewöhnlich großen, lichten Kern mit ein bis drei Kernkörperchen. Diese großen Zellen sind entweder diffus oder in größeren, buchtig begrenzten Herden angeordnet. Oxyphile Zellen sind reichlich vorhanden. Im Stroma vielfach hyaline Degeneration. An anderen Stellen weist das Stroma Rundzelleninfiltrate auf. Von einer alveolären Struktur des Gewebes ist nichts mehr zu sehen. Es ist klar, daß hier eine Hyperplasie des Drüsengewebes vorliegt, ohne daß eine scharfe Grenze zwischen neu entstandenem und altem Ek.-Gewebe vorhanden wäre. Ein Osmiumpräparat wurde nicht hergestellt, da ja nach dem makroskopischen Befund überhaupt Zweifel darüber bestanden, daß es sich um ein Ek. handle.

Die Schilddrüse war makroskopisch klein, an der Schnittfläche weder Kolloidvermehrung noch Einlagerung von Adenomen oder Cysten. Histologisch ist der Befund nach jeder Richtung normal.

Die Hypophyse in ihren Dimensionen der Norm entsprechend. Auch histologisch sind die drei Zellarten (Haupt-, eosino- und basophile Zellen) in typischer Weise ausgebildet.

Die Nebennieren weisen keinerlei Abweichung von der Norm auf.

---

jüngst das oben erwähnte große Gebilde, auf das ich gar keine Hoffnung setzte, bei der histologischen Untersuchung unverhoffterweise als ein hyperplastisches Ek. erkannte, wurde es in diesem neuen Zusammenhange klar, daß die in den drei kleinen Ek. vorgefundenen, großzelligen, fettarmen Partien Wucherungsherde darstellen.

Die Ovarien zeigen an ihrer stark faltigen Oberfläche multiple bindegewebige Adhäsionen. Sie enthalten nur spärliche reife Follikel, dagegen reichliche Primordialeier in der Rindenschicht. Auch sind mehrere Corpuscula albicantia zu sehen, eines davon reichlich mit pigmenthaltigen Zellen versehen. Die Gefäßwände frei von hyaliner Degeneration.

Die Thymus unter Aufnahme von Fettgewebe ins Stroma dem Alter entsprechend involviert. Von lymphoidem Gewebe nur kümmerliche Reste erhalten, darin reichlich Hassal'sche Körperchen.

Im Pankreas ist das Stroma im höchsten Grade lipomatös umgewandelt. Im reichlichen Fettgewebe liegen ganz kleine Parenchyminseln, in denen oft das Stroma vermehrt und die Drüsenacini weiter auseinanderliegen. Die Langerhans'schen Inseln sind klein und spärlich. Es liegt somit eine Parenchymatrophie mit Beteiligung der Inseln vor und sekundäre Lipomatose des Stromas.

Die Mamma besteht vorwiegend aus einem derben, zellarmen Bindegewebe, in dem wenige Ausführungsgänge und ganz kümmerliche Acini spärlich eingestreut sind.

Die Knochen (Femurschaft und Kopf, Wirbel) zeigen die gewöhnlichen Bilder der osteomalacischen Veränderung. Die Knochenbälkchen allenthalben von breiten Säumen kalkfreien osteoiden Gewebes eingesäumt, dessen Lamellensysteme nicht überall direkt in die des kalkhaltigen Knochens übergehen. Das Mark ist zumeist ein Fettmark, stellenweise aber auch zellig oder bindegewebig oder aber in allen Kombinationen gemischt. Auch Zeichen von Atrophie sind an den Knochenbälkchen unverkennbar. Die Corticalis des Femur ist durch Einschieben weiter Fettmarkräume in ein dichtmaschiges Balkensystem umgewandelt. Im Femurkopf sind die Bälkchen äußerst spärlich, die Corticalis aufs äußerste verdünnt, streckenweise grenzt das Fettmark direkt an den Gelenksknorpel. Osteoblasten sind stellenweise gut ausgebildet, dagegen Osteoklasten nur ganz vereinzelt. Selbst in der Compacta des Femurs sind die osteoiden Säume überall vorhanden, aber viel schmäler als an den übrigen Orten.

Das Becken hatte die typische osteomalacische Beschaffenheit, es wurde aber nicht aufgehoben, so daß ich die genauen Maße nicht anzugeben vermag.

Fall 3. Marie Ch., 44 Jahre alte Neuntgebärende. Aufnahme auf die II. Gebärklinik (Hofrat Prof. Chrobak) am 19. Jänner 1905.

Die Anamnese ergibt folgendes. Erste Menses mit 16 Jahren, regelmäßig. Sieben normale Partus. Beschwerdefreie Schwangerschaften. Vor 3 Jahren, in der achten Gravidität, Auftreten von Osteomalacie. Die Röcke wurden ihr zu lang, es traten Schmerzen im Becken auf, der Gang wurde unsicher und schließlich konnte sie nicht mehr gehen. Sie lag im Bette zumeist in Bauch- oder Seitenlage, da ihr das Sitzen und Liegen am Rücken große Schmerzen bereitete. Die Entbindung erfolgte auf der gleichen Klinik am 9. September 1902 spontan. Nach der Entbindung wurde sie nie wieder ganz hergestellt, die meiste Zeit verbrachte sie jetzt sitzend und liegend, beim Gehen mußte sie sich stützen und hatte große Schmerzen.

Jetzt wieder gravid. Letzte Menses Mai 1904. Erste Kindesbewegungen 10. Oktober 1904. Die Beschwerden von Seiten der Osteomalacie verschlechterten sich wieder bedeutend, sonst bestanden aber keine Beschwerden. Am 19. Jänner Eintritt der Wehen und Aufnahme auf die Klinik.

Status praesens. Kleine, zarte, schlecht genährte Person. Brüste colostrumhaltig. Uterus teigigweich, kindliche Herztöne hörbar. Beckenmaße: Sp. = 20, Cr. = 25½, Tr. = 26, C. D. = 10, C. v. = 8½. Dist. tub. os. ischii 6 *cm*. Promontorium tief herabgedrängt, Steißbeinspitze nach vorn gerichtet, Schambeine seitlich eingedrückt.

Geburtsstatus: Scheidengewölbe herabgedrängt, Portio, äußerer und innerer Muttermund und Cervicalkanal verstrichen. Kindeskopf in II. Schädellage, beweglich. Infolge spontaner Blutung aus dem Genitale wird in Narkose nach Sprengen der Blase die Wendung und Extraktion ausgeführt. Naht eines Schleimhautrisses. 10 Minuten post partum spontaner Abgang der Placenta. Gegen die Blutung wird Ergotin injiziert und eine heiße Ausspülung ausgeführt. Kurz darauf wird der Puls plötzlich schwach und trotz Kampherinjektion, Herzmassage und künstlicher Atmung erfolgt nach wenigen Minuten der Exitus.

Kind, Knabe, 48 *cm* lang, 2800 *g* schwer, intrauterin abgestorben.

Aus dem ausführlichen Protokoll der am 20. Jänner 1905 von Herrn Prof. Ghon ausgeführten Sektion seien nur die wichtigsten Punkte exzerpiert.

140 *cm* lange Leiche, schwächlich, mager, blaß, Hals lang, schmal. Ödem der unteren Extremitäten. Mammae schwach entwickelt, entleeren auf Druck Milch; die Warzen groß, stark pigmentiert. Das Herz klein, sein Muskel dunkelbraun, das Epicard sulzig. Die Lungenspitzen schwielig, fixiert. Käsige Tuberkulose der tracheo-bronchialen und retroperitonealen Lymphdrüsen. Die Leber klein, scharfrandig, zähe, hellbraun mit kleiner Läppchenstruktur. Die Milz klein, derb, dunkelbraun, Trabekel sichtbar, Pulpa nicht abstreifbar. Uterus puerperalis, Cervix ödematös und eingerissen, Uteruscavum weit, enthält Blutcoagula. Adnexe frei. Interstitielle Nephritis im Stadium beginnender Schrumpfung. Kalkeinlagerungen in die Intima der Bauchaorta. Skelett: Thorax seitlich und vorn eingedrückt, Brustkorb sehr leicht zusammendrückbar. Schädeldach bis 8 *mm* dick, Innenfläche leicht rauh. Die Rippen sehr weich, biegsam. Die Wirbelsäule kyphoskoliotisch. Die Wirbel sehr leicht

mit dem Messer schneidbar. Die Röhrenknochen ziemlich fest. Das Becken asymmetrisch, schnabelförmig. Dasselbe wurde von Herrn Prof. Kolisko untersucht, dem ich die Angabe der folgenden Maße verdanke. Spinae anter. 18 *cm*, Cristae 24 *cm*, Spinae poster. 7·5 *cm*; Eingang: Conjugata 9·5 *cm*, Transversus magn. 11 *cm*, Transversus ant. 7 *cm*, Mikrochorda dext. 5 *cm*, Mikrochorda sin. 4·7 *cm*, Spinae ischii 6·5 *cm*, Tubera ischii 7 *cm*. Beckenmitte: Conjugata 13 *cm*, Transversus 7·5 *cm*, Beckenenge 8·5 *cm*, Beckenausgang 9 *cm*, Sacrumbreite 10 *cm*.

Von den Blutdrüsen wurden die folgenden untersucht:

Epithelkörperchen. Es sind alle vier gefunden worden. Das linke obere lag entsprechend dem oberen Schilddrüsenpol einem accessorischen Schilddrüschen dicht an und maß 16 : 3 : 3 *mm*. Das rechte obere lag an der hinteren Fläche des oberen Schilddrüsenpoles und war 21 : 3 : 3 *mm* groß. Das rechte untere lag an der hinteren Schilddrüsenfläche, entsprechend der Mitte der Höhe des Seitenlappens, war mit ihm verwachsen und platt. Seine Maße = 18 : 18 : 2 *mm*. Das linke untere endlich lag entsprechend dem linken unteren Schilddrüsenpol und maß 30 : 5 : 3 *mm*.

Zu diesen Maßen sei folgendes bemerkt. Das rechte obere und namentlich das linke untere Ek. müssen schon an und für sich entschieden als ungewöhnlich groß angesehen werden, namentlich aber im Hinblick auf die Kleinheit des Individuums und die allgemeine Atrophie seiner Organe. Mit Rücksicht auf diesen letzteren Umstand ist auch das linke obere Ek. als zu groß zu bezeichnen. Was aber das rechte untere betrifft, so ist die Beurteilung seiner Größe dadurch erschwert, daß es, wie so häufig bei Kropf (der auch hier vorhanden war, s. u.), mit der Kropfkapsel verlötet war und daher mit dem Wachstum der Schilddrüse zu einer großen, dünnen Platte ausgedehnt wurde.

Über die Größe der Ek. in diesem Falle gewinnen wir aber das richtige Urteil erst durch die mikroskopische Untersuchung, die eher Zeichen der Atrophie zu Tage förderte, so daß wir anzunehmen gezwungen sind, wir hätten die Ek. noch viel größer gefunden, wenn wir in einem nicht so weit vorgeschrittenen Stadium der Erkrankung die Obduktion zu machen Gelegenheit gehabt hätten, bevor es noch zur

allgemeinen Atrophie des Individuums oder vielleicht besonders der Ek. gekommen war.

Die histologische Untersuchung der Ek. ergab mehrere Abweichungen von der Norm. Zunächst ist das Stroma der Ek. entweder sehr arm an Fettzellen oder diese fehlen vollständig, während für gewöhnlich in diesem Alter das Fettgewebe des Stromas schon sehr reichlich ist. Dieser Fettgewebsschwund ist auf die allgemeine Kachexie zurückzuführen und es ist um so bemerkenswerter, daß die Ek. trotz derselben vergrößert gefunden wurden. Ferner besteht ein für das Ek. ganz ungewöhnlich deutlicher Aufbau des Gewebes aus polygonalen Läppchen, zwischen denen gut ausgebildete Bindegewebssepta verlaufen. Die Läppchen selbst sind ferner besonders auffallend alveolär aufgebaut. Die Alveolen bestehen aus kompakten Epithelzellhäufchen. Wo diese größer sind, bestehen sie aus den typischen Ek.-Zellen mit lichtem Protoplasma und scharfen Zellgrenzen, nur daß das Protoplasma recht spärlich ist und den Kern gerade bequem zu fassen vermag. Eine große Anzahl von Alveolen, namentlich an der Peripherie des Organs, ist aber atrophisch, bedeutend kleiner, von abgerundeter Form, aus wenigen, manchmal bloß drei oder zwei Zellen bestehend. Diese sind sehr klein, ihr Protoplasma stark gefärbt, homogen, ihre Kerne dicht, fast übereinander liegend, ihre Zellgrenzen unsichtbar. Wäre man allein auf solche Stellen angewiesen, man könnte in ihnen das Ek. nicht wiedererkennen. Neben diesen Zeichen der Atrophie finden sich aber, namentlich in einem der Ek., mehrere kleine, circumscripte Wucherungsherde, die schon bei schwacher Vergrößerung durch ihre dunkleren Kerne auffallen. Diese Herde zeigen ferner auch eine große Neigung zur Bildung von lumenführenden Alveolen, denen ein Inhalt fehlt. Die oxyphilen Zellen sind reichlich vorhanden und entweder klein, mit dunklem, homogenem, oder groß, mit besonders lichtem, wabigem Protoplasma. Im letzteren Falle komprimieren und verdrängen sie die Hauptzellen gegen die Peripherie des Alveolus. Bemerkenswert ist endlich die starke Füllung des gesamten Gefäßsystems, wodurch auch die die einzelnen Alveolen umspinnenden Kapillarnetze deutlich hervortreten. Die Gefäßquerschnitte liegen auffallend dicht

nebeneinander; sie sind nämlich infolge der allgemeinen Atrophie des Organs auf einen kleineren Raum zusammengedrängt.

Wir haben es nach alledem mit einem alle vier Ek. gleichmäßig betreffenden Zustande von Atrophie zu tun; daneben besteht auch ein herdförmiges Auftreten von Wucherungsbildern.

Die Schilddrüse in beiden Lappen fast gleichmäßig vergrößert. Der rechte 10 : 4 : 5, der linke 8 : 6 : 3 *cm*. Das Gesamtgewicht 140 *g*. Die Schnittfläche gleichmäßig feinkörnig mit sichtbarem Kolloid. Die Konsistenz nicht erhöht. Pathologische Einlagerungen (wie Adenome, Cysten, Verkalkungen) fehlen.

Histologisch sieht man zunächst ein Verwischtsein der Läppchenstruktur und eine Vergrößerung der Follikel, deren Zellen meist stark abgeplattet und deren Lumen mit homogenem Kolloid erfüllt ist. Insoweit handelt es sich somit um eine diffuse Kolloidstruma. Doch weist dieselbe noch einige beachtenswerte Punkte auf.

Der Follikelinhalt zeigt sehr oft zweierlei Kolloid, ein dünneres, lichter gefärbtes, junges und, darin schwimmend, ein großer oder mehrere kleine, dunkler gefärbte Brocken, wohl älteren Datums. Die häufig im Follikellumen vorkommenden desquamierten Zellen liegen so gut wie ausschließlich im jungen Kolloid. Es liegen somit Zeichen einer in letzter Zeit erfolgten gesteigerten, mit Zelldesquamation einhergehenden Kolloidsekretion vor.

Ferner scheint auch eine diffuse Parenchymneubildung, eine Hyperplasie vorzuliegen. Zwischen die oben geschilderten vergrößerten Follikel mit stark abgeplattetem Epithel sind nämlich überall verschieden große Gruppen von kleinen Follikeln eingestreut, deren Kolloid licht und deren Epithel kubisch ist. Dort, wo diese Gruppen kleiner Follikel an einen oder mehrere große Follikel angrenzen, trägt die Wand der letzteren (im Gegensatze zur übrigen Auskleidung) ein hochzylindrisches, dunkelkerniges Epithel und ist häufig auch gegen das Lumen zu eingestülpt. In osmierten Schnitten ist das Epithel der großen Follikel, soweit es abgeplattet ist, fettarm (was für die Kolloidstruma typisch ist); dagegen führen die aus zylindrischem Epithel bestehenden Wandanteile reichliche und große Fettkörnchen und stehen so zu den unter ihnen liegenden Gruppen kleiner Follikel mit nur spärlichem Fettgehalt in auffallendem Gegensatze. Grenzt eine Gruppe kleiner Follikel an mehrere große, so ist sie nicht selten durch zarte Bindegewebssepten derart in einzelne Anteile zerlegt, daß zu jedem großen Follikel ein solcher Anteil gehört. Alles das scheint dafür zu sprechen, daß eine circumscripte, durch zylindrisches Epithel ausgezeichnete Wandpartie eines alten Follikels eine Anzahl junger Follikel produziert und sie im anliegenden Stroma deponiert.

Die hier in Kürze geschilderten Besonderheiten der Kolloidstruma dieses Falles scheinen, wenn auch in ganz bescheidenem Maße, in der Schilddrüse überhaupt nicht selten vorzukommen. Bei dem hier vorliegenden Grade der

Veränderungen jedoch scheint es sich um die der Gravidität, wenn auch nicht absolut konstant, zukommende Hypersekretion und Hyperplasie zu handeln. Es wird sich vielleicht später einmal die Gelegenheit ergeben, in systematischen Untersuchungen auf die Schwangerschaftsveränderungen der Schilddrüse zurückzukommen, weshalb wir hier nicht näher darauf eingehen wollen.

Die Hypophyse, welche makroskopisch an der Schnittfläche eine auffallend lichte Farbe aufwies, zeigte histologisch wie im Fall 1 die Erscheinungen der Graviditätshyperplasie. Die junge Zellwucherung ist hier sogar zuweilen eine herdförmige. Wir wollen uns hier mit diesem kurzen Hinweis begnügen, da ich auf die Schwangerschaftsveränderungen der Hypophyse vielleicht schon in Bälde in Gemeinschaft mit Dr. Stumme ausführlich zurückkommen werde.

Die Thymus lag bloß in kümmerlichen Resten vor. Histologisch sieht man in einem lockeren, wie ödematösen Stroma ganz schmale, dichtkernige Züge und Läppchen, die stellenweise von stark atrophischem Fettgewebe umgeben sind. Bei stärkerer Vergrößerung bestehen die Läppchen aus zweierlei Zellen, und zwar aus locker liegenden Lymphocyten mit kleinem, dunklem, rundem Kern und aus in Strängen angeordneten Zellen mit lichteren, ovalen Kernen. Diese Stränge verraten sich als Rest der Marksubstanz dadurch, daß sie die Hassal'schen Körperchen führen. Diese sind reichlich vorhanden und fast durchwegs so vollständig verkalkt, daß der Hämalaun die Peripherie schwarzblau färbt, ins Zentrum aber nicht einzudringen vermag.

Es handelt sich somit um eine involvierte Thymus, deren Fettgewebe, entsprechend dem allgemeinen Marasmus, atrophisch geworden ist und deren Hassal'sche Körperchen auffallend stark verkalkt sind. Diese Kalkablagerung findet sich zuweilen schon unter normalen Verhältnissen, niemals aber in so exzessivem Maße wie hier, wie wenn die überhaupt zur Verkalkung neigenden Hassal'schen Körperchen gerade in diesem Falle von Osteomalacie Gelegenheit gehabt hätten, sich mit den freigewordenen Kalksalzen zu beladen.

Das Pankreas entsprechend groß, 80 *g* schwer, an der Schnittfläche rötlichgrau, groblappig. Histologisch das Stroma frei von Fettzellen, das Parenchym und die Inseln von der Norm nicht abweichend.

Nebennieren. Die linke von dreieckiger Gestalt und normalen Dimensionen. Histologisch das Mark nach Chrombehandlung, trotz spät ausgeführter Sektion, deutlich chromaffin; die Rinde in allen drei Schichten wohl charakterisiert. Bloß in der Reticularis stellenweise die Blutgefäße erweitert und die Epithelbalken etwas verschmälert. Einzelne Gefäßäste sind teils durch alte, organisierte, teils frische, eben in Organisation begriffene Thromben partiell verschlossen. Die rechte Nebenniere war schon makroskopisch auffallend, stellenweise sogar ganz besonders dünn. Histologisch ist auf lange Strecken hin die gesamte Dicke des Organes durch eine schwielige Narbe ersetzt, in und an der kleinere Inseln von Rinde oder Mark liegen, die entweder wohlerhalten und regeneriert der kugeligen Gestalt zustreben oder in Atrophie begriffen und sehr klein sind. Alte und frischere Gefäßthromben sind auch hier vorhanden. Nur an wenigen Stellen hat der Bau des Organes gar nicht gelitten.

Ovarien. Das rechte 4·5 : 1·5 : 0·3 *cm*, das linke 5·5 : 2 : 0·4 *cm* groß. Die Ovarien haben eine platte Gestalt und sind sehr dünn, im rechten ein ebenfalls plattes, 1 *cm* großes Corpus luteum. Mikroskopisch finden sich zahlreiche Corpora albicantia und hyalin degenerierte und verödete Gefäße. Neben spärlichen Primordialfollikeln ganz vereinzelt auch solche mit etwa zweischichtigem Follikelepithel. Nirgends reifere Follikel. An der Oberfläche eines der Ovarien kleine Deciduazellhaufen. In osmierten Schnitten findet sich das meiste Fett in die Corpora albicantia umgebenden Zellen. Ferner sind manche Corpus luteum-Zellen fetthaltig. In den Eiern liegt regelmäßig ein Kranz kleiner Fettkörnchen, weit spärlicher im Follikelepithel.

Im Knochen (Wirbel) Erscheinungen einer hochgradigen Osteomalacie. Die Knochenbälkchen bestehen vorwiegend aus kalkfreiem Osteoid, in dem noch Inseln kalkhaltigen Knochens erhalten sind. Das Mark ist vorwiegend ein zelliges.

In jüngster Zeit kamen im Institute noch drei weitere Osteomalaciefälle zur Obduktion, die wir im folgenden wiedergeben.

Fall 4. Agnes G., 40 Jahre alt, eine mittelgroße, kräftige Person, mit stark entwickeltem Panniculus adiposus, gibt an, ihre erste Menses im 14. Lebensjahre gehabt zu haben. Sie war 15mal gravid, davon ein Abortus im zweiten Monat und 14 normale Partus mit lauter lebenden Kindern. Vor 9 Jahren hatte sie nach einer Geburt »Mutterfraisen«. Vor 2 Jahren wurde sie wegen Eierstockentzündung ambulatorisch behandelt, ebenso vor einem Jahre wegen »Lungenkatarrh«.

In den letzten 6 Wochen der vorletzten, vorjährigen Schwangerschaft klagte sie über Schmerzen im Kreuz und den Oberschenkeln und konnte schlecht gehen. Die Beschwerden verschwanden 4 bis 5 Monate nach der Entbindung, um in der jetzigen, XVI. Gravidität verstärkt wiederzukehren. In den letzten 9 Wochen konnte sie fast gar nicht gehen, die Knochenschmerzen wurden in die falschen Rippen verlegt, sie sollen in die Beine ausstrahlen und beim Liegen am stärksten sein. In der ersten Graviditätshälfte blutete sie 5 Tage hindurch aus dem Genitale; durch Bettruhe hörte die Blutung auf.

Die Patientin wird am 21. November 1906 auf die II. Gebärklinik (Hofrat Prof. Chrobak) aufgenommen. Temperatur 36·9, Puls 100. Harnbefund: Zucker negativ, Nucleoalbumin reichlich, Serumalbumin deutlich. Keine Zylinder. Ödem an den unteren Extremitäten, der Kreuzgegend und dem Sternum. Ascites. Hautdecken blaß, Lippen cyanotisch, systolisches Geräusch an der Herzspitze.

Becken: Sp. = 23, Cr. = 28, Tr. = 31, C. D. = 12·5, C. v. = 11. Kein deutlicher Symphysenschnabel, Kreuzbein oben nach abwärts geneigt,

seine beiden unteren Wirbel nach vorn abgeknickt, Promontorium nur wenig vorspringend. Nirgends Druckempfindlichkeit der Beckenknochen.

Eintritt der Wehen 10. Dezember. Am 11. Dezember wegen Vorfall der Nabelschnur und einer Hand Wendung und Extraktion. 5 Minuten darauf spontaner Abgang der Placenta. Kind, Knabe, 50 *cm* lang, 2970 *g* schwer, tief asphyktisch, konnte nicht wiederbelebt werden.

Am 13. Dezember trat Fieber auf, 38 bis 38·9. Puls 140 bis 160, unregelmäßig, klein. Hochgradige Dyspnoe. Allgemeinzustand sehr schlecht. In der Nacht beim Aufsetzen plötzlicher Collaps, Exitus. Klinische Diagnose: Myodegeneratio cordis. Osteomalacia??

Die am 14. Dezember 1906 von Herrn Dr. Bartel ausgeführte Sektion ergab im wesentlichen folgendes. Am Herzen war bloß eine mäßige, exzentrische Hypertrophie des linken Ventrikels vorhanden. Fettige Degeneration der Leber und Nieren, chronischer Tumor der Milz mit leichter akuter Schwellung, beiderseitiger Hydrothorax, Ödem der Lungen. Die Mammae entleeren auf Druck und auf der Schnittfläche reichlich trübes Sekret. Bezüglich des Skeletts war folgendes bemerkenswert. Beim Eröffnen des Thorax knickte das Sternum im Bereiche des Manubriums leicht und geräuschlos ab. Ebenso lassen sich die 2. bis 5. Rippe an ihren vorderen Enden leicht und geräuschlos abknicken, während die falschen Rippen bloß biegsam, aber nicht abzuknicken sind. Am Becken bloß die leicht bewegliche Symphyse auffallend, sonst, wie am übrigen Skelett keinerlei Deformitäten. Das Schädeldach 3 bis 7 *mm* dick, schwer, auf der Sägefläche nichts auffallendes, an der Innenfläche keine Spur von Osteophyt. Das vordere Ende der 3. Rippe ließ sich, wenn auch mit einiger Anstrengung, ein wenig mit dem Knorpelmesser einschneiden, sonst war das an keinem anderen Knochen der Fall. Die Messerspitze ließ sich etwa 1 bis 2 *mm* in die Wirbelkörper und die Darmbeinschaufel einstechen.

Es wurden maceriert das Becken, die Wirbelsäule und die Rippen. Auch jetzt ist an keinem dieser Knochen irgend eine Deformität wahrzunehmen. Das Becken weist vollkommen normale Formen und Maße auf. Auffallend ist an demselben nur die Leichtigkeit sowie die porotische Beschaffenheit in der Umgebung der Symphyse. Ebenso porotisch sehen die Körper der unteren Brustwirbel und die hinteren Enden einiger Rippen aus.

Von den Blutdrüsen gelangten die folgenden zur Untersuchung.

Die Schilddrüse war makroskopisch nicht vergrößert; der rechte Lappen 5·5 : 2·5 : 3 *cm*, der linke Lappen 5·5 : 3 : 2·5 *cm*. Auf der Schnittfläche außer einem bohnengroßen Adenömchen nichts auffallendes. Histologisch war der typische Läppchenbau wohl ausgeprägt, die Follikel zumeist der Norm entsprechend groß, nur wenige etwas größer. Im lichtgefärbten Kolloid schwimmen stellenweise eingedickte alte Kolloidmassen neben desquamierten Zellen. Einige sehr kleine Adenömchen fallen erst bei der mikroskopischen Untersuchung auf. Die osmierten Schnitte zeigen einen dem Alter entsprechenden Fettgehalt der Epithelzellen. Auffallend reichlich auch im Lumen freiliegende, mit Fettkörnchen erfüllte Zellen. In dem schon makro-

skopisch sichtbar gewesenen Adenömchen fallen im Osmiumschnitt rundliche, wenn auch nicht scharf begrenzte Parenchymherde durch ihre besondere Fettarmut auf. Während im übrigen Adenom die Fettkörnchen reichlich, wenn auch viel kleiner als im eigentlichen Schilddrüsenparenchym sind, sind sie in den erwähnten Herden ganz besonders fein und sehr spärlich, ja oft fehlen sie ganz. Diese Herde zeichnen sich auch noch durch den Protoplasmareichtum und die durchwegs großen und lichten Kerne ihrer Zellen aus. Es handelt sich um circumscripte, offenbar unter dem Einflusse der Schwangerschaft entstandene, ganz junge Wucherungsherde in einem Adenom.

Hypophyse: $2:1\cdot2:0\cdot7\,cm$ groß, $1\cdot1\,g$ schwer; die Schnittfläche sehr licht. Histologisch zeigt das Organ, ebenso wie im ersten und dritten Falle, den typischen Befund der Schwangerschaftshypertrophie.

Ovarien von platter Gestalt, das rechte $6:2:0\cdot4\,cm$ enthält das Corpus luteum, das linke $3\cdot5:2\cdot4:0\cdot5\,cm$. Histologisch das Keimepithel vielfach durch perioophoritische Adhäsionen unterbrochen. In den obersten Stromaschichten in den meisten Schnitten größere und kleinere Deciduazellhaufen mit reichlicher Vascularisation. Einer von ihnen in einer Bindegewebsadhäsion liegend. In den aus 14 verschiedenen Stellen entnommenen Schnitten fanden sich nur äußerst spärliche Follikel, deren frühe Entwicklungsstadien nur kümmerlich erhalten sind. In den größeren Follikeln berührt der Liquor das Stroma, da das Follikelepithel ganz fehlt. Dieses ist nur in einem Follikel erhalten. Corpora albicantia sind reichlich vorhanden, ebenso krausenförmige hyaline Bänder und Gefäße mit hyalin degenerierten Wandung.

Nebennieren entsprechend groß; auf der Schnittfläche zeigt die Rinde eine periphere gelbe Zone und eine zentrale dunkelbraune. Erstere entspricht histologisch der Glomerulosa und dem peripheren Anteile der Fasciculata und ist sehr fettreich. In der Rinde sitzt ein kleiner, kugeliger, aus fettfreien Zellen bestehender Hyperplasieherd. Das makroskopisch graue, reichlich vorhandene Mark ist chromaffin und wohlerhalten. Eine im Schnitte zwischen Mark und Rinde liegende Vene ist frisch thrombosiert.

Das Pankreas zeigt weder makro- noch mikroskopisch irgend welche Veränderungen. Fettzellen im Stroma nur ganz vereinzelt, Parenchym und Inseln intakt.

Epithelkörperchen. Sie lagen alle vier etwa an normaler Stelle und maßen: das rechte obere $9:8:2\cdot5\,mm$, das rechte untere $6:5:2\cdot5\,mm$, das linke obere $10:5:2\,mm$, das linke untere $10:6:4\,mm$. Sie können gewiß nicht als irgendwie auffallend vergrößert bezeichnet werden, doch sind sie mit Ausnahme des rechten unteren schon zu den großen zu zählen. Ihre Farbe und Konsistenz bot nichts Auffälliges. Von jedem derselben wurde ein kleines Stück zur Osmiumfixation bestimmt, der Rest in Müller-Formol fixiert und in komplette

Serien zerlegt. Histologisch ist der Bau ein dichter und kleinalveolärer. Die Fettzellen des Stromas in entsprechender Zahl, einzeln und in kleinen Trauben. Ebenso die oxyphilen Zellen an Zahl entsprechend. Die sogenannten Hauptzellen sind klein, ihr Protoplasma entweder ganz licht oder gar nicht gefärbt, ihre Zellgrenzen deutlich. Also bisher keine Abweichung von der Norm. Einigermaßen auffallend ist es aber, daß in allen vier Ek. (Müller-Formol, Hämalaun-Eosin) an zahlreichen Stellen sich mehr circumscripte oder auch diffuse Ansammlungen von Zellen finden, die durch ihre oft mehr als doppelte Größe, ihr ungefärbtes Protoplasma und besonders scharfe Zellgrenzen an die Zellen des jugendlichen Ek. erinnern. Diese Zellen nehmen oft die zentralen Partien von breiten Balken ein, die dann von einer Lage kleinerer Haupt- oder oxyphiler Zellen eingesäumt sein können, wodurch ein ungewöhnliches Bild entsteht. Diese großen lichten Zellen findet man zuweilen auch unter normalen Umständen im Ek. des Erwachsenen, aber niemals in so großer Menge wie hier.

Weit instruktiver sind die osmierten Schnitte. Der Gehalt der Zellen an Fettkörnchen ist der entsprechende, nur fällt es auf, daß die oxyphilen Zellen im Gegensatze zur Norm gröbere Fettkörnchen aufweisen als die Hauptzellen. Die oben geschilderten, aus besonders großen, lichten Zellen bestehenden Epithelbalken sind deutlich fettärmer, da hier die Fettkörnchen kleiner und spärlicher sind als in der Umgebung. Es fallen ferner circumscripte Partien auf von deutlich balkigem Bau, aus protoplasmaarmen Zellen bestehend und nur ganz kleine, dafür zahlreiche Fettkörnchen aufweisend. Diese Partien sind schon in den nicht osmierten Schnitten als circumscripte, dunkel- und dichtkernige Herde aufgefallen. An anderen Stellen wieder finden sich mehr kugelige Herde, die durch die starke Füllung ihrer Kapillaren auffallen und in den protoplasmaarmen Zellen nur spärliche, kleine Fettkörnchen führen. Allen diesen Herden ist es eigen, daß sie in ihrem Stroma keine oder nur spärliche Fettzellen führen, gegen die Umgebung aber unscharf begrenzt sind, da sich am Rande dieser Herde fettreiche Zellen unter die fettarmen mischen. Es scheint sich nach alledem um junge Wucherungsherde zu handeln, die

zum Teil lebhaft an die der nicht vergrößerten Ek. im zweiten Osteomalaciefall, zum Teil an die des dritten Falles erinnern, aber viel größer sind als in diesem und sich durch mehr als 100 Schnitte erstrecken können. Gegen die Möglichkeit, daß es sich etwa allein um eine Graviditätshypertrophie handelt, woran man immerhin auch denken muß, scheint uns der eben erwähnte zweite Osteomalaciefall zu sprechen, der die gleichen Bilder aufwies, obwohl er weder in der Gravidität noch im Puerperium zur Untersuchung gelangte. Zu einer schon makroskopisch sichtbaren Ek.-Vergrößerung kam es im vorliegenden Falle nicht, vielleicht wegen der auch nur rudimentären oder erst im Werden begriffenen Erscheinungen von Seite des Skelettes.

Knochen. Es wurden histologisch untersucht: Femurschaft, Rippen, Sternum, Wirbel und Becken. In allen war der Befund der gleiche, wenn auch graduell ein verschiedener. Die Knochenbälkchen sind noch recht breit, aber allenthalben von osteoiden Säumen eingefaßt. Dieselben sind im Femurschaft am schmälsten, im Becken am breitesten. Das Mark ist vorwiegend ein zelliges. Es liegt zweifellos eine allerdings nicht hochgradige Osteomalacie vor, immerhin weit ausgeprägter, als man es nach dem makroskopischen Befund hätte erwarten dürfen.

Fall 5. Marie S., 68 Jahre alt, war angeblich seit vielen Jahren gichtleidend, seit zwei Jahren bettlägerig. Sie starb plötzlich und wurde aus diesem Grunde sanitätspolizeilich (19. November 1907) obduziert.

Es handelte sich um eine 143 *cm* lange, hochgradig abgemagerte Frau mit blassen Schleimhäuten. Die Schilddrüse durch eingelagerte Kropfknoten in beiden Lappen, namentlich im rechten, vergrößert, die Trachea jedoch nicht komprimiert. Totale Anwachsung der Lungen, pneumonische Infiltration des rechten Ober- und Mittellappens. Eitrige Bronchitis. Atrophie der Organe. Linkerseits Ureterobliteration mit Hydronephrose. Inneres Genitale stark atrophisch.

Der Knochenbau zart, die Wirbelsäule im Brustteile bogenförmig nach hinten gekrümmt, das Sternum buckelig vorgewölbt, der Thorax kurz. Rippen, Sternum und Wirbelkörper mit dem Messer leicht schneidbar. Kiefer zahnlos. Schädel dickwandig, kompakt, dabei doch porös. Das Becken hochgradig verengt. Eingang von Kartenherzform. Symphyse schnabelförmig vorspringend, Schambogen verengt. Osteomalacie.

Herr Prof. Kolisko, der die Obduktion ausgeführt hatte, hatte die Freundlichkeit, mir ein Stück vom Manubrium sterni und die Halsorgane zur Untersuchung zu überlassen.

Mikroskopische Untersuchung. Knochen: Unentkalkte Schnitte vom Sternum zeigen sehr breite osteoide Säume, ja stellenweise bestehen die Bälkchen bis auf eingesprengte größere oder kleinere Partien kalkhaltigen Knochens ganz aus osteoidem Gewebe. Im zelligen Mark finden sich spärliche Fettzellen.

Schilddrüse. 145 *g* schwer, auf der Schnittfläche kleinste bis haselnußgroße Adenomknoten, zwischen ihnen noch reichlich Parenchym erhalten. Dieses besteht zum Teil aus histologisch normalem Schilddrüsengewebe, zum Teil ist aber sein Stroma vermehrt oder die Follikel etwas größer. An den Adenomen histologisch nichts Auffallendes.

Epithelkörperchen. Sie wurden alle vier gefunden, waren gut entwickelt, aber keineswegs übermäßig. Ein jedes von ihnen wurde in zwei Hälften zerlegt, in Müller-Formol und Altmann fixiert und in komplette Serien zerlegt. Das Stroma ist im allgemeinen zart. Nur an drei Stellen des einen Ek. findet sich eine Bindegewebsvermehrung in Form einer strahligen Narbe. Die Fettzellen im Stroma sind spärlich oder fehlen ganz. Um die großen Gefäße, namentlich die Arterien, liegen pigmenterfüllte Zellen. Das Pigment in Müller-Formol gelbbraun, in den osmierten Schnitten dunkelbraun. Die oxyphilen Zellen sind reichlich vorhanden, ihr Protoplasma meist reichlich. Doch gibt es auch ganz kleine oxyphyse Zellen, die zwischen den Hauptzellen liegen. Diese sind im allgemeinen hell und haben scharfe Zellgrenzen, doch ist die Größe der Zellen und ihrer Kerne eine sehr verschiedene und darum das sonst gleichmäßige Gefüge der Organe in den meisten Schnitten ein sehr abwechslungsreiches. Die Fettkörnchen der Hauptzellen sind von Kerngröße und darüber, entsprechen also dem Alter des Individuums. Fast kein Schnitt ist aber frei von auffallend fettfreien Herden, deren Gesamtmasse in zahlreichen Schnitten der des fettreichen Parenchyms gleichkommt oder es übertrifft.

Diese fettarmen Herde sind vorwiegend unregelmäßig geformt und unscharf begrenzt; sie bestehen aus fettfreien Zellen oder aus solchen mit auffallend kleinen Fettkörnchen. Die unscharfe Begrenzung der Herde ist dadurch bedingt, daß am Rande fettreiche und fettarme Zellen durcheinandergemischt liegen. Von diesem Verhalten abweichend waren die folgenden Bilder. Mitten im fettreichen Parenchym liegen hie und da scharf begrenzte Alveolen, deren periphere Zellen klein, kubisch, dunkel sind und nur feinste Fettkörnchen an der dem Bindegewebe abgewendeten Seite führen, während die zentral liegenden Zellen größer, lichter und ganz fettfrei sind. Die Müller-Formolschnitte sind lange nicht so instruktiv wie die osmierten, da in ihnen bloß der in verschiedenen Partien verschiedene Protoplasmareichtum der Zellen zum Ausdrucke kommt.

Fall 6. Therese G., 39 Jahre alt. Aufgenommen auf die Klinik Chrobak am 24. Februar 1907. Gibt an, vor 8 Jahren Gelenksentzündung gehabt zu haben. Menses seit dem 18. Lebensjahre, stets regelmäßig. Hat 11 normale Entbindungen durchgemacht, die letzte vor einem Jahre. Sechs Kinder leben.

Ihre jetzige Krankheit trat 6 Wochen vor der letzten Entbindung auf und begann mit Kreuzschmerzen, die in die Beine ausstrahlten. Die Schmerzen steigerten sich später, auch im Puerperium immer mehr, so daß sie schließlich kaum gehen konnte. Eine Phosphortherapie, die sie in den letzten 2 Monaten durchmachte, blieb ohne wesentlichen Erfolg, sie kann nur mit Hilfe eines Stockes gehen, ist vollständig arbeitsunfähig.

Status praesens. 152 *cm* hoch, kräftig, gut genährt. Infolge starker Annäherung der Symphyse zum Rippenbogen sind die Bauchdecken in Querfalten gelegt. Am Genitale nichts auffallendes. Sp. 25, Cr. 30, Tr. 34, C. v. 5 bis 6. Symphysenschnabel deutlich tastbar, 4 *cm* lang, kaum für zwei Finger einlegbar. Promontorium steht tief, springt stark vor, Kreuzbein horizontal, Steißbein nach vorn abgeknickt. Tubera ischii auf 5 *cm* genähert, Becken und Sternum leicht druckempfindlich, Rippen gar nicht. Abduktion der Beine aktiv und passiv nur in geringem Grade möglich. Herzdämpfung vergrößert, Herzaktion unregelmäßig, systolisches Geräusch. Harn frei von Eiweiß und Zucker.

27. Februar 1907 wurden beide Ovarien per laparotomiam entfernt. Zwei Tage später Exitus unter Temperaturanstieg bis 39·1.

Bei der am 2. März vorgenommenen Obduktion fand ich eine eitrige Entzündung im Bereiche der Laparotomiewunde und der Abtragungsstelle beider Ovarien, wie auch streifige Rötung der Darmserosa. Eitrige Bronchitis, Ödem der Lungen, parenchymatöse Degeneration des Herzens, der Leber und der Nieren. Struma adenomatosa colloides. Das Schädeldach 5 bis 8 *mm* dick, mit dem Messer kaum schneidbar. Die Rippen und Sternum geräuschlos abknickbar. In die Körper der Lendenwirbel läßt sich das Messer leicht bis an

den Griff einstechen. Die obere Brustwirbelsäule skoliotisch. Beckeneingang kartenherzförmig, die Symphyse schnabelförmig vorspringend.

Das Becken ist nach erfolgter Maceration etwas leichter, an einzelnen Stellen, so an der Tuberositas ossis ilei, deutlich porös; der horizontale Schambeinast ist deutlich nach innen eingebogen, die Fossa iliaca beiderseits tiefer, das Kreuzbein stark gehöhlt und das Steißbein nach vorne oben gerichtet. Die mir von Herrn Prof. Kolisko freundlichst übergebenen Maße lauten: Eingang: Conjugata vera 8·5, Transversa major 13, Transversa anterior 10·3, rechte Mikrochorde 5·4, linke Mikrochorde 6·2. Beckenmitte: Conjugata 11·5, Transversa 10, Spinae ischii 9·5. Beckenausgang: Tubera ischii 8·7, Conjugata (Sacrumspitze) 11·5. Spinae ant. sup. 24·7, Cristae 26·5, Spinae post. sup. 6·2, Sacrumbreite 11·6 *cm*.

Histologische Untersuchung. Knochen: Unentkalkte Schnitte aus dem Körper eines Lendenwirbels zeigen ein nicht auffallend reduziertes Balkensystem. Die Bälkchen haben meist schmale, selten etwas breitere osteoide Säume. Nur ausnahmsweise sieht man ein schmales Bälkchen, das auf eine kurze Strecke ganz aus Osteoid besteht. Oft ist das Bälkchen auf der einen Seite mit einem osteoiden Saum, auf der anderen dagegen mit einer Osteoklastenreihe versehen. Das Mark ist durchwegs ein zelliges mit vereinzelten Fettzellen.

Epithelkörperchen: Alle vier sind gefunden worden. Ihre Maße: 17 : 7 : 2, 11 : 7 : 2, 8 : 4 : 3, 8 : 4 : 3 *mm*. Ein jedes derselben wurde zur Hälfte in Müller-Formol, zur Hälfte in Altmann fixiert und in komplette Serien zerlegt. Das Stroma ist zart, sehr reich an Fettzellen, die stellenweise die Kapsel durchbrechen. In zwei Ek. finden sich kleine, mononucleäre, perivasculäre Infiltrate. Die Hauptzellen sind klein, ihr Protoplasma färbbar, die Zellgrenzen weniger deutlich. An einer Stelle findet sich eine Gruppe besonders dunkel- und dichtkerniger Alveolen, die Kolloidfollikel führen. Die oxyphilen Zellen sind spärlich. In den osmierten Schnitten finden sich die dem Alter entsprechend großen Fettkörnchen in den Zellen. Sie sind im Gewebe recht gleichmäßig verteilt; nur an sehr wenigen, kleinen, unscharf begrenzten Stellen finden sich unter die fetthaltigen auch fettfreie Zellen gemischt.

Schilddrüse beiderseits gleichmäßig und beträchtlich vergrößert. Maße auf jeder Seite 12·5 : 5·5 : 5 *cm*. Gesamtgewicht 260 *g*. Auf der Schnittfläche

zahlreiche große, entweder wohlerhaltene oder kolloid degenerierte, cystische und selbst verkalkte Knoten. Das zwischen ihnen liegende Parenchym sicher an Menge reduziert, histologisch das typische Bild der Kolloidstruma mit stellenweiser Vermehrung des Stromas. Die Knoten sind histologisch Adenome. In einem derselben findet sich eine Stelle, wo die Follikel ein völlig verändertes Aussehen darbieten, das an beginnendes Carcinom denken läßt. Das sonst einschichtige kubische Epithel ist mehrschichtig geworden, begrenzt sich buchtig gegen das Bindegewebe und besteht aus viel größeren und lichteren Zellen.

Ovarien. Das eine derselben durch eine wallnußgroße Cyste vergrößert, das andere normal groß. Die Cyste ist mit Bindegewebe ausgekleidet, das von einem sehr verschieden dicken Saum protoplasmareicher Zellen umgeben ist. Im übrigen, verdrängten Ovarialgewebe spärliche Follikel. Dagegen finden sich solche in allen Stadien der Reifung auf der anderen Seite. Die hyaline Degeneration der Gefäße ist nur an einzelnen Stellen zu sehen und tritt nur wenig in den Vordergrund.

Hypophyse 15 : 11 : 5 *mm* groß, 0·5 *g* schwer. Weder makro- noch mikroskopisch etwas bemerkenswertes.

Pankreas mikroskopisch stark fettdurchwachsen, im übrigen Parenchym und Inseln intakt.

Die Nebennieren makroskopisch ohne Besonderheiten. Aus dem histologischen Befunde wäre hervorzuheben, daß die Rindenzellen arm sind an Fetttropfen. Zwischen die Zellsäulen schieben sich an mehreren Stellen Fettzellen oder Rundzelleninfiltrate ein, die beide vielfach nebeneinanderliegen.

Wenn wir unser Osteomalaciematerial überblicken, so fällt es zunächst auf, daß es sich meist um sehr fruchtbare Frauen handelte. Der vierte Fall wies 16 Graviditäten auf, der sechste Fall 11, der erste und dritte Fall je 9, der zweite Fall bloß 2, vom fünften Fall ist uns diesbezüglich nichts bekannt geworden. Die Osteomalacie trat einmal in der letzten Gravidität auf (6), zweimal in der vorletzten (3, 4), während im ersten und zweiten Falle nicht angegeben ist, in welcher Gravidität die Osteomalacie begann, und im fünften ein solcher Zusammenhang nicht wahrscheinlich ist. In drei Fällen (1, 3, 4) findet sich das Geschlecht des Kindes aus der letzten Gravidität angegeben, es handelte sich stets um Knaben.

Die klinischen und anatomischen Erscheinungen von Seiten des Skelettes waren in allen sechs Fällen die für die Osteomalacie typischen, wenn auch von sehr verschiedener Intensität.

Der Schilddrüsenbefund war ein wechselnder. Einmal (2) war die Schilddrüse in keiner Weise von der Norm abweichend. Im ersten Falle lag eine kaum vergrößerte, geringe Kolloidstruma mit Schwangerschaftshyperplasie vor, einmal (4) eine nicht vergrößerte, histologisch bis auf einige kleine Adenömchen (von denen das größte eine frische Graviditätshyperplasie aufwies) normale Schilddrüse. In den drei übrigen Fällen lagen ausgesprochene Kröpfe vor, und zwar einmal eine diffuse Kolloidstruma mit frischer Hyperplasie (3) und zweimal (5, 6) eine Struma adenomatosa.

Die Hypophyse zeigte in den Fällen, die in der Gravidität, respektive im Puerperium zur Obduktion gelangten (1, 3, 4), die auch sonst typischen Erscheinungen der Graviditätshyperplasie. In den zwei anderen (2, 6), die lange Zeit nach der letzten Geburt verstarben, war die Hypophyse ganz normal, im fünften Falle wurde sie nicht untersucht.

Die Ovarien waren im zweiten Falle ganz normal, im sechsten Falle fand sich eine kleine Cyste, im übrigen aber die Follikel zahlreich und nur wenige hyalin degenerierte Gefäße. Dreimal (1, 3, 4) bestand weitgehender Schwund der Follikel nebst hyaliner Degeneration der Gefäße und einmal (5) wurde makroskopisch eine hochgradige senile Atrophie des inneren Genitale konstatiert.

Das Pankreas war nur im zweiten, mit Diabetes kombinierten Falle atrophisch, sonst (1, 3, 4, 6) histologisch normal, einmal (5) wurde es nicht untersucht.

Die Nebennieren waren zweimal (1, 2) normal, im vierten Falle fand sich, wie so oft, ein kleines Rindenadenömchen und eine frische Venenthrombose, einmal (6) Rundzelleninfiltrate und Ablagerung von Fettzellen im Rindenstroma, im dritten Falle partielle Atrophie der einen Nebenniere, im fünften Falle erfolgte keine anatomische Untersuchung.

Die Thymus wurde nur zweimal untersucht (2, 3) und war, abgesehen von der auffallenden Verkalkung der Hassalschen Körperchen im Falle 3, ohne pathologischen Befund.

Ebenso verschieden wie der Befund in den bisher genannten Organen war auch die Todesursache in den einzelnen Fällen, Bronchitis, Pneumonie, Pleuritis, Pulmonal-

embolie, postnarkotischer Collaps, postoperative Peritonitis, Marasmus.

Etwas mehr Übereinstimmung finden wir dagegen in den Befunden an den Epithelkörperchen, die stets in normaler Zahl vorhanden waren und im allgemeinen die Neigung zur Hyperplasie aufwiesen. Am eklatantesten ist das wohl in der ersten Beobachtung der Fall, wo sich eine Hyperplasie des linken, oberen Ek. fand, die (bei Intaktsein der drei anderen) eine Vergrößerung des Organs um etwa das 100fache mit sich brachte, eine Vergrößerung, die wohl als ganz enorm zu bezeichnen ist. Im zweiten Falle war eine qualitativ gleiche Veränderung, nämlich eine drüsige Hyperplasie im linken, unteren Ek., doch bei weitem nicht in demselben Grade wie im Falle 1, während in den drei anderen, normal großen Ek. die Hyperplasieherde nur mikroskopisch klein waren. Im dritten Falle (der wie der frühere in Beobachtung kam zu einer Zeit, wo die hier erörterten Zusammenhänge noch gar nicht vorausgesehen werden konnten) waren mindestens drei der Ek. von ungewöhnlicher, wenn auch nicht so exzessiver Größe wie in den zwei ersten Fällen. Daß diese Vergrößerung eine sehr auffällige war, zeigt auch der Umstand, daß ich mich veranlaßt sah, die Maße derselben zu notieren, was ich zu dieser Zeit für gewöhnlich nicht mehr zu tun pflegte. Daß hier neben einzelnen Hyperplasieherden histologisch eigentlich ein mehr atrophischer Zustand der Organe zu konstatieren war, zeigt nur, daß dieselben ehedem noch größer gewesen sein mußten. Im vierten und fünften Falle waren die Ek. gut entwickelt, überstiegen aber nicht das Maximalmaß des Normalen und waren makroskopisch ohne besonderen Befund. Mikroskopisch wiesen aber die Ek. in beiden Fällen ausgedehnte Gebiete auf, die wir, nach dem Fettgehalte zu urteilen (siehe unten), als jung gewuchert und somit die Organe als in Hyperplasie begriffen ansehen müssen. Im sechsten Falle endlich übertrafen die vier Ek. nicht das normale Maß und waren auch histologisch, bis auf vereinzelte, perivasculäre Infiltrate, ohne auffallenden Befund. Dieser Fall ist als negativ anzusehen, denn die wenigen, kleinen, fettarmen Partien liegen noch im Bereiche des Normalen (siehe unten).

Zu dem eben über die Fälle 4 bis 6 Gesagten muß noch folgendes hinzugefügt werden. Ich habe schon vor einiger Zeit[1] darauf hingewiesen, daß beim Menschen mit steigendem Alter eine immer mehr zunehmende Fettablagerung in die Zellen des Ek. erfolgt, so daß wir nach dem Fettgehalte das jugendliche Individuum vom alten ohneweiters unterscheiden können. Schon damals fiel es mir jedoch auf (siehe Fig. 23, p. 210), daß im Ek. des Menschen vom vierten Dezennium an Haufen von protoplasmaarmen Zellen vorkommen, die durch ihre Fettarmut sehr auffallend gegen das übrige (zu der Zeit schon recht fettreiche) Parenchym abstechen. In diesen Haufen sind die Fettkörnchen wie beim jugendlichen Individuum zwar zahlreich, aber sehr fein, im übrigen Parenchym dagegen schon etwa von halber Kerngröße. Vielfältige Erfahrung am Ek. und anderen Organen führte mich zur Überzeugung, daß wir es bei diesen fettarmen Zellhaufen mit jüngeren Bildungen zu tun haben und daß daher osmierte Schnitte selbst dann noch eine Hyperplasie anzuzeigen vermögen, wenn an den in der gewöhnlichen Weise (Müller-Formol) fixierten Schnitten nichts davon wahrzunehmen ist.

Darum wurde auch in den Osteomalaciefällen 4 bis 6 die Osmiummethode in Anwendung gebracht und sie ergab in den zwei ersteren Fällen den Befund ausgedehnter, fettarmer Partien. Da aber solche, wie eben erwähnt, auch in normalen Fällen vorkommen, tauchte die Frage auf, ob die fettarmen Partien in den Ek. der zwei Osteomalaciefälle quantitativ über die Norm hinausgehen, mit anderen Worten, ob hier eine pathologische Hyperplasie vorliegt. Da ich mir seinerzeit keine Notizen über die Menge der fettarmen Zellhaufen gemacht habe, wurde eine neuerliche Bearbeitung dieser Frage erforderlich. Zu diesem Zwecke wurden die Ek. von 9 Individuen (5 Weiber, 4 Männer) im Alter von 50 bis 77 Jahren osmiert und in Serien zerlegt. Für die Wahl gerade einer höheren Altersstufe war nicht nur der Umstand maßgebend, daß gerade die zwei unserer Osteomalaciefälle ältere Individuen betrafen,

---

[1] Zur normalen und pathologischen Anatomie der Gland. thyreoidea, parathyreoidea und Hypophysis. Ziegler's Beitr., Bd. 33, p. 211.

sondern auch die Erwartung, im höheren Alter möglichst viele fettarme Partien anzutreffen, wie auch der Wunsch, die Ek. auf eventuelle Hyperplasien in einem Alter zu untersuchen, welches bekanntlich einen ansehnlichen Prozentsatz der Osteomalaciefälle überhaupt liefert. Ich lasse zunächst in kurzen Auszügen die neun Fälle folgen.

Fall I. Anna H., 50 Jahre alt. Sektion 17. April 1907. Gallertkrebs des Magens, Metastasen am Peritoneum, Atrophie der Organe.

Bei der Präparation nach den Ek. konnte auf jeder Seite nur eines gefunden werden. Sie wurden in Altmann fixiert und in komplette Serien zerlegt.

Die mikroskopische Untersuchung ergab zunächst den sehr bemerkenswerten Befund, daß jedes der beiden Ek. eigentlich ein Doppelepithelkörperchen ist. Die Zusammensetzung ist in einer makroskopisch unkenntlichen Weise so erfolgt, daß eines sich dem konvexen Kontur des anderen anpaßt und eng anlegt, wobei aber mikroskopisch ein in den Serien nirgends unterbrochenes bindegewebiges Septum nachweisbar ist. Das Stroma der Ek. führt überall reichlich perivasculär liegende, feingranulierte Pigmentzellen, ferner viele, aber äußerst atrophische Fettzellen. Diese besitzen ein reichliches Protoplasma, das neben einem kleinen, schwarzen, kugeligen, einige noch kleinere braune Tropfen führt. Das gleiche Verhalten in den anliegenden Fettläppchen. Die oxyphilen Zellen nicht reichlich, enthalten entweder kleine oder große, aber stets hohle Fettkörnchen. Die Hauptzellen klein, protoplasmaarm, ihre Fettkörnchen durchschnittlich kerngroß, auffallend gleichmäßig über die Schnittfläche verteilt. Diese Gleichmäßigkeit erfährt nur an drei ganz kleinen Stellen insofern eine Unterbrechung, als einmal eine scharf begrenzte, kugelige Partie aus Zellen mit feinen Fettkörnchen und zweimal eine unregelmäßige, unscharf begrenzte Partie aus fast fettfreien Zellen inmitten des fettreichen Parenchyms gelegen sind. Diese drei Herde liegen in zwei Ek.

Fall II. Apollonia O., 52 Jahre alt, Sektion 17. April 1907. Insufficienz und Stenose der Mitralis, Concretio cordis, schwielige Pleuritis, allgemeine Stauung.

Nur drei Ek. wurden in Altmann fixiert und in komplette Serien zerlegt. Das zarte Stroma führt reichlich Fettzellen, die zum kleineren Teile nicht das gewöhnliche Aussehen haben, sondern aus zahlreichen, kleineren, runden Tropfen zusammengesetzt sind, die in den einzelnen Zellen an Größe variieren. Diese Fettzellen kommen den anderen an Größe gleich und finden sich nicht nur in den Ek., sondern auch außerhalb derselben in den Fettläppchen. Im Stroma der Ek. liegen ferner um die großen Gefäße die typischen feingranulierten Pigmentzellen. Die Fettkörnchen in den Hauptzellen sind durchschnittlich kleiner als der Kern. Die oxyphilen Zellen sind entschieden fettärmer. Es finden sich mehrere kleine fettarme Parenchymanteile, von denen zwei rundliche, unscharf begrenzte in der Weise entstanden sind, daß zwischen den alten, fettreichen Zellen eine Anzahl fettfreier aufgetreten ist. Fünf weitere

kleine Herde zeichnen sich dadurch aus, daß sie nur ganz feine, aber zahlreiche Fettkörnchen führen; sie liegen zumeist in der Peripherie des Organs, nur eines mehr im Zentrum. Zwei von ihnen führen mehrere Lumina. Ein weiterer Herd besteht aus sehr großen, nie hydrophischen Zellen. Seine Fettarmut dürfte mehr eine relative sein. Endlich fanden sich drei etwas größere, kugelige, gut begrenzte Herde, in deren Stroma sich keine Fettzellen finden, deren Epithelzellen nur kleine Fettkörnchen führen oder ganz fettfrei sind und die den Eindruck beginnender Adenome machen.

Fall III. Eleonore St., 53 Jahre alt. Sektion 17. April 1907. Carcinoma uteri, beiderseitige Hydronephrose. Arteriosklerose, Lobulärpneumonie.

Nur drei Ek. in Altmann fixiert und in komplette Serien zerlegt. Die Fettzellen im Stroma kleiner und spärlicher. Die Pigmentzellen fehlen vollständig. Die Fettkörnchen in den Hauptzellen durchschnittlich fast kerngroß, in den oxyphilen Zellen kleiner oder spärlicher. Fettarme Parenchymherde sind hier nur spärlich anzutreffen und ganz klein. Sie liegen an der Peripherie des Organs und ihre Zellen führen feine Fettkörnchen. An drei Stellen finden sich ferner unter die alten, fettreichen Zellen solche ohne oder mit viel kleineren Fettkörnchen eingelagert.

Fall IV. Anna M., 54 Jahre alt. Sektion 17. April 1907. Atherom der Aorta, Insufficienz der Aortenklappen, Myomalacie, Arteriosklerotische Schrumpfnieren.

Die vier Ek. in Altmann fixiert und in komplette Serien zerlegt. Das zarte Stroma führt reichliche Fettzellen und um die Gefäße gelagerte feingranulierte Pigmentzellen. Die Fettkörnchen der Hauptzellen sind gut kerngroß, die der oxyphilen Zellen viel kleiner und spärlicher. In der Peripherie der Ek. finden sich einige kleine Herde mit nur feinen Fettkörnchen. An zwei Stellen liegen solche auch zentral und ihre Zellen enthalten gar keine oder nur kleine Fettkörnchen. Endlich findet sich in einer kleineren und einer anderen größeren Partie Einlagerung von fettfreien oder fettarmen Zellen unter die fettreichen. Alle diese Herde liegen in zweien der Ek., die zwei anderen zeigen nichts dergleichen.

Fall V. Matthias B., 63 Jahre alt. Sektion 10. April 1907. Emphysem, Bronchitis, Arteriosklerose, Herzhypertrophie.

Die vier Ek. in Altmann fixiert und in komplette Serien zerlegt. Ihr Stroma überall zart, Fettzellen in demselben teils spärlich, teils reichlich. Die Fettkörnchen in den Hauptzellen sind von Kerngröße, in den reichlich vorhandenen oxyphilen Zellen viel kleiner. Die die großen Gefäße umlagernden, mit feinen, runden Granulis erfüllten Pigmentzellen sind teils reichlich, teils spärlich vorhanden. Durch ihre Fettarmut auffallende Parenchymanteile fehlen in keinem der Ek. Sie sind aber nicht zahlreich, meist klein, stets unscharf begrenzt und bestehen teils aus fettfreien, teils aus grobe Fettkörnchen führenden Zellen.

Außerdem findet sich in jedem der vier Ek. ein durch seine Fettarmut besonders auffallendes größeres Gebilde, welches teils als beginnendes, teils als fertiges Adenom anzusehen ist. Das größte von ihnen ist 1 *mm* groß,

liegt mit einem kleinen Teil an der Oberfläche frei zu Tage, ist teils scharf gegen die Umgebung abgegrenzt, teils geht es noch kontinuierlich ins alte Parenchym über. Sein zartes Stroma führt auffallend reichlich große, dünnwandige Gefäße, dagegen fast keine Fettzellen. Solche liegen nur ganz vereinzelt in der Peripherie, dagegen im angrenzenden alten Parenchym in größerer Zahl zusammengedrängt. Die Zellen formieren zahlreiche leere Lumina mit einschichtigem, zylindrischen Epithel und enthalten zumeist gar keine Körnchen oder aber solche, die auffallend kleiner sind als im alten Parenchym. Die drei anderen Adenome unterscheiden sich von dem eben beschriebenen nur darin, daß sie kleiner sind, daß sie keine Lumina formieren und ihre Zellen manchmal etwas protoplasmareicher sind. Auch hier sind die meisten Zellen fettfrei, in den übrigen sind die Fettkörnchen nicht selten von der gleichen Größe wie im alten Parenchym.

Fall VI. Franz W., 64 Jahre alt. Sektion 17. April 1907. Urininfiltration, metastatische Lungenabszesse, Arteriosklerose.

Nur drei Ek. wurden in Altmann fixiert und in komplette Serien zerlegt. Das zarte Stroma weist nur ganz spärliche, kleine, einzelnstehende Fettzellen auf, die in einem der Ek. ganz fehlen. In den benachbarten Fettläppchen sind die Fettzellen groß, dichtstehend. Die die großen Gefäße umlagernden Pigmentzellen sind, wenn auch spärlich, in zweien der Ek. vorhanden, im dritten fehlen sie. Die oxyphilen Zellen sind nicht sehr zahlreich. Die Hauptzellen sind sehr klein, ihre Fettkörnchen übertreffen durchschnittlich den Kern an Größe und liegen sehr dicht aneinander. Fettarme Herde fehlen in einem Ek. vollständig, in den zwei anderen sind sie hie und da vorhanden, aber von geringer Entwicklung. Sie liegen meist in der Peripherie des Organs und präsentieren sich unter zwei verschiedenen Bildern. Entweder besteht der ganze Alveolus aus Zellen, die bloß ganz feine Fettkörnchen führen, oder aber der Alveolus führt auf der einen Seite die typischen Zellen mit groben Fettkörnchen, auf der anderen ganz fettfreie Zellen.

Fall VII. Peter M., 64 Jahre alt. Sektion 19. April 1907. Chronische Nephritis, Herzhypertrophie, Arteriosklerose, Gangrän des Unterschenkels, allgemeine Stauung.

Die vier Ek. wurden in Altmann fixiert und in komplette Serien zerlegt. Fettzellen im Stroma nicht reichlich. Die oxyphilen Zellen bilden hier sehr große, kugelige Anhäufungen, deren Stroma stets frei ist von Fettzellen. Die Fettkörnchen in den Hauptzellen über kerngroß, in den oxyphilen Zellen entweder gleich groß und spärlich oder auffallend kleiner. Die um die größeren Gefäße gelagerten Pigmentzellen sind überall reichlich vorhanden. Fettarme Herde finden sich nur in drei Ek. Sie kommen alle dadurch zu stande, daß zwischen die alten, fettreichen Zellen andere fettarme eingelagert werden; sie liegen peripher oder zentral, sind stets unscharf begrenzt, meist recht klein, nur zwei etwas größer. Ihre Gesamtzahl beträgt 6.

Fall VIII. Klemens W., 65 Jahre alt. Sektion 1. März 1907. Rekurrierende Endocarditis der Aortenklappen, Herzhypertrophie, chronische Nephritis. Chronische Tuberkulose der Lungen und Halslymphdrüsen.

Die vier Ek. in Altmann fixiert und in komplette Schnittserien zerlegt. Das Stroma in den größere Gefäße führenden Septen vermehrt, kernarm. Um die größeren Gefäße herum liegen sehr oft große, platte, mit Ausläufern versehene Zellen, die platt dem Gefäße anliegen und im Protoplasma dichtgedrängte, runde, braune Pigmentgranula führen, die keine Eisenreaktion geben. Die Fettzellen im Stroma spärlich, meist einzelnstehend. Die oxyphilen Zellen an Zahl entsprechend. Die Fettkörnchen in den Hauptzellen durchschnittlich von Kerngröße und entweder solid, granuliert oder wabig. Die Körnchen der oxyphilen Zellen entweder ganz fein oder so grob wie in den Hauptzellen, jedoch vorwiegend in Form der wabigen Ringe. Junge, durch ihre Fettarmut auffallende Herde finden sich in dreien der Ek. nur ganz vereinzelt, klein, unscharf begrenzt. Im vierten Ek. finden sich aber an mehreren Stellen, neben Bindegewebssepten liegend, solche kleine Herde, die aber auch viele fettreiche Zellen enthalten. Wahrscheinlich haben diese Herde hier ihre Ursache in mehr lokalen Vorgängen. Man findet nämlich an vielen Stellen dieses Ek. Rundzelleninfiltrate, die sich an zwei Stellen durch die Anwesenheit einer typischen zentralen Riesenzelle als Tuberkel verraten. Ferner sieht man außer den feingranulierten Pigmentzellen (siehe oben) nicht selten auch grobscholliges, hämatogenes, eisenhaltiges, braunes Pigment, das auf Blutaustritte zurückzuführen ist, derzeit aber meist zentral in kleinen, derben Narben sitzt, um die herum das Parenchym meist auffallend fettarm ist.

Fall IX. Anna D., 77 Jahre alt. Sektion 1. März 1907. Arteriosklerotische Schrumpfnieren, frische Hirnblutung. Brüchigkeit der Rippen.

Alle vier Ek. in Altmann fixiert und in komplette Serien zerlegt. Ihr Stroma zart, die Fettzellen im Stroma teils spärlich, einzelnstehend, teils in größeren Trauben. Um die größeren Arterien spärliche Pigmentzellen. Die oxyphilen Zellen ohne Besonderheiten. Die Fettkörnchen in den Zellen entsprechend dem hohen Alter durchschnittlich größer als der Kern. In diesem durch so grobe Fettkörnchen gekennzeichneten Parenchym fallen die Wucherungsherde durch ihre Fettarmut sehr stark auf. Diese Herde bestehen aus Zellen, die sich von den anderen nur darin unterscheiden, daß ihre Körnchen entweder viel kleiner sind oder ganz fehlen. Ferner fällt es auf, daß die Wucherungsherde sehr zur Bildung von Kolloidfollikeln neigen. An zwei Stellen bestehen diese fettarmen Herde aus besonders großen, lichten Zellen mit auffallend scharfen Grenzen. Zumeist ist die Begrenzung der Herde eine unscharfe, da, an ihrem Rande oder durchwegs, unter die fettarmen Zellen sich solche mit groben Körnchen mischen. Bezüglich der Zahl, Größe und Verteilung der Wucherungsherde ist folgendes zu sagen. Von den vier Ek. waren zwei klein, zwei viel größer, wenn auch nicht übermäßig groß. In den zwei kleinen Ek., deren Stroma sehr reich ist an Fettzellen, fand sich nur je ein ansehnlicher Herd: in den zwei großen Ek. dagegen, deren Stroma nur sehr spärliche Fettzellen führt, waren die Wucherungsherde sehr zahlreich und groß, ja in einem von ihnen fehlten sie kaum in einem Schnitte. Hier lagen die fettarmen Parenchymanteile entweder gleichmäßig im fettreichen Parenchym verteilt, oder stellenweise so gehäuft, daß die fettreichen Alveolen, wie auch die Fettzellen im

Stroma auffallend spärlich waren. Wahrscheinlich hängt die Größe dieser zwei Ek. mit den vielen Gewebseinlagerungen in denselben zusammen (gewarnt sei vor der Verwechslung der oft sehr fettarmen oxyphilen Zellhaufen mit den fettarmen Wucherungsherden aus Hauptzellen).

Überblicken wir nun die zur Kontrolle untersuchten neun Fälle. Zunächst seien einige Beobachtungen vorweggenommen, die für unsere engere Fragestellung zwar irrelevant sind, aber an und für sich eines Interesses nicht entbehren.

Im Falle I fand sich bei der Präparation auf jeder Seite nur ein Ek. und jedes von ihnen erwies sich in der Schnittserie als Doppelepithelkörperchen. Solche sind zwar schon mehrfach beschrieben worden, doch handelte es sich um Doppel-Ek. von hantelförmiger Gestalt, denen man ihre Doppelnatur schon makroskopisch ansehen konnte. Hier imponierten makroskopisch die Gebilde dagegen als einfache Ek., da sie tief ineinandergepreßt waren und nur durch ein dünnes, erst mikroskopisch festgestelltes Bindegewebsseptum voneinander getrennt sind. Ein solches beiderseitiges Verhalten der Ek. kann in einem Falle von Strumeotomie recht verhängnisvoll werden. Denn gerade das gewöhnliche Verteiltsein des Ek.-Gewebes auf vier (oder mehr) verschiedene Gebiete, welches ein vollständiges, unbewußtes Ausrotten derselben gelegentlich der Strumeotomie einigermaßen erschwert, kommt hier in Wegfall und die Entfernung »bloß« zweier Ek. käme hier einer totalen Parathyreoideotomie mit ihren traurigen Konsequenzen gleich.

Ferner sahen wir unter den neun Fällen achtmal in den gröberen Bindegewebssepten der Ek., vorzüglich um die größeren Arterienstämme gelagert, eigentümliche Pigmentzellen, die mir bisher nie aufgefallen waren. Auch in dem Osteomalaciefall 5, ebenfalls ein altes (68jähriges) Individuum betreffend, waren sie in den Müller-Formol- und Altmann-Schnitten reichlich vorhanden. Diese Zellen sind groß, ganz platt, länglich, mit der Längsachse parallel dem Gefäße gestellt und entsenden am Rande mehrere spitze Ausläufer. Sie liegen platt um die Gefäße gelagert, präsentieren sich daher am Längsschnitte des Gefäßes als schmale, lange Spindeln, am Querschnitt als etwas gebogene, kurze Spindeln und erscheinen

nur dann von der Fläche, wenn das Gefäß in seinem adventitiellen Teile tangential getroffen ist. Das Protoplasma dieser Zellen ist bis in die feinsten Ausläufer hinein mit rundlichen, kleinen, in der Größe wenig variierenden Pigmentgranulis erfüllt, die nur für den Kern einen Raum frei lassen. Das Pigment hatt eine hellgelb-braune Eigenfarbe und nimmt in den osmierten Schnitten eine dunklerbraune Farbe an. Diese Pigmentzellen sind noch am ehesten mit denen zu vergleichen, die in den Leptomeningen vorkommen und mit denen sie insbesondere die Eigenschaft gemeinsam haben, daß sie im höheren Alter vorkommen. (Im Ek. jugendlicher Individuen habe ich sie bisher vermißt.) Individuelle Schwankungen bestehen insofern, als z. B. ein 50jähriges Individuum (Fall I) weit mehr Pigment im Ek. aufweisen kann als ein 77jähriges (Fall IX). Es können Pigmentzellen ferner in allen Ek. vorhanden sein oder nur in einigen (Fall VI). Ob in dem negativen Falle III (53 Jahre alt) bei geeigneter Färbung (etwa mit Lithionkarmin) nicht doch Pigmentzellen zur Ansicht gebracht worden wären, entzieht sich der Beurteilung. In den Fällen jenseits der Fünfzigerjahre haben wir die Pigmentzellen in keinem Falle vermißt.

Die Kenntnis vom Vorkommen dieser physiologischen Pigmentzellen ist insofern nicht unwichtig, als sie Anlaß zur Verwechslung mit pathologischer, hämatogener Pigmentablagerung geben könnten, wie ich sie schon mehrfach gesehen habe. Die Unterschiede gegenüber dem physiologischen Pigment sind die folgenden. Das hämatogene Pigment ist gewöhnlich eisenhaltig und in gröberen, sehr verschieden großen, unregelmäßig geformten Schollen, und zwar nicht nur in den gröberen, sondern auch in den feinsten Bindegewebssepten, nicht nur intra-, sondern auch extracellulär frei im Bindegewebe, ebenso in den Epithelzellen und im Bereiche der Hämorrhagien und Entzündungsherde auch innerhalb von Phagocyten. Am eklatantesten sah man den Unterschied im Falle VIII, wo neben dem physiologischen Alterspigment in der Umgebung der Tuberkel auch hämatogenes Pigment vorgefunden wurde, das im Gegensatze zu dem ersteren eine positive Eisenreaktion lieferte.

Der uns hier am meisten interessierende Punkt betrifft die Frage nach dem Vorkommen junger Wucherungsherde im normalen Ek. älterer Leute. Unsere Fälle zeigten, daß dieselben in keinem Falle fehlten. Doch war ihre Zahl und Größe stets eine recht geringe. Zunächst handelt es sich um peripher gelegene, kleine, gut begrenzte Herde aus kleinen, protoplasmaarmen Zellen, die durch ihre Fettarmut hervorstechen. Die Fettkörnchen in ihnen sind sehr auffallend kleiner als im übrigen Parenchym, dafür zahlreich. Diese Bilder stimmen mit denen überein, die ich schon vor längerer Zeit beschrieben und abgebildet habe (siehe oben).

Doch gab es fast in jedem Falle auch mitten im Parenchym gelegene, kleine, unregelmäßige Herde, die fast immer unscharf begrenzt sind und so entstehen, daß zwischen den alten, fettreichen Zellen junge auftreten, die gar keine oder viel kleinere Fettkörnchen führen. Diese als jung entstanden aufzufassenden Zellen unterscheiden sich im übrigen gar nicht von den anderen. Nur ganz ausnahmsweise sind sie auffallend gequollen, vergrößert, mit ungefärbtem Protoplasma, wie beim jugendlichen Ek.

Die dritte, seltenste Form, unter der die Wucherungsherde vorkommen, ist die folgende. Der Herd ist etwas größer, von einer oder der anderen Seite scharf begrenzt, besteht aus fettfreien oder fettarmen Zellen, sein Stroma zumeist ganz frei von Fettzellen, die aber um den Herd herum etwas gehäuft stehen. Man hat den Eindruck beginnender Adenömchen, die bereits zu Verdrängungserscheinungen führen. Das größte unter ihnen (Fall V) konnte aber schon ohneweiters als Adenom angesprochen werden, maß 1 *mm* im Durchmesser, hatte ein stark vascularisiertes Stroma und seine Zellen formierten reichlich leere Lumina mit hochzylindrischem Epithel. Solche beginnende oder fertige Adenome fanden sich nur in zwei Fällen (II, V), das einemal drei, das anderemal vier an Zahl. Über die Adenome der Ek. soll noch weiter unten die Rede sein.

Berücksichtigen wir die Zahl und Größe, mit einem Worte die Gesamtausdehnung der jungen Herde in den normalen Ek., so müssen wir sagen, daß dieselbe (mit Ausnahme des Falles IX, siehe unten) weit hinter der in unseren Osteomalaciefällen 4

und 5 zurücksteht, während der Osteomalaciefall 6 in dieser Hinsicht von der Norm nicht abweicht.

Das Gesagte gilt jedoch nicht für den Kontrollfall IX und zum Teil auch VIII. In diesem letzteren Falle fanden sich in dreien der Ek. nur vereinzelte und kleine fettarme Herde. Im vierten aber war ihre Ausdehnung entschieden vermehrt. Dies hatte aber seinen Grund in einer tuberkulösen Erkrankung dieses Ek. und dementsprechend sah man meist die jungen, respektive regenerierten Parenchymherde um Bindegewebsnarben mit hämatogenem Pigment angeordnet. Hier hatte also die Vermehrung der jungen Drüsenpartien eine rein lokale Ursache. Anders im IX. Falle, dem ältesten Individuum unter unseren Kontrollfällen. Dieser Fall bildet zunächst eine weitere Stütze für unsere Behauptung, wonach die fettarmen Parenchymanteile als eine Vermehrung des alten aufzufassen sind, denn unter den vier Ek. war in zweien nur je ein ansehnlicher Wucherungsherd enthalten und diese Ek. waren klein geblieben, während in den zwei anderen die Masse der jungen Wucherungsherde deutlich über die Norm hinausging und darum auch diese Ek. weit größer und die Fettzellen im Stroma relativ spärlicher waren. Namentlich in einem dieser Ek. erreichten die Wucherungsherde eine Ausdehnung wie in dem Osteomalaciefall 5. Eine Erklärung für diesen Fall zu geben, ist leider nicht mehr möglich, da die Knochen nicht mikroskopisch untersucht wurden. Vielleicht ist es aber nicht ganz ohne Bedeutung, daß hier die Rippen auffallend leicht brüchig waren.

Unsere Vergleichsuntersuchung normaler Ek. hat uns also zu dem Resultate geführt, daß auch im 4. und 5. Osteomalaciefalle eine Vermehrung des Ek.-Parenchyms vorliegt, die als pathologische Steigerung eines normalen Vorkommnisses anzusehen ist. Im 6. Osteomalaciefall ist eine solche nicht vorhanden. Der Fall bildet somit eine Ausnahme, die wir uns nicht ohneweiters erklären können. Zu denken wäre nur an zweierlei. Es ist dies eine erst kurz dauernde Osteomalacie gewesen. Sie begann am Ende der letzten Schwangerschaft vor einem Jahre. Dagegen weisen die Fälle 2 und 3 eine dreijährige Dauer auf, der Fall 5 eine vieljährige. Im ersten Falle

ist über die Dauer nichts angegeben, doch war hier die Beckendifformität unter allen die hochgradigste. Nur der Fall 4 wies ebenfalls bloß eine einjährige Dauer auf und dieser Fall war unter allen positiven der am wenigsten prägnante, sowohl was den Ek.-Befund als auch was das Skelett betrifft. An letzterem war zwar histologisch die Osteomalacie erwiesen, aber nirgends noch eine Knochendeformität nachweisbar. Das zweite, woran man zu denken hat, ist, daß der negative Fall 6 der einzige war, in dem eine interne Phosphortherapie, wenn auch ohne eklatante subjektive Besserung, durchgeführt wurde. Vielleicht weist darum auch das Becken, wenn auch in seiner Form schon deutlich verändert, mikroskopisch bloß einen recht geringen Grad von Osteomalacie auf.

Es wirft sich nun die Frage auf, ob auch die Annahme eines Zusammenhanges zwischen der Osteomalacie und den Epithelkörperchen gestattet ist. Um diese Frage mit entsprechender Sicherheit beantworten zu können, bedarf es allerdings eines reicheren und auch vielseitigeren Materials, als es bei der Seltenheit der Affektion dem Einzelnen zur Verfügung steht. Wir müssen daher prüfen, was für und was gegen die Annahme sprechen könnte, daß die Ek. irgendwie mit der Osteomalacie in einem Zusammenhange stehen.

Hier wäre zunächst anzuführen, daß die Tetanie, die wir heutzutage auf die Ek. zu beziehen berechtigt sind, sich mit Osteomalacie kombinieren kann. In unseren Fällen lag eine solche Kombination nicht vor (die im zweiten Falle mit Cyanose und Bewußtlosigkeit einhergehenden Zuckungen im Gesicht können wir wohl nicht zur Tetanie rechnen, ebensowenig die »Mutterfraisen« des vierten Falles). Allerdings wurde auch nicht auf latente Erscheinungen der Tetanie geprüft. Wir finden aber dafür die folgenden Belege in der Literatur vor.

Blažiček[1] berichtet über eine 39jährige Schuhmachermeistersgattin von kleiner Statur, grazilem Knochenbau, Menses seit dem 12. Lebensjahre. Zehn Partus. Die Erscheinungen der Osteomalacie traten vor 3 Jahren auf, in die die letzten drei Schwangerschaften fallen, exacerbierten stets in der Gravidität,

[1] Blažiček, Über einige seltene Formen der Tetanie. Wiener klin. Wochenschrift, 1894, p. 909.

besserten sich konstant post partum, nahmen aber im großen ganzen zu, so daß sich schwere Kyphoskoliose und Schnabelbecken entwickelten. Nun wird Patientin zum elften Male gravid und jetzt treten im VI. L. M. typische Anfälle von Tetanie auf mit positivem Chvostek und Trousseau und wiederholten sich öfter durch vier Wochen. Es wird die Schwangerschaft durch Sectio caesarea unterbrochen, trotzdem besteht die Tetanie noch geraume Zeit fort und schwindet erst langsam mit der Besserung der Osteomalacie. Blažiček folgert daraus, daß hier die Tetanie nicht mit der Gravidität, sondern mit der Osteomalacie in einen Zusammenhang gebracht werden müsse. Der folgende Fall Freund's läßt diese Auffassung als berechtigt erscheinen.

Freund[1] teilt den Fall einer 29jährigen Frau mit, die, obwohl seit 10 Jahren verheiratet, nie geboren oder abortiert hat. Vor 2 Jahren traten die ersten, sich immer mehr steigernden Erscheinungen von Osteomalacie auf und vor einem Jahre blieben die seit dem 14. Lebensjahre stets regelmäßigen Menses aus. Die Patientin bot nun typische Tetanieanfälle und hatte positiven Chvostek und Trousseau. Die Tetanie, die vor 10 Monaten (im Februar) zum ersten Mal auftrat, wiederholte sich jetzt im Zeitraume zwischen Dezember und Mai und recidivierte namentlich während einer Erkrankung an Bronchitis und Diarrhoe. Die genaue Skelettbeschreibung dieses Falles findet sich bei Beckmann,[2] bei dem wir bezüglich des Heilungsvorganges folgenden, an den Fall Blažiček erinnernden Passus finden, der das Handinhandgehen von Osteomalacie mit Tetanie illustriert: »Die Tetanieanfälle hören auf, die Knochenschmerzen lassen nach, Patientin befindet sich subjektiv wohl und nimmt langsam an Kräften zu«.

In der Diskussion zu einer Demonstration Steiner's berichtet ferner Weber,[3] daß er in den letzten 7 Jahren drei typische Fälle von Osteomalacie gesehen habe. Davon hatte einer schwere Tetanie und ging zu Grunde (von einer Obduktion wird nichts gesagt), der andere hatte nur leichte Osteomalacie und auch leichte, aber sichere Tetanie, der dritte war tetaniefrei. Ferner berichtet er über einen Fall von schwerer, deformierender, in den Entwicklungsjahren entstandener, jetzt ausgeheilter Skeletterkrankung, bei dem es zeitweise zu ganz typischen Tetanieanfällen komme. Es scheinen daher Weber »diffuse Erkrankungen des Knochensystems überhaupt sehr leicht zu Tetanie zu führen«.

Bei der gleichen Gelegenheit teilt auch Schultze (ibidem) einen Fall von Osteomalacie mit, bei dem eine starke mechanische Übererregbarkeit der Nerven bestand. Doch fehle das Facialisphänomen bei der Mehrzahl der Osteomalaciefälle.

---

[1] Freund, Über die Beziehungen der Tetanie zur Epilepsie und Hysterie, nebst Mitteilung eines Falles von Tetanie bei Osteomalacie. Deutsch. Arch. f. klin. Med., Bd. 76, p. 10, 1903.

[2] Beckmann, Zur Kenntnis der Callusbildung bei osteomalacischen Frakturen. Deutsch. Arch. f. klin. Med., Bd. 76, p. 5, 1903.

[3] Weber, Sitzungsber. der Rheinisch-westfälischen Gesellsch. f. inn. Med. und Nervenh. Ref. Münchner med. Wochenschr., 1905, p. 1608.

Weiters erwähnt Hecker[1] in der Diskussion zu einer Demonstration Osterloh's, daß er einen Fall sah von »Osteomalacie, welche mit Tetanie kompliziert war«. Darauf teilt Pause (ibidem) mit, daß trächtige Kaninchen, denen die Schilddrüse entfernt wird, osteomalacisch werden, weshalb bei Osteomalacie Thyreoidin zu versuchen wäre.

Dem steht aber eine Angabe Hoennicke's[2] gegenüber, der im Gegenteil durch Schilddrüsenverfütterung an einem trächtigen Kaninchen Osteomalacie erzeugte.

Ferner finden wir an anderer Stelle bei Hoennicke[3] die folgende Bemerkung: »Die relativ große Neigung der vollentwickelten Osteomalacie, sich mit ausgeprägten Schilddrüsenkrankheiten — Myxoedem, Tetanie, in allererster Linie aber der Basedow'schen Krankheit — zu kombinieren,... führen mich zu dem Schlusse: Die Osteomalacie ist der Ausdruck einer Schilddrüsenerkrankung«. Daraus geht hervor, daß Hoennicke noch auf dem veralteten Standpunkte steht, wornach die Tetanie eine Schilddrüsenerkrankung sei. Für uns ist aber dieser Passus insofern verwertbar, als er zeigt, daß Hoennicke, der eine sehr reichliche Osteomalacie-Literatur überblickt, ebenfalls der Kombination von Osteomalacie mit Tetanie begegnet sein muß, leider aber ohne dieselben einzeln zu nennen. Es existieren daher vielleicht noch mehr Fälle, als wir sie hier aufzählen können.

Aus den obigen Literaturangaben geht unzweifelhaft hervor, daß die Kombination von Osteomalacie mit Tetanie tatsächlich, wenn auch nicht häufig, vorkommt. Da aber einerseits die Tetanie sicher mit den Ek. zusammenhängt, wir andrerseits bei der Osteomalacie pathologische Ek.-Befunde zu verzeichnen haben, so dürfte der Schluß weniger gewagt erscheinen, daß diese Kombination keine zufällige ist, vielmehr beide Krankheiten untereinander zusammenhängen und beide in irgend einer Beziehung zu den Ek. stehen. Welcher Art diese Beziehungen bei der Tetanie sind, ist bekannt. Es handelt sich um eine Insuffizienz der Ek. Über die Art des Zusammenhanges der Osteomalacie mit den Ek. wissen wir aber noch gar nichts.

---

[1] Hecker, Gesellsch. für Natur- und Heilkunde in Dresden, 7. April 1906. Ref. Münchner med. Wochenschr., 1906, p. 2225.

[2] Hoennicke, Med. Verein in Greifswald, 2. Dezember 1905. Ref. Deutsche med. Wochenschr., 1905, Vereinsbeilage Nr. 4, p. 166.

[3] Hoennicke, Über das Wesen der Osteomalacie. Sammlung zwangloser Abhandlungen aus dem Gebiete der Nerven- und Geisteskrankheiten, Bd. V, Heft 4/5, 1905.

Wenn wir es trotzdem unternehmen, die hier in Betracht kommenden Möglichkeiten dieser Zusammenhänge zu erörtern, so geschieht es schon aus dem Grunde, weil uns die Kombination mit der Tetanie einen Fingerzeig dafür abzugeben scheint, in welcher Richtung wir diese Zusammenhänge zu suchen haben. In jenen Fällen von Osteomalacie, die sich mit Tetanie kombinieren, sind gewiß die an die Ek. gestellten Anforderungen so große, daß es zur Insuffizienz derselben kommt. Es ist daher vielleicht nicht zu gewagt, anzunehmen, daß auch die in unseren Osteomalaciefällen vorgefundenen Ek.-Hyperplasien nichts anderes als der Ausdruck ihrer gesteigerten Inanspruchnahme sind. Diese bei der Osteomalacie anzunehmen, kann bei der Möglichkeit ihrer Kombination mit der Tetanie berechtigt erscheinen.

Als weniger wahrscheinlich muß die gegenteilige Annahme bezeichnet werden, daß die Ursache unserer Osteomalaciefälle in einer Hyperfunktion der hyperplastischen Ek. gelegen sei. Denn zur Zeit scheint sich die Meinung zu befestigen, daß die Ek. nicht Organe mit innerer »Sekretion« im strengeren Sinne des Wortes sind, sondern daß sie die Aufgabe haben, im physiologischen intermediären Stoffwechsel entstandene giftige Produkte zu neutralisieren, also Entgiftungsorgane sind. Als solchen kann man ihnen aber eine Hyperfunktion nicht gut zuschreiben. Ferner wäre es, wenn wir die Osteomalacie auf eine Hyperfunktion der Ek. beziehen, schwer, sich vorzustellen, daß sich dieselbe mit Tetanie kombinieren könne. Ist dies Vorkommnis gewiß nicht häufig, so ist es aber immerhin einwandfrei erwiesen.

Nach der Veröffentlichung meiner eingangs erwähnten Befunde (l. c.) von mangelhafter Verkalkung der Rattennagezähne unter parathyreoprivem Regime und veranlaßt durch die Mitteilung meiner ersten Ek.-Befunde bei Osteomalacie befaßte sich Schmorl[1] wie auch Hecker[2] mit dem gleichen Thema.

[1] Schmorl, Gesellschaft für Natur- und Heilkunde zu Dresden. 15. Dezember 1906. Münchner med. Wochenschr., 1907, p. 494.

[2] Hecker, ibidem, p. 493.

Hecker erinnert nochmals an seine Patientin, die früher an idiopathischer Tetanie litt und später an Osteomalacie erkrankte, wonach auch ihm zwischen Osteomalacie und Ek. ein Zusammenhang zu bestehen scheint. Ferner denkt er auch daran, daß die der Osteomalacie so nahestehende Rhachitis mit einer Ek.-Schädigung in einem Zusammenhange stehe. Dafür spreche, daß die Tetanie gerade bei rhachitischen Kindern am häufigsten vorkomme, daß die Katarakt im jugendlichen Alter nur bei Kindern beobachtet werde, die an Rhachitis und Krämpfen gelitten haben, daß auch jugendliche Individuen mit idiopathischer Tetanie Katarakt bekommen und daß endlich bei meinen infolge Ek.-Exstirpation tetanischen Ratten Katarakt aufgetreten war.

Aus diesen Ausführungen Hecker's können wir ersehen, welche Bedeutung hier das Tierexperiment für die Erkenntnis der in der menschlichen Pathologie eine so wichtige Rolle spielenden Rhachitis gewinnt. Eine vollinhaltliche Bestätigung der parathyreopriven Kalkverarmung der Nagezähne brachten die Untersuchungen Leischner's.[1] Kataraktbildung nach Ek.-Exstirpation habe ich seit meiner ersten Mitteilung an einer ganzen Reihe von Ratten mit parothyreopriver Tetanie gesehen, worüber ich in eingehender Weise demnächst zu berichten gedenke.

Schmorl konnte in vier Fällen von Rhachitis keine Veränderungen der Ek. nachweisen, so daß vorläufig wenigstens der Zusammenhang von Ek. und Rhachitis anatomisch nicht gestützt werde. Unter vier Osteomalaciefällen fand er dreimal die Ek. normal. Im vierten, mit multiplen, melanotischen Knochenmarktumoren kombinierten Osteomalaciefalle dagegen waren bei dem 48jährigen Individuum beide unteren Ek. normal, das rechte obere fehlte und an Stelle des linken oberen lag »ein Gebilde zwischen Trachea und Schilddrüse, das gut viermal so groß wie ein normales Ek. war« und 28 : 18 : 5 *mm* maß. Mikroskopisch besaß das hyperplastische Organ die Struktur eines jugendlichen Ek. Schmorl gibt zu, »daß doch vielleicht Beziehungen zwischen Knochenerkrankungen und Ek.-Veränderungen bestehen«.

Die Untersuchungsergebnisse Schmorl's sind als eine sehr willkommene Stütze unserer Anschauung bezüglich des Zusammenhanges der Osteomalacie mit den Ek. anzusehen. Daß sich unter seinen vier Fällen bloß ein positiver fand, hängt vielleicht nur damit zusammen, daß, soweit man aus dem

---

[1] Leischner, Gesellsch. der Ärzte in Wien, 17. Mai 1907. Wiener klin. Wochenschr., 1907, p. 645.

kurzen Bericht entnimmt, die Osmiummethode nicht in Anwendung kam.

Wir sind in unseren bisherigen Ausführungen zur Vermutung gelangt, daß die in unseren Fällen von Osteomalacie vorgefundenen Ek.-Hyperplasien aufzufassen sind als der Ausdruck ihrer erhöhten Inanspruchnahme durch Vermehrung gewisser, den Knochen beeinflussender Stoffwechselprodukte. Wo aber und durch welche Umstände letztere im Organismus erzeugt werden, das sagen uns die Ek.-Befunde nicht. Sie sind nur ein Hinweis auf bisher unbekannte Zusammenhänge pathologischer Vorgänge in unserem Organismus, ein Beitrag zur Pathogenese der Osteomalacie, nicht aber zur Ätiologie derselben. Für diese Frage ist es daher gleichgültig, ob die Quelle der schädlichen Stoffwechselprodukte im Ovarium oder einem anderen Organ zu suchen ist.

Am verbreitetsten, wenn auch nicht allgemein anerkannt, ist die Fehling'sche Theorie, die den Locus morbi in die Ovarien verlegt. Der häufige, leider nicht konstante Erfolg der Kastration ist ihre wichtigste Stütze. Während Fehling selbst an eine krankhafte Tätigkeit der Ovarien denkt, die auf dem Wege des Sympathicus eine Gefäßerweiterung in den Knochen erzeugt, mit konsekutiver Auflösung der Kalksalze und Herabsetzung der Kalkassimilation, denken neuere Autoren (Freund, Vierordt[1]) eher an dem Knochen schädliche Stoffwechselprodukte des Ovarium. Neuestens stellt Hoennicke (l. c.) alle Schwächen der Fehling'schen Theorie zusammen. So gelegentlich ausgebliebene oder nur vorübergehende Heilung nach Kastration, die senile, die männliche Osteomalacie, ihre geographische Verbreitung, die manchmal normale histologische Beschaffenheit der Ovarien (wie das übrigens auch in dem zweiten unserer Fälle zutrifft).

Hoennicke (l. c.) sieht die Osteomalacie als eine reine Hyperfunktion der Schilddrüse an, deren Folge ein erhöhter Phosphorverlust des Organismus sei und deren höchster Grad die Osteomalacie darstelle. Zu gleicher Zeit gehe die in derselben Richtung sich bewegende, aber sonst normale Funktion der Ovarien vor sich und löse so erst durch Summation die Osteomalacie aus. Bei der Gravidität komme noch der Materialverbrauch durch den Fötus dazu. Darum wirke die Kastration heilend und ihr Erfolg bleibe aus, wenn die Schilddrüsenveränderung eine zu schwere oder der Stoffwechsel der Ovarien reduziert und belanglos geworden sei. Für diese Annahme führt Hoennicke folgende Momente an. Das wenn auch seltene (11 Fälle der Literatur) Vorkommen von Morbus Basedowii bei Osteomalacie oder wenigstens von Kropf

1 Siehe Hoennicke. l. c.

(22 positive, 11 negative eigene Fälle). Von unseren sechs Osteomalaciefällen wiesen drei (3, 5, 6) eine ausgesprochene Struma auf, und zwar zweimal eine Struma nodosa und einmal eine diffuse Kolloidstruma mit frischer Hyperplasie. Dieser letztere histologische Befund, nur in weit geringerem Maße, lag auch im ersten Falle vor, dessen Schilddrüse aber kaum vergrößert war. Im vierten Falle war die Schilddrüse nicht vergrößert, wies aber histologisch einige kleine Adenömchen auf, von denen eines junge Wucherungsherde enthielt. Im zweiten Falle war aber die Schilddrüse makro- und mikroskopisch normal. In solchen Fällen ist Hoennicke geneigt, eine »wesentlich nur funktionelle Störung« anzunehmen. Ihre Probe hat die neue Annahme Hoennicke's noch nicht bestanden; sie müßte in der günstigen Beeinflussung der Osteomalacie durch eine partielle Schilddrüsenexstirpation bestehen.

Wie dem auch sei, wie immer die Entscheidung darüber ausfallen sollte, wo im Organismus die fraglichen schädlichen Stoffe produziert werden, das Verhältnis der Osteomalacie zu den Ek. in dem Sinne, wie wir es oben auseinandergesetzt haben, steht außerhalb dieser Fragestellung.

Eine andere Frage ist es, ob das die Tetanie und das die Osteomalacie erzeugende Gift identisch sind oder nur verwandt und ob sie häufig nebeneinander vorkommen. Wenn man hier auf die geographische Verteilung etwas geben darf, so muß es entschieden auffallen, daß in Wien, einem bekannten Tetanieherd, auch das Vorkommen der Osteomalacie ein häufiges ist. Im übrigen erscheint es noch nicht an der Zeit, die eben berührten Fragen weiter zu diskutieren.

Endlich müssen wir auch erwägen, was gegen die vermutungsweise ausgesprochene Auffassung sprechen könnte. Es wäre, wenn es sich bei der Osteomalacie um eine erhöhte Inanspruchnahme der Ek. handle, zu erwarten, daß an der Hyperplasie alle vier Ek. beteiligt sein müßten. Dies trifft aber nur im dritten, vierten und fünften Falle einigermaßen zu. Im zweiten Falle ist nur eines auffallend groß und in den drei anderen Ek. sind nur mikroskopisch kleine Wucherungsherde zu finden. Im ersten Falle, wo das eine Ek. ganz enorme Dimensionen angenommen hat, waren die drei anderen Ek. histologisch unverändert. Allerdings sind dieselben, aus Schonung für das anatomische Musealpräparat, nur an winzigen entnommenen Stückchen histologisch geprüft worden. Ob nun

dieses Verhalten so zu erklären ist, daß die beträchtliche Hyperplasie des einen Ek. eine solche der anderen überflüssig macht oder nur in bescheidenen Grenzen erhält oder aber, ob die Wucherungsfähigkeit der einzelnen Organe eine verschiedene ist, können wir nicht entscheiden.

Ferner muß es auffallen, daß trotz mehrerer bekannter Fälle schwerster und langdauernder postoperativer Tetanie beim Menschen (durch Ek.-Exstirpation) von keiner Seite über ein gleichzeitiges Auftreten von Osteomalacie berichtet wurde. Das würde entweder darauf hindeuten, daß das Tetanie- und Osteomalaciegift verschiedener Art ist oder daß Decalcinationsprozesse im Knochen, wie noch unten ausgeführt werden soll, wenn sie nicht hochgradig sind, oft unerkannt bleiben.

Endlich ergibt die Prüfung der bisher bekannt gewordenen Ek.-Tumore nichts von Angaben über Osteomalacie. Es sind das die folgenden Fälle von de Santi, Benjamius, Erdheim, Mac Callum, Hulst und Verebély.

De Santi[1] (1899) berichtet über einen 62jährigen Mann, dem ein großer, weicher, vaskulärer, eingekapselter Tumor exstirpiert wurde. Er lag im unteren Carotisdreieck, hinter und medial von den großen Gefäßen und erreichte den oberen Sternumrand. Die klinischen Erscheinungen erklären sich teils durch die Raumbeschränkung, teils durch Kompression des Recurrens. Histologisch handelte es sich um nicht malignes Ek.-Gewebe. Keine Angaben über Knochenerscheinungen.

Auch Benjamins[2] (1902) teilt einen operativen Fall mit. Bei einem 57jährigen Manne bestand seit 3 Jahren ein Tumor am Halse. Er wuchs schnell, war fast kindskopfgroß, kugelig, lag als harter, solitärer Knoten in der rechten Schilddrüse und verdrängte den Larynx. Seine Oberfläche höckerig, mit einer Bindegewebskapsel bedeckt, in der ein isoliertes, normales Ek. lag, das nicht in den Tumor überging. Histologisch aus typischen, nur größeren und stellenweise unregelmäßig liegenden Ek.-Zellen bestehende Haufen, mit spärlichen Kolloidkügelchen und durch derbe Bindegewebssepten voneinander getrennt. Bezüglich des Skeletts keine Bemerkungen.

[1] De Santi, Parathyreoidgeschwulst, Symptome von maligner Erkrankung des Larynx hervorrufend. Operation und Heilung. Laryngologische Gesellschaft zu London, Juni 1899. Ref. Internat. Zentralbl. für Laryngol. und Rhinolog. 1900, p. 546.

[2] Benjamins, Über die Glandulae parathyreoideae (Epithelkörperchen). Ziegl. Beitr., 1902, Bd. 31.

Der im Wiener pathologisch-anatomischen Institute 1901 von Herrn Hofrat Weichselbaum bei der Sektion eines 18jährigen Individuums zufällig gefundene und von mir[1] (1903) publizierte Ek.-Tumor war 2·5 : 1·5 : 1·5 *cm* groß, lag unter dem rechten unteren Schilddrüsenpol von ihm isoliert, durch eine Bindegewebskapsel begrenzt. Die Schnittfläche gleichmäßig hellrötlichgrau, weich. Histologisch das Stroma sehr spärlich, frei von Fettzellen, oft hyalin degeneriert. Die Tumorzellen oft typische Hauptzellen oder oxyphile Zellen oder von beiden abweichend. Auch einige Kolloidkugeln fanden sich vor. Hämatogenes Pigment im Bindegewebe und den Tumorzellen. Der Fettgehalt der letzteren verringert. Die anderen Ek. wurden nicht gefunden, weshalb an eine kompensatorische Hypertrophie zu denken war. Die Diagnose lautete Adenom des Ek. Bezüglich des Skeletts möge hier nachgetragen werden, daß das Individuum mit beiderseitigem Genu valgum behaftet war. Der Patient starb wenige Wochen nach einseitiger Osteotomie an einer zufällig eingetretenen Meningitis. Wenn ich auch in der Krankheitsgeschichte des Falles, in die ich Dank der Freundlichkeit der I. chirurgischen Klinik Einblick nehmen konnte, keine Angaben über eine überstandene Rhachitis vorfand, so mußte doch auffallen, daß der Patient unter seinen Geschwistern der kleinste war. Übrigens ist die Rhachitis die häufigste Ursache des Genu valgum. Ebenso bekannt ist es, daß die Rhachitis von mancher Seite als der Osteomalacie sehr nahestehend bezeichnet wird.

Aus dem gleichen Leidener Laboratorium, wie der Fall Benjamins, stammt der Fall von Hulst[2] (1905). Bei der Sektion einer senil dementen an Commotio cerebri verstorbenen Frau fand sich ein 2·5 : 2·5 : 2 *cm* großer Ek.-Tumor, der in der rechten Schilddrüse saß und an der Stelle, wo Ek. vorkommen, sich aus ihr vorwölbt. Er ist mittelgroß, hat eine zum Teil verkalkte Kapsel, auf der Schnittfläche ist er braungelb, trocken. Histologisch ist der sehr gefäßreiche Tumor von derben, sklerotischen Septen durchzogen. Die von ihnen eingeschlossenen Zellhaufen bestehen nach der Schilderung teils aus Haupt-, teils aus oxyphilen Zellen und schließen auch gelegentlich kolloiderfüllte Lumina ein. Neben dem Tumor in der Schilddrüse ein kleines, selbständiges Ek. Von den anderen Ek. wird nichts gesagt. Hulst denkt an Adenom oder Hyperplasie. Gegen letztere spräche die starke Vergrößerung, die er auf eine 40- bis 100fache schätzt. Über das Verhalten der Knochen keine Angaben.

Mac Callum[3] (1905) sah bei einem 26jährigen, an Nephritis verstorbenen Manne neben zwei normalen Ek. eines zu einem 2 *cm* großen, kugeligen Adenom umgewandelt. Es saß unter dem rechten unteren Schilddrüsenpole,

---

[1] Erdheim, Zur normalen und pathologischen Histologie der Glandula thyreoidea, parathyreoidea und Hypophysis. Ziegl. Beitr. XXXIII, 1903, p. 158.

[2] Hulst, Ein Tumor der Glandula parathyreoidea. Zentralbl. für allgem. Pathol. und patholog. Anat. XVI, p. 103, 1905.

[3] Mac Callum, Tumor of the parathyroid gland. The Johns Hopkins Hospital Bulletin. Vol. XVI, Nr. 168, 1905.

von ihm isoliert, hatte eine zarte, intakte Kapsel, eine weiche, weißlichgelbe Schnittfläche mit einer zentralen, glattwandigen Cyste, deren Epithel einschichtig, platt. Histologisch das Stroma zart, frei von Fettzellen, die Epithelstränge teils aus oxyphilen, teils aus Hauptzellen bestehend, stellenweise kleine Lumina. Mac Callum denkt an ein durch kompensatorische Hypertrophie entstandenes Adenom, deren Ursache in der Nephritis zu erblicken sei. In einem anderen Nephritisfalle fand er viele Mitosen in den Ek. Keinerlei Bemerkungen über das Skelett.

Askanazy teilte in der Diskussion zur Demonstration Herrn Hofrat Weichselbaum's in der Deutschen pathologischen Gesellschaft (siehe oben), den Ek.-Tumor des eingangs als Fall I beschriebenen Falles von Osteomalacie betreffend, er habe einmal in einem Falle von Ostitis deformans einen Tumor der Schilddrüse gefunden, der vielleicht auch ein Epithelkörpertumor war.

Nach Fertigstellung der vorliegenden Arbeit erschien noch ein weiterer Fall von Ek.-Tumor von Verebély,[1] der unter den bisher bekannten Fällen bloß den meinigen und den von Mac Callum als einwandfrei bezeichnet.

Sein Fall betraf eine 42jährige Frau, deren rechtes unteres Ek. in einen 2·5 : 1·75 : 1·5 *cm* großen Tumor umgewandelt war. Die drei anderen Ek. waren unverändert. Der Ek-Tumor zeigt histologisch im großen ganzen die Struktur des normalen Ek., er besteht aus teils kleinen, teils großen, lichten Haupt- und kleineren und größeren oxyphilen Zellen. Verebély spricht von einer diffusen Hyperplasie, gibt aber zu, daß die Abgrenzung gegen ein Ek.-Adenom schwierig sei. Über Knochenveränderungen keine Angaben.

Wir sehen also, daß von Osteomalacie sich in keinem der bisher beobachteten sicheren Fälle von Ek.-Tumor eine Erwähnung findet. Das kann verschiedene Ursachen haben. Erstens wissen wir seit Hanau's[2] Untersuchungen, daß bei histologisch im Knochen nachweisbaren osteoiden Säumen, selbst von einer Breite und Ausdehnung wie bei Osteomalacie, das klinische und grob anatomische Verhalten des Skelettes ein ganz unauffälliges sein kann. Von einer histologischen Untersuchung des Knochens finden wir aber bei keinem dieser Fälle etwas angegeben.

Ferner kann es auch sein, daß die Osteomalacie nicht die einzige Ursache der Ek.-Vergrößerung ist.

Endlich wäre zu bedenken, daß es vielleicht einen großen Unterschied abgibt, ob wir es mit einer Hyperplasie oder einem

---

[1] v. Verebély, Beiträge zur Pathologie der branchiogenen Epithelkörperchen. Virchow's Arch., Bd. 187, p. 80, 1906.

[2] Hanau, Fortschritte der Medizin, 1892, p. 237.

Adenom des Ek. zu tun haben. Die tiefere Ursache für die Hyperplasie eines Organs ist der uns hier ja interessierende erhöhte funktionelle Reiz. Ein Adenom, wie eine Geschwulst überhaupt, hat mit der erhöhten Funktion des Organs oft nichts zu tun, ihre Ursache sind embryonale Keimversprengungen oder andere für unsere momentane Fragestellung gleichgültige Momente. Darüber aber zu entscheiden, ob es sich im gegebenen Falle um ein Adenom oder eine Hyperplasie handle, kann beim Ek. unter Umständen recht schwer sein, wie das auch Verebély zugibt. De Santi und Benjamius sprechen von einer benignen Geschwulst, Hulst, Mac Callum und ich von einem Adenom, Verebély von diffuser Hyperplasie. Bei unseren Osteomalaciefällen ist aber die Bezeichnung Adenom sicher auszuschließen, es handelt sich um Hyperplasien. Auch bezüglich des ersten Falles kamen wir nach einiger Überlegung zu dem gleichen Resultate. Nach nochmaliger Durchsicht der Präparate unseres ersten, 1903 publizierten Falles von Ek.-Tumor ergab sich eine weitgehende Ähnlichkeit desselben mit dem hyperplastischen Ek. unseres Osteomalaciefalles 1, nur daß dieses die Form des normalen Ek. beibehielt, jenes aber mehr der Kugelform zustrebte. Unter diesen Umständen ist die Entscheidung nicht ohneweiters zu fällen, ob in jenem älteren Falle nicht eher von Hyperplasie als von Adenom gesprochen werden sollte.

Darin läge aber vielleicht ein wichtiger Unterschied zwischen unseren Osteomalaciefällen und manchen der bisher bekannten Ek.-Tumoren, wenn auch von den Autoren oft gesagt wird, der Tumor bestünde aus Ek.-Gewebe.

Daß wir aber auch beim Ek. die Grenzen zwischen Hyperplasie und Adenom unter Umständen sehr scharf ziehen können, wenigstens solange die Dimensionen des Adenoms noch bescheidene sind, das sollen die folgenden Fälle von einwandsfreien Ek.-Adenomen beweisen. Ich habe dieselben schon in der eingangs erwähnten Arbeit kurz beschrieben (p. 733). Seither hat Verebély (l. c.) etwas Ähnliches publiziert. Sein Fall betraf ein 56jähriges Individuum, dessen vier Ek. typisch lagen.

Das linkere untere war vergrößert (12 : 8 : 3 *mm*) und enthielt außer Hauptzellen auch oxyphile Zellen, Kolloidfollikel und Fettzellen im Stroma. Die Vergrößerung war bedingt durch einen 5 *mm* großen Knoten, der die Umgebung verdrängte und nur eine Zellform aufwies, nämlich große Zellen mit lichtem Protoplasma und scharfen Grenzen. Verebély bezeichnet das Gebilde als Nodulus hyperplasticus.

Solche Adenömchen scheinen im Ek. keineswegs etwas Seltenes zu sein und kommen ganz wie in der Schilddrüse namentlich bei älteren Individuen vor. Unter unseren neun normalen Kontrollfällen, alte Leute betreffend, fanden sich zwei (II, V), in denen wir solchen im Entstehen begriffenen und auch fertigen Adenomen begegnet sind. Außerdem haben wir noch die folgenden zwei Fälle zu verzeichnen.

Theresia G., 43 Jahre alt (Syphilisklinik). Die klinische Diagnose lautete: Gummata cutanea et pharyngis, Syphilis maligna praecox. Bei der am 6. Jänner 1902 vorgenommenen Obduktion fanden sich jauchende Ulcera der hinteren Pharynxwand, Aspirationspneumonie, multiple Hautgummen und akute Nephritis.

Je ein Ek. des Falles wurde in Müller-Formol und Altmann'scher Lösung fixiert. Ihre histologische Beschaffenheit entsprach dem Alter des Individuums; oxyphile Zellen einzeln oder in kleinen Haufen, Fettzellen im Stroma in Gruppen beisammenliegend. Im osmierten Ek. fand sich ein kugeliges, 1 *mm* großes Adenömchen, welches gegen die Peripherie durch eine zarte Bindegewebskapsel scharf abgegrenzt ist (Tafel, Fig. 8). Das Gebilde ist so in die Randpartie des Ek. eingelagert, daß es mit einem Teil seiner Oberfläche frei zu Tage liegt. (Im Schnitt ist diese Stelle etwas lädiert.) Im osmierten Schnitt sticht das Gewebe des Adenoms sehr auffallend gegen das des übrigen Ek. ab. Seine Zellen sind heller, ihr Protoplasma enthält nur spärliche und ganz kleine Fettkörnchen, während im anstoßenden Ek.-Gewebe die Zellen ein dunkleres Protoplasma aufweisen und die Fettkörnchen weit größer und reichlicher sind. Ferner ist das Stroma des Tumors im Gegensatze zu dem des Ek. frei von Fettzellen (Fig. 8). Oxyphile Zellen sind im Adenom recht spärlich. Der an das

jugendliche Ek. erinnernde, so auffallend geringe Fettgehalt des Adenoms deutet darauf hin, daß dasselbe aus einem relativ jungen Gewebe besteht.

Adele S., 56 Jahre alt. Die auf der II. internen Klinik in Behandlung gestandene Patientin starb unter den Erscheinungen einer perniciösen Anämie. Die am 12. Dezember 1903 vorgenommene Obduktion ergab im wesentlichen schwere Anämie, Bronchopneumonie und fettige Degeneration des Herzmuskels.

Da die Obduktion kurz post mortem ausgeführt werden konnte, wurden wegen der Frische des Materiales auch die Ek. konserviert. Bei der Suche nach denselben fanden sich ihrer sechs. Die beiden oberen lagen an der hinteren Schilddrüsenfläche symmetrisch in der Mitte der Lappenhöhe, die beiden unteren ebenso an den unteren Schilddrüsenpolen. Medial vom rechten unteren Ek. lag ein viel kleineres accessorisches und tief unterhalb des linken unteren Schilddrüsenpoles lag das größte unter ihnen. Letzteres maß 10 : 6 : 6 *mm*, war also recht plump. Während die anderen Ek. die für das höhere Alter gewöhnliche bräunlich-grünliche Farbe aufwiesen, zeigte dieses schon makroskopisch ein ungewöhnliches Verhalten. Es setzte sich deutlich aus zwei Teilen zusammen. Der eine, die Hauptmasse ausmachende Teil hatte eine stumpf kegelförmige Gestalt und eine rötlichgraue Farbe, der andere, viel kleinere, saß dem ersteren kappenförmig von der einen Seite auf und hatte die Farbe der anderen Ek.

Die histologische Untersuchung ergab folgendes: Die Ek. weisen ein dem Alter entsprechendes Verhalten auf. Die Hauptzellen sind etwas klein, die oxyphilen Zellen bilden kleinere und größere Gruppen, Kolloidfollikel sind überall reichlich vorhanden, dagegen die Fettzellen des Stromas infolge der allgemeinen Kachexie an Menge etwas geringer. Als Besonderheit ist die Ablagerung eines ganz hellgelben Pigmentes in fast alle Ek.-Zellen zu erwähnen. Ferner war in das rechte untere Ek. keilförmig ein accessorisches Schilddrüschen eingelassen, in das ein mit Ek.-Zellen ausgekleideter Drüsenschlauch sich tief hinein erstreckte. Im Lumen des letzteren ist das Kolloid lichter als in der Schilddrüse und führt mehrere wetzsteinförmige Kristalle.

Das größte, schon makroskopisch aus zwei verschiedenen Anteilen bestehende Ek. zeigt auch mikroskopisch das gleiche Verhalten. Beide Anteile (Fig. 9, *A* und *B*) bestehen aus Ek.-Gewebe; der größere, *A*, zeigt auch im Schnitt eine kegelförmige Gestalt (in anderen Schnitten der Serie ist die Kegelbasis viel breiter) und eine lichtere Färbung, während der andere, viel kleinere, *B*, sich dunkler färbt und dem ersteren in Form eines dünnen Belages von der einen Seite platt anliegt (Fig. 9, *B* bis *C*). Bei starker Vergrößerung zeigt dieser dunklere Anteil (Fig. 10, *B*) volle Übereinstimmung mit den anderen Ek., protoplasmaarme pigmentführende Hauptzellen (Fig. 10, *a*), Gruppen von ebenfalls pigmentierten oxyphilen Zellen, reichliche Kolloidfollikel (Fig. 10, *b*) und Fettzellen im Stroma (Fig. 10, *c*). Der lichtere Anteil (Fig. 10, *A*) ist viel einfacher gebaut. Er besteht aus einer kompakten, nur von zarten Kapillaren durchzogenen Masse auffallend großer Zellen mit ungefärbtem pigmentfreiem Protoplasma und sehr scharfen Zellgrenzen. Oxyphile Zellen, Kolloidfollikel und Fettzellen fehlen vollständig (Fig. 10, *A*). Es sind das alles Eigenschaften, welche dem fötalen oder kindlichen Ek. zukommen, gegen das nur der eine Unterschied besteht, daß in der Peripherie nicht selten kleine, aber leere Lumina anzutreffen sind.

Es ist nach alledem klar, daß es sich um eine junge, circumskripte Wucherung handelt, die wir ohneweiters als ein Adenom und infolge des jugendlichen Charakters seines Gewebes als fötales Adenom bezeichnen können. Dasselbe ist im Schnitte 9 : 6 *mm* groß und muß sich in der Peripherie, und zwar wie wir sehen werden, am Gefäßhilus des alten Ek. entwickelt haben, das nunmehr stark abgeplattet und nach der einen Seite verdrängt ist (Fig. 9, *B* bis *C*), so daß es sich als ein unscheinbarer, dünner und, wie die Serie zeigt, an mehreren Stellen dehiscenter Belag des Adenoms präsentiert.

Das Verhalten des Adenoms zur Umgebung war das folgende. Es ist von einer sehr zarten Bindegewebskapsel (Fig. 10, *d*) umgeben, welche auch eine im allgemeinen scharfe Abgrenzung gegen das alte Ek.-Gewebe bedingt (Fig. 9). Nur an wenigen Stellen scheint ein unmittelbarer Kontakt zwischen altem und neuem Gewebe zu bestehen. An der dem verdrängten

Ek.-Gewebe entgegengesetzten Seite des Adenoms liegen größere Venen (Fig. 9, *V*) und Arterien (Fig. 9, *a*). Dieselben treten ins Adenom ein (Fig. 9, v_1), das sie versorgen, verlassen es dann wieder auf der anderen Seite, um in das alte Ek.-Gewebe zu gelangen (Fig. 9, v_2, a_1). Es hat sich somit das Adenom am Gefäßhilus des Ek. entwickelt, so daß die das Ek. versorgenden Gefäße das Adenom passieren müssen, um zum ersteren zu gelangen.

In diesen beiden Fällen von Ek.-Adenom, deren ich schon in der eingangs zitierten Arbeit flüchtig Erwähnung getan habe, findet sich im klinischen Verlaufe kein Anhaltspunkt für Osteomalacie. Es wurde daher das Skelett auch anatomisch nicht in dieser Richtung untersucht.

Es bleibt uns nur noch eine Frage zu erledigen. Kommt eine zweifellose, mit Adenom nicht zu verwechselnde Hyperplasie der Ek. auch ohne Osteomalacie vor? Hier muß zunächst daran erinnert werden, was ich schon früher einmal beschrieben habe, daß bei Vorhandensein einer Struma nicht selten das Ek. mit derselben etwas fester zusammenhängt und daher beim Wachstum des Kropfes mitgedehnt wird. Es resultiert daraus nicht selten ein der Fläche nach stark vergrößertes, aber sehr dünnes Ek., das wohl als atrophisch zu bezeichnen ist, bei oberflächlicher Betrachtung aber als vergrößert imponiert. Von solchen Fällen abgesehen, fand ich eine Ek.-Hyperplasie nur noch in dem folgenden Falle von Paralysis agitans, den ich in der schon mehrmals erwähnten Arbeit kurz beschrieben habe. Eine Untersuchung des Knochensystems wurde hier nicht vorgenommen.

Arnold H., 68 Jahre alt, wurde von der psychiatrischen Klinik dem pathologisch-anatomischen Institute mit folgender Diagnose eingeliefert: Paralysis agitans, dementia senilis, encephalomalacia multiplex. Die am 18. November 1903 von Herrn Dozent Stoerk ausgeführte Obduktion ergab im wesentlichen Hirnatrophie, Ödem der Leptomeningen, adipositas universalis mit Cor adiposum und Lobulärpneumonie. Die beträchtlich vergrößerte rechte Schilddrüse enthielt ein großes Adenom, die linke, etwa normal große, einige kleine Adenömchen. Von

den vier Ek. waren die beiden linken und das rechte obere von normaler Lage und Größe. Das rechte untere Ek. lag an einer ganz abnormen Stelle, nämlich an der vorderen Fläche des Kropfes, ohne mit ihm verwachsen zu sein. Auch die Größe dieses Ek. war eine ungewöhnliche, nämlich 33 : 10 : 5 *mm*.

Die histologische Untersuchung der Struma ergab typisches Schilddrüsenadenom. Die drei nicht vergrößerten Ek. wichen keineswegs von der Norm ab. Ihr Stroma ist, entsprechend dem hohen Alter und der Adipositas, stark fettdurchwachsen. Die drüsigen Elemente präsentieren sich als sogenannte Hauptzellen mit rundem Kern, spärlichem, ungefärbtem oder sehr lichtem Protoplasma und sichtbaren, aber nicht auffallend scharfen Zellgrenzen. Die oxyphilen Zellen treten an Zahl wie gewöhnlich stark gegen die Hauptzellen zurück, formieren aber dem Alter entsprechend eigene Haufen, deren Stroma in typischer Weise frei ist von Fettzellen. Die in den Gruppen der Haupt- und oxyphilen Zellhaufen überall auffallende Neigung zur Bildung von kolloidführenden Follikeln entspricht ebenfalls dem Typus des senilen Ek.

Das vergrößerte rechte untere Ek. weist gegen die drei anderen nur in einem Punkt einen sehr auffallenden Unterschied auf. Die Zahl der oxyphilen Zellen (Fig. 11, *a* bis *h*) ist so stark vermehrt, daß die Hauptzellen (Fig. 11, *i*) oft gegen sie zurücktreten und in manchen Gesichtsfeldern überhaupt fehlen. Die oxyphilen Zellen formieren entweder ungewöhnlich große, kugelige Ballen (Fig. 11, *a* bis *f*) mit fettfreiem Stroma oder ganze Strecken des Ek. bestehen aus dieser Zellart und dann liegen, was entschieden ungewöhnlich ist, auch reichlich Fettzellen zwischen ihnen (Fig. 11, *g*, *h*). Die oxyphilen Zellen sind typisch gebaut, ihre Zellgrenzen sehr scharf, ihr Protoplasma verschieden stark gefärbt, von deutlich wabiger Struktur und spärliche, mit Eisenhämatoxylin sich färbende Granula aufweisend. Die im Protoplasma der oxyphilen Zellen enthaltenen Fettkörnchen sind zum Teil kleiner, im ganzen aber weit spärlicher als in den Hauptzellen.

Wir haben es somit mit einer Hyperplasie zu tun, die ausschließlich die oxyphilen Zellen und nur eines der vier Ek. betrifft, das infolgedessen bedeutend vergrößert war,

während die drei anderen Ek. in jeder Hinsicht ein gewöhnliches Verhalten aufwiesen. Dieses Bild weicht so sehr von dem ab, was wir in den Fällen von Osteomalacie gesehen haben, daß von einer Gleichstellung derselben keine Rede sein kann.

Resumé.

Fassen wir die Ergebnisse der vorliegenden Untersuchungen noch einmal kurz zusammen, so ergibt sich folgendes. Zum ersten Male wurde ich auf die Möglichkeit eines Zusammenhanges zwischen den Epithelkörperchen und dem Kalkstoffwechsel gelegentlich der Tierexperimente aufmerksam. Es fand sich nämlich bei der Ratte nach Exstirpation der Epithelkörperchen als konstantes Sympton mangelhafte Verkalkung des Dentins der Nagezähne.

Aus diesem Grunde unterzog ich im nächsten vorgekommenen Falle von puerperaler Osteomalacie die Epithelkörperchen einer Untersuchung. Dieselbe ergab, daß eines der Epithelkörperchen ganz enorm hyperplastisch war, während die drei anderen nichts Auffälliges darboten.

Eine Revision zweier älterer Osteomalaciefälle hatte folgendes Ergebnis. Bei dem einen waren drei Epithelkörperchen nicht vergrößert, zeigten aber histologisch multiple Einlagerungen junger Wucherungsherde, während das vierte, analog dem ersten Falle, bedeutend, wenn auch nicht in so hohem Maße, hyperplastisch war. Im dritten Falle waren drei Epithelkörperchen entschieden vergrößert, histologisch zeigten alle vier Zeichen der Atrophie, so daß die Annahme berechtigt erscheint, sie seien ehedem noch größer gewesen.

In zwei weiteren Fällen waren die vier Ek. nicht vergrößert, zeigten aber histologisch multiple, kleine Wucherungsherde, ähnlich wie im zweiten Falle.

Im sechsten Osteomalaciefalle bestand keine pathologische Veränderung in den Ek.

Die Zahl der Beobachtungen ist noch zu gering, um einen Zusammenhang von Osteomalacie mit den Epithelkörperchen statuieren zu können, wiewohl manches dafür spricht. So die mehrmals in der Literatur erwähnte Kombination von Osteo-

malacie mit Tetanie. Für diese, wenigstens für einzelne ihrer Formen, ist der Zusammenhang mit den Epithelkörperchen eine erwiesene Tatsache. Die Tetanie beruht auf dem Ausfall oder der Insuffizienz der Epithelkörper, sei es, daß der Organismus ihrer beraubt wird, sei es, daß sie gesteigerten Anforderungen nicht zu genügen vermögen. Bei der sich mit der Tetanie kombinierenden Osteomalacie könnte es sich um etwas ähnliches handeln; dann wären die Befunde von Hyperplasie der Epithelkörperchen bei der Osteomalacie als der Ausdruck ihrer gesteigerten Inanspruchnahme durch im Ovarium oder einem anderen Organe produzierte Gifte aufzufassen.

Viel weniger Wahrscheinlichkeit hat für sich die Annahme, daß die Osteomalacie in einer Hyperfunktion der Epithelkörperchen ihre Ursache habe.

In Wien, einem bekannten Tetanieherd, ist auch die Osteomalacie nichts Seltenes.

Gegen die oben auseinandergesetzte Art des Zusammenhanges von Osteomalacie mit den Epithelkörperchen ließe sich folgendes anführen. Bei einer erhöhten Inanspruchnahme der Epithelkörperchen würde man eine gleichmäßige Vergrößerung aller vier Organe erwarten, während wir z. B. im ersten Falle eine enorme Vergrößerung nur des einen gefunden haben und die drei anderen normale Dimensionen aufwiesen.

Ein weiterer Gegengrund ist der, daß in jenen Fällen von Tetanie, die sich an die gelegentlich der Kropfexstirpation erfolgte Mitentfernung der Epithelkörperchen anschließt und oft einen sehr chronischen Verlauf nimmt, es, klinisch wenigstens, nicht zu den Erscheinungen von Osteomalacie zu kommen pflegt.

Endlich wird in den bisher bekannten Fällen von Epithelkörperchentumor nichts von Osteomalacie berichtet. Ob aber in diesen Fällen der Epithelkörperbefund tatsächlich dem unserer Osteomalaciefälle gleichzustellen sei, d. h. einer Hyperplasie entspricht, oder nicht vielmehr als Adenom zu deuten ist, das läßt sich, zumeist infolge der Größe des Gebildes, nur schwer oder gar nicht mehr entscheiden.

Die Diagnose eines Epithelkörperchenadenoms läßt sich hingegen noch stellen, solange das Gebilde klein und vom

eigentlichen Epithelkörpergewebe noch etwas erhalten ist. Wir waren in der Lage, eigene Fälle als Beispiele anzuführen.

Es fragt sich endlich, ob sichere Fälle von Hyperplasie der Epithelkörper auch ohne Osteomalacie vorkommen. In einem Falle, wo eines der vier Epithelkörperchen wesentlich vergrößert war, bestand, klinisch wenigstens, keine Osteomalacie. Die histologische Untersuchung des Gebildes ergab einen von den Osteomalaciefällen ganz differenten Befund, nämlich eine auf die oxyphilen Zellen beschränkte Hyperplasie.

Es kommen beim Menschen makroskopisch als einfach imponierende Ek. vor, die aber bei der histologischen Untersuchung sich als Doppel-Ek. erweisen.

Im Ek. des Menschen finden sich im höheren Alter ganz charakteristische Pigmentzellen, die jenseits der Fünfzigerjahre niemals fehlen.

Nachtrag.

Während der Drucklegung hatte ich Gelegenheit, zwei weitere Osteomalaciefälle zu untersuchen, über die ich kurz berichten will. Der eine ist ein typischer Fall von puerperaler, der andere von seniler Osteomalacie. Die Ek. waren in beiden Fällen nicht pathologisch vergrößert. Sie wiesen im ersten Falle histologisch eine Vermehrung junger Wucherungsherde auf, im zweiten aber nicht. Im letzteren Falle waren hingegen in einem Ek. ausgedehnte Rundzelleninfiltrate nachweisbar.

Fall 7. Karoline L., 34 Jahre alt. Klinische Diagnose: Osteomalacie, Ruptur des Uterus intra partum.

Bei der am 7. Juli 1907 ausgeführten Obduktion fand ich eine diffuse Peritonitis, Ruptur des Uterus und freies Blut in der Bauchhöhle. Akuter Milztumor, parenchymatöse Degeneration des Myocard und der Leber. Beiderseitige Pyonephrose. Schleimig-eitrige Bronchitis. Die Rippen leicht schneidbar, das Messer in die Wirbelkörper tief einstechbar. Der Beckeneingang kartenherzförmig, die Symphyse schnabelförmig vorspringend. Geringe rechtsseitige Skoliose der Brustwirbelsäule.

Die Schilddrüse rechts = 4·5 : 1·9 : 2 *cm*, links = 6 : 2·5 : 2 *cm*, Gesamtgewicht 30 *g*. Auf der Schnittfläche das Colloid bequem sichtbar. Keinerlei pathologische Einlagerungen. Histologisch am Parenchym bis auf eine mäßige Vergrößerung eines Teiles der Follikel nichts Auffallendes. Im Stroma fallen überall sehr zahlreiche Fettzellen auf, die oft sogar in großen Gruppen anzutreffen sind, ein Befund, der als selten bezeichnet werden darf.

Die Hypophyse: 1·2 : 1·1 : 0·9 *cm*, 0·87 *g*. Schnittfläche sehr licht, weich. Mikroskopisch die typische Graviditätshyperplasie in starker Entwicklung.

Ovarien: rechts = 1·8 : 3·2 : 1·0 *cm*, 2·0 *g*, links 2·5 : 1·8 : 0·8 *cm*, 3·0 *g*, enthält das Corpus luteum. Mikroskopisch Follikel in allen Stadien der Reifung reichlich vorhanden, Corpora albicantia spärlich. An der Oberfläche spärliche Herde von Deciduazellen. Die Zellen des Corpus luteum spärlich und schlecht erhalten, sein Stroma vermehrt und die Gefäße zum Teil hyalin degeneriert.

Nebennieren: 6 : 1·9 : 0·7 *cm*, respektive 5 : 3·2 : 0·9 *cm*, das Gewicht beider Nebennieren zusammen 10·5 *g*. Histologisch die Rinde auffallend schmal, zum Teil sehr fettarm, das Stroma stellenweise etwas stärker hervortretend, mit ganz vereinzelten, kleinen Infiltraten und ganz spärlichen Fettzellen. Im Marke nichts Besonderes.

Im Pankreas histologisch normale Verhältnisse.

Die Thymus dem Alter entsprechend involviert, besteht hauptsächlich aus Fettgewebe, in das spärliche Reste des zelligen Thymusgewebes eingetragen sind.

Epithelkörperchen: 1·0 : 0·5 : 0·2, 0·7 : 0·4 : 0·2, 1·1 : 0·5 : 0·25, 0·95 : 0·35 : 0·35 *cm*. Mikroskopisch fand sich an dem Müller-Formolmaterial in einem Ek. das Stroma vermehrt. Die Capillaren sind stellenweise stark injiziert. Häufig findet man ganze Gebiete, wo jeder Alveolus im Zentrum einen colloiden Sekrettropfen aufweist. In diesen Gebieten sind die Zellen besonders klein, ihre Kerne dunkler und ihr Protoplasma führt, ähnlich wie das im nächsten Fall zu konstatieren war, auffallend große Fettkörnchen. In einem etwas größeren, unscharf begrenzten Abschnitte sind die Zellen größer und lichter als sonst. In den osmierten Schnitten sah man in diesem Falle die uns bekannten fettarmen Herde, entstanden durch Einlagerung von fettarmen oder fettfreien unter die alten Parenchymzellen. Erstere liegen zuweilen auch rein, d. h. ohne mit letzteren untermischt zu sein. Solche Herde fanden sich in einem Ek. in mäßiger Menge und Ausdehnung, in einem schon rechts reichlich, in den zwei übrigen aber in solcher Ausdehnung, daß sie in keinem Schnitte der Serie fehlten und oft einen bedeutenden Teil der Schnitte einnehmen.

Knochen. Es wurde vom Wirbel ein Stück mikroskopisch untersucht. Die Veränderungen der Osteomalacie waren recht bedeutend. Die osteoiden Säume recht breit Stellenweise die Bälkchen ganz aus Osteoid bestehend und nur an den Kreuzungsstellen finden sich Kalkeinlagerungen. Das Mark ist zellig mit spärlichen Fettzellen.

Fall 8. Barbara H., 72 Jahre alt, am 8. August in die niederösterreichische Landesirrenanstalt aufgenommen. Klinische Diagnose: Dementia senilis. Wegen bedeutender Intelligenzdefekte, mangelhafter Orientierung und erheblicher Schwerhörigkeit ist die Aufnahme der Anamnese so gut wie unmöglich. Die Frau klein, gracil, marantisch. Kyphose der Brustwirbelsäule. Im Laufe ihres fast einjährigen Aufenthaltes in der Anstalt nahm der Marasmus immer mehr zu. Die Patientin klagt über allerlei Körperschmerzen. 11. Juli 1907 Exitus. Die Obduktion (Dr. Wiesner) ergibt senile Atrophie des Gehirnes, Atherom der Aorta, chronisches Lungenemphysem, Hypertrophie des rechten Herzens, arteriosklerotische Schrumpfnieren, senile Atrophie der Organe.

Die Wirbelsäule hochgradig arcuär kyphotisch, das Sternum nach vorne stark abgeknickt. Die Rippen geräuschlos abknickbar, ohneweiters schneidbar. In die Wirbelkörper läßt sich das Messer tief einstechen, etwas weniger leicht ins Becken, das aber gar nicht deformiert ist.

Die histologische Untersuchung der Wirbelkörper ergibt vorgeschrittene Osteomalacie. Die Knochenbälkchen von breiten und schmalen osteoiden Säumen eingefaßt, die nur an wenigen Stellen fehlen. Das Mark zellig, mit Fettzellen untermischt.

Die Schilddrüse rechts 7·8 : 3·5 : 3·3, links 5·5 : 3 : 2·8 *cm*, Gesamtgewicht 98 *g*. Auf der Schnittfläche sind ins Schilddrüsenparenchym zahlreiche, verschieden große und aussehende Adenome eingelagert, von denen möglichst viele der histologischen Untersuchung unterzogen wurden. Sie erwiesen sich alle als typische Schilddrüsen-Adenome mit hyalin degeneriertem Stroma und vielfachen Blutungen in dasselbe. Das eigentliche Schilddrüsenparenchym ist teils normal, teils vom Typus der Colloidstruma.

Die Hypophyse: 0·75 *g* schwer. Dieselbe hat eine stark konkav ausgehöhlte Gestalt, entstanden durch Nachgiebigkeit des osteomalacisch erkrankten Bodens der Sella, in den sich das Messer einstechen ließ. Im histologischen Bilde fällt nur eine mäßige Bindegewebsvermehrung auf. Unter den Parenchymzellen wiegen die eosinophilen vor.

Die Ovarien 2 : 1 : 0·8, respektive 2 : 1·2 : 0·5 *cm* groß, mikroskopisch an zehn verschiedenen Stellen untersucht. Die Gefäße meist hyalin degeneriert, oft auch ganz verschlossen. Zahlreiche Corpora albicantia. Follikel fehlen in den meisten Schnitten vollständig. Die wenigen vorhandenen Follikel haben ein sehr schlecht erhaltenes Epithel.

Die Nebennieren von normaler Größe, zusammen 10 *g* schwer. Die Rinde fettreich, das Mark in entsprechender Menge. Letzteres histologisch sehr schlecht konserviert. Im Stroma der Rinde sehr spärliche Infiltrate, an einer Stelle eine kleine Hämorrhagie.

Ek.: *lo* = 11 : 2 : 3, *lu* = 8 : 7 : 4, *ro* = 11·5 : 3 : 2, *ru* = 15 : 4·5 : 3·5 *mm*. Das letztere hat eine in eine lange, dünne Spitze ausgezogene Gestalt. Histologisch an den Müller-Formolschnitten nichts Auffallendes. Das Fettgewebe und die oxyphilen Zellen in dem Alter entsprechender Menge. Die Capillaren sind besonders stark injiziert, im Bindegewebe um die großen Gefäße die typischen Pigmentzellen. Am osmierten Materiale sind die Fettkörnchen der Epithelzellen dem Alter entsprechend sehr groß und da die Zellen klein sind, liegen die Körnchen recht dicht, wodurch das Parenchym sehr fettreich erscheint. Innerhalb desselben fallen daher fettarme Drüsenanteile sehr gut auf. Jedoch ist ihre Zahl und Größe keinesfalls eine abnorme. In einem der vier Ek. fanden sich, als einziger pathologischer Befund, beträchtliche Ansammlungen kleiner Lymphocyten um die größeren Gefäße herum. Doch erstreckten sich diese Infiltrate auch weit ins Drüsengewebe hinein, die einzelnen Alveolen weit auseinander drängend.

An einer Stelle ist innerhalb dieser Infiltrate das Stroma stark ödematös und hier ist auch der Typus der Infiltratzellen ein anderer; sie werden groß,

protoplasmaarm und haben einen exzentrischen Kern. Die nähere Bestimmung der Zellart ist an den ungefärbten, osmierten Schnitten nicht möglich. In diesem Ek. ist die Zahl der fettarmen Drüsenpartien eine größere als in den drei anderen, aber von einer pathologischen Vermehrung kann auch hier keine Rede sein.

Figurenerklärung.

Fig. 3. Partie aus dem hyperplastischen linken oberen Epithelkörperchen, zum Teil von kompaktem Bau und aus lichten Zellen bestehend *(A)*, zum Teil von balkigem Bau und aus dunkelgefärbten Zellen bestehend *(B)*. Vergr. 200.

Fig. 4. Aus dem hyperplastischen linken oberen Epithelkörperchen. *a* = oxyphiler Zellhaufen, umgeben von kompakt liegenden Zellen *(b)* mit weniger scharfen Grenzen. Vergr. 300.

Fig. 5. Alveolär aufgebaute Partie aus dem linken oberen Epithelkörperchen. Zellen klein, dichtstehend, ohne sichtbare Grenzen. Bei *b*, *b* Lumina. Vergr. 200.

Fig. 6. Alveolär gebaute, reichlich luminaführende Partie aus dem linken oberen Epithelkörperchen. Vergr. 300.

Fig. 7. Aus dem linken oberen Epithelkörperchen Fixation in Altmann's Osmiumgemisch, ungefärbter Schnitt. Vergr. 400.

Fig. 8. Kugeliges, scharf begrenztes Adenom *A* im Epithelkörperchen *B*, dessen Stroma reichlich Fettzellen *(a)* führt, von denen das Adenom frei ist. Fixation in Altmann's Osmiumgemisch, der Schnitt mit H_2O_2 endosmiert und mit Hämalaun-Eosin gefärbt. Vergr. 29.

Fig. 9. Totalansicht eines Schnittes vom Epithelkörperchen, enthaltend ein Adenom *A*, das den alten Ek.-Rest zur Seite drängt, so daß er einen dunkeln, dünnen Belag *B* bis *C* bildet. Vergr. 12.

Fig. 10. Partie aus der Fig. 9 bei stärkerer Vergrößerung. *A* Adenomgewebe, aus großen, lichten Zellen bestehend und frei von Kolloid und Fettzellen. *B* altes Ek.-Gewebe, kleinzellig, dichtkernig, dunkel mit Kolloidfollikeln *b* und Fettzellen *c*. Vergr. 403.

Fig. 11. Hyperplasie der oxyphilen Zellhaufen. Die kleinzelligen und dichtkernigen Partien *i* bestehen aus Hauptzellen, die lichten, großzelligen, mit locker liegenden Kernen bestehen aus oxyphilen Zellen, die entweder verschieden große Haufen *a* bis *f* formieren oder mehr diffus verteilt sind, *g*, *h*, mit Einlagerung von Fettzellen. Letztere im Stroma überhaupt sehr reichlich, *k*. Vergr. 63.

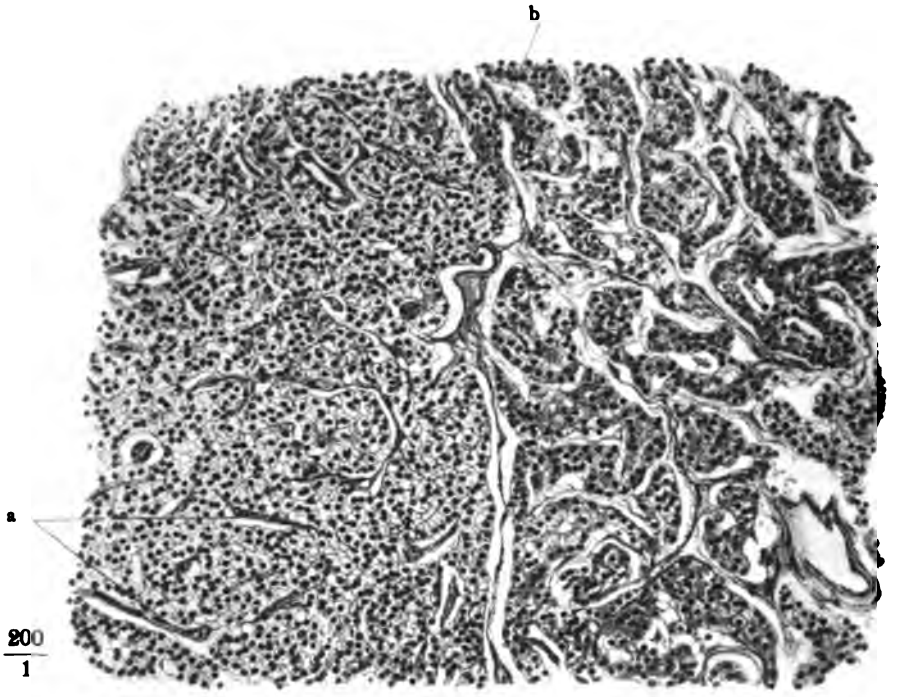

A Fig. 3. B

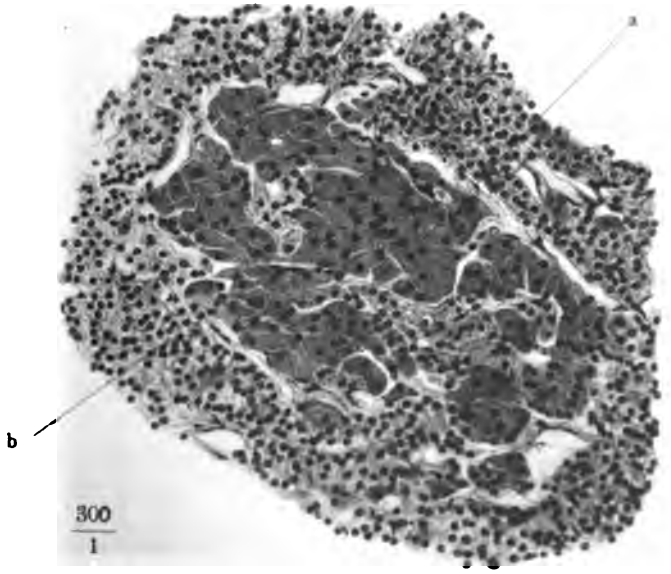

Fig. 4

Lichtdruck v. Max Jaffé, Wien

Digitized by Google

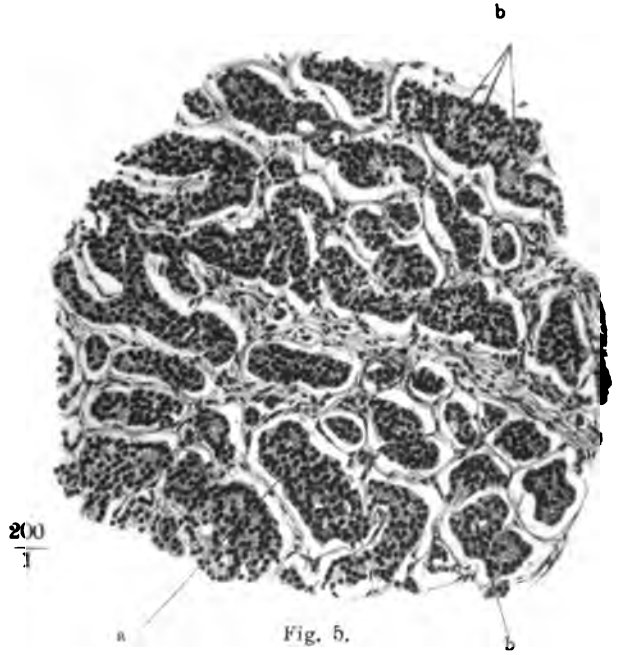

Fig. 5.



Fig. 6.

Lichtdruck v. Max Jaffé, Wien.

Digitized by Google

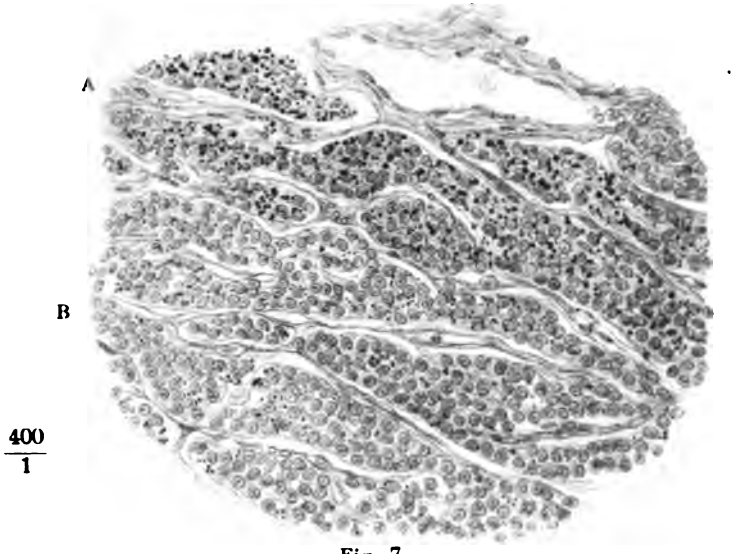

Fig. 7.

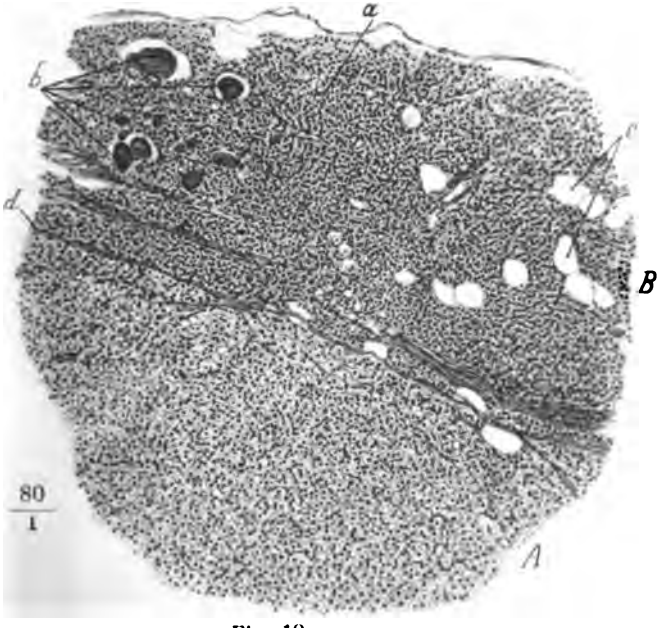

Fig. 10.

Lichtdruck v. Max Jaffé, Wien.

Digitized by Google

Fig. 11.

Vergr. 29.

B

Vergr. 12.

Lichtdruck v. Max Jaffé, Wien.

Document Control Stamp

Kraus R. und **Volk R.**, Studien über Immunität gegen Variolavaccine. Experimentelle Begründung einer subkutanen Schutzimpfung mittels verdünnter Vaccine.
Sitz. Ber. der Wiener Akad., III. Abt., Bd. 116 (1907), p. 295—308.

Volk R. und **R. Kraus**, Studien über Immunität gegen Variolavaccine. Experimentelle Begründung einer subkutanen Schutzimpfung mittels verdünnter Vaccine.
Sitz. Ber. der Wiener Akad., III. Abt., Bd. 116 (1907), p. 295—308.

Variolavaccine, Studien über Immunität.
Kraus R. und Volk R., Sitz. Ber. der Wiener Akad., III. Abt., Bd. 116 (1907), p. 295—308.

Subkutane Schutzimpfung mittels verdünnter Vaccine.
Kraus R. und Volk R., Sitz. Ber. der Wiener Akad., III. Abt., Bd. 116 (1907), p. 295—308.

Immunität gegen Variolavaccine.
Kraus R. und Volk R., Sitz. Ber. der Wiener Akad., III. Abt., Bd. 116 (1907), p. 295—308.

Erdheim J., Über Epithelkörperbefunde bei Osteomalacie.
Sitz. Ber. der Wiener Akad., III. Abt., Bd. 116 (1907), p. 311—370.

Epithelkörperbefunde bei Osteomalacie.
Erdheim J., Sitz. Ber. der Wiener Akad., III. Abt., Bd. 116 (1907), p. 311—370.

Osteomalacie, Epithelkörperbefunde bei derselben.
Erdheim J., Sitz. Ber. der Wiener Akad., III. Abt., Bd. 116 (1907), p. 311—370.

Kraus R. und **Volk R.**, Studien über Immunität gegen Variolavaccine. Experimentelle Begründung einer subkutanen Schutzimpfung mittels verdünnter Vaccine.
Sitz. Ber. der Wiener Akad., III. Abt., Bd. 116 (1907), p. 295—308.

Volk R. und **R. Kraus**, Studien über Immunität gegen Variolavaccine. Experimentelle Begründung einer subkutanen Schutzimpfung mittels verdünnter Vaccine.
Sitz. Ber. der Wiener Akad., III. Abt., Bd. 116 (1907), p. 295—308.

Variolavaccine, Studien über Immunität.
Kraus R. und Volk R., Sitz. Ber. der Wiener Akad., III. Abt., Bd. 116 (1907), p. 295—308.

Subkutane **Schutzimpfung** mittels verdünnter Vaccine.
Kraus R. und Volk R., Sitz. Ber. der Wiener Akad., III. Abt., Bd. 116 (1907), p. 295—308.

Immunität gegen Variolavaccine.
Kraus R. und Volk R., Sitz. Ber. der **Wiener Akad.**, III. Abt., Bd. 116 (1907), p. 295—308.

Erdheim J., Über Epithelkörperbefunde bei Osteomalacie.
Sitz. Ber. der Wiener Akad., III. Abt., Bd. 116 (1907), p. 311—370.

Epithelkörperbefunde bei Osteomalacie.
Erdheim J., Sitz. Ber. der Wiener Akad., III. Abt., Bd. 116 (1907), p. 311—370.

Osteomalacie, Epithelkörperbefunde bei derselben.
Erdheim J., Sitz. Ber. der Wiener Akad., III. Abt., Bd. 116 (1907), p. 311—370.

SITZUNGSBERICHTE

DER

KAISERLICHEN AKADEMIE DER WISSENSCHAFTEN.

MATHEMATISCH-NATURWISSENSCHAFTLICHE KLASSE.

CXVI. BAND. VII. HEFT.

ABTEILUNG III.

ENTHÄLT DIE ABHANDLUNGEN AUS DEM GEBIETE DER ANATOMIE UND PHYSIOLOGIE DES MENSCHEN UND DER TIERE SOWIE AUS JENEM DER THEORETISCHEN MEDIZIN.

Der vordere Bauch des M. digastricus mandibulae und seine Varietäten beim Menschen.

(I. Teil)

von

C. Toldt,

w. M. k. Akad.

(Mit 2 Tafeln und 19 Textfiguren.)

(Vorgelegt in der Sitzung am 4. Juli 1907.)

Das erhebliche Interesse, welches dem im Titel bezeichneten Gegenstand entgegengebracht wird, bekundet sich durch die reichliche, aus älterer, neuerer und neuester Zeit stammende Literatur. Zuerst von dem rein deskriptiven Standpunkt der menschlichen Anatomie behandelt, haben die sich häufenden Beobachtungen zahlreicher und mannigfacher Varietäten dieses Muskels naturgemäß zu vergleichend anatomischen Untersuchungen angeregt. Die darauf sich stützenden Deutungsversuche haben jedoch erst von dem Zeitpunkte an eine festere Grundlage gewonnen, als man sich dem Studium der phylogenetischen Entwicklung des Muskels zuwendete. Allein es ist nicht zu leugnen, daß es bis jetzt noch keineswegs gelungen ist, die Stammesgeschichte dieses Muskels in befriedigender Weise zu erforschen und daß die neuen Gesichtspunkte, welche sich aus diesen Untersuchungen ergeben haben, für das Verständnis der Varietäten, denen der Muskel beim Menschen so häufig unterworfen ist, noch wenig fruchtbringend gewesen sind.

Die Untersuchungen, über deren Ergebnisse hier berichtet werden soll, habe ich in der Erwartung unternommen, durch eingehende Analyse des normal gebauten Muskels und seiner verschiedenen Variationszustände beim Menschen sowie durch

das Studium seiner individuellen Entwicklung und Ausbildung, im Zusammenhang mit möglichst ausgedehnten Beobachtungen an Wirbeltieren feststellen zu können, ob und wie weit es in der Tat möglich ist, die verschiedenartigen Varietäten des vorderen Bauches des M. digastricus auf stammesgeschichtliche Ursachen zurückzuführen, oder ob sie vielleicht — wenigstens teilweise — unabhängig davon in individuellen Variationen der Ontogenese ihre Erklärung finden können.

Der vorliegende I. Teil beschäftigt sich vorwiegend mit Beobachtungen am Menschen; in einem II. Teil sollen die Ergebnisse meiner vergleichend anatomischen Untersuchungen mitgeteilt und die phylogenetische Bedeutung des vorderen Bauches des M. digastricus erörtert werden.

A. Der normale Zustand des vorderen Bauches des M. digastricus beim Menschen.

In jenen Fällen, welche als die normalen bezeichnet zu werden pflegen, verhält sich der vordere Bauch des M. digastricus keineswegs als ein ganz einheitlicher Fleischkörper. Eine genauere Analyse desselben erweist die folgenden Bauverhältnisse.

In unmittelbarer Fortsetzung der Zwischensehne geht aus dieser, teils direkt, teils unter Vermittlung eines kurzen oberflächlichen Sehnenspiegels eine mehr oder weniger kompakte Masse von Muskelbündeln nach vorne ab, welche die laterale Portion des Muskelbauches bilden. Sie grenzen sich durch eine mehr oder weniger vollständig durchgreifende Spalte, beziehungsweise eine dünne, bindegewebige Scheidewand von der medialen Portion des Muskelbauches ab, tauschen jedoch sowohl unter sich als auch mit der medialen Portion gewöhnlich einige Fleischbündel aus.

Die mediale Portion geht aus einer fibrösen Ausstrahlung hervor, welche von der medialen Seite der Zwischensehne, den hinteren Abschnitt des M. mylohyoideus von unten her bedeckend und mehr oder weniger fest mit diesem verwachsen, sich bis zur Mittellinie erstreckt, um daselbst mit der der anderen Seite zu verschmelzen. Diese fibröse Platte haftet sehr fest am Körper und am vorderen Abschnitt des großen Hornes des

Zungenbeins, wo sich mit ihr gewöhnlich auch Anteile der dünnen, blattförmigen Ansatzsehne des M. stylohyoideus vereinigen. Nach vorn hin verliert sich diese Sehnenausstrahlung entweder allmählich in dem unteren Perimysium des M. mylohyoideus, oder sie grenzt sich durch ein derberes, von der Zwischensehne abzweigendes Sehnenbündel ganz scharf ab. Ein solches Sehnenbündel ist entweder nur auf einer oder auf beiden Seiten vorhanden und reicht dann mehr oder weniger weit gegen die Mittellinie heran, oder es fließt mit einem ähnlichen der anderen Seite in der Mittellinie zusammen, wodurch ein geschlossener, nach vorn konvexer Sehnenbogen zu stande kommt, welcher die Zwischensehne der einen mit der der anderen Seite verbindet und die Aponeurose vorn abschließt. Die Fleischbündel der medialen Portion pflegen dann reihenweise aus diesem Sehnenbündel zu entstehen (vergl. Textfig. 1). In einzelnen Fällen zerfällt ein solches Sehnenbündel in mehrere Zweigchen, welche fächerförmig in die fibröse Membran ausstrahlen. In anderen Fällen endlich fehlt eine solche Aponeurose gänzlich; es ist nur ein dünnes Perimysium vorhanden, welches den hinteren sowie den vorderen Teil des M. mylohyoideus bekleidet. In dieses können eventuell von der Zwischensehne des M. digastricus aus einzelne etwas stärkere Bindegewebsstreifen einstrahlen (vergl. Textfig. 7). Die Fleischbündel der medialen Portion gehen dann einfach aus der medialen Seite der an ihrem vorderen Ende etwas verbreiterten und abgeflachten Zwischensehne hervor.

Diese sowohl ihrer Flächenausdehnung als auch ihrer Dicke und Struktur nach so verschieden ausgebildete fibröse Platte ist schon häufig, bald mehr, bald minder ausführlich beschrieben worden. Sie ist nicht, wie dies von einigen Autoren geschieht, als eine Faszie (Bestandteil der Fascia colli) aufzufassen, sondern sie stellt sich, wie namentlich auch aus ihrem Verhalten bei den mannigfachen Varietäten des vorderen Bauches hervorgeht, als ein unmittelbares Erzeugnis, beziehungsweise als Bestandteil der Zwischensehne dar. Am schärfsten hat dies wohl Luschka[1] betont, indem er geradezu von zwei Sehnen des

[1] H. Luschka, Die Anatomie des Menschen, I. Bd., Abt. I (1862), p. 176.

M. digastricus spricht, einer strangförmigen und einer aponeurotischen. Wenn dies auch in vielen Fällen nicht wortgetreu zutrifft, so scheint es mir doch notwendig, die Tatsache einer fibrösen Ausstrahlung der Zwischensehne festzuhalten, weil diese und nicht, wie von manchen gesagt wird, das Zungenbein den Ausgangsort für die mediale Portion des vorderen Bauches und, wie vorweg bemerkt werden möge, auch für eine große Kategorie abnormaler Muskelbündel darstellt.

Wenn jedoch Morestin[1] an dieser Sehnenausstrahlung (Aponévrose sushyoïdienne) scharf zwei Gruppen von Bindegewebsbündeln unterscheidet, eine, welche sich an den oberen Rand des Zungenbeins heftet, und eine andere, welche gegen die Mittellinie zieht, um sich mit der entsprechenden Bündelgruppe der entgegengesetzten Seite zu vereinigen, so ist dagegen einzuwenden, daß eine solche Struktur der fibrösen Sehnenausstrahlung in den meisten Fällen nicht deutlich zu erkennen ist und daher keineswegs als typisch angesehen werden kann. Vielmehr besitzt die Membran, abgesehen von den erwähnten sehnigen Verstärkungen und stellenweisen Verdichtungen gewöhnlich ein ganz gleichartiges Aussehen, weil die Bindegewebsbündel sich nach den verschiedensten Richtungen hin sehr innig durchflechten.

Hervorzuheben ist noch die regelmäßige Verbindung der Zwischensehne mit dem hintersten Anteil des M. mylohyoideus. Gewöhnlich erfolgt sie dadurch, daß eine von der Zwischensehne abzweigende Bindegewebsmasse, in welche auch Teile der Aponeurose des M. stylohyoideus übergehen, das Perimysium des M. mylohyoideus verstärkt. In einzelnen Fällen wird die Verbindung jedoch viel fester, nämlich dann, wenn die hintersten Fleischbündel des M. mylohyoideus, ohne das Zungenbein zu erreichen, in der erwähnten Bindegewebsmasse ihr Ende finden (vergl. Textfig. 17).

Von den beiden Portionen des vorderen Bauches weist die laterale hinsichtlich ihres Baues nur selten erhebliche

---

[1] H. Morestin, Les muscles digastriques. Bull. de la société anatomique de Paris, 69. Ann. (1894), p. 801.

individuelle Differenzen auf. Häufig kann man jedoch an ihr eine oberflächlichere und eine tiefere Schicht mehr oder weniger scharf sondern, was durch die Zusammenfassung ihrer Fleischbündel durch eine Anzahl kurzer Sehnenstränge sowohl am Knochenansatz, wie am Sehnenursprung bedingt wird. Der Ansatz am Knochen erfolgt übrigens nur teilweise sehnig, zum Teil auch fleischig.

Textfig. 1. Von einer 42 Jahre alten Frau.[1]

Die mediale Portion des Muskelbauches weist viel häufiger beträchtliche Varianten auf, und zwar, was besonders zu betonen ist, in unmittelbarem Zusammenhang mit der schwankenden Ausbildung und Struktur der aponeurotischen Ausstrahlung der Zwischensehne. In den als normal anzusprechenden Fällen stellt sie nicht selten einen kompakten Muskelkörper dar, welcher sich gegen den Kieferansatz hin etwas verbreitert und daselbst häufig die laterale Portion mehr oder weniger überlagert. Es kommt indessen auch vor, daß im Gegenteil die laterale Portion in der Gegend des Knochenansatzes als die oberflächlichere erscheint, indem sie einen Teil der medialen bedeckt. In anderen Fällen, insbesondere

[1] Alle Textfiguren mit Ausnahme von Nr. 18 sind in natürlicher Größe aufgenommen und bei der Reproduktion auf $^2/_3$ reduziert worden.

dann, wenn ein deutlich ausgebildeter Sehnenbogen vorhanden ist, läßt sich die mediale Portion in zwei oder mehrere Gruppen von Fleischbündeln zerlegen, welche nur locker zusammengefügt sind, meistens bei ihrem Ursprung aus der Sehnenausbreitung etwas auseinandergerückt erscheinen und manchmal auch vorn isoliert am Knochen ihren Ansatz finden. In selteneren Fällen besteht der ganze vordere Bauch aus fünf bis sechs einander gleichlaufenden, lose verbundenen Gruppen von Muskelbündeln, womit auch eine erhebliche Asymmetrie der vorderen Bäuche hinsichtlich ihrer Form und Größe verknüpft sein kann (vergl. Textfig. 1). Die damit in Zusammenhang stehende verschiedenartige Ausbildung des intramuskulären Bindegewebes scheint sich im wesentlichen erst im Laufe des Wachstums zu vollziehen, denn bei Embryonen und auch noch bei neugeborenen Kindern zeigt der normal gestaltete vordere Bauch des M. digastricus regelmäßig eine ziemlich gleichartig kompakte Struktur, und zwar so, daß auch die Unterscheidung einer lateralen und medialen Portion gewöhnlich nicht möglich ist.

Der erwähnte Ursprung der medialen Portion mit einer Anzahl von deutlich geschiedenen Fleischbündeln aus der fibrösen Sehnenausbreitung bildet den Übergang zu der am häufigsten vorkommenden Kategorie von Varietäten.

Hinsichtlich der Lage und Richtung des vorderen Bauches ist hervorzuheben, daß in regulären Fällen sein Abstand von dem der anderen Seite an der Ansatzstelle am Unterkiefer zwischen 2 und 12 *mm* schwanken kann und daß schon deshalb der nach hinten offene Winkel, welchen beide mit einander einschließen, ein etwas variabler ist. In anderer Weise kann dieser Winkel dadurch wesentlich eingeengt werden, daß die Muskelbündel der medialen Portion bei ihrem Ursprung aus der fibrösen Sehnenausstrahlung näher als gewöhnlich gegen die Mittelebene herangerückt sind. Kommt dies nur einseitig vor, so schließen die beiden vorderen Bäuche natürlich einen schiefen Winkel ein.

Der laterale Rand des Muskelbauches liegt an dem unversehrten Objekte mit seinem vorderen Abschnitte regelmäßig dem Seitenteil des Unterkiefers unmittelbar an und erst infolge

der Präparation hebt er sich auch hier von diesem ab, so daß ein kleiner Teil des M. mylohyoideus zwischen ihm und dem Knochen sichtbar wird.

In seiner normalen Beschaffenheit stellt mithin der vordere Bauch des M. digastricus zunächst eine kräftige Unterlage für den Mundhöhlenboden, eine wesentliche Stütze des Diaphragma oris dar, indem sein Fleischkörper sich gerade dort der unteren Seite des M. mylohyoideus innig anlagert, wo dieser am dünnsten ist, und nur jenes Gebiet des Mundhöhlenbodens freiläßt, wo derselbe durch den M. geniohyoideus verstärkt wird. In zweiter Linie bildet er infolge seiner engen Verbindung mit dem M. mylohyoideus im Verein mit dem hinteren Bauch einen wirksamen Spannapparat für diesen Muskel. Seine funktionelle Bedeutung habe ich bereits bei einer anderen Gelegenheit ausführlich besprochen.[1]

Diese anatomische und funktionelle Eigenschaft des vorderen Bauches des M. digastricus tritt in einer Reihe von Säugetieren, namentlich an der Mehrzahl der altweltlichen Affen besonders deutlich hervor. In der erwähnten Abhandlung habe ich meine eigenen Beobachtungen darüber mitgeteilt. Allgemein bekannt[2] ist das Verhalten des Muskels bei den Meerkatzen, Pavianen u. s. w., bei welchen der vordere Bauch des M. digastricus dem der anderen Seite innig anliegt oder mit ihm völlig verschmolzen ist. Da überdies sein Ansatz am Knochen nahezu bis in die Gegend des vorderen Randes des M. masseter zurückreicht, also sich beinahe über die ganze Länge des Kieferkörpers erstreckt, so spannen sich die vereinigten vorderen Bäuche über einen großen Teil des von beiden Kieferhälften umrahmten Raumes hin. Auch die hintere Begrenzung der vereinigten vorderen Bäuche ist bei diesen Affen sehr breit, da dieselben aus einem mehr oder weniger scharf ausgeprägten Sehnenbogen, welcher die Ausstrahlung der Zwischen-

[1] C. Toldt, Der Winkelfortsatz des Unterkiefers beim Menschen und bei den Säugetieren und die Beziehungen der Kaumuskeln zu demselben. Diese Sitzungsber., Bd. 114, Abt. III (1905), p. 315.

[2] Man vergl. u. a. J. H. F. Kohlbrugge, Muskeln und periphere Nerven der Primaten. Verh. d. k. Akad. d. Wet. te Amsterdam, II. Sect., 5. d. (1897), p. 28.

sehnen vorn abschließt, ihren Ursprung nehmen. Sie bedecken so den M. mylohyoideus nahezu vollständig; nur ein ganz kleiner, unmittelbar an den M. pterygoideus internus angrenzender Teil desselben liegt frei vor. Dabei ist der M. mylohyoideus selbst nur in seinem hintersten, teils frei vorliegenden, teils von der fibrösen Ausstrahlung der Zwischensehnen des M. digastricus bedeckten Abschnitt kräftig ausgebildet, im übrigen jedoch sehr dünn, und der M. geniohyoideus ist zwar ziemlich kräftig, aber ganz schmal, namentlich nach hinten hin nicht wie beim Menschen an Breite zunehmend und mit seinem Ansatz am Zungenbein auf den vorderen Höcker des Körpers desselben beschränkt.

Textfig. 2. (Gorilla.)

Ähnliche Verhältnisse zeigt unter den menschenähnlichen Affen der Gorilla[1] (Textfig. 2). Bei diesem tritt der vordere Bauch der einen mit dem der anderen Seite zu einer breiten Muskelplatte zusammen, welche nur ganz vorn eine schmale mediane Spalte erkennen läßt und so geradezu den Eindruck eines zweiten Diaphragma oris mit längs gerichteter Anordnung der Muskelfaserbündel hervorruft. Der Ansatz am Unterkieferrand erfolgt in einer Linie, welche über den Kieferkörper bis zu einer Entfernung von 1 *cm* vom vorderen Rand des M. masseter zurückreicht. Der laterale Anteil des Fleisches geht direkt aus der Zwischensehne hervor, der größere Anteil jedoch aus einer sehr dicken und derben aponeurotischen Ausstrahlung dieser Sehne, welche fest mit

[1] Man vergl.: A. Bovero, Intorno ai muscoli digastrici dell'osso joide. Monitore zoolog. ital., Anno VI, Fasc. 11—12 (1895). — A. Sommer, Das Muskelsystem des Gorilla. Habil.-Schr., Jena 1906, p. 9 und 44.

dem Zungenbein und dem hintersten Abschnitt des M. mylohyoideus verbunden ist. Diese fibröse Platte hebt sich nicht wie bei anderen Affen scharf gegen das Fleisch des Muskels ab, sondern sie setzt sich auf die ventrale Seite des vorderen Bauches, teilweise fest mit ihm verwachsen, noch eine Strecke weit nach vorn fort. Auch unter das Zungenbein zieht sie sich hin, die dort entstehenden Muskeln und den »Stiel« des Kehlsackes[1] bedeckend. Nach Ablösung des Muskelbauches erscheint noch ein tiefer gelegenes, etwas links von der Mittellinie ganz isoliert entspringendes schmales plattes Muskelbündel, welches sich, in leicht schiefer Richtung die Mittellinie kreuzend und sich allmählich verschmälernd, nach vorn zieht und sich beim Ansatz an den Knochen dem rechten vorderen Bauch anschließt, wo es auch an der Oberfläche sichtbar wird.

[1] Nota. Mit Rücksicht auf die Mitteilungen Sommer's (l. c.) über den Kehlsack des Gorilla (vergl. auch Rud. Fick's Untersuchungen am Orang und Schimpanse, Arch. f. Anat. u. Entw., 1895, p. 1 und 289) dürfte es nicht ohne Interesse sein, zu bemerken, daß bei unserem Gorilla (jugendliches, sehr gut konserviertes Weibchen von 57·3 *cm* Scheitel-Steißlänge) der Kehlsack als Ausstülpung des rechten Ventriculus laryngis erscheint, während er an dem von Sommer untersuchten Breslauer Gorilla von der linken Kehlkopftasche ausgeht. Auch sonst verhält sich der Kehlsack etwas abweichend. Zwischen den beiden Mm. sternohyoidei steigt der röhrenförmige, an diesem Präparate 13 *mm* weite »Stiel« des Kehlsackes, ganz wenig nach rechts verschoben, bis in die untere Halshälfte herab, erweitert sich dann trichterförmig und entsendet hier von seiner hinteren Wand aus ganz symmetrisch nach rechts und links je einen Recessus cervicalis, welcher hinter dem M. sternocleidomastoideus quer zur Seite des Halses zieht. Der linke besitzt eine Länge von 5·5 *cm*, der rechte ist nur halb so lang; an ihrem Ursprung sind beide 9 *mm* weit. Ober der Handhabe des Brustbeins weitet sich der Kehlsack sehr bedeutend aus und bildet dann, sich vor die Handhabe des Brustbeins herabziehend, nach rechts und links je eine große Ausbuchtung (Recessus axillaris), welche zwischen die Pars clavicularis und die Pars sternocostalis des M. pectoralis major eintritt und hinter der letzteren die Achselhöhle erreicht, um daselbst beträchtlich erweitert zu enden. Von der linken Kehlkopftasche geht nur eine ganz kleine, röhrenförmige Ausbuchtung der Schleimhaut ab, welche zwischen Schildknorpel und Zungenbein hervortritt und nicht mehr als eine Länge von etwa 2 *cm* erreicht. Es besitzt also unser Gorilla auf der linken Seite eine mit dem großen Kehlsack in keinerlei Beziehung stehende Appendix ventriculi laryngis, welche kaum eine größere Ausbreitung erlangt hat, als man sie mitunter auch beim Menschen beobachten kann (vergl. z. B. meinen Anatomischen Atlas, Eingeweidelehre, Fig. 776).

Dieses Bündel dürfte als Varietät anzusehen sein. Der M. mylohyoideus ist im allgemeinen sehr dünn, nahezu rein quer gefasert, nur sein hinterster Abschnitt ist beträchtlich dicker und zeigt eine schief nach vorn gerichtete Faserung; eine mediane Raphe ist nicht vorhanden. Der M. geniohyoideus ist kräftig, jedoch verhältnismäßig schmal.

In mechanisch-funktioneller Hinsicht muß hervorgehoben werden, daß der M. mylohyoideus bei den meisten Affen in der frontalen Richtung stärker nach unten abgebogen ist als wie beim Menschen, und zwar in dem Maße, als seine Haftlinie am Unterkiefer weiter vom unteren Kieferrand entfernt ist. Die Flächenausdehnung des Muskels sowie seine Fleischfaserlänge ist deshalb und namentlich auch im Verhältnis zur Distanz der beiden Unterkieferhälften größer. Daraus ergibt sich die Zweckmäßigkeit einer stärkeren Unterlage, d. i. der kräftigeren und umfänglicheren Ausbildung des vorderen Bauches des M. digastricus.

B. Varietäten des vorderen Bauches des M. digastricus beim Menschen. — Erste Gruppe.

Eine ähnliche Beschaffenheit des Muskels wie bei Affen kommt, wenn auch selten, beim Menschen vor. Dies haben schon vor langer Zeit Meckel,[1] Rud. Wagner[2] u. a. bemerkt; allerdings hatten sie dabei vorwiegend die Zwischenlagerung abnormer Muskelbündel im Auge, wiesen jedoch auch auf die Verbreiterung des Muskelbauches und auf die Ähnlichkeit der Verhältnisse bei den Affen hin. Schon Winslow[3] berichtet übrigens, daß sich manchmal die vorderen Bäuche bis zur Berührung nähern, ja daß die benachbarten Fleischbündel sich gegenseitig überkreuzen.

Ich selbst habe zwei hiehergehörige Fälle beobachtet. In dem einen, bei einem 8 Monate alten Mädchen

---

[1] J. Fr. Meckel, Handbuch d. pathol. Anat., II. Bd., 1. Abt. (1816), p. 28.

[2] Rud. Wagner, Beobachtungen ursprünglicher Bildungsabweichungen mit Nachweisung ihres Verhältnisses zur Entwicklungsgeschichte und zur Tierreihe. Heusinger's Zeitschr. f. d. organ. Physik, III. Bd. (1833), p. 327.

[3] J. B. Winslow, Exposition anatomique de la structure du corps humain. Paris 1732. Traité des muscles, p. 161.

(Textfig. 3), vereinigen sich die rechte und linke Zwischensehne zu einem unmittelbar vor dem Zungenbein gelegenen, fest mit diesem verbundenen Sehnenbogen, aus dessen konvexer vorderer Seite die Bündel des vorderen Muskelbauches hervorgehen, um in nahezu paralleler Anordnung nach vorn zum Knochenansatz zu ziehen. In der Mittellinie legen sich die beiden Muskelbäuche so innig aneinander, daß sie nur ganz vorn eine schmale Spalte zwischen sich lassen, im übrigen jedoch durch eine sehr zarte bindegewebige Scheidewand von

Textfig. 3. Mädchen, 8 Monate alt.

einander abgegrenzt werden. Trotz seines im frischen Zustand ganz kompakten Aussehens läßt sich der vordere Bauch nach Konservierung in verdünntem Alkohol auf jeder Seite ganz scharf in eine laterale, hauptsächlich in der Fortsetzung der Zwischensehne abgehende und eine mediale, aus dem eigentlichen Sehnenbogen entspringende Portion zerlegen, von welchen die letztere durch die erstere teilweise überlagert wird. Eine festere Verbindung des vorderen Bauches mit dem M. mylohyoideus besteht nur im Bereich des Sehnenbogens.

Bei einem 10 Monate alten Kinde (Textfig. 4) bieten die beiden Bäuche ein ähnliches, wenn auch nicht völlig übereinstimmendes Verhalten. Die beiden Zwischensehnen fließen in kurzem Abstand von dem Zungenbein zu einem flachen Spitzbogen zusammen, welcher mit diesem durch eine sehr

straffe Aponeurose verbunden ist. Von dem Sehnenbogen und teilweise von der Zwischensehne selbst gehen in kompakter Masse die Fleischbündel des vorderen Bauches hervor. In ihrem hinteren Drittel sind die beiden Bäuche durch eine mediane Raphe verbunden, aus welcher der Reihe nach Muskelbündel entspringen, während die vorderen Abschnitte der Bäuche divergent verlaufen und, indem ihre Ansätze am Unterkiefer 9 *mm* voneinander entfernt sind, eine dreiseitige Lücke zwischen sich lassen; damit in Zusammenhang steht auch der nach hinten konvergierende Verlauf der Fleischbündel. Jeder der beiden Bäuche bildet in diesem Falle einen kompakten Muskelkörper ohne Andeutung einer Trennung in eine mediale und laterale Portion. Eine innige Verbindung mit dem M. mylohyoideus besteht nur im Bereich des Sehnenbogens, der aponeurotischen Ausbreitung der Zwischensehne und der medianen Raphe der vorderen Bäuche. Der M. mylohyoideus besitzt in diesem Falle in seinem vordersten Abschnitt links eine sehr beträchtliche, rechts eine kleinere Lücke, in deren Bereich die Unterzungendrüse zu Tage tritt und aus welcher ein ansehnlicher Zweig der Arteria sublingualis hervorkommt. Die Lücke wird jederseits von dem entsprechenden Bauch des M. digastricus von unten her vollkommen bedeckt.

Textfig. 4. Mädchen, 10 Monate alt.

Die soeben beschriebenen Fälle unterscheiden sich dadurch, daß in dem ersteren die beiden vorderen Bäuche einfach in der Mittellinie zusammentreten, während sie in dem letzteren Falle nur in ihrem hinteren Drittel aneinander geschlossen sind und daselbst von der sie verbindenden Scheidewand noch einen Zuwachs an Fleischfasern erhalten. Damit steht im Zusammenhang der annähernd sagittale Faserverlauf in dem ersteren, die schief lateral geneigte Faserrichtung und die Verbreiterung der Ansatzstelle am Knochen in dem letzteren Falle.

Ein ähnlicher Zustand des vorderen Bauches ist in neuerer Zeit beim Menschen zweimal von Testut[1] und dreimal von Bovero[2] beobachtet worden. Auch Macalister[3] berichtet davon und Dobson[4] bringt die Abbildung eines solchen Falles bei.

Eine eigenartige Variante der gegenseitigen Verbindung der vorderen Bäuche findet sich beim Schimpanse (vergl. Textfig. 5). Die Zwischensehnen der rechten und linken Seite laufen vor dem Zungenbein in spitzem Winkel gegen einander; beide verlieren sich jedoch allmählich in eine straffe, dreiseitige, mit dem Zungenbein fest verbundene Aponeurose. Die laterale, breitere Portion des Muskels geht kompakt aus der direkten Fortsetzung der Zwischensehne hervor, während sich die mediale Portion aus einer größeren Zahl von übereinander geschichteten, schmalen, platten, selbständig aus der Aponeurose hervorgehenden Muskelbündeln zusammensetzt; einzelne von diesen spalten sich und fließen mit anderen zusammen, wobei mehrere die Mittellinie überkreuzen, um sich mit dem Muskel der anderen Seite zu vereinigen; schließlich heften sie sich sämtlich jederseits von der Mittellinie am Unterkiefer fest. Ein größerer Teil dieser Bündel wird von der lateralen Portion des Muskelbauches überlagert. Die Ansatzstelle am Unterkiefer ist im Vergleich mit anderen altweltlichen Affen sehr schmal, indem sie auf die vordersten

Textfig. 5. Schimpanse.

[1] L. Testut, Les anomalies musculaires chez l'homme, Paris 1884, p. 274.

[2] A. Bovero, l. c., p. 19.

[3] Al. Macalister, Notes on muscular anomalies in human anatomy. Proceed. of the royal Irish academy, Vol. IX (1867), p. 460.

[4] G. E. Dobson, On the digastric muscle, its modifications and functions. Transact. of the Linnean soc. of London, Vol. II (1882). Man vergl. auch die Abhandlung desselben Autors: On the tendineous intersection of the digastric. Proceed. of the royal soc. of London, Vol. XXXII (1881), p. 29.

Abschnitte beider Kieferhälften beschränkt ist. Das beschriebene Verhalten des Muskels, welches meines Wissens keinem anderen Affen zukommt, scheint beim Schimpanse die Regel zu bilden; dies geht aus einer kurzen Mitteilung von Dupuy[1] hervor, welcher den Muskel an zehn Exemplaren dieses Affen zu untersuchen Gelegenheit hatte. Auch Bovero[2] erwähnt diesen Faseraustausch zwischen den beiden vorderen Bäuchen.

Ein anderer von mir am Menschen beobachteter Fall, welcher zwar streng genommen nicht hieher gehört, möge trotzdem hier angeführt werden, weil auch bei ihm die vorderen Bäuche in der Mittellinie wenigstens teilweise vereinigt sind und den Eindruck eines geschlossenen Diaphragmas hervorrufen. An der Leiche einer älteren Frau fiel zunächst auf, daß die Ansatzstellen der vorderen Bäuche am Unterkiefer außergewöhnlich breit sind und unmittelbar aneinanderstoßen, sowie daß zwischen beiden Muskelbäuchen ein Zwischenraum nicht sichtbar war. Der rechte vordere Bauch geht teils direkt aus der Zwischensehne, teils aus der von dieser ausstrahlenden sehr breiten und derben Aponeurose hervor. Mit parallelen Fleischbündeln zieht der Muskel in gleichbleibender Breite in der Weise nach vorn, daß sein medialer Rand genau der Mittellinie entspricht. Der linke Muskelbauch erreicht an seinem Ursprung aus der Sehnenausstrahlung nicht die Mittellinie, er verbreitert sich jedoch in seinem Zug nach vorn, so daß sein vorderes Drittel sich eng an den rechten Bauch anlegt. Beide Bäuche fassen daher in ihrem hinteren Abschnitte eine schmale asymmetrische Lücke zwischen sich; diese wird jedoch durch ein plattes Fleischbündel vollkommen ausgefüllt, welches sich von dem Ursprungsteil des linken Muskelbauches abspaltet und in nahezu querer Richtung zur Raphe des M. mylohyoideus zieht, um sich an dieser anzuheften. Eine ähnliche, in der Tiefe von dem rechten Muskelbauch abzweigende und schief nach vorn zur Raphe des M. mylohyoideus ziehende Gruppe von Fleischbündeln wird erst nach Ablösung dieses Bauches sichtbar.

[1] P. Dupuy, Note sur le ventre antérieur du digastrique du Chympanzé. Bull. et Mem. de la soc. anat. de Paris, 80è ann., 6è Sér., T. VII (1905).

[2] A. Bovero, l. c., p. 20.

Die eben besprochene Kategorie von Varietäten habe ich vorangestellt, weil sie den unmittelbaren Anschluß an jene Formen bieten, welche als typisch für die Ordnung der Affen angesehen werden können; sie kommen aber, wie schon erwähnt, verhältnismäßig selten zur Beobachtung. Die weitaus größte Zahl der Varietäten ist hingegen dadurch charakterisiert, daß in dem Zwischenraum, welchen die vorderen Bäuche des M. digastricus zwischen sich fassen, überzählige Muskelbündel in verschiedener Zahl und Anordnung und in ebenso wechselnder Form und Größe eingelagert sind. Man kann dieselben als interponierte Muskelkörper bezeichnen (Zwischenmuskeln, Welcker) und diese in zwei Kategorien bringen: solche, welche den vorderen Bauch des M. digastricus direkt mit dem M. mylohyoideus verknüpfen, und andere, welche von der fibrösen Ausstrahlung der Zwischensehne sich bis zum Kinn erstrecken, um daselbst ihren Ansatz am Knochen zu finden. Beide Kategorien kommen übrigens sehr häufig nebeneinander vor. Wenn auch diese Art von Varietäten schon von alten Anatomen (Albinus, Casserius, Weitbrecht, Ferreinius, Heister, Haller) erwähnt werden, seither wiederholt beschrieben wurden[1] und keinem Fachgenossen unbekannt sind, so halte ich es doch für geboten, eine Auswahl aus den von mir selbst beobachteten Fällen mitzuteilen, und zwar wesentlich aus dem Grunde, weil die Beobachtung und die Verzeichnung der verschiedenen abnormalen Zustände von einheitlichen Gesichtspunkten aus erfolgen muß, wenn nicht nur die Mannigfaltigkeit der Formen, sondern auch der innere Zusammenhang derselben klar vor Augen treten soll. Der letztere aber ist für die Beurteilung ihrer Bedeutung vor allem maßgebend.

Die interponierten Muskelkörper der ersten Kategorie, von Lovegrove[2] als M. digastrico-myloideus bezeichnet,

[1] Bezüglich der in dieser Abhandlung nicht zitierten Literatur vergl. man insbesondere: L. Testut, l. c., A. Bovero, l. c., und A. F. le Double, Traité des variations du système musculaire de l'homme, Paris 1897.

[2] J. Lovegrove, Two new muscles Digastrico-myloideus and Sterno-omoideus. Brief an Mr. Pittard, enthalten in The med. times and gazette, New Ser., Vol. XVIII (1859), p. 198.

verhalten sich in sehr verschiedener Weise. Im allgemeinen gehören sie zu jener Art von Muskelvarietäten, welche Welcker[1] mit dem Namen »Conjugatio musculorum« zusammengefaßt hat, indem eine fleischige Verbindung des vorderen Bauches des M. digastricus, beziehungsweise der aponeurotischen Ausstrahlung der Zwischensehnen mit dem M. mylohyoideus besteht. Zu den einfachsten Formen gehört der von mir an einem alten Mann (Textfig. 6) beobachtete Fall. Aus der Fortsetzung der rechten Zwischensehne und teilweise aus der fibrösen Ausstrahlung derselben entsteht eine dünne, parallelfaserige Muskelplatte, deren Fleischbündel in schiefer

Textfig. 6. Alter Mann.

Richtung nach vorn und links ziehen, um sich der Reihe nach in der Raphe des M. mylohyoideus anzuheften. Das vorderste längste Bündel legt sich mit seinem vorderen Ende über die Raphe hin und findet seine Haftstelle in dem intermuskulären Bindegewebe der linken Hälfte des M. mylohyoideus, nahe neben der Mittellinie. Der vordere Bauch selbst ist auf beiden Seiten verhältnismäßig schwach ausgebildet, seine schmale laterale Portion lauft vorn in eine längere Sehne aus, während die mediale aus mehreren, nur lose unter sich verbundenen Anteilen besteht, welche am Unterkiefer größtenteils fleischig haften.

Eine ähnliche einfache interponierte Muskellage habe ich wiederholt sowohl bei neugeborenen Kindern als wie bei

[1] H. Welcker, Beiträge zur Myologie. Zeitschr. f. Anat. und Entw., 1. Bd. (1876), p. 173.

Erwachsenen beobachtet (man vergl. auch die Abbildung einer solchen bei Testut[1] und bei Welcker[2], und zwar entweder nur auf einer oder auf beiden Seiten. Im letzteren Falle sind die Fleischbündel gewöhnlich auf der einen Seite nahezu quer, auf der anderen mehr schief gelagert, und ihre Einpflanzung in die Raphe des M. mylohyoideus erfolgt entweder hintereinander in einer fortlaufenden Linie oder von beiden Seiten her in derselben Strecke der Raphe (vergl. Textfigur 7). Mehrmals habe ich ein einzelnes, bindfadendünnes Fleischbündel in der angegebenen Weise interponiert gesehen. Das Vorkommen dieser Form von interponierten Muskeln ist ganz unabhängig von der mehr oder weniger kräftigen Ausbildung des vorderen Bauches, jedoch zeigt sich in der Mehrzahl der Fälle eine ziemlich lockere Verbindung der Fleischbündel, welche die mediale Portion desselben zusammensetzen.

Abweichend von diesem Verhalten begegnet man nicht selten interponierten Muskelbündeln, welche sich von dem vorderen Bauche oder von der Zwischensehne abzweigen und quer oder schräg über die Mittellinie hinwegziehen, um sich dem Fleische der entgegengesetzten Hälfte des M. mylohyoideus anzufügen.

Bei einer 50 Jahre alten Frau (Textfigur 7) ist die aponeurotische Ausstrahlung der Zwischensehne auf einen schmalen, etwas derberen Sehnenstreifen beschränkt, welcher von der linken Zwischensehne ausgeht; der hintere Abschnitt des M. mylohyoideus ist im übrigen auch von einem dünnen Perimysium bedeckt, welches nur unmittelbar vor dem Zungenbein etwas stärker wird und dem Muskel fester anhaftet. Im vorderen Abschnitt des M. mylohyoideus ist die Raphe sehr scharf ausgeprägt, sogar leicht erhaben, und heftet sich vorn an einen besonderen, in der Mittellinie des Unterkiefers nach hinten austretenden stachelförmigen Knochenfortsatz an. Von dem medialen Rand des Endstückes der Zwischensehne zweigt sich sowohl rechts als links eine kleine Anzahl parallel laufender Fleischbündel ab; sie konvergieren

[1] L. Testut, Les anomalies musculaires, considérées au point de vue de la ligature des artères, Paris 1892, Pl. VI.

[2] H. Welcker, l. c., p. 178.

von beiden Seiten her nahezu symmetrisch gegen die Mittellinie und setzen sich einander gegenüber an der Raphe des M. mylohyoideus an. Auf der linken Seite entsteht hinter der beschriebenen eine zweite, etwas schmälere Gruppe von Muskelfaserbündeln aus der Zwischensehne, sie verlauft nahezu quer über die Mittellinie hinweg, um sich der entgegengesetzten Hälfte des M. mylohyoideus anzuschließen. Dies geschieht so, daß die ganze Bündelgruppe sich kompakt an die untere Seite der ihr gleichgerichteten Bündel dieser Muskelhälfte anlagert und bis an die rechte Linea mylohyoidea verfolgt werden

Textfig. 7. Frau, 50 Jahre alt.

kann, an welcher sie sich anheftet. Diese Fleischbündel erzeugen daher geradezu eine lokale Verstärkung des M. mylohyoideus.

Ein in mancher Hinsicht analoges Verhalten fand ich bei einem 16 Jahre alten Knaben (Textfig. 9). Dieser Fall ist überdies wegen des besonderen Baues des M. mylohyoideus von Interesse. Die Fleischbündel dieses Muskels erreichen nämlich an keiner Stelle das Zungenbein; das hintere Drittel derselben geht vielmehr in eine dünne, sowohl an der oberen wie an der unteren Seite ganz glatte, glänzende Aponeurose über, welche ausschließlich die Verbindung des Muskels mit dem Zungenbein vermittelt. Der M. geniohyoideus zeigt die gewöhnliche Beschaffenheit. — Der vordere Bauch des M. digastricus ist auf der rechten Seite um die Hälfte breiter

als auf der linken, da seine Ansatzstelle am Unterkiefer beträchtlich weiter nach hinten reicht. Auf beiden Seiten besteht er aus einer lateralen und medialen Portion, welche jedoch zahlreiche dünne Muskelbündel unter sich austauschen. Beide Portionen gehen aus dem vorderen Ende der Zwischensehne hervor, welche, nachdem sie den M. stylohyoideus durchsetzt hat, nur durch die dünne Aponeurose dieses letzteren an das Zungenbein geheftet ist. Eine aponeurotische Ausstrahlung der Zwischensehnen fehlt, nur von der linken geht ein schmales fibröses Bündel zur oben erwähnten Aponeurose des M. mylohyoideus. Vor diesem entspringt aus der medialen Seite der linken Zwischensehne eine etwa 1 *cm* breite, parallelfaserige Muskelplatte, deren vorderen Bündel die nur undeutlich ausgebildete Raphe des M. mylohyoideus überqueren, um sich, wie in dem vorigen Falle der entgegengesetzten Hälfte dieses Muskels anzuschließen, während die hintere Bündelgruppe sich an das medial abgebogene vordere Ende der rechten Zwischensehne ansetzt. So wird der linke vordere Bauch mit dem rechten, beziehungsweise das vordere Ende der beiden Zwischensehnen durch eine quer verlaufende Muskelbrücke verbunden. Von dem abgebogenen Endstück der rechten Zwischensehne, und zwar teilweise von der dem M. mylohyoideus zugewendeten Seite derselben, entspringen überdies einige Muskelbündel, welche sich, schräg nach hinten und lateral verlaufend, der gleichseitigen Hälfte des M. mylohyoideus anfügen und an der unteren Seite desselben an die Linea mylohyoidea gelangen.

Textfig. 8. Knabe, 16 Jahre alt.

Die drei letztbesprochenen Fälle zeigen, wie der vordere Bauch des M. digastricus nur durch spärliche, jedoch in

verschiedener Weise angeordnete interponierte Muskelbündel mit dem M. mylohyoideus, oder auch mit dem vorderen Bauch der entgegensetzten Seite verbunden sein kann. In anderen Fällen sind diese interponierten Muskelbündel viel reichlicher ausgebildet, wobei manchmal eine nahezu symmetrische Anordnung zu Tage treten kann.

Als Beispiel dafür sei der Befund an einer 50 Jahre alten, ziemlich stark abgemagerten Frau angeführt (Textfig. 9). Im ganzen stellen hier die interponierten Muskelbündel eine zusammenhängende, dreiseitige Platte mit nach vorn gerichteter abgestumpfter Spitze her, welche den

Textfig. 9. Frau, 50 Jahre alt.

Raum zwischen den verhältnismäßig schmalen vorderen Bäuchen (der rechte ist etwas breiter als der linke) nahezu vollständig ausfüllt. Eine aponeurotische Ausstrahlung der Zwischensehnen fehlt vollständig. Die hintersten Bündel der erwähnten Muskelplatte laufen genau quer von der einen Zwischensehne zur anderen. Die weiter vorn aus der letzteren entspringenden Fleischbündel ziehen, auf jeder Seite zu zwei Gruppen gesammelt, annähernd symmetrisch in schiefer Richtung medial und nach vorn, verflechten sich in einer Zickzacklinie miteinander und verbinden sich in und neben der Mittellinie sehr innig mit dem M. mylohyoideus. Ein Übergang dieser Muskelbündel in das Fleisch des letztgenannten Muskels findet nicht statt.

Eine solche Anordnung interponierter Muskelbündel ist schon von Hallett,[1] Wood,[2] Macalister[3] und neuerdings wieder von Bianchi[4] beschrieben worden, welcher letztere dafür den Namen M. interdigastricus eingeführt hat. Abbildungen davon sind bei Bonamy,[5] Morestin[6] und Bovero[7] zu finden. Man darf darin jedoch keineswegs eine Varietät ganz besonderer Art erblicken, sondern nichts anderes als eine reichlichere und zwar doppelseitige, mehr oder weniger symmetrische Ausbildung von interponierten Muskelbündeln, welche den vorderen Bauch des M. digastricus mit dem M. mylohyoideus, häufig auch die beiden Zwischensehnen direkt unter sich verknüpfen. Es gibt eine ganze Reihe von Übergangsstufen zwischen dem Vorkommen einzelner Muskelbündel dieser Kategorie und der so reichlichen Ausbildung derselben, daß sie den ganzen Raum zwischen den beiden vorderen Bäuchen einnehmen. Kommen dann noch Muskelbündel hinzu, welche bis ans Kinn reichen (wie unter anderem auch in den Fällen Bianchi's und in meiner Textfig. 12), so erscheint die Masse der interponierten Muskelbündel noch beträchtlich vermehrt. Auch die hinterste, quer verlaufende Fleischfasergruppe kann sich verschieden verhalten; sie geht entweder ununterbrochen von einer Zwischensehne zur anderen (Textfig. 9), oder sie heftet sich in zwei Hälften geteilt an der Raphe des M. mylohyoideus fest (Textfig. 12). Für diese

---

[1] C. H. Hallett, An account of the anomalies of the muscular system, met with in the dissecting-room of the university during the jears 1846—1847. The Edinburgh med. and surg. Journ., Vol. 69 (1848), p. 1.

[2] J. Wood, Variations in human myology, observed during the winther session 1867—1868. Proceed. of the roy. soc. of London, Vol. XVI (1868).

[3] Al. Macalister, Additional observations on muscular anomalies in human anatomy (third series). Transactions of the roy. Irish Acad., Vol. XXV (1875), p. 1.

[4] St. Bianchi, Sul musculo interdigastrico. Monitore zool. ital., I. Anno (1890), p. 39.

[5] M. C. Bonamy et M. E. Beau, Atlas d'anatomie descriptive du corps humain. Tom. I, Paris 1844, Pl. 42.

[6] M. Morestin, Anomalies du muscle digastrique. Bull. de la soc. anatom. de Paris, 59. ann. (1894), p. 653.

[7] A. Bovero, l. c., Tav. VII, Fig. 11.

Bündelgruppe hat Schwegl[1] den Namen M. transversus mentohyoideus gebraucht.

Einen Zustand, welcher eine der erwähnten Übergangsstufen darstellt, jedoch in mehrfacher Hinsicht kompliziert ist, habe ich bei einem 19jährigen Mädchen gefunden (Textfig. 10). Der linke vordere Bauch des M. digastricus ist etwas stärker als der rechte, namentlich ist seine Ansatzstelle am Unterkiefer auffallend breiter. Als eine Eigentümlichkeit ist zu bemerken, daß die Sehne, in welche das am meisten lateral gelegene Fleischbündel dieses Bauches übergeht, sich vor ihrem Ansatz am Knochen gabelförmig spaltet und durch die so gebildete Lücke einen Zweig der Arteria und Vena submentalis durchtreten läßt. Dieses Verhalten habe ich übrigens mehrmals beobachtet. Die mediale Portion des vorderen Bauches besteht auf jeder Seite aus mehreren nur locker verbundenen Anteilen. Die aponeurotische Ausstrahlung der Zwischensehne ist dünn und durchscheinend (an dem Präparate ist sie entfernt worden), schließt jedoch vorn mit einem derben Sehnenstreifen ab, welcher in querer Richtung geradlinig verlaufend, rechts und links in das vordere Ende der Zwischensehne übergeht. Aus dem vorderen Rande dieses Sehnenstreifens entspringen in ununterbrochener Reihe dünne Fleischbündel, welche sich, nach rechts und links ziehend, gegenseitig in sehr spitzen Winkeln überkreuzen und im ganzen eine quere Fleischlage zusammensetzen, welche auf jeder Seite sich dem vorderen Bauche des M. digastricus anschließt. An

Textfig. 10. Mädchen, 19 Jahre alt.

[1] Schwegl, Über Muskelvarietäten. Diese Sitzungsber., XXXIV. Bd. (1859), p. 47.

der Ecke, welche der letztere mit der queren Fleischlage bildet, entstehen, und zwar zusammenhängend mit der queren Fleischlage und ihrem Sehnenstreifen sowie mit dem medialen Rande des vorderen Bauches, auf beiden Seiten andere Muskelbündel, welche schief nach vorn und medial gerichtet, sich zum größten Teil in der hier sehr breiten Raphe des M. mylohyoideus sehnig festheften. Eines dieser Bündel überschreitet jedoch, von der rechten Seite kommend, in schiefer Richtung die Raphe, um sich der linken Hälfte des M. mylohyoideus anzufügen und an dieser bis zur Linea mylohyoidea zu verlaufen. Endlich findet sich noch ein ganz schmales Muskelbündel vor, welches mit einer dünnen, platten Sehne aus der Raphe des M. mylohyoideus, jedoch in Kontinuität mit der Ansatzsehne eines der von links her kommenden schiefen Fleischbündel entspringt und, die Mittellinie kreuzend, gerade gestreckt nach vorn zieht, um sich am vorderen Ende des rechten vorderen Bauches mit diesem zu gemeinsamem Ansatz am Knochen zu vereinigen.

Erwähnenswert ist, daß an diesem Präparate die Raphe des M. mylohyoideus nach vorn in eine 8 *mm* breite, sehnig glänzende, quergefaserte Aponeurose übergeht, welche an ihrem Seitenrand jederseits ungefähr das vordere Viertel der Fleischbündel des M. mylohyoideus in sich aufnimmt. In ähnlicher Weise breitet sich die Raphe unmittelbar vor dem Zungenbein zu einer dünnen aponeurotischen Membran aus. Der M. geniohyoideus ist normal ausgebildet.

Die zweite Kategorie von interponierten Muskelkörpern ist dadurch charakterisiert, daß sie von der aponeurotischen Ausstrahlung der Zwischensehnen oder von einer der letzteren selbst, oder noch weiter vorn von der Raphe des M. mylohyoideus ausgehen und sich am Kinn anheften. Sie sind, sowie die bisher besprochenen, häufig beobachtet worden. Hallett[1] hat sie als dritten Kopf des M. digastricus, Macalister[2] als M. mentohyoideus bezeichnet. Diesen letzteren Namen

---

[1] C. H. Hallett, An account of the varieties of the muscular system. The Edinburgh med. and surg. Journ., Vol. 72 (1849), p. 1.

[2] Al. Macalister, Notes on muscular anomalies in human anatomy. Proceed. of the roy. Irish Acad., Vol. IX (1867), p. 444.

hat übrigens schon früher Schwegl[1] für abnorme Muskeln dieser Gegend gebraucht, ohne ihn jedoch näher zu definieren. — Die außerordentliche Mannigfaltigkeit in der Zahl und Größe, in der Lage, Anordnung und Verbindung solcher interponierter Muskelkörper, sowie ihre verschiedentliche Kombination mit Muskelbündeln der ersten Kategorie mag die Mitteilung einiger der von mir selbst beobachteten Fälle rechtfertigen.

Bei einer 60 Jahre alten Frau (Textfig. 11) erscheint der vordere Bauch des M. digastricus sowohl auf der rechten

Textfig. 11. Frau, 60 Jahre alt.

wie auf der linken Seite außergewöhnlich schlank; die aponeurotische Ausstrahlung der rechten Zwischensehne ist sehr straff und dick, von sehnigglänzenden Streifen mehrfach durchflochten; sie haftet jedoch nur gegen die Mittellinie hin fester dem kräftig ausgebildeten M. mylohyoideus an. Auf der linken Seite ist die sehnige Ausstrahlung der Zwischensehne sehr dünn und in ihrem vorderen Abschnitte durch eine breite Lage von Muskelbündeln bedeckt, welche von dem vorderen Endstücke der Zwischensehne aus in nahezu querer, nur wenig nach vorn geneigter Richtung zu der sehr scharf ausgeprägten Raphe des M. mylohyoideus ziehen. Auf der rechten Seite findet

[1] Schwegl, l. c., p. 53.

sich eine ähnliche, jedoch weit schmälere und kürzere Gruppe von interponierten Muskelbündeln, welche ihren Ursprung zum Teil von der Zwischensehne, zum Teil von der fibrösen Ausstrahlung derselben nehmen. Überdies geht aus dem hintersten Teil der Raphe des M. mylohyoideus mit plattem, sehnigem Ursprung ein schmaler, spindelförmiger Muskelbauch ab, welcher rechts neben der Raphe in etwas schiefer Richtung ganz isoliert nach vorn zieht und schließlich in eine schmale platte Sehne übergeht. Diese überkreuzt die medialen Randbündel des vorderen Bauches des rechten M. digastricus und heftet sich an der unteren Seite des letzteren selbständig am Unterkiefer an.

Dieses Muskelbündel, mit welchem das allerdings viel kleinere in der Textfig. 10 abgebildete im wesentlichen übereinstimmt, kann als Typus des M. mentohyoideus Macalister's gelten. Die Abbildung, welche dieser Autor an dem zitierten Orte (Plate V, Fig. 2) gibt, erweckt in ihrer grobschematisierten Art allerdings den Eindruck, daß der Muskel direkt am Zungenbein entspringe, und auch im Texte (p. 451) sagt Macalister, daß er sich in der Mitte des Zungenbeinkörpers anhefte. Diese Angabe scheint jedoch nicht wörtlich zu nehmen zu sein, sondern nur besagen zu wollen, daß der Muskel mit dem Zungenbein in Verbindung steht, was durch die fibröse Sehnenausstrahlung geschieht. Ein direkter Ansatz solcher Muskelbündel am Zungenbein ist bis jetzt sonst von niemand beschrieben oder abgebildet worden, und auch Schwegl, auf dessen oben erwähnte Abhandlung sich Macalister in einer seiner späteren Mitteilungen[1] beruft, sagt darüber nur aus, daß abnorme Muskelbündel verschiedener Art in der Regio mentohyoidea häufig vorkommen.

An einem von einer alten Frau herrührenden Präparate (Textfig. 12) erscheint zunächst eine breite interponierte Muskelplatte, deren Faserbündel auf beiden Seiten in symmetrischer Anordnung von dem Endstück der Zwischensehne schief nach vorn und medial zur Raphe des M. mylohyoideus

[1] Al. Macalister, in der oben zitierten Abhandlung in Transactions of the roy. Irish Acad., 1875, p. 34.

ziehen. An der unteren Seite dieser, den Raum zwischen dem rechten und linken vorderen Bauch größtenteils ausfüllenden Muskelplatte liegt ein schmaler aus einem von der rechten Zwischensehne ausgehenden sehnigen Fortsatze entspringender Muskelbauch, welcher in schräger Richtung nach vorn zieht, dann in zwei Teile gespalten, das vorderste Gebiet der Raphe des M. mylohyoideus bedeckt und sich zwischen den beiden vorderen Bäuchen des M. digastricus, neben der Mittellinie mittels zweier selbständiger Sehnen an den Knochen heftet. Das Fleisch des Muskelkörpers ist innig mit der interponierten dreieckigen Muskelplatte verwachsen, so daß

Textfig. 12. Alte Frau.

er im Grunde genommen als ein Teil dieser letzteren angesehen werden kann, welcher seinen Ansatz bis an das Kinn vorgeschoben hat.

Eine wesentlich andere Anordnung findet sich an dem Präparate von einem 5 Jahre alten Knaben (Textfig. 13). Die aponeurotische Ausstrahlung der Zwischensehne ist hier sehr dünn und liegt dem M. mylohyoideus lose an; nur in der Mitte verdickt sie sich zu einem vom Zungenbein über die hintere Hälfte dieses Muskels ausgebreiteten, festhaftenden Streifen. Mit dem vorderen Abschnitt dieses letzteren treten mehrere Gruppen von interponierten Muskelbündeln in Beziehung. Eine solche geht von dem vorderen Endstück der rechten Zwischensehne aus, um in fächerförmiger Ausbreitung an den rechten Rand des fibrösen Streifens zu gelangen. Eine zweite

Gruppe geht von dem vorderen Rand dieses letzteren in Form eines platten, parallelfaserigen Muskelbauches in schiefer Richtung nach vorn ab, legt sich dann der unteren Seite des vorderen Bauches des rechten M. digastricus an und findet unmittelbar vor diesem seinen Ansatz selbständig am Unterkiefer. Eine dritte Gruppe von Fleischbündeln entspringt mittels einer platten Sehne aus dem vorderen Ende des aponeurotischen Streifens, gelangt an die untere Seite des linken vorderen Bauches und setzt sich unmittelbar vor diesem an den Knochen an. Zwischen den letztgenannten, nach vorn divergierenden Muskelgruppen liegt in der Tiefe ein dünnes, gerade nach vorn verlaufendes Muskelbündel, welches die Raphe des M. mylohyoideus bedeckt, mit derselben innig verwachsen ist und sich in ihr, ohne das Kinn zu erreichen, verliert. Endlich zweigt sich von dem medialen Rand des vorderen Bauches des linken M. digastricus eine fünfte Gruppe von interponierten Muskelbündeln ab, welche in leicht divergierender Richtung nach kurzem Verlauf an den linken Rand des aponeurotischen Streifens gelangen.

Textfig. 13. Knabe, 5 Jahre alt.

Gewöhnlich legen sich die interponierten Muskelkörper, welche das Kinn erreichen, an die untere Fläche des vorderen Bauches des M. digastricus an, oder sie heften sich zwischen den vorderen Bäuchen an den Knochen, wie die vorstehenden Fälle zeigen. Es kommt jedoch auch vor, daß eines oder das andere von solchen Muskelbündeln sich in die Fleischmasse des vorderen Bauches einsenkt. So war es bei einem 28 Jahre alten Manne (Textfig. 14). An diesem Präparat zeigen die Zwischensehnen eine sehr kräftige, jedoch nicht weit vor dem Zungenbein sich ausbreitende fibröse Ausstrahlung, und die aus ihr hervorgehende mediale Portion des vorderen Bauches ist namentlich auf der linken Seite aus mehreren neben- und übereinander gelagerten Gruppen von Muskelbündeln zu-

sammengesetzt. Die Ansatzstellen der vorderen Bäuche reichen nahezu bis an die Mittellinie heran. Von dem vorderen Anteil der linken Zwischensehne entspringt eine in zwei Schichten geteilte Gruppe von Muskelbündeln, welche in nahezu querem Verlauf teils in die nur undeutlich ausgebildete Raphe des M. mylohyoideus, teils in die aponeurotische Ausstrahlung der Zwischensehnen auslaufen. Zwischen den Schichten dieser Muskelgruppe entstehen zwei schmale Muskelbündel, von welchen das mediale entlang der Raphe des M. mylohyoideus, das laterale links von dem ersteren gerade nach vorn zieht. Das laterale Bündel senkt sich zwischen die Fleischbündel des

Textfig. 14. Mann, 28 Jahre alt.

linken vorderen Bauches des M. digastricus ein, um sich mit einer dünnen, platten Sehne selbständig an den Knochen zu heften, während das mediale unmittelbar neben der Mittellinie, von dem linken vorderen Bauch bedeckt, also an der oberen Seite desselben seinen Ansatz am Unterkiefer findet.

Dieser Fall unterscheidet sich von den früher besprochenen, abgesehen von der tieferen Lage der zum Kinn ziehenden interponierten Muskelbündel und von ihren Beziehungen zu dem vorderen Bauch des M. digastricus auch dadurch, daß dieselben auf der Seite ihres Ursprungs sich an den Knochen heften, d. h. nicht die Mittellinie überkreuzen, was zu den selteneren Vorkommnissen gehört. Wenn es auch den Anschein hat, daß sich diese Muskelbündel einfach aus den hinter

ihnen gelegenen queren Fleischlagen abzweigen, so lehrt eine genauere Analyse, daß sie, wie auch in anderen ähnlichen Fällen (vergl. Textfig. 10 und 15), zwischen den queren oder schiefen Fleischbündeln mittels feiner fibröser Stränge oder Platten, welche aus der aponeurotischen Ausstrahlung der Zwischensehnen entstehen, ihren Ursprung nehmen.

Ich lasse nun noch zwei Fälle von besonders reichlicher Ausbildung und komplizierter Anordnung von interponierten Muskelbündeln folgen.

Bei einem 54 Jahre alten Mann (Textfig. 15) erscheint der Raum zwischen den vorderen Bäuchen der beiden Mm. diga-

Textfig. 15. Mann, 54 Jahre alt.

strici verhältnismäßig sehr breit und annähernd vierseitig, in Zusammenhang mit einem beträchtlichen Abstand der Ansatzstellen der beiden Bäuche. Dieser Zwischenraum wird zum großen Teil durch eine aus queren und schiefen interponierten Bündeln zusammengesetzte Muskelplatte eingenommen. Diese Muskelbündel entspringen aus dem in diesem Falle von oberflächlichen Fleischmassen des vorderen Bauches überlagerten Endstücke der Zwischensehnen. Die meisten von ihnen ziehen nahezu symmetrisch von beiden Seiten her, die hinteren quer, die vorderen schief zur Raphe des M. mylohyoideus. Auf der rechten Seite gesellt sich der vorderen Bündelgruppe ein schräg nach vorn verlaufender Muskelbauch an, welcher links von

der Mittellinie aus der queren Faserlage heraustritt, um, die Raphe des M. mylohyoideus überkreuzend, schief nach rechts und vorn zu verlaufen und sich, in zwei sehnige Bündel gespalten, im Bereich des vorderen Bauches selbständig an den Knochen zu heften. Außerdem findet sich ein schmaler, platter Muskelbauch vor, welcher ungefähr in der Mitte des Abstandes des Zungenbeins vom Kinn aus der Raphe des M. mylohyoideus entspringt, in schiefer Richtung nach vorn und links verlauft und in zwei lange, dünne Sehnen übergeht, welche die untere Seite des linken vorderen Bauches überkreuzen, um sich selbständig an den Knochen zu heften. Die Ansatzstellen der Sehnen dieser beiden schief verlaufenden, interponierten Muskelbäuche sind durch kleine, aber scharf vortretende Knochenhöckerchen ausgezeichnet.

Der folgende, an einem 37 Jahre alten, sehr kräftigen Manne gemachte Befund (Textfig. 16) ist deshalb bemerkenswert, weil sich zahlreiche interponierte Muskelbündel derart an den vorderen Bauch des M. digastricus anfügen, daß sie eine sehr beträchtliche Verstärkung desselben herbeiführen. Die aponeurotische Ausstrahlung der Zwischensehnen erscheint in diesem Falle nur auf der rechten Seite stark ausgebildet; sie schließt hier mit einem scharf begrenzten, derben Sehnenbündel ab, welches sich mit einem ähnlichen, aus der linken Zwischensehne abzweigenden Sehnenstreifen zu einem über die Mittellinie hinweggelegten unregelmäßigen Bogen vereinigt. Auf der linken Seite entspringt aus diesem letzteren, sowie aus einem am medialen Rand des vorderen Bauches eine Strecke weit sich hinziehenden Sehnenstreifen eine Gruppe von schief nach vorn und medial zur Raphe des M. mylohyoideus ziehenden Muskelbündeln, während auf der rechten Seite aus dem Sehnenbogen und aus einem von diesem, nach vorn abzweigenden Sehnenstreifen zwei platte, längsgerichtete Muskelkörper hervorgehen. Von diesen überschreitet der schmälere in schiefer Richtung die Mittellinie und gelangt vorn zur Ansatzstelle des vorderen Bauches des linken M. digastricus, um sich daselbst mittels einer platten Sehne anzuheften. Der weitaus breitere von diesen interponierten Muskelkörpern zieht etwas schräg nach rechts und vorn, legt

sich dabei an die untere Seite des rechten vorderen Bauches an, tauscht mit diesem einige Faserbündel aus und stellt am Knochenansatz die breite untere Schichte desselben dar. An den schmäleren, nach links ziehenden Muskelkörper lagert sich noch ein ganz in der Tiefe, teils aus der Raphe des M. mylohyoideus, teils aus dem Sehnenbogen in drei dünnen aufeinander geschichteten Lagen entspringender Muskelbauch an, welcher sich ebenfalls dem vorderen Bauch des linken M. digastricus anschließt, jedoch selbständig seinen Ansatz am Knochen findet. In dieser Weise beträchtlich verstärkt, erscheint

Textfig. 16. Mann, 37 Jahre alt.

namentlich der vordere Bauch des rechten M. digastricus verhältnismäßig breit, um so mehr als seine Ansatzstelle am Unterkiefer viel weiter nach der lateralen Seite hin ausgebreitet ist als wie die des linken. Der Raum zwischen beiden vorderen Bäuchen ist durch die interponierten Muskelbündel nahezu ausgefüllt.

Indem ich von der Anführung einer Anzahl anderer eigener Beobachtungen absehen zu können glaube, muß ich jedoch hier einer älteren Mitteilung von Fleischmann[1] gedenken. Dieser gibt die von einer Abbildung begleitete Beschreibung eines Falles, in welchem »an einem sehr muskulösen Körper« der vordere Bauch des M. digastricus auf jeder Seite

[1] G. Fleischmann, Anatomische Wahrnehmungen. Abhandlungen der phys.-med. Sozietät zu Erlangen, I. Bd. (1810), p. 23.

aus drei in Ursprung und Ansatz wohl geschiedenen Köpfen bestand. Auf der rechten Seite spaltete sich das vordere Ende der Zwischensehne in vier »kleine Flechsen«; aus den ersten drei gingen die drei Köpfe des rechten vorderen Bauches, aus der letzten (medialen) der mediale Kopf des linken vorderen Bauches hervor. Aus der linken Zwischensehne entsprang zunächst der laterale Kopf des linken vorderen Bauches, dann aber ein kurzer, jedoch ziemlich starker Muskel, welcher schräg medial und nach vorn dem letzten (vierten) Ausläufer der rechten Zwischensehne entgegenging und sich mit ihr vereinigte. Aus dieser Vereinigung, und zwar mehr von dem kurzen »Vereinigungsbauch« kommt der mittlere Kopf des linken vorderen Bauches. Alle sechs Köpfe liegen dicht neben- und zum Teil aufeinander und sind sowohl unter sich als mit den »unter ihnen« liegenden Muskeln durch »kurzes Zellgewebe« verbunden. Die beiden medialen Köpfe lassen nur am Kinn einen ganz kleinen dreieckigen Zwischenraum zwischen sich.

Ich selbst habe eine solche durchgreifende Zerspaltung des vorderen Bauches des M. digastricus niemals gesehen; hingegen bringt Bovero[1] die Beschreibung und Abbildung von zwei ähnlichen Fällen bei. Auch in diesen stellen der rechte und der linke vordere Bauch miteinander eine nahezu geschlossene Muskellage her, welche sich auf beiden Seiten aus mehreren, in Ursprung und Ansatz geschiedenen Köpfen zusammensetzt, wobei der mediale Kopf des rechten Bauches aus der linken Zwischensehne hervorgeht. Der von Bovero in Fig. 6 abgebildete Fall ist, abgesehen von der Verkehrung der Seite nahezu identisch mit dem Falle Fleischmanns, der in Fig. 3 gezeichnete jedoch durch die Verflechtung der Köpfe abweichend.

Bezüglich des Vorkommens der bis jetzt besprochenen Varietäten des vorderen Bauches ist der vorhandenen Literatur und meinen eigenen Beobachtungen folgendes zu entnehmen:

Über die Häufigkeit des Vorkommens interponierter Muskelbündel beim erwachsenen Menschen lauten die vor-

[1] Bovero, l. c.

liegenden Angaben keineswegs übereinstimmend. Während sie in England von Wood[1] in 5·9%, von Hallett[2] in 6·7% und in Frankreich von Le Double[3] in 6·4% der untersuchten Leichen gefunden worden sind, begegnete ihnen Bovero[4] in Italien in 26·8% der Leichen. Dabei war die Zahl der in Betracht gezogenen Individuen annähernd die gleiche (Wood 102, Le Double 110, Bovero 112; Hallett sagt nur, daß er sie an jeder 15. Leiche einmal gesehen habe). Wood und Le Double beobachteten sie viel häufiger bei Männern als bei Frauen. Ich selbst habe in Betreff des Vorkommens interponierter Muskelbündel am Erwachsenen allerdings keine Statistik geführt; doch glaube ich nicht irrezugehen, wenn ich annehme, daß ich sie an unserem Seziersaalsmaterial, seitdem ich darauf besonders achte, noch viel häufiger als Bovero, und zwar jedenfalls an mehr als der Hälfte der Leichen gefunden habe. Diese großen Differenzen in dem beobachteten Häufigkeitsverhältnis können wohl nicht auf Zufall oder auf Beobachtungsfehler zurückgeführt werden; es scheint vielmehr am nächsten zu liegen, ihre Ursachen in besonderen, unserer Einsicht allerdings noch vollkommen unzugänglichen anthropologischen Verhältnissen zu vermuten.

Bezüglich der relativen Seltenheit der mehr oder weniger vollständigen Vereinigung beider vorderen Bäuche in der Mittellinie sowie des Zerfallens derselben in mehrere getrennte Köpfe ist schon oben (p. 385 und 404) berichtet worden.

Von den verschiedenen Formen interponierter Muskelkörper kommt meinen Erfahrungen zufolge die als M. digastricomyloideus bezeichnete entschieden viel häufiger vor als der sogenannte M. mentohyoideus, und zwar ist das Vorhandensein dieses letzteren gewöhnlich vergesellschaftet

---

[1] J. Wood, Variations in human Myology observed during the winter session of 1867—1868 at Kings College, London. Proceedings of the roy. soc. of London, Vol. XVI (1868), p. 483.

[2] C. H. Hallett, An account of the anomalies of the muscular system, met with in the dissecting-room of the university during the jears 1846—1847. The Edinburgh med. and surg. Journ., Vol. 69 (1848), p. 1.

[3] A. F. Le Double, l. c., p. 116.

[4] A. Bovero, l. c., p. 27.

mit der erstgenannten Form. Unter 35 von mir aufbewahrten Präparaten findet sich ein einziges Mal ein M. mentohyoideus bei Fehlen eines M. digastricomyloideus, und zwar bei einem sehr muskulösen Manne mittleren Alters. Der genannte Muskel entspringt hier in einer Breite von ungefähr 1 *cm* in der Mittellinie und links von dieser aus einem die starke aponeurotische Sehnenausstrahlung vorn abschließenden sehnigen Bogen und zieht in schräger Richtung und sich allmählich ein wenig verschmälernd nach vorn, um sich am Ansatze mit dem rechten vorderen Bauch zu vereinigen; er füllt den ganzen Raum zwischen diesem und dem linken vorderen Bauch aus.

Verhältnismäßig am seltensten habe ich Muskelfasergruppen gesehen, welche rein quer von einer Seite zur anderen ziehen; sie kommen nur in dem hintersten Anteil des von beiden vorderen Bäuchen begrenzten Raumes und, wie es scheint, nur bei sehr reichlicher Ausbildung interponierter Bündel, namentlich bei der Form des sogenannten M. interdigastricus vor.

Inwieweit das Vorkommen interponierter Muskelbündel von dem allgemeinen Ausbildungszustand der Muskulatur des Körpers abhängig ist, läßt sich nach Beobachtungen an Erwachsenen nicht sicher entscheiden. Wenn sie auch an sehr muskulösen Leichen häufig besonders auffallend hervortreten, so fehlen sie doch manchmal an solchen vollständig, und andrerseits kann man sie an ganz schwächlichen Personen in gleicher Zahl und Anordnung treffen, wie an muskelkräftigen, wenn auch, dem allgemeinen Zustand der Muskulatur entsprechend, weniger stark ausgebildet. Solche Erfahrungen sind jedoch aus dem Grunde nicht völlig maßgebend, weil der an der Leiche eines Erwachsenen vorgefundene Ausbildungszustand der Muskulatur nicht notwendig einem gleichen quantitativen Verhältnis der embryonalen Muskelanlagen entspricht, mit welchen gleichzeitig auch die interponierten Muskelkörper entstehen.

Mein besonderes Augenmerk habe ich endlich darauf gerichtet, ob ein Zusammenhang des Vorkommens interponierter Muskelkörper sowie der besonderen Beschaffenheit des vorderen Bauches des M. digastricus mit der Form des Kinnes,

beziehungsweise mit der Gestalt und Weite des Unterkieferbogens besteht.

Wenngleich eine solche Beziehung von vornherein als höchst wahrscheinlich angenommen werden darf, so bin ich doch, mangels eines verläßlichen Maßstabes, darüber zu keiner Entscheidung gelangt. Vergleicht man die Textfiguren 3 und 4, welche von nahezu gleichalterigen Individuen abgenommen worden sind, so muß man wohl den Eindruck gewinnen, daß der auffallende Unterschied der im Grund übereinstimmend angeordneten Muskelbäuche auf die Kieferform zurückgeführt werden müsse, d. h., daß der direkte gegenseitige Anschluß der beiden vorderen Bäuche in Textfig. 3 mit dem spitzen Kinn und Kieferbogen, hingegen die Divergenz der beiden Bäuche in Textfig. 4 mit dem breiten Kinn und flachen Kieferbogen unmittelbar zusammenhängen. An den Präparaten selbst erhält man diesen Eindruck in noch stärkerem Maße. Es ist mir auch wiederholt aufgefallen, daß der vordere Bauch bei spitzem Kinn verhältnismäßig schmal, bei breiterem Kinn verhältnismäßig breit ist, was auch die beiden erwähnten Textfiguren einigermaßen erkennen lassen. Allein man trifft auch nicht selten bei breitem Kinn einen schmächtigen, bei spitzem Kinn einen breiten vorderen Bauch. Höhere Grade von Asymmetrie hinsichtlich der Breite der vorderen Bäuche scheinen allerdings bei flachem Kieferbogen häufiger vorzukommen. Weitere Untersuchungen über diese Beziehungen an einem sehr großen Material und mit möglichst exakten Methoden dürften nicht aussichtslos sein.

Beobachtungen am Skelett Erwachsener, welche über den gegenseitigen Abstand der Ansatzstellen der vorderen Bäuche Aufschluß geben können, haben mich nur zu dem Ergebnis geführt, daß die Lage der Fossae digastricae weitaus konstanter ist als der Abstand zwischen den beiden Tubercula mentalia, und daß, wie ich schon bei einer anderen Gelegenheit[1] hervorgehoben habe, ein Zusammenhang zwischen der Breite des Kinnes und der Lage der Fossae digastricae nicht besteht.

---

[1] C. Toldt, Zur Frage der Kinnbildung. Correspbl. d. Deutschen Gesellsch. f. Anthr., Ethn. und Urgesch., 37. Jahrg. (1906), p. 9.

Daß bestimmte Bauverhältnisse des vorderen Bauches mit der Kieferform irgendwie zusammenhängen, habe ich nicht gefunden. Hingegen scheint es mir ganz sicher zu sein, daß das Vorkommen interponierter Muskelkörper von den individuellen Formverschiedenheiten des menschlichen Unterkiefers durchaus unabhängig ist.

C. Die morphologische Bedeutung der interponierten Muskelkörper.

Bei näherer Würdigung der bis jetzt besprochenen Varietäten des vorderen Bauches des M. digastricus steht man zunächst der auffallenden Tatsache gegenüber, daß im Gegensatz zur großen Häufigkeit derselben ein anderer Muskel, welcher ihm hinsichtlich der anatomischen Beziehungen und der funktionellen Bedeutung sehr nahesteht, nämlich der M. geniohyoideus, gar keinen Abnormitäten unterliegt (vergl. die Fußnote auf p. 412), wenn man absieht von einer innigeren Verknüpfung des Muskels mit dem der anderen Seite in der Mittelebene und von dem gelegentlichen Austausch einzelner Fleischbündel mit dem M. genioglossus; insbesondere sind engere Verbindungen dieses Muskels mit dem M. mylohyoideus, beziehungsweise ein Faseraustausch zwischen denselben nicht bekannt. Schon im Hinblick darauf wird der Gedanke nahegelegt, ob die zahlreichen bis jetzt besprochenen Varietäten des vorderen Bauches des menschlichen M. digastricus etwa darauf zurückzuführen seien, daß er phylogenetisch aus einem Zustand hervorgegangen ist, in welchem die beiden Bäuche in der Mittellinie aneinander geschlossen sind, und daß namentlich das Auftreten interponierter Muskelbündel mit dem Auseinanderweichen der beiden Bäuche in ursächlichem Zusammenhange stehe. Prüft man die bekannt gewordenen Varietäten daraufhin, so darf man vor allem nicht in den Fehler verfallen, eine oder die andere Varietät für sich oder eine bestimmte Kategorie derselben allein ins Auge zu fassen; denn ein Überblick über die Gesamtheit der beobachteten Fälle lehrt augenscheinlich, daß alle, ohne Ausnahme, in eine kontinuierliche Reihe zu bringen sind, welche von den individuellen Variationen

in dem Bau des als normal anzusehenden vorderen Bauches ihren Ausgangspunkt nimmt. Wenn das Zerfallen des vorderen Bauches in eine Anzahl von selbständigen Köpfen (die zuletzt erwähnten Fälle von Fleischmann und Bovero) vorbereitet erscheint in einer außergewöhnlich losen Zusammenfügung der Fleischbündelgruppen des normalen vorderen Bauches (vergl. Textfig. 1), so ist andrerseits das Zusammenschließen des rechten und linken vorderen Bauches als das Maximum der Einengung des sehr variablen Winkels, welchen die beiden vorderen Bäuche im normalen Zustande miteinander einschließen (vergl. p. 378), anzusehen. Und endlich die interponierten Muskelkörper, in welcher Anordnung und Masse immer sie gefunden worden sind, besitzen ausnahmslos eine unverkennbare anatomische Beziehung zur medialen Portion des vorderen Bauches.

Alle interponierten Muskelkörper haben das Gemeinsame, daß sie aus dem vorderen Endstück der Zwischensehne, von der medialen Seite derselben selbst oder von ihrer aponeurotischen Ausstrahlung und dem manchmal diese abschließenden Sehnenbogen ausgehen, wenn ihr Ursprung nicht noch weiter nach vorn, auf die Raphe des M. mylohyoideus, gerückt ist. Wenn eine Gruppe von Muskelbündeln an der fibrösen Sehnenausstrahlung in kleinem Abstand von den anderen ihren Ursprung nimmt und sich im weiteren Verlaufe dem gleichseitigen vorderen Bauche anschließt (vergl. Textfig. 1), so wird man sie ohne Bedenken diesem zurechnen und darin eine kleine Variante des normalen Baues des Muskels erblicken. Hält sich jedoch ein solches Bündel mehr oder weniger selbständig und findet es insbesondere auch vorn unmittelbar neben dem gleichseitigen vorderen Bauch seinen Ansatz am Knochen, so kann man im Zweifel sein, ob es noch dem normalen vorderen Bauch zuzuzählen oder als ein interponierter Muskelkörper, ein sogenannter M. mentohyoideus anzusehen sei. Als solcher ist es erst dann wohl charakterisiert, wenn es in größerem Abstand von dem vorderen Bauch ganz isoliert verläuft und sich isoliert an den Knochen heftet, ob es nun auf der Seite seines Ursprungs oder die Mittellinie überkreuzend den Kinnrand erreicht.

Wenn aber ein solcher Muskelkörper kürzer ist und sich nicht bis ans Kinn erstreckt, so findet er seinen Ansatz auf dem Wege dahin, indem er sich in irgend einer Weise mit dem M. mylohyoideus verbindet; er wird so zu einem M. digastricomyloideus. In der Tat findet man sowohl bei den einfachsten wie bei den kompliziertesten Fällen von interponierten Muskelbündeln alle denkbaren Übergangsformen von dem M. mentohyoideus zu dem digastricomyloideus. Ja es kommt vor, daß ein und derselbe interponierte Muskelkörper beide Erscheinungsformen in sich vereinigt. Als Beleg dafür kann der in Text-

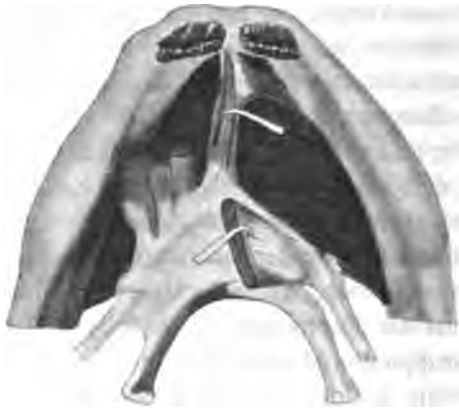

Textfig. 17. Mann, 52 Jahre alt.

figur 17 abgebildete Befund dienen. Ein etwa 6 *mm* breiter, platter Muskelkörper, welcher in der Mittellinie und rechts von dieser aus der aponeurotischen Ausstrahlung der Zwischensehnen entspringt und entlang der Raphe des M. mylohyoideus nach vorn zieht, teilt sich in drei Bündel. Eines von diesen zieht geradeaus zur Mitte des Unterkiefers, um sich selbständig mittels einer kurzen Sehne an den Knochen zu heften; ein zweites geht links neben dem ersteren nach vorn und vereinigt sich mit der linken Hälfte des M. mylohyoideus, während ein drittes, tiefer gelegenes Bündel sich in die Raphe des letztgenannten Muskels einsenkt. Dieser Muskelkörper erscheint daher einerseits als M. mentohyoideus, andrerseits aber zeigt er beide Erscheinungsformen des M. digastricomyloideus,

nämlich den Anschluß an die entgegengesetzte Hälfte des M. mylohyoideus und den Ansatz in der Raphe desselben. Der Umstand, daß der M. mentohyoideus ganz gewöhnlich bei gleichzeitiger Anwesenheit eines M. digastricomyloideus vorkommt (vergl. p. 406), spricht gleichfalls für die Zusammengehörigkeit beider.

Was endlich jene Formen betrifft, welche Bianchi als M. interdigastricus bezeichnet hat, so kommen auch diese, wie schon Bovero[1] andeutet, in dem verschiedensten Maße der Ausbildung vor; insbesondere kann die vordere Spitze der interponierten dreieckigen Muskelplatte den Unterkiefer erreichen, wie in den von dem genannten Autor selbst beschriebenen Fällen (vergl. auch meine Textfig. 12 und bei Bovero Fig. 11), oder sich in einiger Entfernung vom Kinn in der Raphe des M. mylohyoideus befinden (Textfig. 9), oder es kann die Muskelplatte nicht ganz vollständig ausgebildet, in Gestalt von doppelseitigem M. digastricomyloideus, mit oder ohne Beteiligung von quer verlaufenden Fleischfaserzügen erscheinen (Textfig. 7 und bei Bovero Fig. 8); es kann endlich der M. interdigastricus in verschiedener Weise mit ein- oder doppelseitigem M. mentohyoideus kombiniert sein (Textfig. 10 und 15).

Unter den so gewonnenen Gesichtspunkten ist es möglich, alle bis jetzt besprochenen Zustände des vorderen Bauches des M. digastricus von jener Form abzuleiten, welche diesem Muskel bei der Mehrzahl der altweltlichen Affen, unter anderen auch beim Gorilla (vergl. p. 380) zukommt. Die Zulässigkeit einer solchen Ableitung ist vor allem damit begründet, daß der gleiche Zustand, d. i. das vollständige Aneinanderschließen des linken und rechten vorderen Bauches, auch beim Menschen in einzelnen Fällen vorkommt und in anderen Fällen annähernd erreicht wird, indem der Winkel, den die beiden Bäuche zwischen sich fassen, in verschiedenstem Maße eingeengt sein kann.

Die Divergenz der vorderen Bäuche nach hinten, welche beim Menschen als regelmäßiger Zustand erscheint, ist zunächst

[1] Bovero, l. c., p. 25.

wohl vom Standpunkte der funktionellen Bedeutung des Muskels als Stütze des Mundhöhlenbodens ins Auge zu fassen. Da dieser letztere in seinen mittleren Anteilen durch den M. geniohyoideus eine sehr ausgiebige Verstärkung erhält und der M. mylohyoideus in seinem hinteren Abschnitt an sich kräftig ausgebildet ist, so bedarf er einer besonderen Stütze nur in seinen vorderen seitlichen Anteilen, in welchen der M. mylohyoideus regelmäßig sehr dünn und überdies häufig unterbrochen ist; hier lagert ihm auch ausnahmslos der vordere Bauch des M. digastricus unmittelbar an, während dem Divergenzwinkel der vorderen Bäuche an der Mundhöhlenseite ziemlich genau der nach hinten sich verbreiternde M. geniohyoideus entspricht.[1]

Von diesem Gesichtspunkte aus erscheint die besprochene Muskelanordnung als eine Ersparung von Gewebsmaterial; sie findet unter anderem eine Analogie in der Anordnung der Muskulatur der Magenwand, in welcher die innere Längsfaserschichte (Fibrae obliquae) sich genau in jenem Gebiete ausbreitet, in welchem die äußere Längsfaserschichte sehr spärlich ist, hingegen in jenem Gebiete (am kleinen Magenbogen) ganz fehlt, in welchem diese letztere besonders kräftig ausgebildet ist.

Bei meinen entwicklungsgeschichtlichen Untersuchungen habe ich nun die Beobachtung gemacht, daß sich in dem Divergenzwinkel der vorderen Bäuche bei sehr vielen Individuen schon in frühen embryonalen Stadien muskelbildende Gewebselemente befinden, welche sich bis zu einem gewissen Maße ausbilden und, wenn sie nicht den Anschluß an einen der vorderen Bäuche gewinnen, nach den verschiedensten Rich-

[1] Ein höchst bemerkenswertes Vorkommen, welches, wenn es nicht ganz vereinzelt dastünde, sehr geeignet wäre, die hier vorgebrachte Auffassung zu stützen, wird von Jos. Duille in seiner Dissertatio anatomica, nonnullas musculorum varietates exhibens, Landishuti 1813, mitgeteilt. An einer männlichen Leiche fehlten die Musculi geniohyoidei vollständig. Anstatt ihrer fanden sich zwischen den Mm. digastrici ganz besondere Muskeln von dreieckiger Form, welche weder am Unterkiefer noch am Zungenbein hafteten; sie entsprangen in der Raphe des M. mylohyoideus und setzten sich mit den Mm. digastrici in Verbindung. Es lag also offenbar ein sogenannter M. interdigastricus vor, welcher für die fehlenden Mm. geniohyoidei funktionell wenigstens teilweise Ersatz bieten konnte.

tungen hin auswachsen und an den verschiedensten Stellen ihre Haftpunkte finden können. Sie erscheinen dann als interponierte Muskelkörper. Diese sind daher die Ergebnisse einer ontogenetisch in individuell sehr verschiedener Weise vor sich gehenden Bildung von Muskelgewebe. So wie ihre bleibende Verbindung mit dem vorderen Bauch des M. digastricus und der Zwischensehne sind somit auch ihre Beziehungen zu dem M. mylohyoideus sekundärer Natur und deshalb von der mannigfachsten Art. Insbesondere ist die Tatsache, daß sie nicht immer von der Ausstrahlung der Zwischensehne ihren Ausgangspunkt nehmen, sondern manchmal erst weiter vorn in dem Perimysium oder in der Raphe des M. mylohyoideus ihren Ursprung nehmen (vergl. Textfig. 10), aus der geschilderten Art ihrer Entstehung zu erklären.

Daß sie nicht erst während des späteren Wachstums durch Abspaltung von dem vorderen Bauche entstehen, geht daraus hervor, daß sie an sehr jungen Embryonen zur Zeit der ersten Entstehung der Muskelanlagen sich bilden oder eben gebildet haben und auch bei älteren Embryonen sehr häufig, ja entschieden viel häufiger als beim Erwachsenen zur Beobachtung kommen.

Aus demselben Grunde kann ich auch der Auffassung Bovero's[1] nicht beipflichten, nach welcher interponierte Muskelbündel durch Umformung des die beiden Zwischensehnen verbindenden Sehnenbogens entstehen können, welcher ganz oder teilweise durch Muskelgewebe ersetzt würde. Die Anlagen der interponierten Muskelbündel treten schon auf, bevor sich hier das Mesodermgewebe zu einer Sehne verdichtet und die Bildung der letzteren ist meines Erachtens eine Folge der in bestimmter Richtung sich äußernden Zugwirkung des Muskels.

Über meine entwicklungsgeschichtlichen Untersuchungen kann ich folgendes Nähere berichten.

Ich habe zunächst an 15 menschlichen Embryonen aus dem fünften und sechsten Monate die vordere Halsgegend präpariert. Dabei zeigte sich, daß an zwölf von denselben

[1] Bovero, l. c., p. 22.

zwischen den vorderen Bäuchen des M. digastricus interponierte Muskelbündel vorhanden sind, und zwar in sehr verschiedener Zahl und Anordnung, von einem einzelnen dünnen, längs oder schräg nach vorn verlaufenden Bündel bis zur Form des M. interdigastricus Bianchi's und zu dem vollständigen Zusammentreten der kompakten Bäuche in der Mittellinie; mit einem Worte, es sind an diesen zwölf Embryonen alle bis jetzt besprochenen Varietäten des Muskels vertreten, welche man am Erwachsenen kennt. Immer nehmen die interponierten Muskelbündel ihren Ausgang von der bindegewebigen Ausstrahlung oder von einer schärfer umgrenzten Abzweigung der Zwischensehne oder von dem medialen Rand des vorderen Bauches selbst; niemals entspringen sie vom Zungenbein. Der vordere Bauch selbst läßt in diesen Fällen zumeist eine laterale und mediale Portion unterscheiden; manchmal ist die letztere aus durcheinander geflochtenen Muskelfasergruppen zusammengesetzt und gegen die interponierten Fleischbündel nur ganz undeutlich abgegrenzt. Nur an drei von den 15 untersuchten Embryonen dieser Altersstufe fehlen interponierte Muskelkörper vollständig, so daß zwischen den vorderen Bäuchen der M. mylohyoideus frei vorliegt; dabei ist der vordere Bauch ganz kompakt und stark vorgewölbt. Der gegenseitige Abstand der vorderen Ansatzstellen entspricht genau der Breite der Symphysenfuge am unteren Rand des Unterkiefers, die Divergenz der beiden Bäuche ist eine geringe. Auch bei jenen Embryonen dieses Alters, an welchen interponierte Muskelbündel vorhanden sind, befindet sich die Ansatzstelle des vorderen Bauches stets am vorderen Ende des unteren Randes der entsprechenden Kieferhälfte, der Divergenzwinkel beider Bäuche erscheint jedoch entschieden größer in jenen Fällen, in welchen die interponierten Muskelbündel zahlreich und in Form des M. interdigastricus (Bianchi) angeordnet sind.

Ich habe ferner eine Anzahl von noch jüngeren menschlichen Embryonen daraufhin mikroskopisch an Schnittserien untersucht, von welchen insbesondere die in frontaler Richtung angelegten Durchschnittsreihen die in Betracht kommenden Verhältnisse mit aller wünschenswerten Deutlichkeit erkennen

lassen. Ich werde mich daher auf die Mitteilung der an diesen gemachten Beobachtungen beschränken.

Bei einem als acht Wochen alt bezeichneten Embryo erscheint der vordere Bauch des M. digastricus als eine kompakte, scharf umgrenzte, annähernd kreisrunde Gruppe von Myoblasten. Zwischen diesen beiden Muskelanlagen finden sich jedoch mehrere ganz kleine, isolierte, quer oder schräg getroffene Gruppen von Myoblasten, welche teils ganz nahe der unteren Seite der Anlage des M. mylohyoideus anliegen, teils in einiger Entfernung von dieser sich befinden, ohne jedoch mit der ganz in sich geschlossenen Anlage des Platysma irgendwie in Beziehung zu treten.

An einem Embryo von 17 *mm* Scheitelsteißlänge finden sich nebst der kompakten, im Querschnitt ovalen Anlage des vorderen Bauches zahlreiche größere und kleinere Gruppen von quer oder schief getroffenen Myoblasten, welche sich von beiden Seiten her bis zur Mittellinie heran erstrecken und sich teilweise an die Anlage des M. mylohyoideus anschließen.

Bei einem Embryo von 40 *mm* Scheitelsteißlänge sind die vorderen Bäuche in der Nähe des Kinnes vollständig geschieden; etwas hinter demselben tritt jedoch auf einer Seite neben der Mittellinie unter dem M. mylohyoideus ein selbständiges, plattes Bündel von Muskelfasern auf, welches im Verlauf nach hinten stärker wird und sich dann dem vorderen Bauche anfügt, so daß der hintere Anteil des letzteren sich geschlossen bis zur Mittellinie erstreckt, jedoch so, daß sein medialer Anteil mehr im Schiefschnitt, der laterale, größere Anteil genau im Querschnitt erscheint. Inzwischen ist auch auf der entgegengesetzten Seite neben der Mittellinie, unterhalb der Raphe des M. mylohyoideus ein kleines, schief durchschnittenes Muskelfaserbündel erschienen, welches sich nach hinten hin verstärkt und sich dann ebenfalls dem vorderen Bauche seiner Seite anfügt. Es folgt hierauf eine Anzahl von Schnitten, in welchen die schief getroffenen medialen Anteile beider vorderen Bäuche in der Mittellinie aneinanderschließen und auch rein quer verlaufende (der Länge nach getroffene) Bündel hinzutreten. In kurzer Entfernung vom Zungenbein treten beide Bäuche verjüngt wieder auseinander.

Es liegt hier eine Anordnung interponierter Muskelbündel vor, welche ganz ähnlich ist der in Textfigur 9 von einem erwachsenen Individuum abgebildeten.

Bei einem Embryo von 42 *mm* Scheitelsteißlänge reicht die von oben nach unten abgeplattete Anlage des vorderen Bauches auf einer Seite in der Nähe des Kinnes ganz an die Mittellinie heran, jedoch ist die am meisten medial gelegene Muskelbündelgruppe hier mit den übrigen Muskelbündeln viel lockerer verbunden als wie diese unter sich. Weiter hinten löst sich diese Gruppe ganz von dem vorderen Bauch ab, zieht über die Mittellinie hinweg und schließt sich endlich dem M. mylohyoideus ganz innig an (Anlage eines M. mentohyoideus). Auf der entgegengesetzten Seite ist der vordere Bauch ganz in sich geschlossen und entfernt sich nach hinten allmählich mehr von der Mittellinie. Zerstreute Muskelbündel kommen auf dieser Seite nicht vor, hingegen verlauft hier eng an die mediale Seite des vorderen Bauches angeschlossen eine größere Vene.

Von einem Embryo von 55 *mm* Scheitelsteißlänge war nur die rechte, mit einem kleinen angrenzenden Teil der linken Kopfhälfte zu Serienschnitten verwendet worden. An diesem ist der vordere Bauch in der Nähe der Kinngegend ganz kompakt, jedoch löst sich von seinem medialen Rande bald ein Muskelfaserbündel los, welches sich nach hinten hin immer mehr von ihm entfernt, indem es sich immer entlang der Mittellinie hält. Jenseits der Mittelebene erscheint an der unteren Seite des M. mylohyoideus zuerst eine einfache, dann eine doppelte Reihe von quergetroffenen, eng aneinandergeschlossenen Muskelfaserbündeln, an welche sich das erwähnte Längsbündel der rechten Seite anschließt. Die zunächst der Mittellinie liegenden Bündel beider Seiten setzen sich der Reihe nach mit der Raphe des M. mylohyoideus in Verbindung (Textfig. 18), während die anderen sich weiter hinten unter diesem Muskel in dem Mesodermgewebe verlieren. Überdies erfolgt zwischen dem medialen Anteil des vorderen Bauches und dem hinteren Abschnitt des M. mylohyoideus ein reichlicher Faseraustausch. Es ist hier offenbar die Anlage eines M. digastricomyloideus vorhanden.

Ich habe also an allen diesen fünf Frontalschnittserien die Anlagen, beziehungsweise weitere Ausbildungsstufen von interponierten Muskelfasergruppen gefunden. Daraus geht zunächst hervor, daß dieselben gleichzeitig mit dem vorderen Bauch an Ort und Stelle, und zwar von vornherein in individuell sehr verschiedener Zahl und Anordnung zur Entwicklung und Ausbildung kommen. Es ist aber auch die Zahl der Individuen,

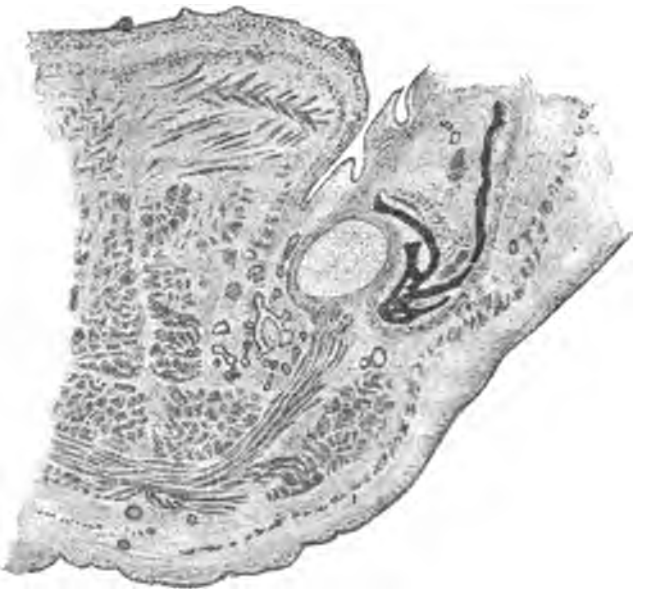

Textfig. 18. Embryo 55 *mm* Scheitelsteißlänge. Frontalschnitt durch die Zunge, den Unterkiefer und den Mundhöhlenboden. 19 mal vergrößert.

bei welchen sie vorhanden sind, sowohl in frühen als in späteren embryonalen Entwicklungsstufen entschieden eine weit größere als beim erwachsenen Menschen. Wenn ich sie an den fünf Frontalschnittserien jedesmal und unter 15 Embryonen aus dem fünften und sechsten Monat zwölfmal gefunden habe, so ist dies ein Häufigkeitsverhältnis, welches das für den erwachsenen Menschen bestehende jedenfalls weit übertrifft (vergl. p. 405). Auch Bianchi[1] hat sie bei Kindern,

[1] Bianchi, l. c. p. 43.

Neugeborenen und Embryonen, beträchtlich häufiger gefunden als wie Bovero an Erwachsenen, und zwar an 76 Individuen 28mal, d. i. in 36·8% der untersuchten Leichen. Diese höchst auffallende Tatsache läßt zweierlei Erklärungen zu; entweder es können interponierte Muskelbündel während des weiteren embryonalen Wachstums zu Grunde gehen, oder es können namentlich isoliert entstandene Längsbündel den Anschluß an den vorderen Bauch finden und sich mit diesem vereinigen. Das letztere halte ich für das wahrscheinlichere.

An allen von mir untersuchten Frontalschnittserien ist die Anlage des Platysma von dem vorderen Bauch des M. digastricus sowie von den interponierten Muskelbündeln durch eine breite, gefäßreiche Schichte von Mesodermgewebe vollkommen getrennt; nirgends ist ein Zusammenhang oder auch nur eine gegenseitige Annäherung dieser beiden Muskelanlagen zu erkennen. Dem entspricht, daß bei älteren Embryonen das verhältnismäßig stark ausgebildete Platysma stets leicht und glatt von seiner Unterlage abgelöst werden kann; auch beim Erwachsenen habe ich niemals irgend eine nähere Beziehung des Platysma zu interponierten Muskelbündeln gesehen.

Schon diese Umstände sprechen gegen die Ansicht Macalister's,[1] daß der M. mentohyoideus als ein abgelöster Teil des Platysma zu betrachten sei. Sie wird aber durchaus unhaltbar angesichts der Tatsache, daß diese interponierten Muskelkörper stets von Zweigchen des N. mylohyoideus und nicht vom N. facialis versorgt werden. Dies ist schon von Hallett[2] und von Bovero[3] festgestellt worden, und ich kann es nach wiederholten Beobachtungen bestätigen.

Ebensowenig aber erscheint mir die Auffassung Krause's[4] berechtigt zu sein, welcher sagt, der M. mentohyoideus gehöre

[1] Al. Macalister, Further notes on muscular anomalies in human anatomy and their bearing upon homotypical myology. Proceedings of the roy. Irish Acad., Vol X (1870), p. 121. — Derselbe, Additional observations on muscular anomalies in human anatomy with a catalogue of the principal muscular variations hitherto published. Transactions of the roy. Irish Acad., Vol XXV. Science (1875), p. 1.

[2] B. H. Hallett, l. c. (1848).

[3] A. Bovero, l. c., p. 34.

[4] W. Krause, Handbuch der menschlichen Anatomie, III. Bd. (1880), p. 95.

vielleicht dem Platysma an, wahrscheinlicher jedoch stelle er eine Fortsetzung des M. sternohyoideus zum Kinn dar. Testut[1] läßt die Ansicht Macalister's für eine Anzahl von Fällen (für welche, wird nicht gesagt) als wahrscheinlich gelten, behauptet jedoch, daß andere Fälle offenbar zur Gruppe der Mm. sternohyoidei gehören. Testut beruft sich dabei auf eine Beobachtung Macalister's, nach welcher in einem Falle der M. mentohyoideus als Fortsetzung des M. sternohyoideus erschien, sowie auf das Vorkommen eines M. sternomaxillaris bei niederen Wirbeltieren.

Dagegen ist zunächst zu bemerken, daß die Ableitung eines Muskels alternativ von zwei ganz verschiedenen Muskelgruppen an sich als unzulässig erscheinen muß, dann aber, daß das Zusammenfließen von zwei der Länge nach aneinander grenzenden Muskeln an ihren Insertionsstellen namentlich bei sehr muskelkräftigen Personen als das Ergebnis eines sekundären Wachstums häufig zur Beobachtung kommt und daß außergewöhnliche Verbindungen benachbarter Muskeln namentlich in der oberen Halsgegend (M. sternohyoideus mit dem mylohyoideus oder thyreohyoideus, M. omohyoideus mit dem mylohyoideus, M. thyreohyoideus mit den Schlundkopfschnürern) wiederholt beschrieben worden sind, ohne daß man daran gedacht hätte, daraus auf einen genetischen Zusammenhang dieser Muskeln zu schließen. Es ist endlich auch auf die Verschiedenheit der Innervation hinzuweisen.

Die phylogenetische Ableitung des M. mentohyoideus sowie aller anderen Formen der interponierten Muskelkörper von einem M. sternomaxillaris wäre nur dann begründet, wenn der Versuch gelungen wäre, den ganzen vorderen Bauch des M. digastricus auf diesen Muskel zurückzuführen. Dies soll im zweiten Teil dieser Abhandlung näher erörtert werden.

Bianchi[2] nimmt eine dreifache Abstammung der interponierten Muskelbündel an, indem er einerseits die Anschauungen Macalister's und Krause's gelten läßt, andrerseits seinem

---

[1] L. Testut, Les anomalies musculaires chez l'homme. Paris 1884, p. 289.

[2] S. Bianchi, l. c., p. 44.

M. interdigastricus eine besondere Stellung anweisen zu müssen glaubt. Er nimmt an, daß dieser letztere Bündel des vorderen Bauches des M. digastricus darstelle, welche in einer der Lehre Gegenbaur's entsprechenden ursprünglichen Weise angeordnet und zum großen Teil von dem vorderen Bauche losgelöst sind. Bovero[1] hingegen bekämpft mit guten Gründen die von Macalister, Krause und Testut geäußerten Anschauungen und kommt zu dem Schlusse, daß mindestens in der größten Mehrzahl der Fälle den zwischen den vorderen Bäuchen vorkommenden Muskelbündeln dieselbe Bedeutung zuzuschreiben ist, welche Bianchi für seinen M. interdigastricus in Anspruch genommen hat.

Meine eigene Ansicht, welche ich aus der vergleichenden Würdigung des gesamten vorliegenden Tatsachenmaterials gewonnen habe, ist schon durch die Ausführungen auf p. 408 u. f. gekennzeichnet. Ich vermag mich nicht der Auffassung anzuschließen, daß den interponierten Muskelkörpern die Bedeutung von Überresten einer queren Muskelschichte zukomme, welche der bekannten Lehre Gegenbaur's zufolge als der »erste Zustand« des vorderen Bauches des M. digastricus anzusehen wäre. Darüber wird noch in dem zweiten Teil dieser Abhandlung zu sprechen sein. Wie immer jedoch das mehrfach umstrittene Problem der Phylogenese des vorderen Bauches des M. digastricus der Säugetiere einmal seine Lösung finden möge, ganz unabhängig davon glaube ich das Vorkommen interponierter Muskelkörper beim Menschen unmittelbar von dem Zustande ableiten zu müssen, welchen der vordere Bauch bei der großen Mehrzahl der Affen erlangt hat und welcher ausnahmsweise auch beim Menschen zur Beobachtung kommt. Es ist dies jener Zustand, in welchem die vorderen Bäuche in der Mittellinie aneinanderschließen und eine platte, der unteren Fläche des M. mylohyoideus anliegende Längsfaserschichte darstellen, deren Fleischbündel aus einer fibrösen Ausbreitung der Zwischensehnen, beziehungsweise aus einem die letzteren verbindenden Sehnenbogen ihren

[1] A. Bovero, l. c., p. 34.

Ursprung und am unteren Rand des vorderen Unterkieferabschnittes in kleinerer oder größerer Ausbreitung ihren Ansatz nehmen. Von dieser längsgefaserten Muskelplatte bilden sich beim Menschen gewöhnlich nur die lateralen Abschnitte zu einem mehr oder weniger in sich geschlossenen Muskelbauche, dem vorderen Bauch des M. digastricus aus, während der mittlere Anteil entweder gar nicht oder nur in einzelnen, mannigfach gestalteten Überresten zur Entwicklung und Ausbildung kommt. Diese erscheinen dann als interponierte Muskelkörper.

Schon ihre äußerst verschiedene Zahl, Anordnung und Richtung kennzeichnen sie als Gebilde regressiver Natur. Die Häufigkeit ihres Vorkommens läßt jedoch viel wahrscheinlicher auf eine kurz vorhergegangene als auf eine weit zurück liegende Stammform schließen; und um so sicherer kann man den bezeichneten Zustand des Muskels bei den Affen als die Stammform ansprechen, als beim Menschen sowohl diese selbst als auch alle denkbaren Zwischenstufen zwischen ihr und der für den Menschen als normal anzusehenden Form des vorderen Bauches wiederholt beobachtet worden sind. Die von der Anlage des M. mylohyoideus völlig unabhängige erste Entstehung der interponierten Muskelkörper sowie des vorderen Bauches selbst spricht eher gegen als für eine ursprünglich einheitliche Abstammung dieser beiden Muskeln; die außerordentlich verschiedene Art der Verbindung der interponierten Muskelkörper mit dem M. mylohyoideus läßt diese jedoch mit großer Wahrscheinlichkeit als eine sekundäre erscheinen. Die große Verschiedenheit in der Richtung der interponierten Muskelkörper läßt sich wohl dadurch erklären, daß die aus ganz isoliert angelegten Myoblastengruppen hervorgegangenen Muskelfaserbündel zuerst eines bestimmten richtunggebenden Einflusses entbehren und einem solchen erst von dem Moment an unterliegen, in welchem sie in irgend einer Art den Anschluß an den M. mylohyoideus gefunden haben, oder in den Bereich der Kinngegend des Unterkiefers vorgewachsen sind.

Ansätze zu einer etwas abweichenden Bildungsart des medialen Abschnittes des vorderen Bauches kommen übrigens

bereits beim Schimpanse vor (vergl. p. 385), ja auch beim Gorilla habe ich ein kleines abgeirrtes Muskelbündel gesehen (vergl. p. 381).

Als kausales Moment für die Überführung der Stammform des vorderen Bauches zu dem gewöhnlichen Zustand beim Menschen können sich zunächst die auf p. 412 dargelegten Verhältnisse am Boden der Mundhöhle geltend gemacht haben. Es kann angenommen werden, daß sich die mechanische Beanspruchung des Mundhöhlenbodens zum Zwecke der Verarbeitung der Speisen in der Mundhöhle und der Fortschiebung derselben gegen die Schlundenge beim Menschen so gestaltet habe, daß die mittleren Anteile des M. digastricus wenig oder gar nicht mitzuwirken hatten und aus diesem Grunde der Rückbildung anheimgefallen sind. Wahrscheinlich hat darauf die Ausweitung des Unterkieferbogens beim Menschen gegenüber den Affen, damit in Zusammenhang die Breitenzunahme des Zungenbeins und infolge der letzteren die Verbreiterung des hinteren Abschnittes des M. geniohyoideus nicht unwesentlichen Einfluß genommen.

D. Zweite Gruppe der Varietäten des vorderen Bauches des M. digastricus beim Menschen.

Den bis jetzt besprochenen Varietäten des vorderen Bauches des M. digastricus steht eine andere Gruppe gegenüber, welche im allgemeinen dadurch charakterisiert ist, daß der vordere Bauch selbst oder ein überzähliger Kopf desselben von dem Seitenteile oder von dem Winkel des Unterkiefers den Ursprung nimmt, womit ganz außergewöhnliche Form- und Lageverhältnisse des Muskels verknüpft sein können. Die Literatur weist nur eine ganz beschränkte Zahl von hierher gehörenden Fällen nach, und nahezu jeder derselben zeigt ein eigenartiges Gepräge.

Es liegen zunächst einige Beobachtungen vor über das Vorkommen eines schmalen, langen Muskelbündels, welches am Seitenteil des Unterkiefers seinen Ursprung nimmt und nach querem oder schiefem Verlauf sich der lateralen Seite des vorderen Bauches anschließt.

Die diesbezüglichen Beobachtungen sind die folgenden:

Sels[1] sah bei einem Erwachsenen von dem linken Unterkieferwinkel, und zwar von der Stelle, wo sich innen der Ansatzrand des M. pterygoideus internus befindet, ein dünnes Muskelbündel (Accessorius ad digastricum) ausgehen, welches bald in eine fadenförmige Sehne überging; diese vereinigte sich mit dem vorderen Bauch des gleichseitigen M. digastricus. Auf der rechten Seite waren normale Verhältnisse.

Henle[2] beobachtete einen vom Rand des Unterkiefers dicht vor dem Kieferwinkel entspringenden zylindrischen Muskel, der sich mit dem vorderen Bauch des M. digastricus vereinigte.

Flesch[3] teilt zwei ähnliche Fälle mit. In beiden ging von der Innenfläche des Kieferwinkels aus eine ungefähr 1·5 *cm* breite Muskelplatte zur Zwischensehne. In dem einen Falle fehlte der M. stylohyoideus, in dem zweiten war dieser vorhanden, jedoch fanden sich zugleich mehrerlei Varietäten in der Halsgegend (u. a. eine Halsrippe) vor.

Hieher gehört wohl auch die Mitteilung Gegenbaur's[4] über eine sehr selten von ihm beobachtete Varietät, welche in akzessorischen, vom Unterkiefer entspringenden, quer zum vorderen Bauch des M. digastricus verlaufenden Bündeln sich aussprach.

Von diesen Fällen unterscheidet sich nicht unwesentlich eine leider nur ganz kurz mitgeteilte Beobachtung von Lee and White.[5] Auf beiden Seiten entsprang ein akzessorisches Muskelbündel, teils sehnig, teils fleischig, von dem hinteren Bauch des M. digastricus, kurz bevor dieser in die Zwischensehne übergeht; es verlief nach vorne und unten und setzte

[1] H. J. Sels, Dissertatio anatomica musculorum varietates sistens. Berolini 1815.

[2] J. Henle, Handb. d. syst. Anat. d. Menschen. Muskellehre, 1. Aufl. (1858), p. 112.

[3] M. Flesch, Varietätenbeobachtungen aus dem Präpariersaale zu Würzburg. Würzburger Verhandl., Neue Folge, XIII. Bd. (1879), p. 233.

[4] C. Gegenbaur, Handb. d. Anat. d. Menschen, 1. Aufl. (1883), p. 340.

[5] W. G. Lee and C. P. White, Proceed. of the anatom. soc. of Great Brit. and Irel., 1891, enthalten im Journ. of Anat. and Phys., Vol. XXVI (1892), p. 279.

sich in der fibrösen Membran, welche den M. digastricus mit dem Zungenbein verbindet, aber auch mit einer gesonderten Sehne am vorderen Bauch des M. digastricus, und zwar an der tief gelegenen Fläche desselben an. Dieses Bündel wurde von dem Zweig des N. hypoglossus versorgt, welcher zu dem M. thyreohyoideus ging.

Ich selbst habe das folgende Vorkommen an einer 35 Jahre alten Frau beobachtet, deren Muskulatur im allgemeinen gut

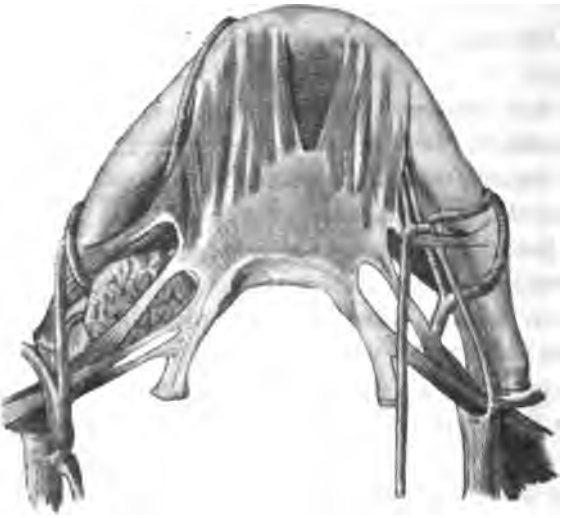

Textfig. 19. Frau, 35 Jahre alt.

entwickelt war (Textfig. 19). Der hintere Bauch des M. digastricus verhält sich auf beiden Seiten normal. Die vorderen Bäuche sind nicht ganz symmetrisch angeordnet und schließen miteinander einen spitzen Winkel ein, dessen Basis nach vorne gekehrt ist. Beide sind platt und bestehen aus mehreren lose verknüpften Gruppen von Fleischbündeln. Die lateralen Anteile dieses Bauches gehen direkt aus der etwas abgeplatteten Zwischensehne, die medialen aus der kräftigen aponeurotischen Ausstrahlung der letzteren hervor. Der rechte vordere Bauch ist der stärkere, er verschmälert sich in seinem Zug nach vorne nicht unbeträchtlich, reicht aber an seinem Ansatz am Unterkiefer ein wenig über den normalen Bereich

der Fossa digastrica lateral vor. An seinem lateralen Rande nimmt er ein plattes, akzessorisches Muskelbündel auf, welches am unteren Rande des Kieferastes bis gegen den Kieferwinkel hin, teilweise auch an den angrenzenden Teil der medialen Fläche des Kieferastes, unmittelbar am vorderen Rande des M. pterygoideus internus sehnig entspringt und in schief nach vorne gerichtetem Verlauf an den hintersten Teil des vorderen Bauches gelangt. Mit diesem verbindet es sich teils durch direkten Übergang seines Fleisches in den lateralen Randteil des vorderen Bauches, teils durch einen dünnen, straffen Sehnenstreif, welcher sich an dem medialen Rande des akzessorischen Bündels entwickelt und in bogenförmigem Verlauf dem vorderen Ende der Zwischensehne anschließt. Von diesem Sehnenstreif entsteht wieder eine Anzahl dünner Fleischbündel, welche sich dem vorderen Bauche anfügen. An seinem Ursprung besitzt dieses akzessorische Bündel eine Breite von 13 *mm*, es verschmälert sich jedoch nach vorn hin allmählich auf 6 *mm*.

Der linke vordere Bauch ist sowohl an seinem Ursprung als wie am Ansatz schmäler als der rechte und nimmt ein plattes, nur 2·5 *mm* breites Fleischbündel in sich auf, welches am unteren Kieferrand, unmittelbar vor der Ansatzstelle des M. masseter fleischig entspringt und einen annähernd queren Verlauf nimmt. Am hinteren Ende des vorderen Bauches verbindet es sich mit diesem durch straffes Bindegewebe; es setzt sich jedoch von hier an in eine platte Sehne fort, welche an der dem M. mylohyoideus zugekehrten Seite in die aponeurotische Ausstrahlung der Zwischensehne übergeht und an dieser als scharf begrenzter Faserzug bis gegen die Mittellinie verfolgt werden kann.

Auf der rechten Seite konnte ein feines Zweigchen des N. mylohyoideus zu dem akzessorischen Bündel verfolgt werden, auf der linken Seite ist es nicht gelungen, die Innervation desselben festzustellen.

Rechts wird das akzessorische Bündel an seiner unteren Fläche von der A. maxillaris externa und der V. facialis anterior überkreuzt, während es links zur genannten Arterie keine Beziehung hat. Die V. facialis anterior kreuzt jedoch hier vor

dem akzessorischen Bündel den Unterkieferrand und erzeugt mit einem anastomotischen Zweig aus der V. facialis posterior eine Schlinge, welche das Muskelbündel von vorn her umgreift. Die A. submentalis verlauft auf beiden Seiten mit dem N. mylohyoideus ober dem akzessorischen Bündel nach vorn.

Bemerkenswert ist noch das Verhalten des M. stylohyoideus. Auf der linken Seite ist er verhältnismäßig stark, verlauft an der medialen Seite des hinteren Bauches und hinter der Zwischensehne zum großen Zungenbeinhorn, um sich etwa in der Mitte des lateralen Randes desselben, unmittelbar neben der Ursprungslinie des M. hyoglossus mittels einer kurzen Aponeurose festzuheften; diese letztere setzt sich nach vorn in die Ausstrahlung der Zwischensehne des M. digastricus fort, wo sich an dieser die hintersten Bündel des M. mylohyoideus ansetzen. Auf der rechten Seite teilt sich der M. stylohyoideus sofort nach seinem Ursprung in zwei ganz geschieden verlaufende Bäuche, zwischen welchen der hintere Bauch des M. digastricus hindurchtritt. Beide Bäuche vereinigen sich erst an ihrem aponeurotischen Ansatz am Zungenbein, welcher an gleicher Stelle wie auf der linken Seite erfolgt. Die Mm. mylohyoideus und geniohyoideus verhalten sich normal.

Von höhergradigen Bildungsabweichungen des vorderen Bauches des M. digastricus sind mir aus der Literatur die folgenden bekannt geworden:

1. Von Platner[1] ist der folgende Fall kurz beschrieben und abgebildet worden. Der rechte vordere Bauch heftet sich am normalen Ort an; er entsendet jedoch ein schmales Bündel schräg über die Mittellinie hinweg zur gewöhnlichen Ansatzstelle des linken vorderen Bauches. Dieser letztere gelangt nicht zur Kinngegend, sondern setzt sich an der lateralen Fläche der linken Unterkieferhälfte, bis zur Mitte derselben hinauf, vor dem M. masseter, neben dem M. quadratus labii inferioris an; er nimmt somit einen nahezu queren Verlauf.

---

[1] Zach. Platner, De musculo digastrico maxillae inferioris. Panegyris medica, Lipsiae 1737.

2. W. Gruber[1] hat mehrere Fälle veröffentlicht:

a) Bei einem starken Manne heftet sich auf der rechten Seite ein überzähliger Bauch in einem Abstand von 12 *mm* von dem normalen vorderen Bauch und ebensoweit entfernt vom M. masseter am unteren Rand des Unterkiefers an. Links ist ein unregelmäßig vierseitiger, an seinem Ursprung durch eine Spalte in zwei Hälften geschiedener überzähliger Bauch vorhanden, welcher vom unteren Rand des Unterkiefers unter der vorderen Hälfte des M. masseter entsteht und den vorderen Teil der Unterkieferdrüse bedeckt. Der eigentliche vordere Bauch verhält sich rechts und links ganz normal.

b) An die Sehne des rechten M. digastricus tritt anstatt des normalen vorderen Bauches ein rechteckiger, quer verlaufender Muskelbauch heran, welcher vom Rande des Unterkiefers, zwischen dem M. masseter und dem M. pterygoideus entspringt. Überdies geht aus dem vorderen Ende dieser Sehne ein Muskelbauch hervor, dessen Fleischbündel schief nach vorn und medial verlaufen, um sich der linken Hälfte des M. mylohyoideus beizugesellen (M. digastricomyloideus). Der vordere Bauch des linken M. digastricus verhält sich normal.

c) Anstatt des normalen vorderen Bauches befindet sich rechts ein Muskel, welcher in dem Raume zwischen dem M. masseter und dem M. quadratus labii inferioris am unteren Kieferrand entspringt und schräg medial verlaufend zur Sehne des M. digastricus zieht. Von diesem Muskelbauch bedeckt, entspringt ein bandförmiges Fleischbündel, welches in die gleichseitige Hälfte des M. mylohyoideus übergeht. Links verhält sich der vordere Bauch normal.

d) Wahrscheinlich ist auch der folgende, von Gruber[2] beobachtete Fall hieherzurechnen: Neben dem linken, im übrigen normalen vorderen Bauch des M. digastricus liegt ein M. mentohyoideus. Auf der rechten Seite ist der vordere Bauch in vier Bündel, »zwei obere und zwei untere«, geteilt. Von den

---

[1] W. Gruber, Über den M. trigastricus maxillae inferioris. Virchow's Arch., 81. Bd. (1880), p. 445 und 449.

[2] W. Gruber, Supernumeräre, der Glandula submaxillaris zur Stütze dienende Schichte des M. mylohyoideus. Virchow's Arch., 86. Bd. (1881), p. 491.

zwei unteren Bündeln stellt das eine einen schmalen vorderen Bauch dar, das andere geht als M. digastricomyloideus in den M. mylohyoideus über. Die zwei oberen Bündel entspringen am Unterkiefer (wo?); eines von ihnen ist ganz schwach. Der M. mylohyoideus besitzt auf der rechten Seite eine überzählige, von dem unteren Rand des Unterkiefers, vor dem M. masseter in einer Breite von 3 *cm* entspringende Schichte, welche allmählich sich verschmälernd in eine Aponeurose übergeht. Diese tritt zwischen den oberen und unteren Bündeln des rechten vorderen Bauches des M. digastricus durch und vereinigt sich mit einem median gelegenen Sehnenblatt, in welchem auch die meisten Bündel des M. mylohyoideus enden.

3. In einem von E. Zuckerkandl beobachteten, bisher nicht veröffentlichten Falle haftet, wie aus der mir freundlichst zur Verfügung gestellten Abbildung und der beigefügten Erläuterung ersichtlich ist, der vordere Bauch des linken M. digastricus nicht wie gewöhnlich an der Fossa digastrica des Unterkiefers. Er zieht vielmehr von der durch sehr straffes Bindegewebe an das Zungenbein geknüpften Zwischensehne aus in einem annähernd rechten Winkel zu dieser an den Seitenteil des Unterkiefers, an dessen unteren Rand und auf die laterale Fläche übergreifend er sich vor dem Ansatz des M. masseter festheftet. Außerdem besitzt er ein akzessorisches Bündel, welches sich entlang der Ansatzlinie des M. masseter am unteren Rand des Kieferastes bis gegen den Kieferwinkel hin ansetzt. Auf der rechten Seite verhält sich der vordere Bauch normal.

4. Bovero[1] teilt drei hiehergehörende Fälle mit.

a) Die beiden vorderen Bäuche sind sehr stark ausgebildet und berühren sich in der Mittellinie (Fig. 2 von Bovero). Auf der linken Seite tritt an das hintere Ende des vorderen Bauches und an die laterale Seite des von den Zwischensehnen ausgehenden Sehnenbogens ein 3 *cm* langes, schmales Muskelbündel heran, welches von der unteren Seite des Kieferwinkels seinen Ursprung nimmt und in querer, nur wenig nach vorn geneigter Richtung verlauft. Auf dieser Seite

[1] A. Bovero, l. c., p. 29, 30.

ist auch der M. mylohyoideus sehr stark ausgebildet, mit der Neigung, sich namentlich in seinem hintersten Teil in Muskelbündelgruppen zu zerspalten, welche letzteren sich an den Bogen der Zwischensehne ansetzen. Auf der rechten Seite ist diese Anomalie nicht vorhanden.

b) Bei einem jungen, sehr muskulösen Manne (Fig. 14 von Bovero) sind die vorderen Bäuche sehr schmal, der rechte noch um ein Drittel schmäler als der linke und parallel zueinander eingestellt. Der zwischen ihnen befindliche rechteckige Raum wird zum großen Teil von einem interponierten platten Muskelbauch eingenommen, welcher sich dem rechten vorderen Bauch anschließt. Auf beiden Seiten entspringt vom Unterkieferwinkel und vom angrenzenden Teil des unteren Kieferrandes ein plattes, 1 *cm* breites Muskelbündel, welches im Zuge nach vorn und medial an den vorderen Bauch des M. digastricus gelangt; links vereinigt sich dieses Bündel mit dem letzteren am hinteren Abschnitt des lateralen Randes durch Vermittlung eines sehnigen Streifens; rechts hingegen tritt es zwischen dem vorderen Bauch des M. digastricus und dem M. mylohyoideus hindurch bis an den Rand des interponierten Muskelbauches, wo es sich an einer seitlichen Vorbuchtung der fibrösen Ausstrahlung der Zwischensehnen anheftet. Auf beiden Seiten verlauft dieses Muskelbündel an der unteren Seite der stark nach vorn verlängerten Unterkieferdrüse vorbei und wird an seiner untern Fläche von der A. maxillaris externa und der A. submentalis überkreuzt.

c) Der vordere Bauch des M. digastricus ist auf beiden Seiten abnorm gestaltet (Fig. 13 von Bovero) und außergewöhnlich kurz; rechts geht er von der außergewöhnlich verlängerten Zwischensehne, in sechs Bündel geteilt, welche sich in Form einer Windfahne gruppieren, an den Rand des Unterkiefers, um sich an demselben in einer Ausdehnung von 3 *cm* anzuheften. Links erreicht der vordere Bauch den Unterkiefer nicht, sondern breitet sich in Gestalt einer kurzen Spindel an der unteren Seite des M. mylohyoideus aus und ist mit diesem fest verwachsen; seine Fleischbündel sind nach Art einer Quaste angeordnet. Zwischen beiden vorderen Bäuchen bleibt ein breiter Raum, in welchem der M. mylohyoideus vorliegt. Mit dem

lateralen Rand des linken vorderen Bauches verbindet sich unter Vermittlung eines schmalen Sehnenstreifens ein 3 *cm* langes, plattes, parallelfaseriges Muskelbündel, welches vom unteren Rand und dem angrenzenden Teil der lateralen Fläche der linken Unterkieferhälfte, vor dem Ansatz des M. masseter seinen Ursprung nimmt.

5. In einem von Reid[1] beobachteten Falle zeigt der vordere Bauch des M. digastricus eine besonders große Ausbreitung, verbunden mit einer asymmetrischen Lageverschiebung. An einem Manne, dessen Halsmuskeln mit Ausnahme des hinteren Bauches des M. digastricus stark entwickelt waren, erschien der vordere Bauch auf beiden Seiten platt und parallelfaserig. Rechts reichte sein Ansatz am unteren Kieferrand in einer Länge von $1^3/_4''$ vom vorderen Ansatzrand des M. masseter bis zu einer Entfernung von $^3/_4''$ von der Mittellinie. Links war die Ursprungslinie des vorderen Bauches gleich lang wie rechts, jedoch derart nach hinten verschoben, daß sie in einer Entfernung von $1^1/_2''$ von der Mittellinie begann und $^3/_4''$ vor dem Kieferwinkel endete. Es blieb daher zwischen den beiden vorderen Bäuchen ein breiter, asymmetrischer Zwischenraum in Form eines schiefwinkeligen Dreieckes, dessen nach vorn gekehrte Basis eine Länge von $2^1/_4''$ besaß und dessen Spitze, nach hinten gegen die Ausstrahlung der Zwischensehnen gerichtet, in der Mittellinie lag. Hinten endete der vordere Bauch auf jeder Seite am Rande der dreieckigen Ausstrahlung der Zwischensehnen, welche am Zungenbein zwischen den beiden großen Hörnern haftete und mit scharfen, leicht gegen die Mittellinie eingebogenen Rändern sich nach vorn zuspitzte. In die hinteren Ecken dieser Aponeurose senkte sich von beiden Seiten her die Zwischensehne ein. Der hintere Bauch des M. digastricus war dünner als gewöhnlich; der M. stylohyoideus auf beiden Seiten doppelt.

---

[1] R. W. Reid, Anterior belly of the digastricus muscle of both sides arising from the lower border of the horizontal ramus of the inferior maxillary bone. Journ. of Anat. and Physiol., Vol. XXI (1887), p. 78.

6. Eine außergewöhnlich große Ausbreitung des vorderen Bauches ist auch von Fusari[2] an einem 20 Jahre alten Manne mit im allgemeinen gut entwickelter Muskulatur beobachtet worden. Dieser Fall unterscheidet sich jedoch von dem Falle Reid's ganz wesentlich durch die Lage- und Anheftungsverhältnisse sowie durch komplizierten Bau der Muskelbäuche. Fusari berichtet darüber folgendes:

Der hintere Bauch zeigt keine Abweichung von der Norm, die Zwischensehne durchbohrt den M. stylohyoideus. Links verdünnt sich die Zwischensehne bei ihrer Fortsetzung nach vorn und heftet sich zwischen dem mittleren und hinteren Drittel der Raphe des M. mylohyoideus an dieser an. Vom lateralen Rand der Zwischensehne gehen drei Fleischköpfe aus, welche, solange als die Faszien erhalten waren, nur einen Muskel darzustellen schienen. Der laterale Kopf entspricht dem normalen vorderen Bauch, ist stark ausgebildet und heftet sich an der Fossa digastrica und etwas lateral von dieser an den Unterkieferrand. Der mittlere Kopf ist dreiseitig, die Basis nach hinten, die Spitze nach vorn gekehrt; die letztere heftet sich an der Symphyse des Unterkiefers an. Nahezu in der Mittellinie findet sich der dritte, schlanke Kopf, dessen Fleischbündel zum Teil aus dem Endstück der Zwischensehne, teils aus der Raphe des M. mylohyoideus entstehen. Vorn vereinigt er sich mit dem vordersten Teil des mittleren Kopfes. Rechts endet die Zwischensehne vor dem kleinen Zungenbeinhorn, und aus ihrem Endstück gehen drei Muskelköpfe hervor. Der laterale entspricht dem normalen vorderen Bauch, er zeichnet sich jedoch dadurch aus, daß er sich nach vorn wie eine Windfahne ausbreitet, um an der Fossa digastrica und im Zuge des unteren Kieferrandes bis zum vorderen Rand des M. masseter sich anzusetzen. Medial von diesem Kopf entspringt ein dünnes Bündel, welches in der Richtung der Zwischensehne verlauft und sich an der hinteren Seite der Symphyse des Unterkiefers festheftet. Noch weiter medial findet sich ein kurzer, aber kräftiger Muskelkopf, welcher gegen die Raphe des M. mylo-

[2] R. Fusari, Delle principali varietà muscolari occorse nel primo biennio d'insegnamento nell' Università di Ferrara. Mem. dell' Acad. med.-chir. di Ferrara (1892), p. 23.

hyoideus zieht und teils mit einer ganz kurzen Sehne an derselben haftet, teils sich an der Zwischensehne der linken Seite ansetzt. Endlich geht von der erwähnten kurzen Sehne und von der Raphe des M. mylohyoideus ein dünnes Fleischbündel nach vorn ab, um sich mit den anderen an der Symphyse haftenden Bündeln zu vereinigen. Eine dünne Bindegewebslage scheidet das mediale Bündel von dem der anderen Seite. Infolge dieser eigenartigen Anordnung stellen die vorderen Bäuche des M. digastricus ein zweites, unter dem M. mylohyoideus gelegenes, in der Mittellinie geschlossenes Diaphragma oris her. An derselben Leiche fand sich rechts ein kleiner, vierseitiger M. stylomandibularis.

Ich selbst habe an einem sehr muskelkräftigen Manne von 54 Jahren einen Zustand des M. digastricus beobachtet, welcher wegen der großen Ausbreitung und außergewöhnlichen Ansatzverhältnisse der vorderen Bäuche bei annähernd symmetrischer Anordnung derselben höchst bemerkenswert ist (Taf. I., Fig. 1 und 2).

Der kräftige, normal beschaffene hintere Bauch wird von dem in mehrere Bündel zerspaltenen M. stylohyoideus umgeben, welche sich entlang der Zwischensehne in einer sehr dünnen Bindegewebslage verlieren. Die Zwischensehne geht vorn in eine Aponeurose über, welche dort, wo sie am Zungenbein haftet, ferner in ihren seitlichen Anteilen und in der Gegend der Mittellinie sehr dick und straff ist, zwischen diesen Gebieten jedoch stellenweise so dünn wird, daß die Faserung des M. mylohyoideus durchscheint. Von den Rändern dieser Aponeurose gehen jederseits die Fleischbündel des vorderen Bauches aus. Dieser besteht zunächst auf jeder Seite aus einer 3 *cm* breiten, annähernd quadratischen Muskelplatte, welche schräg lateral gegen den Seitenteil des Unterkiefers gerichtet ist und sich an dem hier mit mehreren kleinen Knochenhöckerchen versehenen unteren Rand anheftet, teilweise jedoch auch ein wenig auf die laterale Fläche des Unterkiefers übergreift. Die Ansatzlinie ist links $3 \cdot 1$, rechts $2 \cdot 8$ *cm* lang, beginnt auf jeder Seite in einer Entfernung von 2 *cm* von der Mittellinie und reicht bis an den vorderen Rand des M. masseter zurück. Es bleibt so zwischen den beiden vorderen Bäuchen

ein dreieckiges Feld, dessen nach vorn gekehrte Basis eine Länge von 3·6 *cm* besitzt; im Bereich dieses Feldes liegt der M. mylohyoideus frei vor. Das Gebiet des unteren Kieferrandes, in welchem sich bei normalem Zustande die Ansatzstelle des vorderen Bauches, d. i. die Fossa digastrica befindet, ist daher ganz frei gelegt und vollständig glatt. Auf der linken Seite ist die Muskelplatte durchaus fleischig und parallelfaserig, auf der rechten hingegen werden die Fleischbündel sowohl bei ihrem Abgang von der Aponeurose als auch vor ihrem Ansatz am Knochen gruppenweise durch Sehnenstreifen zusammengefaßt und schichten sich namentlich im vordersten Abschnitt schief übereinander.

Auf beiden Seiten erhält der vordere Bauch einen Zuwachs durch einen kräftigen, akzessorischen Muskelkopf, welcher am unteren Rande des Kieferastes neben der Ansatzlinie des M. masseter bis zum Kieferwinkel und über diesen hinaus noch eine kurze Strecke weit am hinteren Kieferrand seinen Ursprung nimmt, wo er mit dem Lig. stylomandibulare in inniger Verbindung steht. Indem er in annähernd querer Richtung an den hinteren Rand der viereckigen Muskelplatte herantritt, bleibt zwischen dieser und dem akzessorischen Kopf auf beiden Seiten nur eine ganz schmale dreiseitige Lücke, deren Basis dem kurzen Abstand der Ursprungslinien beider Muskelköpfe entspricht. Gestalt und Verbindung des akzessorischen Kopfes sind nicht auf beiden Seiten gleich. Links ist er annähernd parallelfaserig, hat die Form eines Trapezes, kreuzt den hinteren Rand der vor ihm liegenden viereckigen Muskelplatte, indem er auf die obere Seite derselben tritt, und senkt sich in die dem M. mylohyoideus zugekehrte Seite der Aponeurose der Zwischensehne ein, ohne jedoch mit dem letztgenannten Muskel selbst in Verbindung zu treten. Rechts besitzt der akzessorische Kopf infolge beträchtlicher Konvergenz seiner Fleischbündel eine dreieckige Form und fügt sich im Anschluß an die viereckige Muskelplatte hinter derselben der aponeurotischen Ausstrahlung der Zwischensehne an. Im Verein mit dieser letzteren und ihren akzessorischen Köpfen stellen somit die vorderen Bäuche der Mm. digastrici ein breites Diaphragma her, welches unter dem M. mylohyoideus

gelegen ist, weit hinter den freien Rand des letzteren zurückreicht und nur vorn eine größere Lücke aufweist. Mit dem M. mylohyoideus begrenzt es jederseits eine dreieckige Nische, in welcher, von reichlichem Fettgewebe umlagert, die A. und V. submentalis mit dem N. mylohyoideus verlaufen und sich verzweigen. Dabei gibt der letztgenannte Nerv auf jeder Seite zu beiden Köpfen des vorderen Bauches je einen Zweig ab. Die Mm. mylohyoideus und geniohyoideus weisen durchaus normale Verhältnisse auf.

In Bezug auf die Lage und Ausbreitung des Muskels steht der von mir beobachtete Fall dem von Reid beschriebenen am nächsten, doch ist in dem letzteren die Ausbreitung des Gesamtmuskels nach hinten eine wesentlich geringere, der Muskel selbst, auf jeder Seite einheitlich, ist mit dem vorderen, viereckigen Kopfe meines Falles vergleichbar, während der akzessorische Kopf fehlt.

Der Fall Fusari's unterscheidet sich von dem Falle Reid's und dem von mir beobachteten ganz wesentlich dadurch, daß bei ihm die vorderen Bäuche in der Mittellinie aneinandergeschlossen sind, weil die normale Ansatzstelle am Unterkiefer in die Ansatzlinie des Muskels einbezogen ist, dann aber durch den komplizierten Bau und die weit höhergradige Asymmetrie des Muskels. Wie in dem Falle Reid's fehlt an ihm der vom Kieferast kommende akzessorische Kopf.

In topographischer Hinsicht sei noch bemerkt, daß in den Fällen Gruber *a* und *b*, sowie in dem Falle Bovero *b*, die Unterkieferdrüse, beziehungsweise ein starker, nach vorne gerichteter Fortsatz derselben an der oberen Seite des vom Kieferaste kommenden akzessorischen Kopfes liegt, also von diesem bedeckt ist, während in meinem Falle der vorderste Anteil der nicht außergewöhnlich großen Unterkieferdrüse derart über den akzessorischen Kopf vorragt, daß er die untere Seite desselben bedeckt. Hingegen lauft in allen bekannt gewordenen Fällen dieser Art, sowie auch in dem meinen, die A. maxillaris externa, bevor sie den Kieferrand erreicht, an der unteren Seite des vom Kieferast entspringenden Muskelbauches.

Im Anhang zu den besprochenen Bildungsabweichungen des vorderen Bauches ist noch das vollständige Fehlen des-

selben zu erwähnen. Es liegt darüber zunächst eine Mitteilung von Le Double[1] vor. Dieser zufolge hat Dr. Revol im Jahre 1890 an einer menschlichen Leiche gefunden, daß der M. digastricus auf der rechten Seite nur aus einem Bauche bestand, dessen Sehne, nachdem sie die Schleife des M. stylohyoideus durchsetzt hatte, sich fest an das Zungenbein heftete (M. mastohyoideus). Ursprung, Richtung und Innervation dieses Muskelbauches waren dieselben wie die des hinteren Bauches des M. digastricus. An einem anderen Orte berichtet Le Double[2] kurz, daß er selbst bei einem Weibe auf beiden Seiten den Ansatz des hinteren Bauches des M. digastricus am Kieferast gesehen habe. Dasselbe hat Testut[3] an einem Mikrocephalen beobachtet. Auch in diesen beiden Fällen scheint also der vordere Bauch gefehlt zu haben. Hingegen bezeichnen die beiden letztgenannten Autoren die Beobachtungen von Platner und M'Whinnie irrtümlich als hiehergehörend. Über die Abhandlung Platner's habe ich bereits auf p. 426 berichtet; weder aus dem Text noch aus der Abbildung ist zu entnehmen, daß sich in dem von ihm beobachteten Falle der hintere Bauch des M. digastricus am Kieferwinkel angesetzt habe. Der vordere Bauch war auf beiden Seiten, wenn auch abnorm ausgebildet, vorhanden. M'Whinnie[4] spricht allerdings davon, daß der hintere Bauch des M. digastricus annähernd in der Mitte des Unterkieferkörpers ende, und keine oder nur eine geringe Verbindung mit dem Zungenbein habe; er bezeichnet dies jedoch ausdrücklich als ein einfacheres Verhalten des Muskels bei Tieren, z. B. beim Hund, sagt aber nicht, daß er dasselbe auch beim Menschen gefunden habe. Es liegen also meines Wissens nur drei Beobachtungen über vollständigen Mangel des vorderen Bauches des M. digastricus beim Menschen vor, und zwar fehlte derselbe in einem dieser Fälle nur auf der rechten Seite.

---

[1] A. Le Double, Dix muscles nouveaux dans l'espèce humaine. Bibliogr. anatomique, T. IV (1897), p. 120.

[2] A. Le Double, Traité des variations du système musculaire de l'homme. Paris (1897), p. 114.

[3] L. Testut, Traité d'anatomie humaine. T. 1, Paris (1889), p. 530.

[4] A. M. M'Whinnie, On the varieties in the muscular system of the human body. The London medic. gazette. New ser., Vol. II (1846).

E. Morphologische Würdigung der Varietäten der zweiten Gruppe.

Um den Überblick über die in dieser Gruppe zusammengefaßten Varietäten zu erleichtern, habe ich von den in der Literatur verzeichneten höhergradigen Bildungsabweichungen des Muskels Skizzen angefertigt und auf Taf. II zusammengestellt. Soweit Abbildungen vorhanden sind, halten sich die Skizzen genau an diese; andere (Gruber, Reid, Fusari) habe ich, so gut es ging, nach den vorliegenden Beschreibungen entworfen.

Es ist vor allem hinzuweisen auf die große Mannigfaltigkeit dieser Bildungsabweichungen, sowohl hinsichtlich der Formen und Anheftungsverhältnisse als wie der Richtung, Ausbreitung und Zerteilung des Muskels. Überdies fällt die mehr oder weniger hochgradige Asymmetrie der Bildungen ins Auge sowie der Umstand, daß in manchen Fällen nebstbei Anomalien anderer, benachbarter Muskeln, insbesondere des M. stylohyoideus und des M. mylohyoideus, bestehen, während der hintere Bauch des M. digastricus in allen diesen Fällen im wesentlichen den normalen Zustand aufweist. Berücksichtigt man dabei die große Seltenheit der höhergradigen Bildungsabweichungen, so wird es einigermaßen erklärlich, daß, abgesehen von den mehrfach beobachteten kleinen akzessorischen, an den Seitenteilen des Unterkiefers entspringenden Köpfen, nahezu jeder Fall für sich ein Unicum darstellt.

Unter diesen Umständen ist es keineswegs leicht, die Frage zu beantworten, ob es möglich ist, alle beobachteten Fälle dieser Art in eine zusammenhängende Reihe zu bringen und sie, ohne den Tatsachen Zwang anzutun, von einer typischen Urform des Muskels oder überhaupt von Formen abzuleiten, welche bei niederen Wirbeltieren, insbesondere den nichtsäugenden, vorkommen. Die Auffassung, welche ich im Laufe meiner Untersuchungen allmählich gewonnen habe, ist die folgende:

Während die Varietäten der ersten Gruppe (Vereinigung beider Bäuche in der Mittellinie, interponierte Muskelkörper) sich innerhalb der durch

Abstammung und Funktion gegebenen Variationsbreite bewegen und sich unmittelbar an geringfügigere Form- und Baudifferenzen des normalen vorderen Bauches anschließen, entfernen sich die Varietäten der zweiten Gruppe so sehr von dem ererbten Typus des Muskels, daß sie geradezu in den Begriff der Mißbildungen eingeordnet werden können. Ihre Entstehung ist auf außergewöhnliche Vorgänge in der individuellen Entwicklung zurückzuführen.

Indem ich versuchen will, diese Auffassung zu begründen, darf ich hinsichtlich der Varietäten der ersten Gruppe auf p. 420 und ff. verweisen. Was die zweite Gruppe betrifft, so ist zuvörderst das gänzliche Fehlen des vorderen Bauches beim Menschen ohne Zweifel aus einer Entwicklungsstörung zu erklären. Es ist kein Grund zur Annahme vorhanden, daß das Individuum diesen Zustand von seinen Eltern und Voreltern direkt ererbt habe, vielmehr darf im Hinblick auf zahlreiche analoge Vorkommnisse die Meinung vertreten werden, es seien in der Entwicklung des Individuums Umstände vorgekommen, welche die erste Anlage des Muskelbauches, beziehungsweise dessen weitere Ausbildung auf einer oder auf beiden Seiten verhindert haben. Es geht nicht an, das Fehlen des vorderen Bauches beim Menschen dem Raubtiertypus des M. digastricus anzureihen, d. h. den letzteren als eine einfachere Form hinzustellen, welche als Vorläufer des normalen Zustandes beim Menschen anzusehen wäre; denn dieser Typus ist im Grunde genommen ein zweibäuchiger und hat sich als solcher offenbar im Zusammenhang mit ganz bestimmten funktionellen Verhältnissen herausgebildet und erhalten. Ebensowenig kann das Fehlen des vorderen Bauches beim Menschen auf den Orang, meines Wissens das einzige Säugetier, welchem in der Tat der vordere Bauch des M. digastricus regelmäßig fehlt, zurückgeführt werden; wohl aber darf man vielleicht der Vermutung Raum geben, daß die gleichen oder ähnlichen Umstände, welche beim Menschen in einzelnen Fällen den Mangel des vorderen Bauches nach sich ziehen, auch den Stammvater der

Orangs und dessen Nachfolger um den Besitz dieses Muskelbauches gebracht haben.

Vom gleichen Gesichtspunkt aus müssen, wie ich glaube, jene Fälle beurteilt werden, in welchen der vordere Bauch des M. digastricus nicht am normalen Ort, sondern an irgend einer Stelle des Seitenteiles des Unterkiefers seinen Ansatz gefunden hat. Es gehören namentlich hieher: die Fälle von Gruber *b* und *c*, von Zuckerkandl, Platner und Reid, sowie der von mir auf p. 432 beschriebene Fall. Hier besteht eine Verlagerung des vorderen Bauches in verschieden hohem Maße, und zwar nur auf einer, oder auf beiden Seiten, welche nicht anders als aus einer in einem frühen embryonalen Stadium eingetretenen Entwicklungsstörung zu erklären ist. Von ganz besonderem Interesse ist der Fall Bovero *c*, in welchem der linke vordere Bauch zwar die normale Richtung einhält, aber in seiner Ausbildung zurückgeblieben ist, so daß er selbst die Verbindung mit dem Unterkiefer nicht erreicht hat und diese nur mittels eines akzessorischen Kopfes hergestellt erscheint.

Neben diesen Entwicklungsstörungen tritt in den Fällen der zweiten Gruppe ein Übermaß von Muskelbildung in Erscheinung, welche sich entweder in abnorm großer Ausbreitung des vorderen Bauches selbst oder in dem Auftreten von akzessorischen Köpfen äußert.

Als einfachstes Vorkommen dieser Art erscheinen die oben angeführten kleinen akzessorischen Muskelköpfe (Sels, Flesch, Gegenbaur, Henle und der von mir auf p. 424 beschriebene Fall); es vereinigt sich mit dem lateralen Rande des vorderen Bauches, und zwar immer mit dem hintersten Abschnitt desselben, ein schlankes Muskelbündel, welches vom Seitenteil des Unterkiefers oder vom Kieferwinkel seinen Ursprung nimmt; es ist nur auf einer oder auf beiden Seiten vorhanden. Dieses Vorkommen hat Gegenbaur bekanntlich als Beleg für die Abstammung des vorderen Bauches des M. digastricus von einer queren Muskelschichte hingestellt. Ohne auf die Phylogenese des Muskels, welche im zweiten Teil dieser Abhandlung erörtert werden soll, einzugehen, will ich hier nur daran erinnern, daß der Kieferwinkel

und seine nächste Umgebung verhältnismäßig häufig der Ansatzort von abnormen Fleischkörpern ist, welche nach verschiedenen Richtungen hin verlaufen und mit Muskeln verschiedener Kategorie als akzessorische Köpfe in Verbindung treten. Es gehören hieher: die als M. myloglossus (Wood, Gruber), M. hyoangularis (Macalister, Kelly) und M. stylomaxillaris (Mayer, Macalister, Fusari) bekannten Varietäten, ferner das Vorkommen eines akzessorischen Kopfes vom Kieferwinkel zum M. sternocleidomastoideus (Brugnone) und zum hinteren Bauch des M. digastricus (Gruber). Aus diesen Tatsachen ist zu ersehen, wie bedenklich es ist, die Beziehungen solcher abnormaler Muskelkörper für phylogenetische Beweisführungen zu verwerten. Es ist übrigens bemerkenswert, daß ein akzessorischer Kopf des M. digastricus sowie auch anderer Muskeln der oberen Halsgegend wiederholt neben verschiedenen Varietäten dieser Gegend beobachtet worden ist, so z. B. in den beiden von Flesch veröffentlichten Fällen (vergl. p. 423), in dem Falle Fusari's (p. 431) und in den von mir beobachteten Fällen. Ob ähnliches auch in den von Sels, Henle und Gegenbaur bekanntgegebenen vorlag, ist aus den kurzen Bemerkungen dieser Autoren nicht zu ersehen. Ganz vereinzelt steht die auf p. 423 angeführte Beobachtung von Lee and White da, nach welcher sich ein überzähliges, vom N. hypoglossus versorgtes Fleischbündel von dem hinteren zum vorderen Bauch des M. digastricus erstreckte.

Die außergewöhnliche Verbreiterung des vorderen Bauches tritt in sehr verschiedenem Maße und in sehr verschiedener Art auf. In dem Falle Bovero *c* ist der rechte vordere Bauch zwar verbreitert, aber sehr kurz, so daß bei der unvollständigen Ausbildung des linken vorderen Bauches das Gebiet beider vorderen Bäuche ein ausnahmsweise kleines ist; der verbreiterte Bauch ist in mehrere parallel zueinander geordnete Gruppen von Muskelfaserbündeln geteilt. In dem Falle Fusari ist die Ausbreitung des rechten vorderen Bauches eine besonders starke, und durch eine Anzahl von interponierten Muskelkörpern werden die beiden vorderen Bäuche nahezu vollständig zu einer gemeinsamen Muskelplatte vereinigt. Bei Reid hingegen tritt uns eine gleichmäßige, aber sehr starke Ver-

breiterung beider vorderen Bäuche bei asymmetrischer Verlagerung derselben entgegen. In meinem Fall endlich (vergl. p. 432) kommt zu diesem letzteren Zustand auf jeder Seite noch ein starker akzessorischer Kopf dazu. Die Fälle Bovero *b* und Gruber *a* können insofern als Zwischenformen gelten, als bei ihnen das Gesamtgebiet der vorderen Bäuche durch kräftige akzessorische Köpfe beträchtlich vergrößert erscheint. Einzig in seiner Art ist der Fall Platner in der Hinsicht, daß sich von dem rechten vorderen Bauch ein Bündel abspaltet, welches bei Verlagerung des linken vorderen Bauches, gleichsam als akzessorischer Kopf sich zur normalen Ansatzstelle des letzteren begibt.

Man sieht, daß die Zusammenfassung dieser abnormen Bildungszustände höchstens einen Vergleich der verschiedenen Fälle nach gewissen anatomischen Merkmalen gestattet, nicht aber eine Aneinanderreihung derselben auf Grund wesentlicher morphologischer Charaktere. Ebensowenig lassen sie sich den Varietäten der ersten Gruppe anreihen, wenngleich in einzelnen Fällen (Gruber *b*, *d*, Fusari) eine Kombination mit interponierten Muskelbündeln besteht. Vergebens sucht man auch nach Anhaltspunkten, nach welchen diese Bildungsabweichungen etwa vom Standpunkt der Korrelation oder der Funktion aufgeklärt werden könnten.

Das individuelle Gepräge, welches den einzelnen Fällen zukommt, zwingt, wie ich meine, zur Annahme, daß die Ursachen, aus welchen diese Bildungsabweichungen zu stande gekommen sind, durchaus individueller Natur sind und sich schon bei der ersten Anlage der Muskulatur geltend gemacht haben. Das gleichzeitige Auftreten von Varietäten an benachbarten Muskeln und Muskelgruppen einerseits und das häufig nur einseitige Vorkommen von solchen andrerseits läßt an örtliche Einflüsse denken, welche auf Art und Maß der Muskelbildung hemmend oder fördernd, überhaupt modifizierend einzuwirken im stande sind. Diese Einflüsse erschöpfend zu erkennen ist bei dem gegenwärtigen Stande der organo- und histogenetischen Forschung nicht möglich. Für einen Umstand jedoch, welcher geeignet erscheint, wenigstens einige der besprochenen Bildungsabweichungen zu erklären, kann ich positive Anhalts-

punkte beibringen. Es ist dies die Ausbildung des Gefäßsystems, insbesondere die individuell so verschiedene, häufig asymmetrische und im Laufe der Entwicklung sich fortwährend ändernde Ausbildung venöser Gefäße. Bei meinen entwicklungsgeschichtlichen Studien habe ich nämlich die Wahrnehmung gemacht und davon auch schon auf p. 416 kurz Erwähnung getan, daß der Verlauf eines nur einseitig ausgebildeten größeren Venenstämmchens entlang der medialen Grenze der Anlage des vorderen Bauches zusammenfällt mit einer asymmetrischen Anordnung dieses letzteren. Es scheint mir sehr wahrscheinlich, daß der Verlauf eines solchen Venenstämmchens auf die Lage und Anordnung sowie auf die weitere Ausbildung der muskelbildenden Zellen einen Einfluß zu üben vermag, welcher nicht nur zu asymmetrischen Formen, sondern auch zur Verlagerung oder Zerteilung eines Muskels führen kann. Die ursprünglich lockere Fügung und wenig scharfe Abgrenzung der einzelnen Myoblastengruppen dürften dafür ein begünstigendes Moment bilden.

Für einen solchen Vorgang scheint mir auch die auf p. 394 angeführte Beobachtung zu sprechen, nach welcher sich die Ansatzsehne des am lateralen Rande des vorderen Bauches hinziehenden Muskelbündels, bevor sie den Unterkiefer erreicht, gabelförmig spaltet, um durch die so gebildete Lücke einen von einer Vene begleiteten Zweig der A. submentalis durchtreten zu lassen (vergl. Textfig. 10). Man darf sich vielleicht vorstellen, daß unter dem Einfluß solcher Gefäßzweige eine weitergreifende Abspaltung eines Teiles des vorderen Bauches erfolgen und so ein akzessorischer Kopf zu stande kommen kann, etwa von der Beschaffenheit, wie er in der Textfig. 19 auf der linken Seite abgebildet ist; die Beziehung, in welcher dieser zur V. facialis anterior steht, dürfte diese Auffassung rechtfertigen. Ich möchte bei dieser Gelegenheit daran erinnern, daß Hyrtl[1] schon im Jahre 1859 das Vorkommen eines dritten Kopfes des M. biceps brachii durch Abspaltung eines Teiles des M. brachialis, einerseits infolge der

[1] J. Hyrtl, Über das Vorkommen eines dritten Kopfes des Biceps brachii. Österr. Zeitschr. f. praktische Heilkunde, 1859, p. 479.

Durchbohrung des letzteren Muskels durch den N. musculocutaneus, andrerseits infolge des Verlaufes eines Verbindungsastes zwischen der V. brachialis und der V. cephalica erklärt hat.

Was endlich das Vorkommen eines von dem Kieferwinkel zum vorderen Bauche des M. digastricus ziehenden akzessorischen Kopfes anbelangt, so wäre es meiner Meinung nach am Platz, einen Gesichtspunkt zu suchen, von welchem auch die von gleicher Stelle aus zu anderen benachbarten Muskeln herantretenden abnormen akzessorischen Köpfe (vergl. p. 439) ihre Erklärung finden könnten. Es wäre daran zu denken, daß die schon in sehr früher Zeit gut ausgebildete Pars angularis fasciae colli mit ihren verschiedenen Verbindungen maßgebend wirkt für den Verlauf von Muskelfasergruppen, welche aus irgend einem Grunde von einer der benachbarten Muskelanlagen abgespalten und verlagert worden sind; man kann sich vorstellen, daß dieselben durch das verdichtete Gewebe der Fascia colli in eine bestimmte Richtung gebracht und gegen den Kieferwinkel hingeleitet werden, mit welchem sie sich dann in Verbindung setzen.

Genauere Untersuchungen über das nähere Verhalten der ersten Anlage und Ausbildung verschiedener Muskeln und Muskelgruppen dürften über manche anatomische Eigenschaften und Beziehungen der Muskeln, insbesondere auch über ihre Varietäten die erwünschte Aufklärung bringen.

Hinsichtlich der beigegebenen Abbildungen vergleiche man zu Taf. I p. 432, zu Taf. II p. 436 u. ff.

Toldt C. Vorder

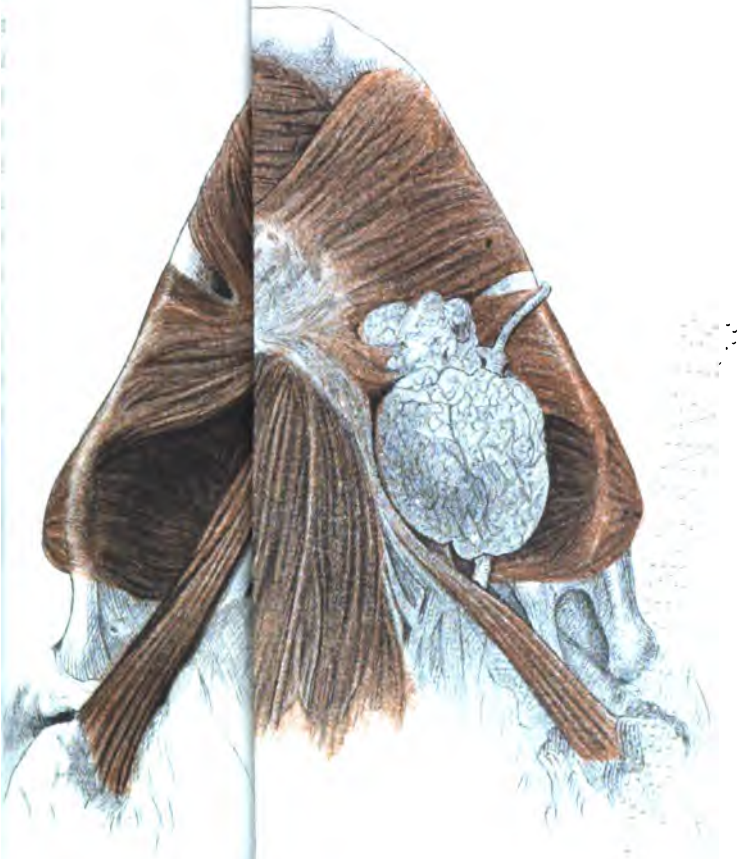

Lith. Anst. v. Th. Bannwarth, Wien.

Gruber b

Gruber c

Zuckerkandl

Bovero c

Platner

Bovero b

Gruber a

Eusari

Reid

B. Keilitz gez. Lith. Anst. v. Th. Bannwarth, Wien.

Sitzungsberichte d. kais. Akad. d. Wiss., math.-naturw. Klasse, Bd. CXVI. Abth. III. 1907.

Digitized by Google

Der M. digastricus und die Muskeln des Mundhöhlenbodens beim Orang

von

C. Toldt,

w. M. k. Akad.

(Mit 3 Tafeln.)

(Vorgelegt in der Sitzung am 11. Juli 1907.)

Infolge des ganz besonders dankenswerten Entgegenkommens der Intendanz des k. k. naturhistorischen Hofmuseums und des Kustos Dr. Lorenz R. v. Liburnau habe ich die seltene Gelegenheit gehabt, im Laufe weniger Monate an sieben Orang-Leichen den M. digastricus und seine Beziehungen zu den Muskeln des Mundhöhlenbodens in frischem Zustande zu untersuchen. Die Tiere waren gleichzeitig der k. k. Menagerie in Schönbrunn eingesendet worden, sind aber daselbst, wahrscheinlich infolge der ungünstigen Transportverhältnisse, nach kurzer Zeit verendet. Keines von ihnen war ausgewachsen; vier unter ihnen waren kleiner, hatten eine Scheiteldammlänge von 32 bis 37 *cm*; bei drei größeren betrug dieses Maß 46 bis 50 *cm*. An einem der letzteren war die Zunge mit dem Zungenbein und den Halseingeweiden zum Zweck der pathologisch-anatomischen Untersuchung herausgenommen worden, an allen anderen war der Mundhöhlenboden unversehrt.

Es ist bekannt, daß Bischoff[1] an zwei Orangs das Fehlen des vorderen Bauches und den Ansatz des hinteren

[1] Th. L. W. v. Bischoff, Beiträge zur Anatomie des Hylobates leuciscus und zu einer vergleichenden Anatomie der Muskeln der Affen und des Menschen. Abhandl. d. k. bayr. Akad. d. Wiss., II. Kl., X. Bd., III. Abt. (1870), p. 197.

Derselbe, Beiträge zur Anatomie des Gorilla. Ebenda, XIII. Bd. (1879), p. 8.

Bauches des M. digastricus am Winkel des Unterkiefers beobachtet hat; er sagt dazu in der zweiten Abhandlung: »Da Sandifort und Owen schon längst dieselbe Beobachtung machten, so scheint dieses nicht bloß eine Varietät, sondern eine Eigentümlichkeit des Orang zu sein.« Seither ist diese Tatsache von vielen Seiten bestätigt worden (Gegenbaur, Fick, Kohlbrugge, Michaelis, Toldt) und es besteht nunmehr kein Zweifel darüber, daß der Orang sich nicht nur gegenüber allen anderen Affen, sondern wie es scheint, gegenüber allen Säugetieren typisch durch den Mangel des vorderen Bauches des M. digastricus auszeichnet.

Diese in der Tat höchst auffallende Erscheinung fordert nach dreierlei Richtung zu eingehenden Untersuchungen auf: einerseits hinsichtlich des anatomischen und funktionellen, andrerseits hinsichtlich des kausalen Momentes. Indem ich das letztere mangels positiver Anhaltspunkte vorläufig unerörtert lasse, will ich im Hinblick auf die anatomischen Verhältnisse bemerken, daß zwar die wesentlichen Eigenschaften des Muskels selbst bekannt, seine Beziehungen zu den umgebenden Teilen jedoch noch nicht untersucht worden sind. In funktioneller Hinsicht ergibt sich die folgende Erwägung. Dem vorderen Bauch des M. digastricus der Säugetiere kommt unter allen Umständen eine ganz bestimmte physiologische Wirksamkeit zu, sei es, daß sich diese im Verein mit der des hinteren Bauches wesentlich auf das Kiefergelenk beschränkt (Raubtiertypus des Muskels), sei es, daß sie vorwiegend dem Boden der Mundhöhle zugewendet ist (Affen, viele Nagetiere u. s. w.). Meine diesbezügliche Auffassung habe ich bereits an einem anderen Orte dargelegt.[1] Daß der M. digastricus des Orang vom anatomischen Standpunkt nicht dem Raubtiertypus angereiht werden kann, ergibt sich mit Bestimmtheit daraus, daß er keine Inscriptio tendinea besitzt und ausschließlich vom N. facialis versorgt wird. Er ist daher der hintere Bauch des M. digastricus, welcher eine außergewöhnliche Insertionsstelle (am Kieferwinkel) gefunden hat und deshalb seine Wirksamkeit zunächst

[1] C. Toldt, Der Winkelfortsatz des Unterkiefers u. s. w., II. Teil. Diese Sitzungsberichte, mathem.-naturw. Kl., CXIV. Bd., Abt. III, Mai 1905, p. 484.

dem Kiefergelenk zuwendet. Die nächsten Anverwandten des Orang sind im Besitz eines vorderen Bauches; jedoch ist bemerkenswert, daß von den übrigen Anthropoiden jede Art eine ihr eigentümliche, von den anderen abweichende Form und Stärke desselben aufweist, daß daher unter ihnen auch eine beträchtliche Verschiedenheit hinsichtlich der physiologischen Bedeutung des Muskelbauches für den Boden der Mundhöhle besteht. Mit Rücksicht darauf drängen sich zunächst zwei Fragen auf: 1. Ist der M. digastricus des Orang von der Wirkung auf den Mundhöhlenboden gänzlich ausgeschlossen oder kann er eine solche vermöge seiner anatomischen Beziehungen doch in gewissem Maß ausüben? 2. Sind beim Orang Bildungen nachweisbar, welche anatomisch als Überrest oder Andeutung eines vorderen Bauches gedeutet werden können? Zu dieser zweiten Frage wurde ich insbesondere auch durch eine Mitteilung von Ch. Westling[1] angeregt, welche an dem wie gewöhnlich beschaffenen einbäuchigen M. digastricus eines Orang eine sonst von niemand erwähnte, äußerst schwache Sehne gesehen hat, welche vom vorderen Teile des Muskels, in der Nähe der Insertionssehne ausging. Der zweite Endpunkt der Sehne war wahrscheinlich das Zungenbein; er konnte jedoch nicht sicher festgestellt werden, weil er bei der vorausgegangenen Entfernung des Zungenbeins und der Zunge übersehen und abgeschnitten worden war.

Ich gehe nun zur Mitteilung meiner eigenen Untersuchungen über, welche sich in den durch die beiden vorstehenden Fragen bezeichneten Richtungen bewegt haben.

Platysma. Wie mehrfach hervorgehoben wird, ist es im ganzen kräftig ausgebildet. Bemerkenswert ist jedoch die ungleichmäßige Stärke der Muskelplatte, welche ich an allen vier dazu geeigneten Exemplaren feststellen konnte. Im vordersten Abschnitt überkreuzen sich die medialen Faserbündel beider Muskelhälften in der Mittellinie und stellen so hier eine dicht gefügte, ununterbrochene Fleischlage her (Fig. 1). Etwas weiter

---

[1] Charlotte Westling, Beiträge zur Kenntnis des peripherischen Nervensystems. Bihang till k. svenska Vet.-Akad. Handlingar, IX. Bd. (1884 bis 1885), Nr. 8.

hinten divergieren die beiden Hälften des Muskels in sehr spitzem Winkel, um sich an der Handhabe des Brustbeins wieder aneinanderzulegen. In einem etwa 1 bis 1·5 *cm* breiten Streifen, welcher auf jeder Seite zwischen den zwei hinteren Dritteln des Unterkiefers entlang zieht und in gleicher Richtung sich auf die vordere Halsgegend fortsetzt, sind die Muskelbündel des Platysma auffallend stärker und dichter aneinandergedrängt, und zwar sind dies zumeist dieselben Bündel, welche sich vorn in der Mittellinie gekreuzt haben. Im Bereich der beiden Unterkieferhälften selbst und am medialen Rande der Muskelplatte sowie im unteren und hinteren Halsteil sind die Fleischbündel bedeutend schmäler und lockerer gefügt. Die von Fick[1] beobachtete Anheftung des Platysma am Akromialteil des Schlüsselbeins war in allen meinen Fällen zu konstatieren.

M. digastricus. Seine Ursprungsstelle befindet sich an dem unteren Abschnitt der Pars mastoidea des Schläfenbeins, unter und hinter dem nur wenig vorspringenden Warzenfortsatze (Fig. 2). Medial erstreckt sie sich bis an die Sutura occipitomastoidea, von welcher eine kurze Strecke noch in sie einbezogen ist; hinten ist sie durch eine halbmondförmige, nach oben und hinten konvexe, am Knochen leicht erhabene und etwas rauhe Linie begrenzt. Die vordere Grenze der Ursprungsstelle verlauft in einer frontalen, annähernd geraden Linie, welche bei den größeren der von mir untersuchten Exemplare 7 *mm* vom hinteren Rand der Pars tympanica und von dem Foramen stylomastoideum entfernt ist. Die größte Masse des Fleisches entspringt kompakt an der vorderen Hälfte der bezeichneten Stelle, während von der hinteren Hälfte derselben nur eine ganz dünne Fleischlage ausgeht, welche sich entlang der hinteren und lateralen Oberfläche des Muskels ausbreitet. Der leicht abgeplattete Fleischbauch verschmälert sich in seinem Zuge nach vorn und unten nicht unbeträchtlich und geht in eine platte, derbe Sehne über, welche sich am Bug des Kieferwinkels an der medialen Seite des Knochenrandes, in unmittelbarem Anschluß an dem M. pterygoideus internus anheftet. Der

---

[1] Rud. Fick, Vergleichend anatomische Studien an einem erwachsenen Orang Utang. Arch. f. Anat. u. Entw., 1895, p. 1.

Übergang in die Sehne erfolgt in den meisten Fällen in der Weise, daß sich an der nach unten gekehrten Seite des Muskels ein Sehnenspiegel entwickelt, an dessen lateraler und medialer Seite die Fleischbündel noch eine Strecke weit fortlaufen. Die Sehne greift so spitzwinkelig in den Muskelbauch ein. Nur an zwei von meinen Exemplaren entwickelt sich die Sehne randständig an der lateralen Seite des Muskels.

Der Fleischkörper ist von einer verhältnismäßig dicken, dicht gewebten Faszie bedeckt, welche mit dem intramuskulären Bindegewebe sehr fest verbunden ist und sich auch auf die Sehne fortsetzt. Ihre Haftlinie am Schläfenbein fällt mit der rauhen hinteren Begrenzungslinie der Ursprungsstelle des Muskels zusammen.

Die Sehne des M. digastricus ist bei den größeren Exemplaren 18 *mm* lang und 6 *mm* breit. Ihre Ränder sind jedoch keineswegs frei und scharf begrenzt; namentlich steht der untere, beziehungsweise mediale Rand der Sehne in kontinuierlicher Verbindung mit der sehr kräftigen Pars angularis fasciae colli, mit der Faszienbekleidung und der Sehne des M. stylohyoideus und durch diese fibrösen Membranen mittelbar mit dem Zungenbein. Die Pars angularis fasciae colli hebt sich vermöge ihres dichten Gefüges scharf von dem übrigen Gebiet des oberflächlichen Blattes der Halsfaszie ab; sie haftet sehr fest am Bug des Kieferwinkels und von da nach vorn am unteren Rand des Kieferastes (Fig. 3). Abgesehen von ihrem Zusammenhang mit dem oberflächlichen Blatt der Halsfaszie, zieht sie sich als straffe, deutlich gestreifte Haut zum Körper und großen Horn des Zungenbeins hin, von wo sie auch ohne Unterbrechung mit den Faszien des M. mylohyoideus und der unteren Zungenbeinmuskeln zusammenhängt. Durch ihre Verbindung mit dem tiefen Blatte der Halsfaszie und mit der Scheide der großen Gefäßstämme erzeugt sie eine Scheidewand zwischen der Ohrspeicheldrüse und der Unterkieferdrüse, namentlich aber bildet sie für die letztere im Verein mit der Faszie des M. mylohyoideus eine tiefe Nische, aus welcher nur der vorderste Teil des kompakten Drüsenkörpers hervorragt. Mit diesem ausgebreiteten Faszienapparat ist die

Sehne des M. digastricus so innig verknüpft, daß sie geradezu als Bestandteil desselben erscheint.

An einem einzigen Exemplare, und zwar an demjenigen, bei welchem das Zungenbein mit der Zunge und den Halseingeweiden herausgenommen war, fand sich eine Varietät des M. digastricus, welche offenbar mit der von Charlotte Westling beobachteten identisch ist. Auf der rechten Seite (Fig. 4) zweigt sich an dem vordersten Teil des Fleischkörpers von dem medialen Rande desselben ein kleines Muskelbündel ab, welches bald in eine fadendünne Sehne übergeht. Diese zieht keineswegs isoliert, sondern eingebettet in die fibröse Brücke, welche die Sehne des M. digastricus mit dem vordersten Stück des M. stylohyoideus verknüpft, nach vorn und verliert sich an der Sehne des letzteren Muskels, indem sie sich entlang derselben vollständig auffasert. Auf der linken Seite (Fig. 5) ist diese Sehne etwas stärker, lauft jedoch in gleicher Weise nach vorn aus. Ihr Abgang von dem Muskel wird hier dadurch eingeleitet, daß der mediale Anteil des Fleischkörpers nach unten in ein sehniges Flechtwerk übergeht; dieses schließt sich zum größeren Teil der Hauptsehne an und nur die randständigen Fasern setzen sich in die abzweigende Nebensehne fort. Wenngleich in diesem Falle das Zungenbein entfernt war, unterliegt es keinem Zweifel, daß die Nebensehne des M. digastricus auf beiden Seiten zwar nicht direkt, sondern durch Vermittlung der Sehne des M. stylohyoideus mit dem Zungenbein in Verbindung getreten ist. Die Innervation des M. digastricus erfolgt, wie ich mich überzeugt habe, stets ausschließlich durch den N. facialis, und zwar durch einen dem Ramus digastricus des Menschen entsprechenden, unmittelbar nach dem Austritt des Stammes aus dem Foramen stylomastoideum sich ablösenden Zweig, welcher auch das feine Nebenzweigchen für den M. stylohyoideus abgibt.

M. stylohyoideus. Dieser schlanke, etwas abgeplattete Muskel entspringt an der Wurzel und an der lateralen Seite der oberen Hälfte des (bei allen meinen Exemplaren noch knorpeligen) Griffelfortsatzes. Sein unterer Abschnitt krümmt sich medial ab (Fig. 2, 3, 6) und wird dabei von den Schichten des tiefen Blattes der Halsfaszie dicht umhüllt; seine Sehne

ist mit dieser Faszie so innig verschmolzen, daß eine Abgrenzung beider voneinander in keiner Weise erkennbar ist und die Isolierung der Sehne nur ganz willkürlich erfolgen kann. Durch Anspannen des Muskels kommt man jedoch zur Überzeugung, daß sich seine Sehne im Verein mit der Faszie, beziehungsweise als Bestandteil der letzteren, an dem großen Zungenbeinhorn anheftet. In allen Fällen zeigte der Muskel das gleiche Verhalten.

M. mylohyoideus. Dem Wesen nach ist der typische Bau dieses Muskels ganz ähnlich wie beim Menschen, jedoch zeigt er manche nicht unerhebliche Eigentümlichkeiten. Zunächst ist er verhältnismäßig sehr schwach ausgebildet; nur der hinterste Abschnitt ist etwas dicker. Nach vorn hin verdünnt er sich allmählich so beträchtlich, daß er selbst dem Platysma an Stärke nachsteht; denn die ganze vordere Hälfte des Muskels besteht nur aus einer einzigen Schichte von ganz platten, durchscheinenden, locker aneinander gefügten Fleischfaserbündeln. Ganz vorn fehlen auch diese, so daß hier in einer der Längsrichtung nach 6 bis 9 *mm* messenden Strecke der Muskel durch eine zarte Bindegewebsmembran ersetzt ist. Der M. mylohyoideus ist ferner, namentlich in seinem hinteren Abschnitt, der Quere nach stärker gehöhlt als wie beim Menschen, entsprechend der höheren Lage seiner Ursprungslinie, der geringeren Breite des von beiden Kieferhälften umschlossenen Raumes und dem stärkeren Vortreten des M. geniohyoideus. Die Nische, welche er mit dem Körper des Unterkiefers erzeugt, ist daher verhältnismäßig schmal und tief. Die Haftstelle des Muskels am Zungenbein beschränkt sich auf die vordere Fläche des Körpers, die Haftlinie am Unterkiefer reicht etwas weiter nach hinten als beim Menschen, indem ihr hinteres Ende noch von dem vordersten Anteil des M. pterygoideus internus bedeckt wird. Eine mediane bindegewebige Raphe ist nur an der Mundhöhlenseite des Muskels stets deutlich vorhanden, und zwar erscheint sie als sehniger Streifen, welcher bei einzelnen Individuen äußerst fein, bei anderen bis zu 1 *mm* breit ist.

Von den Fleischbündeln des Muskels schlagen die hinteren, vom Zungenbein ausgehenden bei gestrecktem Halse (Fig. 3) eine stark nach vorn geneigte Richtung ein; je weiter nach

vorn, um so mehr nähern sie sich der frontalen Richtung, und nahezu die vordere Hälfte des Muskels besteht aus genau quer verlaufenden Fleischbündeln. Bemerkenswert ist, daß die zwar dünne, aber derbfaserige Bindegewebsschichte, welche die der Mundhöhle abgewendete Fläche des Muskels bekleidet, so innig mit den Fleischbündeln und dem intramuskulären Bindegewebe verwachsen ist, daß die reine Präparation des Muskels große Aufmerksamkeit erfordert, ja an einzelnen Exemplaren geradezu unmöglich war. Gegen den Zungenbeinkörper hin verdickt sich die bindegewebige Bekleidung des Muskels sehr beträchtlich und steht hier mit dem am Zungenbein haftenden Teil des Faszienapparates in kontinuierlicher Verbindung.

Das beschriebene typische Verhalten des M. mylohyoideus habe ich nur an zwei Exemplaren ganz rein vorgefunden. An den vier anderen zeigte sich eine gewisse Komplikation des Aufbaues durch Muskelbündel, welche der der Mundhöhle abgekehrten Seite des Muskels angelagert waren. Einer von diesen Befunden ist in Fig. 6 abgebildet. Aus einer dichten, bandförmigen Bindegewebsmasse, welche sich in der Mittellinie vom Zungenbeinkörper nach vorn zieht, jedoch mit den angrenzenden Faszienanteilen ein Ganzes bildet, entspringt eine dünne Lage von Fleischbündeln, von denen die hintersten bogenförmig, die vorderen in querer Richtung nach beiden Seiten hin verlaufen, um an die Linea mylohyoidea zu gelangen. Diese Muskelschichte konnte in ihrer ganzen Ausdehnung, bis an das vordere Ende des Muskels von der typischen queren Faserlage des M. mylohyoideus als eine zusammenhängende dünne Muskelplatte abgelöst werden.

An einem anderen Exemplare war eine solche aufgelagerte Muskelplatte nur auf der linken Seite vorhanden, jedoch verlor sie sich allmählich an dem vordersten Abschnitt des M. mylohyoideus. Bei zwei weiteren Exemplaren fanden sich anstatt der ausgebreiteten Muskelplatte nur einzelne Fleischbündel, welche in der geschilderten Weise vor dem Zungenbein ihren Ausgangspunkt hatten und in ihrem bogenförmigen Zuge nach vorn und zur Seite die typischen Muskelbündel des M. mylohyoideus schief überkreuzten. In einem dieser letzteren Fälle war nur auf der rechten Seite eine kleine Gruppe solcher

Muskelbündel vorhanden, in dem anderen Falle (Fig. 7) zog, aus der vom Zungenbein ausgehenden Bindegewebsmasse entspringend, nach der linken Seite hin eine scharf begrenzte, schmale, nach vorn sich etwas verbreiternde Gruppe von aufgelagerten Fleischbündeln, während auf der rechten Seite in derselben Weise nur ein einziges Fleischbündel entstand, welches sich bald der typischen Faserung des M. mylohyoideus einfügte. Auf der Mundhöhlenseite dieses Muskels habe ich in keinem Falle aufgelagerte Fleischbündel gefunden, vielmehr trat hier der typische Bau des Muskels in allen Fällen besonders deutlich hervor; dies namentlich aus dem Grunde, weil diese Fläche des Muskels von einer äußerst zarten Bindegewebsschichte bedeckt ist.

M. geniohyoideus. Es ist sehr auffallend, daß dieser Muskel, welcher beim Menschen keinen erheblichen Varietäten unterworfen ist, an den sechs daraufhin zur Untersuchung gekommenen Orangs beträchtliche Abweichungen aufweist. Vornehmlich beziehen sich diese auf die Ausdehnung des Ansatzes am Zungenbein und auf die damit verbundene Gestalt und Ausbreitung des hinteren Muskelanteils. Aber auch die Ansatzstelle am Unterkiefer ist nicht in allen Fällen gleich beschaffen. Sie befindet sich an dem untersten Abschnitte der Innenfläche der Kinngegend, welcher, wie bekannt, zu einer mehr oder weniger nach hinten vorspringenden Knochenplatte ausgezogen ist und daher seinen freien Rand nach hinten kehrt; je jünger das Individuum, um so weniger deutlich ist im allgemeinen dieser Rand ausgeprägt. Bei einigen Exemplaren tritt an demselben in der Mittellinie mehr oder weniger scharf ein spitzer Knochenstachel hervor, welcher in die Ansatzstelle des Muskels einbezogen ist. Diese erscheint in der Mehrzahl der Fälle als ein querovales, flaches oder leicht vertieftes rauhes Feld, welches sich oben durch eine quere Knochenleiste von der grubig eingesunkenen Ursprungsstelle des M. genioglossus deutlich abgrenzt; nur unmittelbar neben der Mittellinie erstreckt sich dieses Feld auf den Kieferrand. Abgesehen von geringfügigeren Differenzen, welche mit der An- oder Abwesenheit eines medianen Knochenstachels zusammenhängen, kann diese Ansatzstelle aber auch beträchtlichere Ab-

daß man es mit Überresten eines geschwundenen Muskels zu tun habe, welche in individuell sehr verschiedener Weise zur Ausbildung kommen. Gemeinsam ist ihnen in allen Fällen nur ihr Ausgangspunkt von einer am Zungenbein haftenden Bindegewebsmasse und ihre Anlagerung an die der Mundhöhle abgewendete Seite des M. mylohyoideus. In allen diesen Belangen gleichen sie durchaus jenen beim Menschen zwischen beiden vorderen Bäuchen des M. digastricus als Varietät vorkommenden interponierten Muskelbündeln, welche unter dem Namen M. digastricomyloideus bekannt sind. Wie ich an anderer Stelle gezeigt habe,[1] hängt das Vorkommen dieser Varietät mit der Abstammung der für den Menschen typischen Form des vorderen Bauches von einer ausgebreiteteren Stammform, also gewissermaßen mit einer Reduktion des Muskels zusammen. Im Hinblick auf die Gesamtheit der geschilderten Umstände halte ich mich zu der Annahme berechtigt, daß die beim Orang in einer Anzahl von Fällen dem M. mylohyoideus aufgelagerten Muskelbündel dem M. digastricomyloideus des Menschen analog seien, und daß ihnen die Bedeutung von Überresten eines vorderen Bauches des M. digastricus zukomme.

Auf eine bestandene nähere Beziehung des M. digastricus des Orang zu dem Zungenbein scheint auch die von Ch. Westling und mir in je einem Falle beobachtete Varietät hinzuweisen, welche darin besteht, daß von dem Fleischbauch des M. digastricus eine dünne Nebensehne abzweigt, welche gegen das Zungenbein hinzieht, ohne jedoch dasselbe zu erreichen.

Man kann sich vorstellen, daß die ehemals bestandene Zwischensehne in den kräftigen, am Kieferwinkel festhaftenden Faszienapparat aufgegangen ist, und daß sich dabei eine innigere Verbindung des hinteren Bauches mit dem ihm nächstliegenden, annähernd in seiner Zugrichtung liegenden Knochenteil — dem Kieferwinkel — herausgebildet hat, welcher letztere

---

[1] C. Toldt, Der vordere Bauch des M. digastricus und seine Varietäten beim Menschen. Sitzungsber. der kaiserl. Akad. der Wissensch., math.-naturw. Klasse, CXVI. Bd., Abt. III, Juni 1907.

einen geeigneten Angriffspunkt für seine Tätigkeit bot. Dadurch ist der hintere Bauch erhalten geblieben und dadurch hat sich sekundär seine bleibende Sehne geformt, welche keineswegs eine Neubildung darstellt, sondern infolge einer den geänderten mechanischen Verhältnissen entsprechenden Umordnung des Gewebes in einem Teil des Faszienapparates entstanden ist. Daß sich ein solcher Vorgang während des fortschreitenden Schwindens des vorderen Bauches vollzogen haben mußte, ist sowohl von anatomischen als auch von mechanisch-funktionellen Gesichtspunkten aus erklärlich. Als ein Überrest der Zwischensehne kann die erwähnte, in einzelnen Fällen vorkommende Nebensehne angesehen werden. — Infolge der so veränderten anatomischen Beziehungen wendet der M. digastricus des Orang seine Wirksamkeit vorwiegend dem Kiefergelenk zu. Vermöge seiner innigen Verbindung mit dem mehrfach besprochenen Faszienapparat kann er jedoch auch auf die Lage des Zungenbeins Einfluß üben. Dies kann er gemeinsam mit dem M. stylohyoideus tun, und zwar wegen seiner bei weitem größeren Fleischmasse mit viel stärkerer Kraft als dieser. Durch seine Tätigkeit wird daher die Mundhöhle geöffnet, zugleich aber das Zungenbein nach hinten und oben gezogen und so das Diaphragma oris gespannt.

Wenn nun die Annahme gestattet ist, daß der Orang den vorderen Bauch des M. digastricus durch Schwund verloren habe, so erscheint die Tatsache um so auffallender, daß sein M. mylohyoideus regelmäßig sehr dünn ist, d. h. nur eine sehr geringe Fleischmasse besitzt und daher nur eine schwache Wirkung auszuüben vermag. Diese geringe Ausbildung der Muskulatur des Mundhöhlenbodens, welche vielleicht einigermaßen, jedoch gewiß sehr unvollkommen kompensiert werden kann durch die stärkere Ausbildung des diese Gegend bekleidenden Abschnittes des Platysma, läßt darauf schließen, daß die Verarbeitung der Nahrung in der Mundhöhle beim Orang nur sehr geringe Anforderungen an die Tätigkeit dieser Muskeln stellt, und es scheint nicht unmöglich, daß gerade darin die Ursache für den Schwund des vorderen Bauches des M. digastricus und die schwächliche Ausbildung des M. mylohyoideus zu suchen ist. Die kräftigere Beschaffenheit des

Platysma dürfte ihre Wirkung wohl vor allem auf die Kehlsäcke üben.

Die auffallenden Variationen des M. geniohyoideus, namentlich in Hinsicht auf seinen Ansatz am Zungenbein kann ich nur als Tatsache verzeichnen; über ihre Bedeutung vermag ich nichts auszusagen.

Bezeichnungen an den Abbildungen.

Bd dem M. mylohyoideus aufgelagerte Muskelbündel.
clatl. M. cleidoatlanticus.
dig. M. digastricus.
F. myl. Faszie des M. mylohyoideus.
ghy. M. geniohyoideus.
Gl. sl. Glandula sublingualis.
Gl. sm. Glandula submaxillaris.
hygl. M. hyoglossus.
K S. Stiel des Kehlsackes.
L. sth. Lig. stylohyoideum.
myl. M. mylohyoideus.
N. l. N. lingualis.
N. h. N. hypoglossus.
Ns. Nebensehne des M. digastricus.
omhy. M. omohyoideus.
P. a. f. Pars angularis fasciae colli.
Pr. st. Processus styloideus.
S. om. Sutura occipitomastoidea.
S. sty. Sehne des M. stylohyoideus.
stgl. M. styloglossus.
sthy. M. stylohyoideus.
stph. M. stylopharyngeus.
Zh. Großes Zungenbeinhorn.
Zk. Zungenbeinkörper.

1.

Kerlitz gez Lith. Anst. v. Th. Bannwarth, Wien.

ingsberichte d. kais. Akad. d. Wiss., math.-naturw. Klasse, Bd. CXVI. Abth. III. 1907.

Copy

Toldt C.: M. digast

Taf. II.

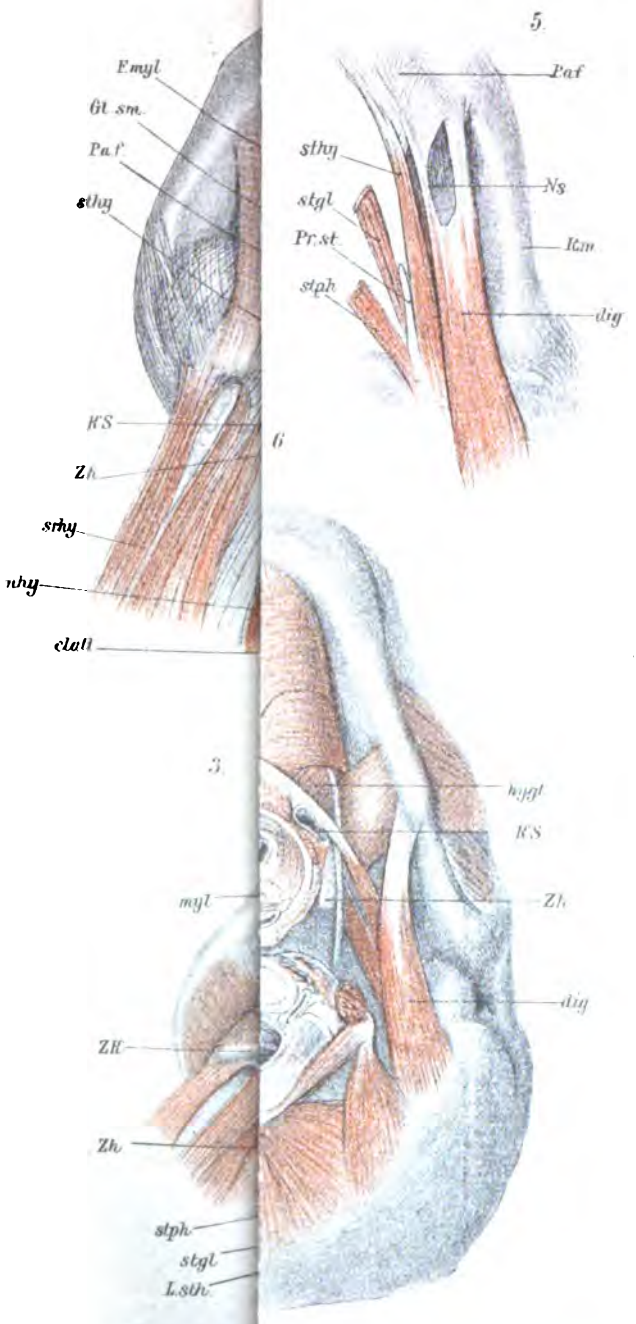

B. Kellitz gez.

Lith. Anst. v. Th. Bannwarth, Wien.

Digitized by Google

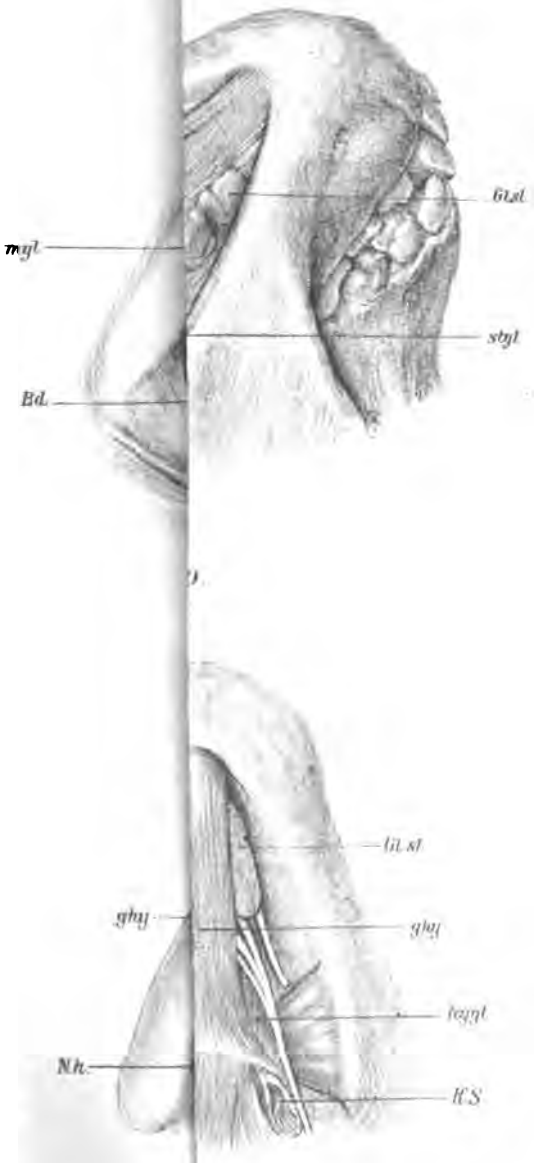

Lith. Anst. v. Th. Bannwarth, Wien.

Toldt C., Der vordere Bauch des M. digastricus mandibulae und seine Varietäten beim Menschen. (I. Teil.)
Sitz. Ber. der Wiener Akad., III. Abt., Bd. 116 (1907), p. 373—442.

M. digastricus, Varietäten seines vorderen Bauches beim Menschen.
Toldt C., Sitz. Ber. der Wiener Akad., III. Abt., Bd. 116 (1907), p. 373—442.

Toldt C., Der M. digastricus und die Muskeln des Mundhöhlenbodens beim Orang.
Sitz. Ber. der Wiener Akad., III. Abt., Bd. 116 (1907), p. 443—456.

Orang, M. digastricus und die Muskeln des Mundhöhlenbodens.
Toldt C., Sitz. Ber. der Wiener Akad., III. Abt., Bd. 116 (1907), p. 443—456.

Toldt C., Der vordere Bauch des M. digastricus mandibulae und seine Varietäten beim Menschen. (I. Teil.)
Sitz. Ber. der Wiener Akad., III. Abt., Bd. 116 (1907), p. 373—412.

M. digastricus, Varietäten seines vorderen Bauches beim Menschen.
Toldt C., Sitz. Ber. der Wiener Akad., III. Abt., Bd. 116 (1907), p. 373—412.

Toldt C., Der M. digastricus und die Muskeln des Mundbodenbogens beim Orang.
Sitz. Ber. der Wiener Akad., III. Abt., Bd. 116 (1907), p. 413—456.

Orang, M. digastricus und die Muskeln des Mundbodenbogens.
Toldt C., Sitz. Ber. der Wiener Akad., III. Abt., Bd. 116 (1907), p. 413—456.

SITZUNGSBERICHTE

DER

KAISERLICHEN AKADEMIE DER WISSENSCHAFTEN.

MATHEMATISCH-NATURWISSENSCHAFTLICHE KLASSE.

CXVI. BAND. VIII. BIS X. HEFT.

ABTEILUNG III.

ENTHÄLT DIE ABHANDLUNGEN AUS DEM GEBIETE DER ANATOMIE UND PHYSIOLOGIE DES MENSCHEN UND DER TIERE SOWIE AUS JENEM DER THEORETISCHEN MEDIZIN.

Zur Anatomie und Morphologie der Extremitätenarterien

von

E. Zuckerkandl,

w. M. k. Akad.

(Mit 6 Tafeln und 14 Textfiguren.)

(Vorgelegt in der Sitzung am 19. Dezember 1907.)

Einleitung.

Die Arterien der Extremitäten bieten einen großen Formenreichtum dar, der sich aber, wie die vergleichende Anatomie und die Entwicklungsgeschichte lehren, auf eine einfache, mit den Extremitätenarterien der Reptilien vergleichbare Urform zurückführen läßt. Zur Erforschung der noch größtenteils unbekannten letzten Ursachen des Formenreichtums der Extremitätenarterien ist es notwendig, die verschiedenen Formen und deren nicht selten schätzenswerte Hinweise auf abgelaufene Entwicklungsvorgänge liefernde Varietäten festzustellen.

Die Ansicht, daß damit auch jede Schwierigkeit der Erklärung beseitigt sei, wäre wohl zu optimistisch gefaßt, doch hat, wie gesagt, die Registrierung der Formen die Grundlage jeder auf das Verständnis derselben abzielenden Untersuchung zu sein. Dabei ist es angezeigt, von jeder Spezies so viel Exemplare als möglich zu untersuchen, um bei der Variabilität der Verzweigungen den Typus zu fixieren. Die Divergenz der Angaben über ein und dasselbe Gefäß beruht vielfach darauf, daß nur wenige Exemplare, oft sogar nur je eines untersucht wurde.

Von den Varietäten der Extremitätenarterien[1] lassen nicht wenige eine atavistische Deutung zu. Ihre Reichhaltigkeit verarmt aus leicht begreiflichen Gründen in absteigender Reihenfolge. Bei niederen Vertebraten, z. B. den Reptilien (mit primitivem Interosseatypus), sind atavistische Varietäten der Hauptstämme soviel wie ausgeschlossen.

Die vom Interosseatypus abstammenden Mediana- und Saphenatypen ermöglichen Rückschläge zu dem ersteren. Eine weitere Komponente für die Variationsfähigkeit der Armarterie bei den Säugern resultiert aus dem Auftreten der Brachialis superficialis und ihrer Verästelung (Radialis und Ulnaris superficialis). Beim Ulnaristypus und dem Typus der oberflächlichen Kniekehlenarterie sind die Formen der Mediana der Brachialis superficialis und der Poplitea profunda überwunden. Die Vererbungsmöglichkeit und als Resultierende derselben die Variabilität dehnt sich demnach auf Arterien aus, die bei anderen Tieren zu den normalen Bildungen zählen (Brachialis, Radialis, Ulnaris superficialis, Mediana, Ischiadica, Saphena, Poplitea profunda).

Hinsichtlich der Erklärung der Varietäten kann man bei den eine atavistische Deutung zulassenden von funktionellen Momenten absehen und sich mit der Tatsache der Vererbung begnügen. Weit schlimmer steht es um die Erklärungsversuche der einer atavistischen Deutung unzugänglichen Varietäten sowie der verschiedenen Verzweigungsformen der Extremitätenarterien. Warum die Dorsalis pedis profunda bald mit der Interossea, bald mit dem R. posterior a. saphenae oder direkt mit dem Stamm der letztgenannten Arterie zusammenhängt, die Dorsalis manus profunda die Fortsetzung der Radialis, der Mediana oder der Interossea volaris bildet, der tiefe Hohlhand-

---

[1] Dieselben lassen sich in nachstehender Weise gruppieren: *a)* Verschiedenheit des Ursprungs (z. B. Äste der Axillaris); *b)* Fehlen, beziehungsweise rudimentäre Bildung (z. B. Brachialis von *Echidna*); *c)* Auftreten einer für gewöhnlich fehlenden oder starke Ausbildung einer sonst rudimentären Arterie (z. B. der Poplitea prof. des Menschen bei sogenannter hoher Teilung, A. mediana); *d)* Inselbildung einer sonst einfachen Arterie (z. B. der Tibialis ant. von *Hystrix cristata*); *e)* Lageverschiedenheit einer Arterie zum Begleitnerven (z. B. der Brachialis von *Arctomys marmota*).

bogen in einem Falle von der Ulnaris, im anderen von der Radialis profunda oder der Medianoradialis abgegeben wird, die Zehenarterien vom oberflächlichen, vom tiefen Bogen, von den Metacarp., beziehungsweise Metat. dorsales abstammen können, der tiefe Sohlenbogen des Tapirs durch eine um den äußeren Fußrand verlaufende Arterie mit einer Metat. dorsalis zusammenhängt, die ab origine schwache Ulnaris von *Heliarctus* sich durch Astabgabe noch erschöpft und den Verlust durch Anastomosen mit nachbarlichen Arterien deckt und noch manche andere Formen, sind mit den zur Zeit vorliegenden Mitteln nicht zu erklären und ebensowenig haben wir Einblick in die Ursachen, warum beim Menschen bestimmte Varietäten, z. B. die Brachialis superficialis, Radialis superficialis, und die Mediana häufiger als andere (Saphena, Ischiadica) beobachtet werden.

Mechanische Momente, die zur Erklärung der wechselnden Gefäßformen herangezogen wurden, sind ohne Zweifel von Bedeutung, doch hält das bisher Vorgebrachte, wenige Fälle ausgenommen, der Kritik nicht stand. So kann der Versuch, die Rückbildung der Saphena des Menschen durch die aufrechte Körperhaltung zu erklären, schon aus dem Grunde nicht gelingen, weil sie einerseits auch bei Quadrupeden beobachtet wird und andrerseits die Affen, bei welchen die aufrechte Körperhaltung schon eine Rolle spielt, eine gut entwickelte Saphena besitzen. Auch das Auftreten der sekundären Schienbeinarterien darf nicht ausschließlich auf die Reduktion der Saphena bezogen werden, denn sie finden sich bei den Vierfüßlern sowohl neben einer rudimentären als auch neben einer gut entwickelten Saphena.

Auch der Versuch, die Ausbildung der Aa. peronaea und glutaea superior auf die durch die aufrechte Körperhaltung bedingte Verstärkung der Streckmuskulatur des Sprunggelenkes, beziehungsweise der Gesäßmuskulatur zu beziehen, wie dies Popowski (1) will, halte ich für verfehlt, denn die *Myrmecophaga jubata* läßt die Anlage der Wadenbeinarterie erkennen und die Glutaea inferior findet sich bei allen Säugetieren. G. Lewi (2) bemerkt ganz richtig, daß die Existenz der

genannten Arterie bei den Affen aus der eigenen Schilderung Popowski's zu ersehen sei.

Aus dem Angeführten ist ersichtlich, wie mangelhaft noch unsere Kenntnisse über die Extremitätenarterien sind. Aus diesem Grunde habe ich die vor Jahren angefangenen Untersuchungen bald wieder aufgenommen und die vorliegende Schrift berichtet über die bei der zweiten Untersuchung erhaltenen Ergebnisse. Auch sie erschöpft den Gegenstand nicht, schafft aber verwendbare Bausteine herbei.

Die Monographie enthält Beschreibungen von neuen, beziehungsweise seltenen Formen, Angaben über die Ontogenie der Extremitätenarterien bei *Talpa europaea* und *Cervus elaphus*, und Erklärungsversuche einiger Gefäßformen, z. B. der unter dem Namen hohe Teilung der A. poplitea geführten Anomalie des menschlichen Körpers.

Über die Armnerven der Reptilien.

Der Vergleich der Arterien der vorderen Extremität bei den Reptilien und Säugern macht es notwendig, die Armnerven der Reptilien zu berücksichtigen. Über dieselben liegen ausführliche Mitteilungen von M. Fürbringer (3) vor, auf welche ich mich vorwiegend beziehe. Meine eigenen einschlägigen Untersuchungen beschränken sich auf das Reptilienmaterial dieser Schrift. M. Fürbringer unterscheidet Nn. brachiales et thoracici superiores et inferiores. Von den Ästen der ersteren sei der N. brachialis long. inferior hervorgehoben, dem in der Regel die Nn. pectorales, coracobrachialis, cutaneus brachii et antibrachii medialis angeschlossen sind. Der Nerv enthält Homologa der Nn. medianus, musculocutaneus, ulnaris (zum Teil), cutaneus brachii und antibrachii medialis des Menschen. Die Nn. brachiales et thoracici superiores enthalten den Dorsalis scapulae (Axillaris), den Brachialis longus superior (Radialis) und den N. anconaeus. Der letztere durchsetzt die laterale Achsellücke und innerviert den M. anconaeus coracoideus und scapularis, während der Radialis am Oberarm für den Anconaeus lateralis und medialis bestimmt ist.

Beim Chamäleon zweigt der N. anconaeus vom Brachialis longus superior ab. Der Axillarnerv liegt bei den Sauriern und

Cheloniern oberhalb des Caput scapulare m. tricipitis, bei den Krokodilen dagegen wie beim Menschen in der lateralen Achsellücke. Dieser für die Saurier eigentümliche Verlauf der N. axillaris ist, wie M. Fürbringer gewiß mit Recht hervorhebt, durch eine Verlagerung des Caput scapulare m. anconaei bedingt und schließt die inkomplette Homologie der Nerven in beiden Fällen nicht aus. Beim Frosch, bei dem bekanntlich mit dem N. brachialis long. inferior auch noch die A. brachialis zwischen dem Caput scapulare m. anconaei und dem Oberarmbein durchzieht, handelt es sich gleichfalls nur um eine Lageverschiedenheit des bezeichneten Muskels, während der N. brachialis long. inferior und die Armarterie ihr typisches Verhalten beibehalten haben.

In Bezug auf die Nn. cutaneus brachii et antibr. medialis und ulnaris hat man drei Verzweigungsformen zu unterscheiden. In der Mehrzahl der Fälle sind am Oberarm beide Nerven zu einem gemeinsamen Strang verbunden, der an der vorderen Kante des M. anconaeus lat. herabzieht *(Uromastix spinipes* und *Hardwicki, Iguana tuberculata, Lacerta, Cyclura carinata, Tiliqua* und *Platydactylus).*

Am Ellbogengelenk sondern sich die zwei Nerven voneinander: der Hautnerv verbleibt an der Oberfläche, während der Ulnaris durch den Bindegewebsspalt zwischen dem Ellbogengelenk und der Ursprungssehne des tiefen Beugers von der Streckseite auf die Beugeseite des Vorderarms gelangt und in den Sulcus antibr. ulnaris gebettet zur Vola manus zieht. Verglichen mit dem Verhalten beim Menschen wäre es vielleicht richtiger, zu sagen, es sei der mediale Hautnerv dem Ulnaris angeschlossen, da der Cutaneus antibr. medialis niemals an der ventralen Kante des Anconaeus medialis liegt. In anderen Fällen (Chamäleon, *Varanus niloticus*) spaltet sich der N. ulnaris vom Brachialis long. inferior erst in der Fossa cubiti ab. Der Nerv, welcher sich am Oberarm an Stelle des Ulnaris findet, ist diesfalls der N. cut. brachii et antibr. medialis allein. Als Übergang der einen Form in die andere wäre die von *Alligator lucius* zu betrachten, bei dem der in der Fossa cubiti vom N. brachialis long. inferior abzweigende Ulnaris mit dem N. cutaneus brachii et antibr. medialis am Vorderarm ana-

stomosiert. Endlich wird bei *Hatteria* die Form beobachtet, wie sie für den Menschen charakteristisch ist. Der Strang, der vom N. brachialis long. inferior nach Abgabe des Ulnaris übrig bleibt, entspricht dem Medianus der Säugetiere. Sein stärkster Ast, der N. interosseus volaris, zieht bei den Sauriern in Begleitung der gleichnamigen Arterie durch die obere Ecke des Spatium interosseum antibrachii zur dorsalen Fläche des M. pronator quadratus und über dieselbe abwärts. Am distalen Rande des Muskels biegt der Nerv palmarwärts ab, während die Arterie dem Handrücken zueilt.

Die Lage des N. interosseus volaris zum M. pronator quadratus variiert, indem ersterer über die palmare Seite (4) oder in der Substanz (5) des Muskels verläuft. Wichtig ist, daß der Nerv in keinem der Fälle mit der Arterie gleichen Namens über die dorsale Fläche des Pronator quadratus zieht, so daß die Differenzialdiagnose zwischen der vorderen Extremität eines Sauriers und eines Krokodils nach der Topik der Nerven zur A. interossea und zum Pronator quadratus gestellt werden könnte.

Auch bei den Säugetieren sind die Bahnen des Medianus und des Ulnaris nicht immer vollständig voneinander geschieden, wobei vorwiegend die am Vorderarm gelegene Anastomose zwischen den beiden Nerven in Betracht kommt (beim Menschen in 12% der Fälle nach W. Gruber [6]). Bei *Cercopithecus* kann der ganze R. volaris und ulnaris im proximalen Stück des Medianus enthalten sein (Höfer [7]). Bei *Ateles* Spec.? enthält die Anastomose mehr als die Hälfte aller Ulnarisbündel (eigene Beobachtung) und von besonderer Dicke ist die Anastomose beim Tapir (p. 547). Am wenigsten voneinander geschieden sind die Bündel des Medianus und des Ulnaris bei den Chiropteren. Bei *Vesperugo noctula, Rhinolophus hipposideros* und *Rhinolophus ferrum-equinum* bilden der Medianus und der Ulnaris sowohl am Oberarm wie auch weiter unten einen einzigen Strang,[1] der an der Hand die Endgebiete beider

[1] Der von O. Grosser (Zur Anat. d. Gefäßsyst. d. Chiropteren. Anat. Hefte, Bd. 17, 1901) als Ulnaris der Vespertilioniden und Rhinolophiden bezeichnete Nerv entspricht dem Nerven des Plagiopatagiums und dürfte sich größtenteils mit dem N. cutaneus antibr. medialis decken.

Nerven versorgt. *Taphozous melanopogon* besitzt am Oberarm einen Medianus und einen weit schwächeren Ulnaris. Beide verbinden sich unterhalb der Ellbogenbeuge zu einem gemeinsamen Stamm, dessen Verzweigung sich gerade so darstellt, wie die der einheitlichen Vorderarmnerven bei den oben aufgezählten Fledermäusen. Am Plexus brachialis gehen der N. ulnaris und N. cutaneus antibr. lateralis von einem gemeinsamen Nerven ab. Ein ähnliches Verhalten zeigt *Pteropus edulis*. Der schwache N. ulnaris verläuft am Oberarm mit dem Cutaneus antibr. medialis in einer Bahn und trennt sich von demselben erst 1·5 *cm* oberhalb des Epicondylus medialis.[1] Am Vorderarm angelangt, schließt der Ulnaris an den Medianus an. Die Präparation des gemeinsamen Nervenstammes ergibt, daß schon der radiale Rand des fünften Fingers ins Verzweigungsgebiet des Medianus fällt und desgleichen verläuft der R. vol. profundus n. ulnaris vom Armgeflecht an im Medianus.

Bei *Rhinopoma microphyllum* sind die Nn. medianus und ulnaris im ganzen Verlauf voneinander separiert. Der erstere erschöpft sich aber als Muskelnerv am Vorderarm, der letztere, dessen Querdurchmesser den des Medianus um das Vier- bis Fünffache übertrifft, führt die Endverzweigung des Medianus distalwärts. Es verlaufen demnach vom Plexus brachialis bis abwärts die Medianus- und Ulnarisbündel entweder beisammen in einem Strang (*Vesperugo noctula*, *Rhinolophus hipposideros* und *Rh. ferrum-equinum*) oder es sind, wie bei *Rhinopoma*, die Vorderarmbündel des Medianus im ganzen Verlauf selbständig (N. medianus), während die für die Hand bestimmten Medianusfasern von oben an im N. ulnaris enthalten sind. Bei *Taphozous* und *Pteropus* verlaufen die Medianusbündel teils in einer eigenen Bahn, teils im Ulnaris und beide vereinigen sich am Vorderarm zu einem einheitlichen Strang.

So wie der Medianus und der Ulnaris, verlaufen ausnahmsweise auch der N. cutaneus antibr. medialis und der Ulnaris eine Strecke weit in einer gemeinsamen Bahn (W. Krause und J. Telgmann [8]).

---

[1] Die Teilungsstelle der Nerven ist auf der von E. Müller (Anat. Hefte, Bd. 27, Fig. 26 der Tafel 11/12) gegebenen Abbildung ersichtlich.

Der N. radialis wählt, ähnlich dem N. unlaris, verschiedene Verlaufsbahnen. Bei *Hatteria* versorgt der als Radialis bezeichnete Strang alle Strecker und zieht zum Handrücken hinab. Das gleiche läßt Alligator beobachten, nur passiert der Nerv keinen Canalis ectepicondyloideus; beide besitzen also wie die höheren Vertebraten eine einheitliche, sämtliche Radialisbündel enthaltende Bahn. Bei der Mehrzahl der Saurier *(Uromastix, Varanus, Lacerta, Iguana, Tiliqua* und *Cyclura carinata)* ist der N. radialis schwach, denn die größere Menge der Radialisfasern verläuft im N. brachialis long. inferior und weiter unten im N. interosseus communis. Dieser Nerv, der die Äquivalente der Nn. interosseus volaris und dorsalis der Säugetiere enthält, spaltet sich, an der dorsalen Seite des Pronator quadratus angelangt, in einen palmaren Zweig (Medianusbündel) und in einen Ramus dorsalis für den Handrücken, der Radialisfasern enthält. Für die Richtigkeit dieser Deutung spricht die Tatsache allein, daß in den Fällen, in welchen die Verzweigung des N. radialis bis auf den Handrücken hinabreicht, der N. interosseus dem Dorsum manus kein Bündel zusendet *(Hatteria, Alligator).*

Bei den Cheloniern sind die Nervenverhältnisse noch komplizierter; denn diese Tiere besitzen neben dem starken, bis auf den Handrücken fortgesetzten N. radialis einen N. interosseus communis, der einen allerdings nur schwachen Zweig dem Radialis zuführt. Dieser bringt die in der Medianusbahn verlaufenden Radialisfasern zum Speichennerven zurück.[1]

Es zeigt sich also, daß der N. brachialis long. inferior der Reptilien neben Elementen der ventralen Armnerven (Medianus, Ulnaris, Cutaneus brachii et antibr. medialis) auch solche der dorsalen Armnerven (N. brachialis long. superior) in sich schließen kann.

Bei Säugetieren habe ich bislang Radialisfasern in ventralen Armnerven nur bei *Petrogale penicillata* beobachtet (siehe diese Schrift). Bei diesem Tier fehlt scheinbar der Ram. dorsalis des Radialis; dafür spaltet sich vom Medianus ein Ast ab, der auf den Handrücken gelangt und in fünf Fingerzweige

[1] F. Siegelbauer (Zeitschr. f. Anat. und Entwicklungsgesch. 1904) beschreibt diese Anastomose bei *Triton cristatus* und *Siredon pisciformis*.

(für den ersten und zweiten Finger und die radiale Seite des Mittelfingers) zerfällt.

Nomenklatur für die Arterien der vorderen Extremität.

Die Armarterie der Reptilien ist, wie aus ihrer Lage zum N. brachialis long. inferior hervorgeht, der Brachialis der Säugetiere gleichwertig. Ihr fortgesetzter Stamm, die A. interossea, entspricht, wie ich (9) schon vor längerer Zeit nachwies, der definitiven Interossea volaris der Säuger sowie der axialen Vorderarmarterie bei Säugetierembryonen.

Von typischen Seitenzweigen der Armarterie sind anzuführen:

Die A. supracoracoidea; sie versorgt die Muskeln an der Innenseite des Korakoids, durchsetzt mit dem N. supracoracoideus (nach Fürbringer) das Foramen coracoideum und gelangt zur Muskulatur an der Außenseite des Korakoids.

Die A. circumflexa humeri (nach Corti [10], Hochstetter's [5] A. profunda brachii) besitzt eine in dorsolateraler Richtung ausgedehnte Ramifikation, die sich der Verzweigung der Nn. brachiales et thoracici superiores anschließt; sie sendet nämlich Begleitäste zum N. deltoideus (axillaris), N. latissimi dorsi, N. radialis (A. collateralis radialis) und zum N. anconaeus. Die A. deltoidea liegt auf der Hinterseite der Schulter oberhalb des Caput scapulare m. anconaei, die A. anconaea durchsetzt die laterale Achsellücke und ist vorwiegend für den Anconaeus lateralis bestimmt, gibt aber auch Zweigchen an den Deltoideus ab. Die übrigen Köpfe der Triceps versorgt die A. collateralis radialis.

Die A. thoracica teilt sich zumeist in einen oberflächlichen schwächeren und einen tiefen stärkeren Ast für die Mm. pectorales, die Muskeln der Brustwand selbst und den Serratus anterior.

Die A. collateralis ulnaris zweigt gewöhnlich hoch oben von der Armarterie ab, begleitet den N. ulnaris, beziehungsweise den N. cutaneus brachii et antibr. medialis und sendet mit den Ästen dieses Nerven Reiserchen zur Haut.

A. transversa cubiti. Diesen Namen habe ich (4) für ein Gefäß gewählt, welches knapp oberhalb der Fossa cubiti von der

Armarterie abgeht und zwischen dem Humerus und den Beugern des Ellbogengelenkes zu der von den letzteren und dem Brachioradialis begrenzten Furche zieht; die Arterie spaltet sich in einen aufsteigenden und einen absteigenden Ast, von welchen der letztere, im S. antibr. radialis gelegen, zuweilen weit hinabreicht. Das von Göppert (11) unter dem gleichen Namen für die Säugetiere beschriebene Gefäß ist der Transversa cubiti der Reptilien homolog.

Kleine R. musculares, von welchen einige sich an Nerven halten, die dem Musculocutaneus gleichwertig sind.

In der Fossa cubiti entsendet die Armarterie die Aa. radialis, ulnaris und mediana, deren Ursprünge variieren. Alle drei *(Lacerta, Cyclura carinata)* oder nur die Ulnaris und die Mediana zweigen von einem gemeinsamen Stamm ab *(Iguana, Alligator, Platydactylus, Varanus)* oder jedes der Gefäße entspringt für sich *(Uromastix)*.

Die A. radialis verläuft im S. antibr. radialis und endigt am Vorderarm oder erstreckt sich bis an den Außenrand des ersten Fingers. Wenn der absteigende Ast der Transversa cubiti die Hand erreicht, dann dürfte an sie die Radialis angeschlossen sein.

Die A. ulnaris, das stärkste der drei genannten Gefäße, zieht zwischen Pronator teres und Flexor carpi radialis zum S. antibr. ulnaris und in demselben begleitet vom gleichnamigen Nerven bis in die Hohlhand, wo sie sich in der tiefliegenden Muskulatur und an der fünften Zehe ramifiziert. Ihr Anfangsstück sendet neben dem N. ulnaris oder falls dieser eine andere Bahn einschlägt, in der Furche, die sonst vom Ellbogennerven eingenommen wird, die A. recurrens ulnaris aufwärts zur Anastomose mit der Collateralis ulnaris. Bei *Uromastix spinipes* mündet die Ulnaris in einen Ast der A. interossea, bei *Cyclura carinata* in die A. metac. dorsalis 4.

Die Termini Aa. radialis und ulnaris sind meiner Meinung nach richtig angewendet, wenn auch die also bezeichneten Arterien nicht vollständig den gleichnamigen Arterien der Säuger homolog sind. F. Hochstetter (5) scheint diese Auffassung nicht zu teilen, denn er läßt von dem Ellbogenstück der Brachialis nur eine stärkere Recurrens ulnaris und eine schwächere A. me-

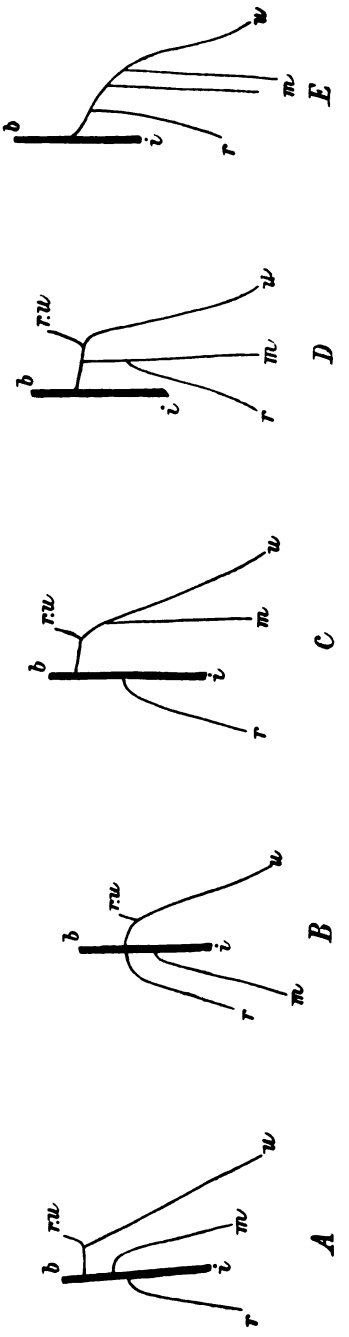

Textfig. 1.

Auflösungsformen der Brachialis in der Ellbogenbeuge.

A Uromastix spinipes, B Uromastix Hardwicki, C Varanus niloticus, D Cyclura carinata, E Lacerta viridis.

b Brachialis, *i* Interossea, *m* Mediana, *r* Radialis, *r. u.* Recurrens ulnaris, *u* Ulnaris.

diana abzweigen, die dem gleichnamigen Nerven bis zum Handgelenk folgt. Diese Divergenz in der Auffassung erheischt eine kurze Erörterung meiner Nomenklatur. Ich habe die Gefäße, wo dies möglich war, nach den Nerven benannt, denen sie sich anschließen, z. B. als A. ulnaris das Gefäß, welches seiner ganzen Länge nach oder doch auf längerer Strecke dem Vorderarmstück des bezeichneten Nerven folgt. In den Fällen, in welchen bei den Reptilien der N. ulnaris — vom Anschluß seines Oberarmstückes an den N. cutaneus brachii et antibr. medialis abgesehen — sich ähnlich wie beim Menschen verhält, wüßte ich überhaupt nicht, wie man die Begleitarterie anders benennen sollte, und bei der Form mit Abzweigung des N. ulnaris vom N. brachialis long. inferior in der Fossa cubiti liegen die Verhältnisse nicht anders als im ersteren Falle. Die Saurier besitzen einen N. ulnaris, dessen Vorderarmanteil dem der höheren Vertebraten vergleichbar ist. Das demselben angeschlossene Anfangsstück der A. ulnaris passiert den Spalt zwischen dem Flexor carpi radialis und dem Pronator teres und ist demnach dem bei Säugern nicht gleichwertig; die Gleichwertigkeit trifft zu für den distalen Abschnitt des Gefäßes.

Für die Bestimmung der A. radialis hat die Lage ihres Ursprungsstückes an der medialen Seite des Biceps und der Verlauf der Arterie im S. antibr. radialis maßgebend zu sein.

Eine typische A. mediana fehlt bei den Reptilien; dies ist begreiflich, da die Fingerarterien vorwiegend von den Aa. metac. dorsales der Interossea abzweigen. Aber die oberflächlichen Medianusäste werden von Arterien begleitet, die in den Muskeln des Vorderarms endigen. Beim Alligator erstreckt sich die Mediana bis in die Vola manus.

Die A. interossea durchsetzt mit dem N. interosseus volaris, beziehungsweise dem N. interosseus communis die obere Ecke des Spatium interosseum antibrachii und zieht über die dorsale Fläche des M. pronator quadratus zum Handrücken hinab (A. dors. manus profunda). Entsprechend dem distalen Rand des genannten Muskels entsendet die Interossea zu den tiefen Teilen der Palma manus den R. volaris.

Kasuistik.

Uromastix spinipes.

(Taf. I, Fig. 1 und 2.)

Von der A. axillaris zweigen die Aa. supracoracoidea, circumflexa humeri und thoracica ab.

Die A. circumflexa humeri entsendet einen aufsteigenden R. deltoideus (Fig. 1 *a d*), der mit dem N. axillaris über dem Caput scapulare m. anconaei lagert, ferner die vornehmlich für den äußeren Kopf des Triceps bestimmte A. anconaea (Fig. 1 *r a*), die A. collateralis radialis (Fig. 1 *c r*), welche aber auch von der Brachialis abzweigen kann, und eine A. latissimi dorsi. Die Collateralis radialis passiert mit dem Radialis den Canalis ectepicondyloideus.

Der tiefe Ast der A. thoracica zieht längs dem vorderen Rand des M. serratus anterior zum Rippenbogen hinab. A. Corti bezeichnet den tiefen Ast der Thoracica als Mammaria externa und meint, daß derselbe der Thoracica lateralis gleichwertig sei.

Die A. brachialis entsendet: Rami musculares für die Beuger des Ellbogengelenkes, die Collateralis ulnaris (Fig. 1 *c u*), eventuell auch die Collateralis radialis, die Transversa cubiti, die Radialis, die Ulnaris und die Mediana.

Der absteigende Ast der A. transversa cubiti (Fig. 2 *r d*) anastomosiert entsprechend dem Handgelenk mit einer Muskelarterie und entsendet zuweilen die radiale Digitalarterie des ersten Fingers.

Die A. radialis zweigt entweder oberhalb oder unterhalb der Mediana ab und kann, wie schon bemerkt, durch den R. descendens der Transversa cubiti ersetzt sein.

Die A. ulnaris (Fig. 2 *u*) zieht zwischen dem Pronator teres und dem Flexor carpi radialis durch, gelangt an die laterale Seite des gleichnamigen Nerven, entsendet die Recurrens ulnaris — die am Ulnaris aufsteigt und am Oberarm mit der Collateralis ulnaris anastomosiert — und verläuft mit dem N. ulnaris distalwärts. Beide begeben sich in die Vola manus; an der Stelle, wo der Nerv sich in mehrere Äste teilt, entläßt die Arterie zwei oberflächliche Zweige, von welchen der laterale

sich in die Tiefe begibt und mit der Metat. dorsal. 4 anastomosiert, während der Nervenbogen von keiner stärkeren Arterie begleitet wird. In einem der untersuchten Fälle mündete die A. ulnaris entsprechend dem distalen Ende der Elle in einen Seitenast der A. interossea (Taf. I, Fig. 2 *r u i*). Es ist in diesem Fall das distale Stück der Ulnaris vorwiegend an die Interossea angeschlossen.

Die A. mediana zerfällt in zwei bis drei Zweige, von denen in einem Fall zwei zusammen mit Ästen des Medianus in Vorderarmmuskeln endigen, während der dritte, stärkste Ast ohne Begleitung eines Medianuszweiges distalwärts zieht und in den volaren Ast der Interossea mündet. In dem auf Fig. 2 abgebildeten Fall besitzt die Mediana (*m*) nur zwei Äste, von welchen der laterale sich mit dem R. descendens a. transversae cubiti (*r d*) vereinigt und in die radiale Digitalarterie des ersten Fingers ausläuft. Die Anastomose mit dem R. vol. a. interosseae fehlte an diesem Objekt.

Die Verzweigung der A. interossea zeigt an einem vollkommenen Injektionspräparat folgendes Verhalten: Am Handrücken angelangt gibt die Arterie vier Aa. metac. dors. profundae ab, deren Mehrzahl sich in je zwei Aa. digit. propriae gabelt. Die Metac. profunda 1 entsendet die 2. und 3. Digit. propria, die Metac. profunda 2 die 4. und 7., die Anastomose zwischen den Digit. propriae 3 und 7 die Digit. propria 5, die Metac. profunda 3 läuft einfach in die Digit. propria 6 aus, die Metac. profunda 4 gabelt sich in die Digit. propriae 8 und 9. Die Digit. propria 1 gehört einem R. perforans der Interossea an. Von den Fingerarterien sind die 2., 3., 4., 6. und 8. stärker als die anderen. Der R. vol. a. interosseae verbindet sich mit der Metac. profunda 1 der Digit. propria 7 und dem Bogen zwischen der 3. und 7. Fingerarterie. Die A. ulnaris mündet in die Metac. profunda 4. An einem der Objekte mündet die Ulnaris in einen Ast der Interossea, an einem anderen begleitet ein unverzweigter Arterienast, der unterhalb des Ram. volaris a. interosseae entspringt und am Handrücken in einen Seitenast der Dorsalis manus mündet, den Stamm der Interossea. Es handelt sich um eine primitive Form von Geflechtbildung, wie sie bei Säugetieren nicht selten ist.

Der N. ulnaris verläuft mit dem N. cut. brachii et antibr. medialis in einer gemeinsamen Bahn und durchbohrt mit der Collateralis ulnaris eine oberflächliche Schicht des M. anconaeus medialis. Am Ellbogen sondern sich die beiden Nerven voneinander und der Ulnaris begibt sich auf die Beugeseite des Vorderarms.

Der N. interosseus communis spaltet sich an der dorsalen Seite des Pronator quadratus in einen volaren und dorsalen Ast für die Palma, beziehungsweise den Handrücken. Der volare Ast anastomosiert in der Palma mit dem N. ulnaris und bildet mit diesem einen Nervenbogen.

Der N. radialis sendet einen dünnen Zweig durch den Canalis ectepicondyloideus zu den Streckern des Vorderarms.

Der N. anconaeus innerviert den M. anconacus lateralis.

Uromastix Hardwicki.

Die A. axillaris entsendet die Aa. circumflexa humeri und thoracica; die A. supracoracoidea entspringt von der A. collateralis colli (H. Rathke 12). Ein ähnlicher, nur viel schwächerer Zweig fand sich auch bei *Uromastix spinipes*, doch endigte derselbe in der Muskulatur an der Innenseite des Korakoids.

Die proximale Hälfte der A. brachialis liegt an der lateralen, die distale an der dorsalen Seite des N. brachialis long. inferior.

Die A. collateralis ulnaris zieht mit dem N. ulnaris bis in den Sulc. antibr. ulnaris; ihre Endverzweigung war nicht gefüllt.

Die A. transversa cubiti verläuft in der eingangs angegebenen Weise, desgleichen die A. interossea.

In der Fossa cubiti gibt die Armschlagader einen langen Ram. radialis ab, der, in den Sulc. antibr. radialis eingelagert, bis an das Handgelenk hinabreicht.

An Stelle der A. ulnaris zweigt ein Gefäß ab, über welches ich wegen seiner mangelhaften Injektion keine Angabe machen kann.

Der N. ulnaris zieht mit dem N. cutaneus brachii et antibr. medialis bis zum Ellbogen hinab; hier begibt sich der Cutaneus

zur Haut, der Ulnaris über die Streckseite des Ellbogengelenkes zum Sulc. antibr. ulnaris.

Die Nn. medianus radialis und anconaeus verhalten sich genau so wie bei *Uromastix spinipes.*

Varanus griseus.

Die A. axillaris entsendet die Aa. supracoracoidea, thoracica und circumflexa humeri. Der tiefe Ast der Thoracica erreicht nicht den Rippenbogen. Von der Circumflexa humeri zweigen ab die Rm. deltoideus, latissimi dorsi, anconaeus und collateralis radialis.

Die proximale Hälfte der A. brachialis liegt an der lateralen, die distale an der dorsalen Seite des N. brachialis long. inferior. Die Armarterie entläßt am Oberarm mehrere Zweige für die Beuger des Ellbogengelenkes, die Collateralis ulnaris und die Transversa cubiti. Die erstere begleitet den N. cutaneus brachii et antibr. medialis zur Haut. In der Fossa cubiti geht von der Brachialis ein zwischen Flexor carpi radialis und Pronator teres durchziehender Truncus medianoulnaris und die Radialis ab; der Gefäßstamm selbst setzt sich in die Interossea fort.

Der Truncus medianoulnaris gibt ab: die Recurrens ulnaris, ferner eine Mediana, die zweigespalten mit Ästen des Medianus distalwärts zieht. Die Ulnaris bildet die Fortsetzung des Truncus.

Die A. ulnaris versorgt die Zehenbeuger und reicht bis an die Muskulatur der fünften Zehe hinab.

Von den Zweigen der Mediana endet der laterale als Digitalis propria am radialen Rand der ersten Zehe, der mediale am Vorderarm.

Der im Sulc. antibr. radialis gelegene R. radialis verzweigt sich in der radialen Muskelgruppe.

Die A. interossea gelangt auf die dorsale Seite des Pronator quadratus und entsendet entsprechend dem distalen Ende der Vorderarmknochen einen zarten R. volaris. Die Dorsalis manus profunda spaltet sich in vier Aa. metac. dors. profundae, welche sich in je zwei Aa. digit. propriae gabeln

Der N. ulnaris verläuft in der Bahn des N. brachialis long. inferior und spaltet sich von demselben in der Fossa cubiti ab.

Der N. radialis sendet, nachdem er gemeinsam mit dem N. anconaeus den Triceps versorgt hat, neben der A. collateralis radialis einen dünnen Ast durch den Canalis ectepicondyloideus zu den Streckern an der dorsalen Seite des Vorderarms. Die größere Menge der Radialisfasern verläuft in der Bahn des N. interosseus comm., trennt sich von demselben an der dorsalen Seite des Pronator quadratus und begibt sich auf den Handrücken, während die Medianusbündel des Interosseus comm. (der N. interosseus volaris) zur Palma manus ziehen.

Cyclura carinata.

(Taf. I, Fig. 3 bis 5.)

Von der A. axillaris zweigen die Aa. supracoracoidea, deltoidea, thoracica und latissimi dorsi (Fig. 3, Gefäßstumpf) ab. Die typische Circumflexa humeri fehlt, ihre Äste entspringen in der auf Fig. 3 ersichtlichen Weise von der Achselarterie. Die A. thoracica besitzt nur den oberflächlichen Ast.

Das proximale Stück der A. brachialis liegt an der lateralen, das distale an der dorsalen Seite des N. brachialis long. inferior.

Die A. collateralis ulnaris begleitet den N. cutaneus brachii et antibr. medialis, sendet Zweige zur Haut und geht in die A. recurrens ulnaris über.

Die A. transversa cubiti verläuft in der vorher angegebenen Weise.

In der Ellbogengrube entsendet die Brachialis einen gemeinsamen Stamm für die Aa. ulnaris *(u)*, mediana *(m)* und radialis *(r)*.

Die Mediana und Ulnaris liegen zwischen Pronator teres und Flexor carpi radialis, die Radialis im Sulc. antibr. radialis. Die Ulnaris inoskuliert in die Metacarpea vol. 4.

Die A. interossea verläuft mit dem N. interosseus communis; sie gibt nebst dem R. volaris vier Aa. metac. dorsales ab, die sich in je zwei Digitales propriae gabeln.

Der N. ulnaris verläuft am Oberarm mit dem N. cutaneus brachii et antibr. medialis in einer gemeinsamen Bahn. Am Ellbogen entfernt sich der Hautnerv vom Ulnaris, der über die dorsale Seite der Articulatio cubiti zum Sulc. antibr. ulnaris zieht (Tafel I, Fig. 4).

Der N. radialis sendet, nachdem er Zweige an den Triceps abgegeben, einen Ast durch den Canalis ectepicondyloideus zu den Streckern. Der Hauptanteil des Radialis verläuft in der Bahn des Brachialis long. inferior und Interosseus communis. Der letztere spaltet sich an der dorsalen Seite des Pronator quadratus in einen R. dorsalis (Radialis) und einen R. volaris (Medianus) (Taf. I, Fig. 5).

Der N. anconaeus zweigt direkt vom Radialis ab.

Iguana tuberculata.

Die A. axillaris entsendet die Aa. thoracica und circumflexa humeri; die A. supracoracoidea konnte ich nicht finden.

Die proximale Hälfte der Brachialis liegt an der lateralen, die distale an der dorsalen Seite des N. brachialis long. inferior. Sie gibt am Oberarm zwei Äste für den Biceps, eine hoch entspringende Collateralis ulnaris und die Transversa cubiti ab, in der Fossa cubiti die Radialis und einen Truncus comm. für die Mediana und Ulnaris; alle drei Arterien erschöpfen sich in der Muskulatur des Vorderarms.

Die A. interossea entläßt am distalen Ende des Unterarms einen schwachen R. volaris. Die Dorsalis manus gabelt sich in zwei Äste, von denen jeder zwei Aa. metac. dors. profundae abgibt; jede Metacarpea teilt sich in zwei Aa. digit. propriae.

Der N. ulnaris verläuft bis zum Ellbogengelenk mit dem N. cutaneus brachii et antibr. medialis in einer gemeinsamen Bahn.

Der N. interosseus communis spaltet sich auf der Dorsalseite des Vorderarms in den N. interosseus volaris und dorsalis; ersterer begibt sich auf die palmare, letzterer auf die dorsale Seite der Hand.

Der N. radialis, der gemeinsam mit dem R. anconaeus[1] des N. brachialis long. superior den Triceps innerviert, passiert an der lateralen Humeruskante einen Einschnitt, welcher durch ein Bändchen in ein Foramen ectepicondyloideum umgewandelt ist.

Lacerta viridis (Varietas major).

Von der A. axillaris zweigen die Aa. supracoracoidea, thoracica und circumflexa humeri ab. Der tiefe Ast der Thoracica reicht bis in die Oberbauchgegend hinab.

Das proximale Stück der Brachialis liegt an der lateralen, das distale an der dorsalen Seite des N. brachialis long. inferior.

Die Collateralis ulnaris zweigt unterhalb der Mitte des Oberarms ab.

In der Fossa cubiti entläßt die Armarterie einen gemeinsamen Stamm für die Radialis, Ulnaris und zwei Rami mediani.

Die A. radialis endigt als radiale Digitalis propria des ersten Fingers.

Die Rami mediani dringen mit Zweigen des Medianus in die Beugermuskeln ein.

Die A. ulnaris, der stärkste Zweig des gemeinsamen Stammes, begibt sich zum N. ulnaris; ihre Endverzweigung war nicht injiziert.

Die A. interossea passiert mit dem N. interosseus communis die Lücke am oberen Ende des Pronator quadratus und zieht an dessen dorsaler Seite zum Handrücken hinab.

Der N. ulnaris bildet bis zum Ellbogengelenk mit dem N. cutaneus brachii et antibr. med. einen einheitlichen Stamm; hier trennt sich der Hautnerv vom Ulnaris, welcher über die Dorsalseite des Gelenkes zum Sulcus antibr. ulnaris verläuft.

Der N. radialis sendet nebst den Zweigen für den Triceps einen Ast durch den Canalis ectepicondyloideus zu den radialen Streckern. Dieser Kanal wird von einer Rinne an der lateralen

---

[1] Der R. anconaeus, an dessen Zusammensetzung der N. dorsalis scapulae (axillaris) und der N. brachialis longus superior beteiligt sind, übertrifft den Radialis an Stärke.

Humeruskante gebildet, welche durch ein Bändchen abgeschlossen ist. Die Hauptmasse des Radialis zieht in der Bahn des N. brachialis longus inferior zum N. interosseus communis. Dieser spaltet sich an der dorsalen Seite des Vorderarms in einen R. dorsalis (Radialis) und einen R. volaris (Medianus). Der N. anconaeus ist stärker als das Oberarmstück des Radialis.

Tiliqua scincoides.

Die A. axillaris entsendet die Aa. supracoracoidea, thoracica und circumflexa humeri. Von den Ästen der letzteren entspringt in einem der Fälle die Collateralis radialis von der Armarterie.

Die A. brachialis liegt ihrer ganzen Länge nach an der dorsalen Seite des N. brachialis long. inferior. Unter ihren Ästen sind anzuführen: Zweige für die Beuger des Ellbogengelenkes, die Transversa cubiti, die A. ulnaris und die zarten Aa. radialis und mediana. Die Collateralis ulnaris konnte ich nicht finden.

Die A. interossea zieht in Begleitung des N. interosseus communis über die dorsale Fläche des Pronator quadratus distalwärts und gibt am unteren Ende des Vorderarms den R. volaris ab.

Der N. ulnaris verläuft, am Oberarm mit dem N. cutaneus brachii et antibr. medialis vereinigt, gegen die Ellbogengegend; hier biegt der Hautnerv ab, während der Ulnaris über die dorsale Seite des Ellbogengelenkes zum S. antibrachii ulnaris zieht. Noch sei bemerkt, daß am Oberarm ein dickes Bündel der Nerven sich dem N. brachialis long. inf. anschließt.

Der N. radialis versorgt den Triceps und sendet einen schwachen Ast durch den Canalis ectepicondyloideus (der, wie bei *Lacerta viridis*, einen durch ein Band abgeschlossenen Einschnitt darstellt) zu den radialen Streckern. Der Hauptanteil des N. radialis ist der Bahn des N. brach. long. inferior einverleibt und spaltet sich vom N. interosseus communis an der Rückenfläche des Vorderarms ab. Von den zwei Ästen des Nerven zieht der eine (Radialis) zum Dorsum manus, der andere (Medianus) zur Vola manus.

Platydactylus annularis.

Von der A. axillaris zweigen die Aa. supracoracoidea, circumflexa humeri und thoracica ab. Die letztere besitzt keinen R. profundus.

Die A. brachialis liegt mit einem kurzen proximalen Stück an der lateralen, sonst an der dorsalen Seite des Medianus. Von der Arterie zweigen ab: am Oberarm ein R. bicipitalis, ein gemeinsamer Stamm für die Collateralis radialis und die Collateralis ulnaris sowie die Transversa cubiti; in der Fossa cubiti ein Tr. medianoulnaris. Der R. ulnaris des letzteren liegt anfänglich bedeckt vom Flexor carpi radialis und wendet sich einwärts.

Der R. medianus dringt mit einem Ast des Medianus in den Flexor digit. profundus ein. Eine A. radialis habe ich nicht gefunden.

Die A. interossea gelangt in Begleitung des N. interosseus communis an die dorsale Seite des Pronator quadratus.

Das Oberarmstück des N. ulnaris ist mit dem N. cutaneus brachii et antibr. med. vereinigt, spaltet sich von diesem in der Ellbogengegend ab und verläuft um die dorsale Seite des Ellbogengelenkes zum S. antibr. ulnaris.

Der N. radialis innerviert den Triceps und sendet durch den Canalis ectepicondyloideus einen Ast zu den radialen Streckern. Der größere Anteil des Radialis verläuft aber in der Bahn des N. brachialis long. inf. zum N. interosseus communis, der sich an der Hinterseite des Vorderarms in zwei Äste spaltet. Einer von diesen (Radialis) zieht über den Carpus zum Handrücken, der andere (Medianus) zur Vola manus.

Hatteria punctata.

(Taf. I, Fig. 6.)

Die A. axillaris entsendet die Aa. circumflexa humeri und thoracica.

Von der Circumflexa humeri zweigen ab: die Aa. supracoracoidea, deltoidea, collateralis radialis sowie Zweige für den Serratus anterior und die dorsale Muskulatur des Schulterblattes.

Die A. thoracica entspringt gemeinsam mit der A. mammaria interna; der tiefe Ast der Thoracica fehlt.

Die A. brachialis liegt dorsolateral vom hinteren Ast des N. brachialis long. inferior; sie zieht zwischen dem Coracobrachialis long. und dem Caput coracoideum des Triceps distalwärts und entläßt am Oberarm einen starken R. muscularis für den Coracobrachialis, unmittelbar oberhalb des Canalis entepicondyloideus die Collateralis ulnaris, die mit dem N. ulnaris bis in den S. antibr. ulnaris hinabreicht, sowie die Transversa cubiti, in der Fossa cubiti einen R. medianus und radialis, von welchen der erstere mit einem Zweig des Medianus zur oberflächlichen Portion des Flexor digit. longus zieht. Arterie wie Nerv liegen zwischen Flexor carpi radialis und Pronator teres.

Die Radialis zweigt im S. cubitalis ulnaris von der Armarterie ab, durchläuft den S. antibr. radialis und endigt am Außenrand des ersten Fingers.

Eine A. ulnaris konnte ich nicht finden.

Die A. interossea verläuft in Begleitung des N. interosseus volaris und des Radialis über die Rückenfläche des M. pronator quadratus (Taf. I, Fig. 6 *a i*). Am distalen Ende des Vorderarms biegt die Arterie mit dem N. interosseus volarwärts ab, während der N. radialis zum Handrücken zieht. An der Stelle, wo die Interossea sich volarwärts wendet, wird sie von einer vorspringenden Ecke der Ulna und ein wenig tiefer unten vom Os. intermedium überlagert. Entsprechend dem kaudalen Rande des M. pronator quadratus liegt die Interossea schon an der palmaren Seite. Sie entsendet hier je ein Zweigchen zu den Endstücken der Nn. ulnaris und interosseus volaris und benützt hierauf den Spalt zwischen Radius, Radiale und Intermedium, um auf die Oberfläche des Dorsum manus zu gelangen, die es entsprechend dem vorderen Rand des Intermedium erreicht. Hier zerfällt die Arterie in vier Aa. metat. dors. profundae, die sich ihrerseits in je zwei Aa. digit. propriae gabeln.

Der Handrückenabschnitt der Interossea wird vom N. radialis begleitet, der sich ähnlich wie das Gefäß aufteilt.

Der N. ulnaris zieht über die Streckseite des Ellbogengelenkes zum S. antibr. ulnaris.

Der N. cut. brachii et antibr. medialis liegt nicht wie bei den bisher behandelten Reptilien an der vorderen Kante des medialen Tricepskopfes, sondern ähnlich wie beim Menschen neben dem N. ulnaris. Der Nerv, der sich, wie auch Gakutaro Osawa (13) beschreibt, in gleicher Höhe mit dem N. pectoralis vom Brachialis long. inferior abspaltet, befindet sich in Begleitung eines Seitenastes der Collateralis ulnaris. Der N. medianus ist am Oberarm in einen R. anterior und posterior geteilt; der erstere, zugleich der stärkere von beiden, tritt zwischen Coracobrachialis longus und brevis durch, versorgt den Biceps und verläuft vor dem Canalis entepicondyloideus abwärts. Der hintere Ast des Medianus begleitet die Armschlagader durch den eben erwähnten Kanal und verbindet sich unmittelbar unterhalb desselben mit dem R. anterior. Der stärkste Ast des vereinigten Medianus ist der N. interosseus volaris; er verläßt die Arterie, begibt sich in die Vola manus und anastomosiert hier mit dem N. ulnaris; der Nervenbogen versorgt die tiefliegende Muskulatur, und zwar verzweigt sich der Anteil des N. interosseus volaris zwischen dem ersten und dritten, jener des Ulnaris zwischen dem dritten und fünften Finger, wie dies auch Gakutaro Osawa (13) angegeben hat.

Der N. radialis verläuft in Begleitung der A. collateralis radialis zwischen dem Caput coracoideum und scapulare den Triceps abwärts; der Stamm des Nerven durchsetzt den Canalis ectepicondyloideus, gelangt hierauf in den Bindegewebsspalt zwischen der radialen Streckergruppe und dem Ellbogengelenk und nähert sich dem N. interosseus volaris, an dessen Außenseite gelagert er zum Handrücken zieht. Beide Nerven liegen an der lateralen Seite der A. interossea (Taf. I, Fig. 6). Der N. anconaeus (Zweig des Radialis) wird zum lateralen Hautnerven; Äste für den Triceps entsendet er nicht.

Der Vergleich mit dem in einer früheren Abhandlung beschriebenen Exemplar ergibt hinsichtlich der wesentlichen Punkte vollständige Übereinstimmung. Von Abweichungen seien erwähnt: das Vorhandensein einer gut entwickelten A. ulnaris im ersten Falle, welche sich in einen R. volaris und

dorsalis spaltete. Der R. volaris versorgte die tiefliegende Muskulatur der Vola manus und anastomosierte entsprechend dem Carpus mit dem medialen Seitenast der A. interossea. Der R. dorsalis schob sich zwischen Ulna und Flexor carpi ulnaris durch, verband sich am Handrücken mit nachbarlichen Gefäßen und endigte am fünften Finger. Ferner fehlte die Vereinigung der beiden Stämme des N. medianus; jeder Stamm verlief für sich, der vordere mit der A. interossea zur Hohlhand, der hintere zu den Fingerbeugern.

Alligator lucius (junges Exemplar, 25·5 *cm* lang).

Die A. axillaris entsendet die Aa. supracoracoidea, thoracica und circumflexa humeri. Der R. deltoideus der letzteren Arterie zieht wie die A. circumflexa hum. posterior der Säugetiere in Begleitung des N. axillaris durch die laterale Achsellücke (Spalt zwischen Caput scapulare des Triceps einerseits, den Mm. anconaeus medialis und lateralis andrerseits). Daß zum Unterschied von den Sauriern und Cheloniern der N. axillaris der Krokodilier nicht oberhalb, sondern unterhalb des Caput scapulare m. anconaei verlaufe, hebt M. Fürbringer (3) hervor. Die A. anconaea zweigt von der A. deltoidea ab.

Vom Anfangsstück der A. thoracica geht eine lange, dünne Arterie ab, welche an den N. cutaneus brachii et antibr. medialis (+Ulnaris) angeschlossen bis zur Hand hinabreicht und an zwei Stellen mit tiefliegenden Arterien anastomosiert, und zwar mit einer A. collateralis ulnaris inferior und mit der Recurrens ulnaris *(r u)*. Das distale Ende dieser Arterienkette läuft in die ulnare Digitalarterie des fünften Fingers aus und sendet überdies einen oberflächlichen Zweig zum Handrücken. Bei *Crocodilus niloticus* entspringt diese Arterienkette von der Brachialis und anastomosiert einerseits mit einem Ast der Armarterie und andrerseits mit einem Ast der Mediana (F. Hochstetter). Eine ähnliche Arterie, die mit einem Zweig der Collateralis radialis anastomosiert, begleitet den N. cutaneus brachii et antibr. lateralis.

Die A. brachialis lagert proximal an der lateralen, distal an der dorsalen Seite des Medianus. Sie entsendet am Oberarm mehrere Zweige für die Beuger des Ellbogengelenkes, ferner

ein Zweigchen, welches in querer Richtung gegen den N. cutaneus brachii et antibr. med. (+Ulnaris) zieht, aber an der ulnaren Arterienkette unbeteiligt zu sein scheint, und endlich die Transversa cubiti, welche mit der A. collateralis radialis eine Insel bildet.

Sobald die Armarterie die Fossa cubiti erreicht hat, entläßt sie einen Muskelzweig, die Radialis, sowie einen gemeinsamen Stamm für die Ulnaris und Mediana; die letztere ist stärker als die erstere.

Die Radialis läßt sich bis an den äußeren Rand des ersten Fingers verfolgen. Die Radialis fehlte an dem von Hochstetter (11) untersuchten Exemplar.

Die A. mediana begleitet den oberflächlichen Medianusast zur Vola manus und zerfällt hier in zwei Zweige, deren weitere Verzweigung nicht injiziert war.

Die A. ulnaris entsendet zur Arterienkette des N. cutaneus brachii et antibr. medialis die Recurrens ulnaris, gelangt oberhalb des Carpus an die Oberfläche und endigt als Digitalis ulnaris des fünften Fingers.

Die A. interossea verläuft ohne Begleitung des N. interosseus zur dorsalen Fläche des Pronator quadratus; sie entsendet nebst Muskelzweigen die Recurrens interossea sowie einen relativ starken R. volaris, kreuzt hierauf die Rückenfläche des Carpus, zieht im Bogen zum Interstitium metac. 4 und entläßt auf dem Wege dahin die Metac. dorsales 1 bis 3. Alle vier Aa. metac. dorsales gabeln sich entsprechend den Mittelhandköpfen in je zwei Aa. digit. propriae. Die ulnare Digitalis der fünften Zehe stammt von der Begleitarterie des N. cutaneus brachii et antibr. medialis, die radiale Digitalis des ersten Fingers von der Radialis ab.

Der Volarast der Interossea sendet durch die zwischen dem Radiale und dem Ulnare etablierte Lücke einen Ast zum Handrücken, der sich im Gebiet der proximalen Handwurzelreihe verzweigt.

Nerven. Der N. ulnaris verläuft am Oberarm mit dem Cutaneus brachii et antibr. med. vereinigt gegen den Ellbogen; hier entfernt sich der Ulnaris vom Hautnerven, zieht über die Streckseite des Ellbogengelenkes auf die Beugeseite zum



Chelonier.

Chrysemys concinna.

(Taf. I, Fig. 7, Taf. II, Fig. 8 und 9 und Textfig. 2 *A*.)

Die A. subclavia ist im Vergleich zur Masse der vorderen Extremität sehr mächtig; sie steigt gegen den äußeren Winkel der Öffnung im Brustgürtel auf, nähert sich dem N. brachialis long. inferior, den sie vor der Mitte der Scapula erreicht, biegt dann, eine Schlinge bildend, deren Scheitel kranialwärts gerichtet ist, nach hinten ab, entsendet hier die Aa. supracoracoidea, thoracica sowie die Brachialis profunda und formiert hierauf eine zweite Schlinge, die ihre Konvexität kaudalwärts wendet. Dieses Gefäßstück (R. ascendens Bojanus [14]) zerfällt in eine starke A. brachialis lateralis (A. brachialis Bojanus) und eine nur wenig schwächere Arterie, die in die A. intercostalis communis (Bojanus) ausläuft und Truncus intercostobrachialis genannt werden soll (Fig. 7 und 9).

Die A. supracoracoidea (A. circumfl. hum. interna Bojanus) einerseits, die Thoracica und Brachialis profunda andrerseits entspringen so nahe aneinander, daß man füglich von einem Truncus coracobrachialis sprechen darf (Fig. 7 *c b*).

Die A. supracoracoidea zieht zwischen Korakoid und Prokorakoid durch, gabelt sich zunächst in einen medialen und einen lateralen Ast und versorgt die Muskulatur des Schultergürtels sowie den Triceps und Latissimus dorsi.

Die A. thoracica *(th)* ist schwächer als die Supracoracoidea und begibt sich zur Brustmuskulatur.

Die A. brachialis profunda (Fig. 7 *br*) (A. circumfl. hum. externa nach Bojanus) ist schwächer als die beiden vorher genannten Arterien; ihr Anfangsstück liegt an der Innenseite des N. brachialis long. inferior, ihre Fortsetzung dorsal vom Nerven; sie entsendet Muskelzweige und reicht kaum über das Schultergelenk hinaus. Von hier bis in die Fossa cubiti findet sich keine Begleitarterie des N. brachialis long. inferior (Fig. 8 *br l i*), d. h. es fehlt die Brachialis profunda. Das Ersatzgefäß, welches ich nach seiner Lage als A. brachialis lateralis bezeichnen werde (Fig. 7 bis 9 *br l*), ist ein Ast des Tr. inter-

eite und entsendet sofort einen starken Zweig (*r d*, R. dorsalis
\. brachialis nach Bojanus), der zum Rückenschild zieht und
Muskeln versorgt. In der Projektion des Schultergelenkes ver-
äßt die Arterie den Radialis, kreuzt den Winkel zwischen dem
Schulterblatt und dem Humerus, erreicht die Beugeseite des
Oberarms (Fig. 8) und bettet sich in die vom M. brachialis und
Triceps begrenzte Furche. Sie entsendet, bevor sie auf die
Beugeseite übertritt, die A. collateralis radialis (Fig. 8), im
weiteren Verlauf kleinere Muskelarterien und in der Fossa
cubiti, wo sie zwischen dem N. interosseus volaris und dem
R. ulnaris n. brachialis long. inf. Platz nimmt, in gleicher Höhe
die Aa. radialis und ulnaris (Fig. 8 *r* und *u*). Die letztere
reicht bis in die Vola manus hinab, die erstere bis an den
Seitenrand der Hand, wo sie mit einem Zweig des R. volaris
a. interosseae anastomosiert.

Die A. interossea (Fig. 8) verläuft zwischen Radius und
Ulna distalwärts; sie entsendet den R. volaris und verläuft zum
Handrücken (Fig. 9). Der R. volaris teilt sich in einen radialen
und einen ulnaren Zweig, von welchen der erstere mit der
Radialis anastomosiert. Die Dorsalis manus zerfällt auch in
einen lateralen und einen medialen Ast, aus welchen vier Aa.
metac. dorsales und die radiale Digitalis des ersten Fingers
hervorgehen. Entsprechend den Mittelhandköpfen gabeln sich
die Metac. dorsales in je zwei Digitales propriae.

Die Interossea wird vom Radialis und dem N. interosseus
olaris flankiert (Fig. 9). Dieser begleitet den R. volaris a.
rosseae in die Hohlhand, jener die Dorsalis manus auf den
ücken.

N. radialis (N. ulnaris nach Bojanus) spaltet sich schon
m Eintritt in den Triceps in zwei Äste, deren jeder
Zweig der A. collateralis radialis begleitet wird
hen an der ventrolateralen Seite des Caput
tis abwärts und entfernen sich voneinander;
eralwärts zum Canalis ectepicondyloideus,
s zur dorsalen Seite des Ellbogengelenkes.
ie A. interossea am oberen Winkel des
es und nimmt, wie schon Bojanus
des N. radialis auf, der den Canalis

ectepicondyloideus durchsetzt.[1] Der N. brachialis long. inferior zieht an der Innenseite des Schulterblattes distalwärts (Fig. 9); im Bereich des Schultergelenkes liegt er auf der vorgewölbten Beugeseite im Sulc. intertubercularis, tiefer unten innen vom Biceps. In der Ellbogenbeuge entsendet der Nerv, wie schon bemerkt, vorwiegend zwei Äste, den N. interosseus volaris und den Ulnaris.

Clemmys leprosa.

(Taf. II, Fig. 10 und Textfig. 2.)

Die A. subclavia teilt sich in den Truncus coracobrachialis und den Tr. intercostobrachialis; der letztere verhält sich wie bei *Chrysemys concinna*, der erstere entsendet zunächst die A. supracoracoidea, setzt sich dann eine kurze Strecke weit fort und gabelt sich hierauf in die Aa. thoracica und brachialis profunda.

Die A. brachialis profunda *(br p)* ist schwach; sie gelangt mit dem N. brachialis long. inferior zum Schultergelenk, wo sie zwei Zweige zum Biceps abgibt; der vordere derselben entläßt ein dünnes Zweigchen, welches mit dem genannten Nerven am Oberarm verläuft und etwa entsprechend der Mitte des Oberarms in einen Seitenast der Brachialis lateralis mündet. Dieser tritt an den N. brachialis long. inferior heran und spaltet sich in einen aufsteigenden Zweig, der mit der Begleitarterie des Nerven anastomosiert, und in einen absteigenden Zweig, welcher hinter dem Nerven in der Muskulatur endigt. Ein Seitenast der den Nerven begleitenden Arterie begibt sich zur Haut *(r s)*.

Die A. brachialis lateralis *(br l)* zieht mit dem N. radialis um den proximalen Anteil des Schulterblattes, gelangt auf die dorsale Seite der Scapula, entsendet den R. dorsalis (Bojanus) und begibt sich weiterhin auf die mediale Seite des Oberarms, wo sie abseits von dem Medianus und hinter ihm in

[1] C. Rabl (Über einige Probleme der Morphologie. Verhandl. der anat. Gesellsch. Heidelberg 1903) bezeichnet das geschilderte Verhalten des Nerven als Inselbildung des Radialis und ist der Meinung, daß ihre Ursache in der Stellungsänderung des Ellbogengelenkes zu suchen sei.

der Rinne zwischen dem M. brachialis und dem Triceps gelagert zur Fossa cubiti zieht. Am Tricepsschlitz, wo der Radialis die Arterie verläßt, zweigt die A. collateralis radialis ab.

Die A. interossea gelangt, an der ulnaren Seite des N. radialis gelegen, mit demselben auf den Handrücken.

Die Nerven verhalten sich wie bei *Chrysemys*, nur mit dem Unterschied, daß der vereinigte Stamm des N. radialis am Vorderarm einen Ast des N. interosseus communis aufnimmt, der Radialisbündel enthält. Der Rest des Interosseus communis, der N. inteross. volaris, zieht zur Vola manus.

Thalassochelys caretta.

(Taf. II, Fig. 11 und 12 und Textfig. 2.)

Die A. subclavia entsendet die A. intercostalis communis und zieht hierauf gegen den äußeren Winkel der im Brustgürtel enthaltenen Öffnung empor. Hier bildet sie eine mit kranialwärts gewendetem Scheitel versehene Schlinge, die am Schultergelenk, wo sie an dasselbe einen starken Zweig abgibt, fixiert ist. Der fortgesetzte Stamm des Gefäßes wendet sich hierauf kaudalwärts, entläßt nacheinander die Aa. supracoracoidea, thoracica sowie die brachialis profunda, formiert eine zweite Schlinge und läuft dann direkt in die A. brachialis lateralis aus.

Die A. supracoracoidea teilt sich nach ihrem Durchtritt durch die Öffnung des Schultergürtels in einen stärkeren medialen und einen schwächeren lateralen Zweig; der erstere versorgt nur die Muskulatur des Korakoids, während die Verästelung des letzteren auch auf die Muskeln des Schultergelenkes, der Scapula und des Oberarms (an seiner Außenseite) übergreift. Neu ist eine Anastomose des lateralen Arterienastes mit dem Stamm der A. subclavia, ehe diese die Intercostalis communis abgibt (Textfig. 2 *C*).

Die A. thoracica entspringt gemeinsam mit der Brachialis profunda. Der R. dorsalis a. brach. lateralis zweigt von der Intercostalis communis ab.

Die schwache, kurze A. brachialis profunda zweigt dort ab, wo die Schlinge der Axillaris sich dem N. brachialis long.

inferior nähert. Sie tangiert den Nerven an einer umschriebenen Stelle und teilt sich am Schultergelenk vorwiegend in Muskelzweige auf (Biceps).

Die A. brachialis lateralis *(br l)* tritt entsprechend dem freien Rand des M. pectoralis major von innen auf die Streckseite des Schultergelenkes und von hier an die Außenseite des Oberarms über. Sie kreuzt dabei die Scapula nahe dem Schultergelenk, liegt unterhalb der Rollhöcker des Humerus an der lateralen Seite des Oberarms abseits vom N. radialis und schiebt sich an der Beugeseite des Oberarms angelangt auf die dorsale Seite des N. brachialis long. inferior (Fig. 11). Die Stelle, wo die Arterie an den Nerven herantritt, entspricht ungefähr der Abzweigung der A. ulnaris superficialis, die in Begleitung des N. cutaneus brachii et antibr. medialis zur Haut zieht.

Andere Äste der Brachialis lateralis sind die Collateralis radialis und eine Arterie für die Beuger des Ellbogengelenkes, die gerade da abzweigt, wo die Brachialis lateralis den N. brachialis long. inferior erreicht (Fig. 11).

Entsprechend der Fossa cubiti gabelt sich die Armarterie in die A. ulnaris *(u)* und die A. interossea *(i)*. Die erstere verläuft mit dem R. ulnaris n. brachialis long. inf. zur Vola manus. Die Interossea zieht in Begleitung eines Medianusastes zwischen den Vorderarmknochen abwärts, liegt am distalen Ende derselben in der Furche zwischen Radius und Ulna und gelangt in Begleitung des N. radialis zur Rückenfläche der Ruderplatte (Fig. 12). Von Zweigen der Interossea sind zu nennen: die Recurrens, mehrere Muskelzweige für die Strecker und ein tiefliegender, dünner, dem N. interosseus volaris angeschlossener R. volaris.

Die Begleitarterien der oberflächlichen Medianusäste sind zart.

Nerven. Der N. cutaneus brachii et antibr. medialis enthält keine Ulnarisbündel. Der N. brachialis long. inferior entsendet in der Fossa cubiti drei starke Äste: den N. ulnaris, den N. interosseus volaris und den Radialisfasern führenden N. interosseus dorsalis, der in die Bahn des Speichennerven einlenkt (Fig. 12). Der N. radialis zerfällt am Oberarm in zwei Zweige,

von welchen der laterale den Canalis ectepicondyloideus durchsetzt, der mediale über die dorsale Kapselwand des Ellbogengelenkes hinwegzieht. Beide vereinigen sich entsprechend der oberen Ecke des Spatium interosseum antibrachii und nehmen tiefer unten den N. interosseus dorsalis auf (Fig. 12). —

Eine Zusammenfassung ergibt: die A. subclavia der Chelonier zerfällt in zwei Stämme, die Trunci coraco- und intercostobrachialis. Der erstere entspricht der Axillaris bei anderen Reptilien, der letztere ist ein der Schildkröte eigentümliches Gefäß. Es sind zwei Aa. brachiales vorhanden: eine rudimentäre Brachialis profunda und eine starke Brachialis lateralis. Die erstere erschöpft sich als Muskelgefäß im Bereich des Schultergelenkes und sendet allenfalls noch einen zarten Zweig mit dem N. brachialis long. inferior abwärts. Die Vorderarmarterien schließen an die A. brachialis lateralis an. An der Beugeseite des Oberarms angelangt, verläuft die Armarterie entweder abseits vom N. brachialis long. inferior *(Clemmys leprosa)*, oder im engen Anschluß an denselben *(Thalassochelys caretta)*. Die bei der Karettschildkröte mit dem Nerven verlaufende Arterie dürfte ein Stück der tiefen Armschlagader sein, welches den Zusammenhang mit dem proximalen Anteil der typischen Brachialis aufgegeben und sich mit der Brachialis lateralis verbunden hat. Der fortgesetzte Stamm dieser Arterie, der bei *Chrysemys* und *Clemmys leprosa* abseits vom N. brachialis long. inferior zur Fossa cubiti hinabzieht, dürfte nicht zur typischen Armschlagader, sondern zum System der Brachialis lateralis gehören. Indem die Bahn der letzteren die Blutströmung übernimmt, bildet sich die Brachialis profunda mit Ausnahme eines proximalen Stückes, welches noch der Muskelversorgung vorsteht, zurück oder es bleibt die Spur der Arterie wie bei *Clemmys leprosa* auf längerer Strecke erhalten.

Daß die Brachialis profunda im embryonalen Leben eine relativ bessere Ausbildung besitzt als im definitiven, schließe ich aus dem Rudiment des Gefäßes, welches im bleibenden Zustand noch vorhanden ist. Eine ontogenetische Untersuchung wird zu bestimmen haben, ob die zarte Arterienkette des N. brachialis long. inferior bei *Clemmys leprosa*, ferner

das auf Taf. II, Fig. 11, mit *br* bezeichnete Gefäßstück von *Thalassochelys caretta* zur tiefen Armschlagader gehören oder nicht, endlich welche Bewandtnis es mit dem bei *Chrysemys concinna* und *Clemmys leprosa* abseits vom N. brachialis long. inferior liegenden Abschnitt der Brachialis lateralis hat.

Von der Fossa cubiti an distalwärts ist die Arterienverzweigung des Vorderarms und der Hand gleichwertig der bei den anderen Reptilien.

Die Erklärung für die Umlagerung der Arterienbahn am Oberarm der Schildkröte ist meiner Meinung nach in der veränderten Stellung des Schultergelenkes zu suchen. Im Ruhezustand ist dasselbe so weit überstreckt, daß seine dorsale Seite einen Winkel bildet und die sonst eingebogene axillare Seite vorgewölbt erscheint. Damit im Zusammenhang ist der Humerus und somit auch das Ellbogengelenk kranialwärts gerichtet und höher gelagert als die Schulter. Die Stellungsumkehr der Artikulationskörper im Schultergelenk, durch welche die typische A. brachialis gezwungen wäre, über die konvex vorgetriebene, axillare Seite des Gelenkes zu verlaufen, ist für die Strömung des Blutes sehr ungünstig. So wird es verständlich, daß die eigentliche Armschlagader an der kritischen Stelle sich zurückbildet und eine kollaterale Bahn zur Ausbildung gelangt. Ich glaube also, daß der abgeänderte Mechanismus des Schultergelenkes in der dorsolateralen Gefäßbahn der Extremität günstigere Bedingungen für die Zirkulation schuf und daß dieses Moment die geschilderte Umformung hervorgerufen hat.

M. Fürbringer (15) läßt die abweichende Lage des Humerus bei den Cheloniern durch den in besonderer Weise entwickelten Bandapparat zwischen dem Brustgürtel und dem Oberarmbein bedingt sein. Er dürfte wohl wie ich der Meinung sein, daß die besondere Beschaffenheit des Bandapparates eine sekundäre, der Stellungsveränderung in den Gelenken angepaßte Erscheinung darstellt.

Die Schlingenbildung der Subclavia und des Tr. intercostobrachialis dürfte zu den Bewegungen des Schultergürtels und der vorderen Extremität in Beziehung stehen. Bei Ruhestellung

des Schultergürtels bildet das Anfangsstück der Subclavia bis zur Abzweigungsstelle des Tr. coracobrachialis eine Schlinge mit kranialwärts gewendetem Scheitel, der Tr. intercostobrachialis eine zweite Schlinge mit kaudalwärts gerichteter Konvexität. Die erstere wird flacher, wenn man die Extremität kopf-, beziehungsweise lateralwärts verschiebt und hat offenbar die Aufgabe, die Arterie den durch die Verschiebung der Schulter gesetzten Lageveränderungen anzupassen.

Hintere Extremität.

Nomenklatur.

Das Hauptgefäß ist die Ischiadica, welche sich am Unterschenkel, ähnlich wie die Armarterie am Vorderarm, in die Interossea fortsetzt. Das Endstück der letzteren, die Dorsalis pedis, versorgt den Fuß einschließlich der Zehen.

Die Interossea tritt durch die obere Ecke des Interstitium interosseum cruris an die Vorderseite des M. popliteus (Fig. 14). Entsprechend dem kranialen Rand des M. interosseus inferior[1] zweigt regelmäßig ein R. plantaris *(r pl)* ab, der in Begleitung eines tiefen Astes des N. tibialis über die hintere Fläche des M. interosseus inf. und des Tarsus in die Planta pedis verläuft. Das Verzweigungsgebiet dieser Arterie ist nicht weit ausgedehnt. Von stärkeren Ästen der Ischiadica wären zu nennen:

1. die A. circumflexa femoris posterior, welche distal von der Austrittsstelle der Ischiadica abzweigt, um die äußere

[1] Hinsichtlich der Nomenklatur dieser Muskeln folge ich den Angaben von C. M. Fürst, Der Musculus popliteus und seine Sehne, Lund 1903. Hienach sind zu unterscheiden: 1. Der M. popliteus mit einer schrägen (Pars propria) und einer quer im Spatium interosseum ausgespannten Portion (Pars interossea). Die letztere soll bei menschlichen Embryonen immer vorhanden sein. 2. Der M. interosseopopliteus, wenn die Pars interossea des Popliteus bis an den distalen Winkel des Spatium interosseum hinabreicht. 3. Der M. interosseus inferior (M. peroneotibialis schlechtweg oder M. peronaeotibialis inferior autorum), wenn der distale Anteil der Pars interossea selbständig ist. Es fehlt diesfalls ein oberes Stück des Muskels. Die Mm. poplitei der verschiedenen Tiere sind nach C. M. Fürst in der Regel homolog.

Seite des Oberschenkels verläuft und in den Streckern des Kniegelenkes endigt;

2. die A. articularis genu, die vom Kniekehlenstück der Ischiadica abgeht und sich in einen stärkeren medialen und einen schwächeren lateralen Zweig gabelt;

3. zumeist zwei absteigende Äste, die in Begleitung von Zweigen des N. tibialis zu den Muskeln an der Hinterseite des Unterschenkels ziehen.

Die A. femoralis ist relativ schwach und verzweigt sich nur in der Streckmuskulatur des Kniegelenkes.

Uromastix spinipes.

Die A. femoralis ist schwach.

Die A. ischiadica entsendet: *a)* einen vom Beckenstück der Arterie abzweigenden Ast, der das Sitzbein umgreift, sich an der Vorderseite des Beckens verzweigt und mit der A. obturatoria anastomosiert; *b)* eine starke Circumflexa fem. posterior, die um den großen Trochanter verläuft, die Zweige des Schenkelnerven kreuzt und mit einem Ast die Adduktoren erreicht; *c)* fünf Rami musculares für die Beuger des Kniegelenkes und die Zuzieher; *d)* die A. articularis genu und *e)* zwei Rami musculares für die Muskeln an der Hinterseite des Unterschenkels.

Die A. interossea zieht über die vordere Fläche der Mm. popliteus und interosseus inferior distalwärts und wird entsprechend dem letzteren durch das Lig. peronaeotibiale von einem Nerven geschieden, der sich, wie schon bekannt, ähnlich dem N. peronaeus verhält.

Das Fußrückenstück der A. interossea, die Dorsalis ped. profunda, teilt sich in zwei Äste, von welchen jeder in zwei Aa. metat. dors. profundae zerfällt; diese gabeln sich wieder entsprechend den Metatarsophalangealgelenken in Aa. digitales propriae.

Der R. plantaris der Interossea gibt in der Fußsohle zahlreiche Zweige ab; unter denselben einen (A. metat. plantaris 1), welcher vor dem Metatarsophalangealgelenk in die laterale Digitalarterie der ersten Zehe inoskuliert.

Uromastix Hardwicki.

(Taf. II, Fig. 13.)

Die schwache A. femoralis begleitet den Schenkelnerven.

Die A. ischiadica entläßt: *a)* die A. circumflexa fem. posterior, von der ein Ast zu den Adduktoren zieht; *b)* die A. articularis genu; *c)* zwei Rami musculares für die Muskeln an der Hinterseite des Unterschenkels.

Die A. interossea, welche über die Vorderseite der Mm. popliteus und interosseus inferior verläuft, entsendet entsprechend dem kranialen Rand des letztgenannten Muskels den R. plantaris. Die Dorsalis pedis profunda gabelt sich in zwei Äste, jeder dieser in zwei Aa. metat. dors. profundae und diese wieder in je zwei Aa. digitales propriae.

Die Peroneusfasern liegen in der Bahn des N. tibialis und treten als eigener Nerv ungefähr entsprechend der Mitte des Unterschenkels durch das Spatium interosseum auf die Außenseite des Unterschenkels über. Oberhalb des Sprunggelenkes schiebt sich zwischen dem Nerven und der Arterie das Lig. peroneotibiale inf. ein.

Varanus niloticus.

Die A. femoralis liegt in einem Falle an der medialen, in einem zweiten an der lateralen Seite des Schenkelnerven. Einer ihrer Zweige kreuzt unterhalb des Hüftgelenkes das Oberschenkelbein.

Die A. ischiadica entsendet: *a)* sechs Rami musculares, unter denselben einen durch besondere Länge ausgezeichneten, der vom distalen Drittel der Ischiadica abzweigt und zwischen dem Kniestrecker und den Adduktoren bis ins Gebiet der A. obturatoria aufsteigt; *b)* die A. articularis genu, unterhalb der letzteren einen Zweig für die Muskeln an der Hinterseite des Unterschenkels, dessen Endverzweigung bis an den Fuß hinabreicht und *c)* oberhalb der Articularis genu eine A. nervi peronei, die mit dem gleichnamigen Nerven um die Außenseite der Fibula verläuft und in einen Seitenast der A. interossea mündet.

Die A. interossea, welche an die der Hinterseite des Unterschenkels gelagerte Muskulatur Zweige abgibt, zieht über die Vorderseite der Mm. popliteus und interosseus inferior distalwärts und liegt auch unmittelbar oberhalb des Sprunggelenkes neben der Interossea, da ein Lig. peroneotibiale inf. nicht vorhanden ist. Das obere Band gleichen Namens bedeckt die Interossea. Entsprechend dem kranialen Rande des M. interosseus inf. zweigt der R. plantaris ab, der am Tarsus ein zartes Netz bildet. Ein Zweig desselben begleitet den medialen Ast des N. tibialis und anastomosiert mit dem R. perforans der A. metat. 1.

Die A. dorsalis pedis profunda gabelt sich entweder in zwei fast gleich starke Äste, einen medialen und einen lateralen, die symmetrisch in je zwei Aa. metat. dorsales zerfallen, oder die Endverzweigung der Interossea ist asymmetrisch. In einem solchen Falle finde ich nachstehende Ramifikation der Aa. metat. dorsales: Die Metat. dors. 1 gibt eine Digitalis dorsalis für die erste Zehe ab; der fortgesetzte Stamm des Gefäßes selbst perforiert im Interst. inteross. 1 gegen die Planta. Hier läßt sie die Aa. digit. propriae für die erste, die zweite und für die tibiale Seite der dritten Zehe abgehen. Die zarte A. metat. dorsalis 2 versorgt nur die Mm. interossei des zweiten Interstitium interosseum. Die A. metat. dorsalis 3 entsendet nach ihrer Perforation gegen die Sohle die laterale Digitalis der dritten, die mediale Digitalis der fünften und beide Digitales der vierten Zehe. Die laterale Seite der fünften Zehe versorgt der R. perforans der Metat. dors. 4 gemeinsam mit der Metat. dors. 3. Der perforierende Ast der Metat. dorsalis 4 sendet neben dem lateralen Ast des N. tibialis einen Zweig aufwärts. An einem anderen Exemplar entläßt die Interossea die Metat. dorsalis 1, zieht hierauf im Bogen fibularwärts, gibt auf diesem Weg die Metat. dorsales 2 und 3 ab und endet selbst als Metat. dorsalis 4.

Platydactylus annularis.

Die relativ starke A. femoralis verläuft an der lateralen Seite des Schenkelnerven.

Die A. ischiadica entsendet nebst Muskelzweigen für den Oberschenkel die Articularis genu sowie in Begleitung von Ästen des N. tibialis zwei Zweige zur hinteren Seite des Unterschenkels.

Die A. interossea verläuft über die vordere Seite des M. popliteointerosseus. Die Dorsalis pedis prof. zerfällt radiär in drei Äste: in die Aa. metat. prof. 1, 2 und in einen gemeinsamen Stamm für die Aa. metat. 3 und 4. Der R. plantaris a. interosseae zweigt an der bereits wiederholt angegebenen Stelle ab.

Der N. peroneus umschlingt das proximale Stück der Fibula und liegt hier subkutan; weiter unten gelangt er in die Tiefe und schließt sich der A. interossea an. Das Lig. peroneotibiale inf. fehlt.

Cyclura carinata.

Die A. femoralis ist zart.

Die A. ischiadica entsendet nebst anderen Muskelzweigen die A. circumflexa fem. posterior; ein Ast derselben kreuzt unterhalb des Hüftgelenkes das Oberschenkelbein. Entsprechend dem Kniegelenk zweigen ab: die Articularis genu und zwei Äste für die Muskeln an der Hinterseite des Unterschenkels.

Die A. interossea verläuft über die vordere Fläche des M. popliteus und Interosseus inferior. Die Dorsalis pedis prof. teilt sich in einen lateralen und einen medialen Ast, von welchen jeder in zwei Aa. metat. profundae zerfällt. Diese endigen mit je zwei Aa. digit. propriae.

Der N. peroneus, der, im proximalen Anteil oberflächlich verlaufend, die fibulare Muskulatur kreuzt und sich weiter unten der A. interossea anschließt, ist am distalen Ende des Unterschenkels von der Arterie durch das Lig. tibiofibulare geschieden. Der Ram. plantaris a. interosseae entläßt oberhalb des Sprunggelenkes einen starken Ramus circumflexus zum medialen Fußrand.

Tiliqua scincoides.

Die relativ starke A. femoralis liegt an der Außenseite des Schenkelnerven.

Die A. ischiadica entsendet: *a)* die Circumflexa fem. posterior, *b)* Rami musculares für die Muskeln des Oberschenkels, *c)* die Articularis genu und *d)* zwei Zweige zur Muskulatur an der hinteren Seite des Unterschenkels.

Die A. interossea verläuft über die vordere Fläche des M. interosseopopliteus zum Fußrücken. Die Dorsalis ped. profunda teilt sich dichotomisch in vier Aa. metat. dors. profundae und diese wieder in je zwei A. digit. propriae. Der Ram. plantaris a. interosseae zweigt an der Hinterseite des Zwischenknochenmuskels ab.

Der N. peronaeus umgreift subkutan verlaufend die fibulare Muskulatur, schließt sich tiefer unten der Interossea an und ist oberhalb des Sprunggelenkes von der Arterie durch das Lig. peroneotibiale inf. getrennt.

Iguana tuberculata.

Die A. femoralis ist sehr zart.

Die A. ischiadica entsendet: *a)* mehrere Zweige für die Strecker und Beuger des Kniegelenkes, *b)* die A. circumflexa fem. posterior, *c)* die Articularis genu und *d)* einen Ram. muscularis für die Muskulatur an der Hinterseite des Oberschenkels, von dem überdies eine zarte A. nervi peronei abgeht.

Die A. interossea verläuft über die vordere Seite der Mm. popliteus und interosseus inferior und wird an ihrem oberen und unteren Ende von einem Lig. peroneotibiale gekreuzt. Der R. plantaris zweigt an der typischen Stelle ab.

Alligator lucius.

Die A. femoralis liegt an der medialen Seite des Schenkelnerven.

Die A. ischiadica entsendet nebst Muskelzweigen eine A. nervi peronei, die Articularis genu, eine A. circumfl. genu medialis accessoria und eine Begleitarterie des N. tibialis. Von den zwei Ästen dieser Arterie endigt der eine in der Muskulatur an der Hinterseite des Unterschenkels, der andere in den oberflächlichen Weichteilen der Planta pedis.

Die A. nervi peronei anastomosiert an der Außenseite des Unterschenkels mit einem Seitenast der Interossea.

Die A. interossea verläuft über die vordere Fläche der Mm. popliteus und interosseus inferior und entläßt entsprechend dem oberen Rande dieses Muskels den R. plantaris. Die Arterie und der N. peroneus liegen auch im Bereich des Sprunggelenkes nebeneinander, da das Lig. peroneotibiale inf. fehlt. Die Dorsalis ped. profunda zieht im Bogen gegen das Interstitium metat. 4; von derselben zweigen drei Aa. metat. profundae ab, während ihr Endast die Metat. 4 bildet. Entsprechend den Köpfchen der Mittelfußknochen gabeln sich die Aa. metatarseae in je zwei Aa. digit. propriae. —

Zusammenfassung. Die Arterien der hinteren Extremität bieten eine große Gleichförmigkeit dar; das Hauptgefäß ist die Ischiadica, die sich am Unterschenkel in die Interossea fortsetzt. Das Kniekehlenstück der Arterie, welches man als Poplitea bezeichnen könnte, zieht zwischen dem Schienbein und dem M. popliteus durch.

Die A. femoralis, deren Verzweigungsform eine entfernte Ähnlichkeit mit der Profunda femoris der Säuger zeigt, besitzt keine konstante Lage zum Schenkelnerven; ihre Stärke scheint zu der der Circumflexa fem. posterior in Wechselbeziehung zu stehen.

Chelonier.

Chrysemys concinna.

Die A. femoralis liegt mit ihrem Anfangsstück an der lateralen Seite des Schenkelnerven.

Die A. ischiadica schlingt sich in Begleitung des Hüftnerven um das Hüftbein, gelangt an dessen Außenseite und begibt sich vor dem großen Trochanter verlaufend an die Außenseite des stark gebeugten Hüftgelenkes. Das Gefäß ist lateralwärts verschoben und weicht dadurch der gewölbten Streckseite des Gelenkes aus.

Die Ischiadica entsendet nebst Muskelästen für die Beuger des Kniegelenkes und die Adduktoren eine Circumflexa fem. posterior, welche die hintere Seite des Oberschenkelbeines unterhalb des kleinen Trochanters kreuzt. Von der A. poplitea begeben sich in die Muskulatur an der Hinterseite des Unter-

schenkels zwei lange Arterien und außerdem entsendet sie eine Circumfl. genu sup. medialis.

Die A. interossea zieht über die vordere Fläche des M. interosseopopliteus zum Fußrücken hinab.

Am unteren Ende des Unterschenkels liegt vor dem Gefäß außer dem Lig. peroneotibiale noch ein zweites Band, das vom proximalen Anteil des Schienbeins entspringt, unterhalb des vorher genannten Bandes die Interossea kreuzt und an einem Fußwurzelknochen endigt.

Die Dorsalis pedis profunda spaltet sich in zwei Hauptäste, einen medialen und einen lateralen; von dem ersteren geht die Metat. dors. prof. 1 und die innere Randarterie der ersten Zehe, von dem letzteren die zweite bis vierte Metat. dors. prof. ab. Die Metatarseae dorsales gabeln sich proximal von dem Köpfchen der Mittelfußknochen in die Aa. digitales propriae.

Der Ram. plantaris a. interosseae ist schwach, seine Verzweigung beschränkt sich auf den Tarsus.

Der N. peroneus zieht subkutan um das proximale Ende der fibularen Muskulatur.

Thalassochelys caretta.

Die Arterienverhältnisse der hinteren Extremität stimmen im wesentlichen mit jenen bei *Chrysemys concinna* überein. Es findet sich eine A. nervi peronei, die aber viel schwächer ist als in dem von Manno (16) beschriebenen Falle. —

Zusammenfassung. Wie bei den übrigen Reptilien ist bei den Schildkröten die Ischiadica das Hauptgefäß des Oberschenkels, die Interossea jene des Unterschenkels und des Fußes. Bei *Testudo* wird neben dieser Form noch eine andere beobachtet, charakterisiert dadurch, daß an Stelle des Kniekehlenstückes der Ischiadica eine entsprechend starke A. nervi peronei tritt. A. Manno (16) fand unter vier Schildkröten bei zweien die Form mit der A. nervi peronei, bei der dritten die ersterwähnte Form, bei der vierten beide Formen.

Der Vergleich der Arterien des Vorderarms und des Unterschenkels bei den Reptilien läßt eine große Übereinstimmung erkennen. Beide Extremitäten führen eine mächtig ausgebildete Interossea, die sich zum Hand-, beziehungs-

weise zum Fußrücken begibt und von hier aus die Zehen und die oberflächlichen Weichteile der Palma und Planta versorgt, während der R. plantaris, beziehungsweise der R. volaris a. interosseae bedeutend schwächer ist und sich in den tiefen Anteilen der Sohle verzweigt. Auch darin herrscht Übereinstimmung, daß beide primäre Gefäße repräsentieren.

Die Interossea cruris als Tibialis anterior (beziehungsweise als peronea profunda) zu bezeichnen, wie dies Manno in jüngster Zeit getan hat, halte ich für verfehlt; der Umstand allein, daß bei Säugetieren die vordere Schienbeinarterie vielfach neben der Interossea auftritt, zeigt, wie falsch Manno's Nomenklatur ist.

Säugetiere.

Vordere Extremität.

Nomenklatur.

In Bezug auf die gewählten Bezeichnungen sei folgendes bemerkt: Bei Gegenwart von oberflächlichen Gefäßen mit ähnlichem Verlauf wie die Aa. brachialis, mediana, radialis und ulnaris empfiehlt es sich, um Mißverständnissen vorzubeugen, durch entsprechende Beiworte die Lage der Arterien anzugeben.

Bei Vorhandensein einer Medianoradialis bezeichne ich den ungeteilten Stamm als Mediana communis, den distal von der Teilungsstelle befindlichen Anteil der Arterie als Mediana propria.

Die A. brachialis superficialis[1] entspringt der Höhe nach wechselnd von der Brachialis profunda, kreuzt die ventrale Fläche des Medianus und des distalen Bicepsstückes in der Richtung von innen oben nach außen unten und spaltet sich gewöhnlich in einen radialen und einen ulnaren Vorderarmast. Der erstere, die A. radialis superficialis, läßt drei Verzwei-

[1] Wegen ihrer Übereinstimmung mit der hoch entspringenden Radialis beim Menschen habe ich in meinen früheren Arbeiten das Gefäß seiner ganzen Länge nach als Radialis superf. bezeichnet. Fehlt in der folgenden Beschreibung eine nähere Angabe über den Ursprung der Brachialis superficialis, dann liegt ihre Abzweigungsstelle im unteren Drittel des Oberarms.

gungsformen unterscheiden. Er zieht, in mehrere Äste gespalten, mit den Zweigen des R. superf. n. radialis zum Handrücken und zerfällt hier in Aa. metac. dors. superficiales. Die Arterie besitzt neben den Hautzweigen einen tiefen Ast, der in den S. antibr. radialis eintritt und sich im weiteren Verlauf wie die Radialis profunda verhält, oder es fehlen die Hautzweige, in welchem Falle die Brachialis superficialis sich in die Radialis profunda fortsetzt.

Der Handrückenanteil der Radialis superficialis sollte Dorsalis manus superf., jener der Radialis profunda und der Medianoradialis Dorsalis manus profunda genannt werden.

Das auf der Medianusschlinge reitende Gefäßchen, welches die Autoren als Rudiment einer hoch entspringenden Brachialis superficialis ansprechen, werde ich A. ansae n. mediani nennen.

Der R. ulnaris a. brachialis superf. erschöpft sich gewöhnlich schon in der palmaren Muskulatur des Vorderarms; ausnahmsweise läuft sein Endstück als A. ulnaris profunda aus.

Die Brachialis superficialis gibt zuweilen eine Arterie ab, deren distaler Abschnitt zur Mediana wird (A. antibr. superf. mediana nach E. Müller [20]).

Die A. transversa cubiti zweigt am Oberarm vom distalen Stück der Armarterie ab, zieht zwischen Humerus und M. brachialis zum S. cubitalis radialis und versorgt den Brachialis und die radiale Muskelgruppe.

Die Aa. metac. dors. superficiales sind die Endzweige der Radialis superficialis, die Aa. metac. dors. profundae jene der Dorsalis manus (profunda).

Die A. interossea (communis) zerfällt in der Mehrzahl der Fälle ähnlich wie beim Menschen in einen schwächeren R. dorsalis und einen stärkeren R. volaris. Ich habe dies als das typische Verhalten des Gefäßes bezeichnet, worauf besonders aufmerksam gemacht sei, da ich aus einer Bemerkung G. Schwalbe's (17) ersehe, daß meine kurze Angabe zu Mißverständnissen Anlaß bot.

Monotremen.

Echidna aculeata.

(Taf. II, Fig. 14 und 15.)

Die A. axillaris teilt sich in zwei Äste: in die A. circumflexa humeri posterior und einen Truncus communis für die Aa. thoracica und brachialis profunda. Die Circumflexa ist ausnehmend stark, aber doch etwas schwächer als der Truncus thoracobrachialis. Die Mächtigkeit dieses Stammes ist durch die A. thoracica bedingt, welche Muskelzweige, unter diesen auch solche für den M. dorsoantibrachialis abgibt und sich weiters, wie J. Hyrtl (18) gezeigt hat, in ein Wundernetz auflöst, welches Zweige zu den Muskeln der Extremität und zum Panniculus adiposus entsendet.

Die schwache A. brachialis zieht an der dorsalen Seite des Medianus gegen den Ellbogen hinab und gabelt sich an der Kante des M. latissimus dorsi in zwei Endzweige, in einen Ramus muscularis und in die A. collateralis ulnaris inferior. Der N. medianus verläßt hier die Arterie und tritt in den Canalis entepicondyloideus ein.

Von den beiden Endzweigen abgesehen, entläßt die Armschlagader zwei Muskeläste, darunter einen für die Mm. dorsoantibrachialis und epitrochleoanconaeus sowie eine A. ulnaris superficialis. Diese ist gut entwickelt, verläuft mit dem N. cutaneus antibr. medialis über die Beuger des Unterarms und zerfällt in mehrere Hauptzweige, die bis zur Karpalgegend verfolgt werden konnten.

Die Collateralis ulnaris inferior erstreckt sich neben dem N. ulnaris verlaufend bis auf den Unterarm.

Eine typische Collateralis radialis existiert nicht; denn die proximale Hälfte des N. radialis besitzt am Oberarm keine Begleitarterie; der distalen Hälfte des Nerven folgt ein Gefäß, welches vom Stamm der dorsalen Arterienbahn abzweigt und eine Strecke weit am Radialis aufwärts zieht.

Die A. circumflexa humeri posterior durchsetzt die laterale Achsellücke und gibt, sobald sie die Außenseite des Oberarms erreicht hat, einen starken Seitenast ab, dessen

absteigender Zweig in vier subkutan gelegene Arterien ausläuft, von denen drei in den Fingerstreckern, eine in der Haut endigt.

Der fortgesetzte Stamm der Circumflexa hum. posterior liegt oberflächlich zwischen Deltoideus und Triceps und wird tiefer unten von dem als zweite Portion des Deltoideus bezeichneten Muskel gekreuzt. Noch am Oberarm gabelt sich der Gefäßstamm in die Radialis superficialis und die A. interosseoradialis, von welchen an Stelle der ersteren drei Arterien abzweigen können.

Die A. interosseoradialis bettet sich in den S. cubitalis und ist vom N. radialis durch den Anconaeus lateralis geschieden; entsprechend der distalen Humerusepiphyse liegt die Arterie vor dem Nerven. In der Fossa cubiti zerfällt die Interosseoradialis in drei Äste: die Radialis profunda, einen gemeinsamen Stamm für die Interossea volaris (autorum) und die Transversa cubiti und die A. nervi radialis profundi. Einen zarten Zweig der Interosseoradialis, der rückläufig den Medianus bis in den Canalis entepicondyloideus begleitet, deutet F. Hochstetter (19) als Rest der im embryonalen Leben auch bei *Echidna* vorhandenen Armarterie.

Als A. interossea volaris bezeichnen F. Hochstetter und E. Göppert (11) ein relativ starkes Gefäß,[1] das sich eine Strecke weit dem Medianus anschließt, tiefer unten unter den M. pronator quadratus eindringt und am distalen Rand dieses Muskels in drei Zweige gespalten wieder zum Vorschein kommt (Hochstetter). Auf Fig. 15 ist das Endstück dieser Arterie abgebildet *(i v)*; in dasselbe mündet die A. nervi radialis profundi *(a n r)*, deren proximale Hälfte auf Fig. 14 zu sehen ist. Dieses Gefäß zieht in Begleitung der tiefen Speichennerven über das proximale Ende des Radius zur dorsalen Fläche des Zwischenknochenbandes, durchbohrt dasselbe etwa 2 5 *cm* oberhalb des Carpus, um die palmare Seite zu erreichen. Hier liegt die Arterie unmittelbar auf dem Zwischenknochenband und inoskuliert, wie gesagt, in die A. interossea volaris (autorum).

---

[1] In einem Falle fand ich an seiner Stelle drei Arterien, unter welchen eine an Stärke prävalierte.

Ich habe mich bezüglich der Interossea an die übliche Namengebung gehalten, ohne von ihrer Richtigkeit überzeugt zu sein. Es ist nämlich nicht ausgeschlossen, daß der volare Abschnitt der A. nervi radialis profundi (Fig. 15 *a n r*) zur Interossea volaris gehört, zumal nach den bisherigen Befunden der A. nervi radialis profundi ein volarer Anteil überhaupt nicht zukommt. Es muß also vor Aufstellung einer definitiven Nomenklatur der zwei in Rede stehenden Gefäße das Ergebnis der entwicklungsgeschichtlichen Untersuchung abgewartet werden.

Die A. radialis profunda (Taf. II, Fig. 14 *r*) passiert an der Stelle, wo sie den S. antibr. radialis verläßt, den Spalt zwischen Carpus und Extensor digit. 1 und teilt sich in drei Aa. metac. dors. profundae.

Die A. mediana fehlt; ob sie im embryonalen Leben angelegt wird, ist nicht bekannt.

Die A. radialis superficialis begleitet zweistämmig den oberflächlichen Ast des Radialis (der in der Bahn des N. axillaris verläuft) und versorgt die Fingerstrecker; nur ein Zweig derselben erreicht den Handrücken.

Der Vergleich der von J. Hyrtl (18), F. Hochstetter (19), E. Müller (20) und E. Göppert (11) gemachten Angaben ergibt im allgemeinen Übereinstimmung; im Detail bestehen Unterschiede, die bei der Variabilität der Arterien im allgemeinen nicht weiter auffallen. Bemerkenswert scheint mir nur das verschiedene Verhalten der Armschlagader zu sein. In den von Hyrtl, Hochstetter und Göppert beschriebenen Fällen fehlte diese Arterie am Oberarm, während an den beiden von E. Müller untersuchten Exemplaren sowie in meinen zwei Fällen der Oberarmteil der Brachialis, allerdings in reduziertem Zustand, vorhanden war. Die rudimentäre Armarterie, die in typischer Weise hinter dem Medianus verlief, endigte vor der proximalen Öffnung des Canalis entepicondyloideus.

Das an der lateralen Seite des Oberarms verlaufende Ersatzgefäß der Brachialis wird in verschiedener Weise gedeutet. Hyrtl, dem sich Hochstetter und E. Müller anzuschließen scheinen, bezeichnet das dorsale Gefäß als A. profunda brachii, während E. Göppert mit Recht das Anfangsstück

des Hauptstammes mit der Circumflexa hum. posterior identifiziert.

Den fortgesetzten Stamm des Gefäßes, der oberflächlich an der lateralen Seite des Oberams verläuft, nennt Göppert Ram. descendens der A. circumfl. hum. posterior und läßt ihn in den aufsteigenden Ast der Transversa cubiti einmünden. Diese oberhalb der Fossa cubiti aus der Armschlagader entspringende Arterie besitzt auch einen Ram. descendens, der sich mit der Radialis verbindet, während der oben erwähnte aufsteigende Ast für gewöhnlich an die Collateralis radialis anschließt. Bei *Echidna* hat die Transversa cubiti die Verbindung mit der Brachialis aufgegeben. Die dorsale Gefäßbahn bei *Echidna* besteht demnach aus der Kombination der Circumflexa hum. posterior mit den Aa. radialis und interossea, vermittelt durch die A. transversa cubiti. Dieser Deutung schließe ich mich an. Hinsichtlich der Frage, warum bei *Echidna* die A. brachialis sich zurückgebildet hat, ist Göppert der Meinung, daß die Verschiebung der Insertion des M. latissimus dorsi bis zum Epicondylus medialis, welche der Autor mit der Umgestaltung der vorderen Extremität von *Echidna* zu einem Grabwerkzeug in Zusammenhang bringt, eine Behinderung der Zirkulation in der Armschlagader hervorrief und die Ausbildung einer kollateralen Ersatzbahn notwendig machte. E. Müller versucht es, die Ausbildung der dorsalen Bahn auf die starke Biegung des Oberarmbeines zu beziehen.

Ornithorhynchus paradoxus.

Die Hauptverzweigung der Armschlagader verhält sich genau so, wie dies Hochstetter (19) angegeben hat. Die A. axillaris teilt sich in zwei fast gleichstarke Äste: die Aa. thoracica und brachialis,[1] von welchen die letztere mit dem N. medianus den Canalis entepicondyloideus durchläuft und sich, am Vorderarm angelangt, als A. interossea volaris fort-

[1] Wenn im folgenden die Lage der Brachialis zum Medianus nicht angegeben ist, so bedeutet dies, daß das Verhalten mit dem für den Menschen geltenden übereinstimmt. Die Aufzählung der abzweigenden Äste entspricht für gewöhnlich der Reihenfolge ihrer Ursprünge.

setzt. Das distale Ende dieser Arterie sendet einen tiefgelegenen palmaren Zweig ab und erreicht den Handrücken, indem es die zwischen den distalen Enden der verwachsenen Vorderarmknochen befindliche Furche und hierauf den Radiokarpalspalt durchsetzend, sich dorsalwärts wendet. Vom Handrücken aus besehen findet sich die Arterie im Spalt zwischen Vorderarm, Radiale und Ulnare unter der Oberfläche gelagert. Diese erreicht sie entsprechend dem Interkarpalspalt, von wo aus das Gefäß auf die Rückenfläche der zweiten Handwurzelreihe übergeht.

Die Axillaris steckt in der Gabel, die wahrscheinlich vom sechsten und siebenten Halsnerven gebildet wird, ein Befund, den E. Müller (20) unter vier Tieren an dreien feststellen konnte. Die Brachialis zieht dann hinter der zweiten Medianusschlinge (E. Müller) vorbei, welche durch eine zwischen Medianus und Ulnaris ausgespannte Anastomose gebildet wird.

Von den Zweigen der Axillaris wären zu nennen einer, den Hyrtl (19) zur Muskulatur des Korakoids ziehen läßt, und unterhalb derselben die A. circumflexa humeri posterior sowie eine Arterie für den Trapezius, von Zweigen der Brachialis zwei Arterien, die unmittelbar oberhalb des Canalis entepicondyloideus abgehen und von welchen die eine (A. collateral. uln. inferior) sich dem N. ulnaris anschließt, während die andere sich mit dem N. radialis kreuzt; beide verzweigen sich in der umliegenden Muskulatur und entsprechen Gefäßen, die Hyrtl Aa. supra- et retrocondyloidea genannt hat. Die A. collateralis ulnaris kann wie in dem von F. Hochstetter beschriebenen Falle mit den Zweigen des Medianus bis zur Palma manus gelangen. Ein Ast der Armarterie, der von den Beugern des Ellbogengelenkes bedeckt wird und die Kapsel dieses Gelenkes quert, dürfte der A. transversa cubiti entsprechen.

Marsupialier.

Petrogale penicillata.

Die A. brachialis passiert mit dem N. medianus den Canalis supracondyloideus. Oberhalb des Kanals zweigt von der Armschlagader die Brachialis superficialis ab; diese geht in die Radialis superficialis über, welche bis auf den Hand-

rücken hinabreicht. Unterhalb des Canalis supracondyloideus entläßt die A. brachialis die Interossea und läuft hierauf in die Mediana aus.

Die A. mediana zerfällt in der Vola manus in vier Aa. digitales communes.

Die A. interossea dorsalis ist im Gegensatz zur Interossea volaris nur schwach entwickelt. Die letztere konnte bis an den Carpus verfolgt werden.

Interessant ist das Verhalten der Nn. medianus und radialis; dem letzteren fehlt scheinbar der oberflächliche Ast (R. dors. superf.). Diese Nervenbahn verläuft im Medianus und verläßt denselben da, wo dieser Nerv vom M. pronator teres bedeckt wird. Der Ast gelangt bald an die Oberfläche, erreicht den Handrücken und teilt sich in die fünf typischen Fingerzweige des Radialis.

Didelphys philander.

Die A. brachialis entsendet eine A. brachialis superficialis, passiert hierauf mit dem Medianus den Canalis supracondyloideus und wird nach Abgabe der A. interossea communis zur Mediana.

Die A. radialis superficialis, welche den fortgesetzten Stamm der oberflächlichen Armschlagader bildet, besitzt drei Zweige: einen radialen, einen ulnaren und einen zwischen diesen beiden verlaufenden intermediären Ast. Der radiale Ast zieht mit dem vom N. axillaris abzweigenden radialen Hautnerven auf den Handrücken hinab, der ulnare Ast begleitet den N. cutaneus antibrachii medialis und endigt gleich dem intermediären am Vorderarm.

Die A. mediana zerfällt in der Vola manus in vier Aa. digitales communes.

Die A. ulnaris profunda ist äußerst rudimentär; es liegt nur ein kurzes Stück ihres proximalen Anteiles vor, welches als Muskelarterie endet.

Eine ähnliche Ramifikation bot die Brachialis von *Didelphys dorsigera* dar, nur mit dem Unterschied, daß die A. ulnaris profunda vollständig fehlte. Zum mindesten war es

in diesem Falle nicht möglich, einen der Muskelzweige als Rest des Gefäßes anzusprechen.

Macropus giganteus.

A. axillaris. Von ihren Ästen entspringt die Circumflexa humeri anterior selbständig, die Circumflexa posterior gemeinsam mit der A. subscapularis.

Die A. brachialis entsendet die Collateralis radialis, 2 *cm* oberhalb des Canalis supracondyloideus die Brachialis superficialis, ferner die Collateralis ulnaris inferior (die Collateralis ulnaris superior fehlt), passiert hierauf mit dem Medianus den genannten Kanal, entläßt unterhalb desselben die Mediana und spaltet sich in die Interossea communis und einen starken Muskelast für die Fingerbeuger, von dem eine zarte A. recurrens ulnaris abgeht.

Die A. radialis superficialis zieht zwischen dem Carpus und der Sehne des Abductor poll. longus durch und bildet am Handrücken ein Netz, von dem drei Aa. metac. dors. profundae abzweigen.

Die A. mediana zerfällt in der Hohlhand radiär in vier Aa. digit. communes.

Die A. ulnaris fehlt.

Die A. interossea volaris tritt schon in der Mitte des Vorderarms auf die Rückenseite des M. pronator quadratus über. Die Interossea dorsalis ist schwach und endigt in den Streckern.

Macropus ruficollis.

Die Äste der A. brachialis verhalten sich genau wie bei M. giganteus. Nachdem die Armschlagader mit dem Medianus den Canalis supracondyloideus durchsetzt hat, entsendet sie die Mediana und zerfällt hierauf in die Aa. interosseae und einen R. muscularis für die Beugergruppe.

Die Radialis superficialis geht aus der oberflächlichen Armschlagader hervor, bettet sich distal in den Sulcus radialis, zieht zwischen der Handwurzel und der Sehne des M. flexor pollicis longus durch und spaltet sich am Hand-

rücken angelangt in die erste und zweite A. metacarp. dors. profunda.

Die A. mediana zerfällt in der Vola manus in vier Aa. digit. communes.

Die A. ulnaris fehlt.

Die starke Interossea volaris verläuft an der dorsalen Seite des weit emporreichenden M. pronator quadratus abwärts; ihr dorsaler Endast entsendet die A. metacarp. dors. prof. 4 und das ulnare Randgefäß der fünften Zehe. Die schwache Interossea dorsalis endigt in den Streckern.

Phalangista vulpina.

Die A. axillaris entsendet: die Thoracica lateralis, einen Truncus communis für die Aa. circumfl. hum. posterior, circumfl. scapulae und thoracodorsalis. Die Circumflexa hum. posterior entläßt eine am Oberarm endigende Hautarterie, die mit einem Handrückenast des N. axillaris verläuft.

Von der A. brachialis zweigen ab: die Collateralis radialis, die Brachialis superf., eine Ulnaris superf. und die Collateralis uln. inferior. Die Collateralis uln. superior fehlt. Nach Abgabe dieser Arterien durchsetzt die Armarterie mit dem Medianus den Canalis supracondyloideus, gibt in der Fossa cubiti die Interossea ab und setzt sich als Mediana fort.

Von der starken A. mediana geht an der Kreuzungsstelle mit dem Pronator teres die Medianoradialis ab. Die Mediana propria zerfällt in der Hohlhand von einem Punkt aus in vier Aa. digit. communes.

Die A. medianoradialis zieht in Begleitung eines Medianusastes,[1] subkutan gelagert, zum Handrücken

[1] Derselbe spaltet sich im Canalis supracondyloideus vom Stamm ab und gabelt sich in einen volaren und einen dorsalen Ast; der erstere versorgt die Haut des Ballens der ersten Zehe, der letztere, gleich dem R. dorsalis n. radialis bis zur Mitte der Mittelzehe reichend, fünf dorsale Zehenseiten und anastomosiert mit dem eingangs erwähnten Handrückenast des N. axillaris.

Den Begleitnerven der Medianoradialis haben auch E. Schwalbe (17) und E. Müller (20) gesehen, doch geben sie Näheres über seine Verzweigung nicht an. Cunningham (21) hat denselben bei *Thylacynus cynocephalus, Cuscus* und *Phalangista maculata* beschrieben und faßt ihn als Ersatz für den fehlenden R.

hinab (A. medianoradialis superficialis). Sie teilt sich an der Grenze zwischen dem mittleren und dem unteren Drittel des Vorderarms in einen lateralen und einen medialen Zweig; der erstere schließt sich mittels zweier Anastomosen an die Radialis superf. an und trägt zur Bildung der Metacarp. dors. 1 bei, der letztere schickt einen volaren Zweig zum Daumenballen und einen dorsalen zur radialen Seite des Daumens. Derselbe schließt auch an feine Äste der Radialis superf. an.

Das von den Sehnen der Strecker bedeckte Rete dorsale wird von Zweigen der Ulnaris und der Medianoradialis zusammengesetzt. Von diesem Netz gehen vier Aa. metac. dors. profundae ab, die entsprechend den Interdigitalfalten mit den Aa. metac. dors. superficiales anastomosieren.

Die gut entwickelte A. brachialis superficialis teilt sich an der Kreuzungsstelle mit dem Biceps in einen radialen und einen ulnaren Ast Der letztere (A. ulnaris superf.) versorgt die Fingerbeuger, anastomosiert am kaudalen Rand des Pronator teres mit der Medianoradialis superf. und schließt sich mit seiner distalen Hälfte als Ulnaris profunda an den N. ulnaris an. Der radiale Ast der Brachialis superf. sendet einen starken Zweig zur radialen Muskelgruppe, einen schwächeren zum Handrücken. Dieser begleitet die V. cephalica und einen Ast des entsprechenden Hautnerven. Der Stamm und die Endverzweigung anastomosieren mit der Medianoradialis und der Ulnaris.

Die Radialis superficialis zerfällt zunächst in zwei Äste: einen radialen und ulnaren, von welchen der erstere sich wieder gabelt; ein Zweig desselben schließt sich dem ulnaren Ast der Radialis superficialis an, der andere verdoppelt sich

---

superf. n. radialis auf. Wenn W. Höfer (7), der diese Angabe zitiert, bemerkt, daß der Befund einen guten Teil seines seltsamen Charakters dadurch verliert, daß der Medianus durch den Musculocutaneus bei den höheren Säugetieren eine dorsale Ausbreitung besitzt, die sich beim Menschen bis auf den Zeigefinger erstrecken kann, so muß demgegenüber hervorgehoben werden, daß der Nerv bei *Phalangista* das Gebiet des Musculocutaneus weit überschreitend auf das des Radialis übergreift. Im übrigen sei darauf hingewiesen, daß bei einzelnen Reptilien Radialisfasern in der Bahn der ventralen Nerven verlaufen.

Bei *Didelphys azara* wird die Medianoradialis von dem Medianusast begleitet, der nur den Ballen der ersten Zehe versorgt (E. Müller [20]).

durch Anastomosen mit der A. medianoradialis. So gelangen zwei Arterienketten auf den Handrücken, von welchen die radiale zur A. metacarp. dors. superf. 1 wird, während die ulnare mit dem Dorsalast der Ulnaris anastomosiert und die Aa. metacarp. dors. superf. 2 bis 4 abgibt. Alle diese Arterien sind doppelt angelegt und einzelne derselben untereinander verbunden. Die Metacarpeae dorsales laufen in Digitales dorsales aus. Die radiale Digitalis dorsalis der ersten Zehe stammt von der Medianoradialis, die dorsoulnare der fünften Zehe von der Ulnaris.

Die proximale Hälfte der A. ulnaris profunda fehlt, die distale ist vorhanden und wird von der Ulnaris superficialis beigestellt; sie anastomosiert mit der Interossea volaris und entsendet Zweige zur Muskulatur der fünften Zehe sowie den Ramus dorsalis.

Die Interossea communis spaltet sich in eine starke Interossea volaris, die, wie oben bemerkt, mit der Ulnaris anastomosiert, und eine schwache Interossea dorsalis.

Über die Armarterien von *Phalangista vulpina* liegen Beschreibungen von G. Schwalbe (17) und E. Müller (20) vor. Der Vergleich aller Fälle untereinander ergibt eine ziemlich weitgehende Übereinstimmung. Hervorgehoben sei aber, daß keiner der Autoren den geflechtartigen Charakter der Radialis superficialis beschrieben hat.

Phascolomys Wombat.

Die A. axillaris teilt sich in die Armarterie und in einen gemeinsamen Stamm für die Aa. circumflexa scapulae, circumflexa hum. posterior, die collateralis radialis und thoracodorsalis, der nicht viel schwächer als die Brachialis selbst ist. Von dem gemeinsamen Stamm zweigt zunächst die Circumflexa scapulae ab, ihr folgt die Circumflexa hum. posterior, während das fortgesetzte Rohr der Arterie sich in die Collateralis radialis und Thoracodorsalis gabelt.

Die A. brachialis entläßt eine Thoracica, die Circumflexa hum. anterior und die Brachialis superficialis.

Sarkophilus ursinus.

Die A. axillaris entsendet einen starken Truncus communis für die Circumflexa hum. posterior und die Circumflexa

scapulae; die Circumflexa hum. anterior ist schwach entwickelt und entspringt selbständig von der Axillaris.

Von der A. brachialis zweigen ab eine Arterie, die für den Latissimus dorsi und die oberflächlichen Teile der Triceps bestimmt ist, eine schwache tief entspringende Collateralis radialis, die Brachialis superficialis und die Collateralis ulnaris inferior, hierauf passiert die Armarterie in Begleitung des Medianus den Canalis supracondyloideus, entläßt die Transversa cubiti, Ulnaris und die Mediana und setzt sich als Interossea communis distalwärts fort.

Die schwache A. brachialis superficialis geht in eine Radialis superficialis über; diese verzweigt sich mit einigen Stämmchen neben der V. cephalica am Vorderarm, während das Hauptrohr als A. ulnaris superficialis in den Fingerbeugern endigt.

Die schwache A. transversa cubiti verläßt die Armarterie entsprechend der distalen Mündung des Canalis supracondyloideus.

A. ulnaris. Unter allen von mir untersuchten Beutlern ist diese Arterie bei *Sarkophilus* noch am besten entwickelt; sie reicht nämlich, als unbedeutendes Gefäß den gleichnamigen Nerven begleitend, bis fast zum Carpus hinab.

Die A. mediana spaltet sich unmittelbar unterhalb des Canalis supracondyloideus in einen medialen und einen lateralen Ast, von welchen der letztere zum Handrücken verläuft. Näheres über die Endverzweigung der Mediana vermag ich nicht anzugeben, da die Weichteile der Hand so stark verletzt waren, daß die Arterien nicht injiziert werden konnten.

Die A. interossea communis teilt sich in die Interossea volaris und dorsalis; die letztere versorgt die Muskeln an der Streckseite des Vorderarmes. Die Interossea volaris verläuft in typischer Weise an der dorsalen Seite des Pronator quadratus abwärts. Ihr Endbezirk war verletzt. —

Bei den Beuteltieren zeigen die Arterien der vorderen Extremität einen ziemlich einheitlichen Typus. Alle besitzen als Hauptgefäß des Vorderarms und der Hand eine Mediana. Neben der tiefen Armarterie ist konstant eine oberflächliche entwickelt, die als Radialis superficialis endigt; bei *Macropus*

giganteus und *Macr. ruficollis* läuft sie distal als Radialis profunda aus. Die A. ulnaris fehlt oder ist rudimentär; der ganzen Länge nach ausgebildet fand sie E. Müller (20) bei *Onygochale.*

Edentaten.

Myrmecophaga jubata.

Die A. brachialis entsendet nebst zwei Ästen für den Biceps die A. collateralis radialis, die Brachialis superficialis und die Collateralis ulnaris inferior, hierauf passiert sie mit dem Medianus den Canalis supracondyloideus, entläßt in der Fossa cubiti die Radialis profunda, unterhalb derselben die Ulnaris sowie die Aa. interosseae und läuft dann in die Mediana communis aus.

Die Brachialis superficialis quert den N. ulnaris, den Coracobrachialis und den Biceps.

Die A. radialis superficialis ist kurz und inoskuliert unmittelbar unterhalb der Fossa cubiti in die A. radialis profunda.

Die Radialis profunda zweigt mit zwei Wurzeln unter dem Canalis supracondyloideus von der Brachialis profunda ab und bildet ein aus drei Arterien zusammengesetztes Geflecht. Nachdem dasselbe die Radialis superficialis aufgenommen hat, zieht es im Sulcus radialis gelagert distalwärts, entsendet zahlreiche Rami musculares und vereinigt sich in gleicher Höhe mit dem Carpus, mit dem Endstück der Medianoradialis.

Die geflechtartige Mediana communis teilt sich in die Aa. medianoradialis und mediana propria.

Die A. medianoradialis besitzt drei Wurzeln: eine proximale neben dem Abgang der Radialis profunda von der Armschlagader, eine intermediäre von der Mitte und eine distale vom unteren Anteil der A. mediana propria. Diese drei Gefäße bilden im weiteren Verlauf, einschließlich der Anastomose mit der Radialis superficialis, ein aus sechs Arterien zusammengesetztes Geflecht, welches sich zwischen Carpus und Sehne des Abductor pollicis longus durchschiebt und am Handrücken angelangt zu einem einfachen Rohr (A. dorsalis

manus profunda) konfluiert; dasselbe entläßt zwei Aa. metacarp. dors. prof. und die (volare) A. digitalis comm. 1.

Die A. mediana propria teilt sich in der Hohlhand in zwei Zweige, einen lateralen und einen medialen, von welchen der letztere sich abermals gabelt. Die also entstandenen drei Gefäße stellen die Aa. digit. comm. 2 bis 4 dar. Die Digitalis 2 repräsentiert den fortgesetzten Stamm der Mediana. Die Mediana schickt, bevor sie in die Vola manus eintritt, einen starken Ast zur Ulnaris (A. medianoulnaris); eine zweite Verbindung besteht zwischen der volaren Verästelung der Mediana und der A. digit. comm. 1 der Medianoradialis.

Die zarte A. ulnaris verläuft typisch im Canalis cubitalis und S. ulnaris, hier neben dem gleichnamigen Nerven gelagert. Am Carpus ist das Gefäß durch Astabgabe schon sehr schwach, es verstärkt sich aber durch Aufnahme des oben erwähnten Zweiges der A. mediana. In der Vola versorgt es den ulnaren Tastballen, anastomosiert mit der Digit. communis 4, zieht in Begleitung des R. vol. prof. n. ulnaris weiter und bildet mit einem Zweige der A. digit. comm. 1 (Medianoradialis) den tiefen Bogen. Von demselben zweigen Rami musculares für die Mm. interossei sowie eine A. metac. volaris ab, welche entsprechend dem distalen Ende der Mittelhand in die Digitalis communis 4 mündet.

Aa. interosseae. Der Plexus interosseus, aus welchem die Aa. interosseae hervorgehen, setzt sich aus sieben Arterienzweigen zusammen, ist aber nicht so reich an Queranastomosen wie der Plexus interosseus von *Bradypus tridactylus.*

Die dreistämmige A. interossea volaris zieht an der dorsalen Seite des bis an das Ellbogengelenk emporreichenden M. pronator quadratus distalwärts; sie spaltet sich in einen dorsalen und einen volaren Ast, von welchen der letztere am unteren Rande des genannten Muskels mit einer starken Muskelarterie anastomosiert, welche in der Plica cubiti vom Plexus interosseus abzweigt und in der Rinne zwischen den Fingerbeugern abwärts verläuft. Die A. interossea dorsalis ist zweistämmig; sie entsendet zahlreiche Rami musculares und die A. interossea recurrens.

Der Ramus dorsalis des N. radialis zweigt schon am Oberarm vom Stamm ab und liegt abseits von der Radialis profunda.

Meine Ergebnisse stimmen im allgemeinen mit jenen von J. Hyrtl und E. Müller (20) überein. Instruktiv erweist sich der Vergleich der Radialis in meinem und E. Müller's Fall. Nach dem Querschnitt der Gefäße beurteilt, besitzt mein Fall eine typische Radialis profunda, deren Anfangsstück die Brachialis superficialis aufnimmt und distal in die Medianoradialis mündet; beide zusammen bilden hierauf das Endstück der Radialis profunda. In Müller's Fall ist die Radialis profunda nicht so weit ausgebildet wie in dem meinigen. Das Gefäß anastomosiert wohl entsprechend der Fossa cubiti mit der tiefen Armschlagader, aber die Verbindung ist noch so schwach, daß die Hauptbahn der Radialis durch das oberflächliche Gefäß dieses Namens geht. Müller's Fall bietet demnach eine Übergangsstufe zu dem meinigen dar.[1]

Myrmecophaga tetradactyla.[2]

Die A. axillaris entsendet die A. thoracica sowie einen Tr. communis für die Aa. circumflexae humeri und die circumflexa scapula.

Von der A. brachialis zweigen oberhalb des Canalis supracondyloideus ab: Rami bicipitales, das Rete der A. brachialis superficialis und unmittelbar an dieses anschließend ein Geflecht, welches, wie schon J. Hyrtl angibt, die Profunda brachii und die Collateralis ulnaris substituiert, unterhalb des Kanales ein geflechtartiger R. muscularis für die radiale Gruppe, eine ähnlich geformte Transversa cubiti und das Rete

---

[1] E. Müller (20) läßt das Endstück der Mediana in zwei Aa. digitales comm. zerfallen, welche zu den Interdigitalfalten des dreizehig sein sollenden Tieres ziehen. Das ist zu wenig, denn *Myrmecophaga jubata* besitzt fünf Zehen, von welchen vier auf der von E. Müller gegebenen Abbildung zu sehen sind.

[2] Über die Formen der Arteriengeflechte ist J. Hyrtl's Schrift: Das arterielle Gefäßsystem der Edentaten, Denkschr. d. kais. Akad., Bd. 6, Wien 1854, einzusehen.

der A. interossea communis. Nach Abgabe dieser Äste setzt sich die Armarterie als A. mediana communis distalwärts fort.

Das Geflecht an Stelle der Profunda und Collateralis ulnaris (nach Hyrtl Taf. 3, Fig. 2 *n*) liegt zwischen den Nn. ulnaris und medianus, gibt schwache Begleitgeflechte für die genannten Nerven ab, von welchen das ulnare bis ins obere Drittel des Vorderarms hinabreicht und als Muskelgefäß endigt. Die Hauptmasse des Netzes versorgt den Triceps.

Das Rete der A. brachialis superficialis zweigt entsprechend der Mitte des Oberarms ab und kreuzt die Nn. ulnaris und medianus. Seine Fortsetzung, das Rete der A. radialis superficialis entläßt vier Seitengeflechte; dieselben entsprechen *a)* den Hautästen der Radialis superficialis (*m* in Hyrtl's Zeichnung), *b)* dem R. profundus dieser Arterie, *c)* einer Anastomose mit der Mediana communis (*l* in Hyrtl's Abbildung) und *c)* der A. ulnaris superficialis. Das Geflecht der Hautäste liegt auf der Außenseite des Brachioradialis, das Geflecht des R. profundus bedeckt von diesem Muskel, die Anastomose mit der Mediana auf der Endsehne des Biceps; das Rete der Ulnaris superficialis geht größtenteils an der Teilungsstelle der Mediana communis in die Aa. mediana propria und medianoradialis über, der Rest des Geflechtes wandelt sich entsprechend dem distalen Drittel des Vorderarms in eine zarte Arterie um, die sich als A. ulnaris dem gleichnamigen Nerven anschließt; ihr R. vol. superficialis mündet in die dritte Digitalis communis, ihr R. vol. profundus hilft den tiefen Bogen bilden.

Die A. mediana communis teilt sich unterhalb der Mitte des Vorderarms in die starke A. medianoradialis und eine schwache Mediana propria.

Die von einem einfachen Geflecht begleitete Mediana propria zerfällt in der Vola manus in die zweite und dritte Digitalis communis, die in je zwei Digit. propriae auslaufen. An der dorsalen Seite der distalen Radiusepiphyse vereinigen sich die vorher sub *a* und *b* aufgezählten Geflechte mit dem der A. medianoradialis zu einem unpaaren Plexus (der Dorsalis manus prof.), welcher eine Verbindung zur Digit. comm. 2 schickt, zum Interstitium metac. 2 verläuft und bevor er das-

selbe durchbohrt, die geflechtartige Metac. dors. profunda 3 entsendet. Der wesentlich abgeschwächte perforierende Plexus verbindet sich mit dem tiefen Ast der Ulnaris zum Arcus vol. profundus.

Das Rete der A. interossea communis spaltet sich in ein Rete interosseum volare und dorsale; ersteres zieht zwischen dem langen Pronator quadratus und dem Zwischenknochenband abwärts und läuft in einen geflechtartigen R. perforans dorsalis aus. Der R. ulnaris der Interossea volaris läuft über die ventrale Seite des Pronator quadratus zur volaren Seite des Handgelenkes. Der Plexus interosseus dorsalis verzweigt sich in der Muskulatur an der Streckseite des Vorderarms.

Die proximale Hälfte der A. ulnaris fehlt.

Über die von J. Hyrtl angewendete Terminologie für die Armarterien von *Myrmecophaga tetradactyla* siehe meine sub 9 zitierte Schrift.

Bradypus bidactylus ♀.

Textfig. 3.

Die Extremitäten des Tieres waren verstümmelt, die Gefäße stellenweise verletzt, so daß von ihrer Injektion Abstand genommen wurde. Die Präparation ergab, daß hinsichtlich der großen Gefäßstämme (Aa. brachialis profunda, brachialis superficialis und der Mediana) Übereinstimmung mit dem bereits beschriebenen Falle herrscht (9). Ein Unterschied macht sich dagegen in Bezug auf die A. ulnaris profunda bemerkbar, die am ersten Exemplar mit der Collateralis ulnaris anastomosierte und schon entsprechend der Mitte des Vorderarms als Muskelarterie endigte, während sie am zweiten durch Anastomose mit dem distalen Stück der A. interossea volaris das Doppelte ihres ursprünglichen Querschnittes erreicht und den tiefen Hohlhandbogen bildet. Im Falle 1 wurde dieser Bogen von einem Zweig der Mediana geliefert, der sich dem distalen Anteil des N. ulnaris anschloß (A. medianoulnaris).

Auf Textfig. 3 ist ein Querschnitt durch das Geflecht der A. brachialis profunda abgebildet. Man sieht die zentral gelegene Armschlagader *(br)* ringsum von längsverlaufenden Arterien umschlossen, deren ich an einem der Schnitte 44 zählte.

Zwischen den Arterien des Geflechtes finden sich die entsprechenden Venen; beide Systeme sind in ein dichtes Bindegewebslager eingetragen. Die Arterien sind dickwandig und muskelreich, die Venenwände dünn und muskelarm. Eine adventitielle Scheide ist nur am zentralen Arterienstamm entwickelt.

Die Armnerven liegen außerhalb des Geflechtes.

Nager.

Dasyprocta aguti.

Die A. axillaris entsendet einen gemeinsamen Stamm für die Aa. circumfl. hum. anterior, posterior und subscapularis;

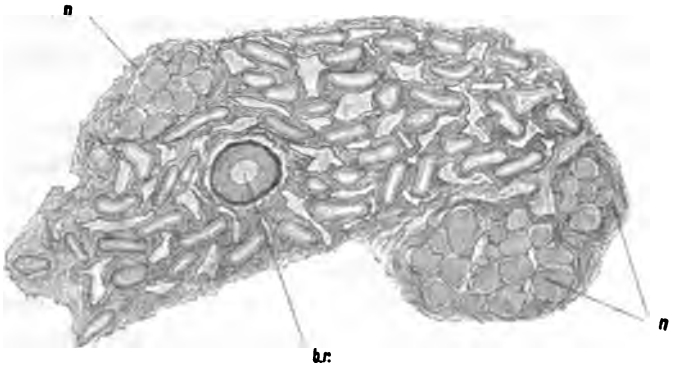

Textfig. 3.

Bradypus bidactylus. Querschnitt durch die A. brachialis *(br)* und das sie umschließende Arterien- und Venengeflecht, Arterien dick-, Venen dünnwandig. *n* Nn. brachiales. Vergr. $^{12}/_{1}$.

die letztere zerfällt in die Circumflexa scapulae und die Thoracodorsalis.

Die A. brachialis, deren distales Stück vor dem Medianus lagert, gibt am Oberarm die Collateralis radialis und die Ulnaris superficialis ab. Die letztere verläuft eine Strecke weit mit dem N. ulnaris, entläßt für denselben einen R. nutritius, zieht hierauf über das Caput commune flexorum hinweg und versorgt die aus demselben hervorgehenden Muskeln.

Die schwache A. radialis superficialis entspringt in der Fossa cubiti; ihr Anfangsstück zieht, bedeckt vom

Biceps lateralwärts und schließt sich dem Musculocutaneus an. Das distale Stück der Arterie passiert den S. antibr. radialis und mündet entsprechend der unteren Radiusepiphyse in die Medianoradialis.

Das Anfangsstück der Speichenarterie sendet einen dem Oberarmbein anliegenden Zweig aufwärts zur Circumflexa hum. anterior.

Am Unterarm entläßt die Armarterie die Ulnaris, Mediana communis und Interossea communis. Die Ulnaris profunda ist stärker als die Radialis, verläuft anfänglich mit dem gleichnamigen Nerven, während ihr distaler Anteil dem Handrückenast des Ulnaris folgt. Am unteren Ende des Vorderarmes verstärkt sich die Ulnaris durch Aufnahme eines Zweiges der Medianoradialis und zieht hierauf über die ulnare Seite des Pisiforme zum fünften Finger. Der Ram. volaris prof. a. ulnaris ist schwach.

Die Mediana communis spaltet sich unmittelbar oberhalb des unteren Drittels des Vorderarms in die Mediana propria und Medianoradialis; die erstere zerfällt in der Vola manus in vier Aa. digit. communes, die sich in je zwei Aa. digit. propriae gabeln. Die stärkere Medianoradialis zieht gegen den Handrücken unter der Sehne eines Muskels, die offenbar der des M. abductor pollicis longus entspricht, aber den ersten Metacarpus nicht mehr erreicht, sondern schon am Carpus endigt. Das Gefäß durchsetzt die Weichteile des Interstitium metac. 2 und bildet in der Vola einen den Mittelhandknochen unmittelbar anliegenden Arcus profundus, der eine Insel bildet. Der Bogen wird an der ulnaren Seite der Hand durch eine Verbindung mit dem Stamm der A. ulnaris (distalwärts vom Pisiforme) abgeschlossen.

Die erste und zweite A. metacarpea volaris entspringen vom Volaast der A. medianoradialis, die dritte und vierte vom tiefen Bogen.

Die Mediana und die Medianoradialis sind von zarten kollateralen Arterien begleitet. An der Mediana findet sich eine ulnare Begleitarterie; dieselbe wird von der Interossea comm. abgegeben, inoskuliert in der Vola manus in die Mediana gerade an der Teilungsstelle der letzteren in die Aa.

digit. comm. und entsendet mehrere zarte Rami musculares. Die Medianoradialis besitzt zwei kollaterale Arterien; die radiale entspringt aus einem Muskelzweig und inoskuliert oberhalb der Mündung der Radialis in die Medianoradialis, die ulnare Arterie zweigt vom Stamm der Medianoradialis ab und verbindet sich mit demselben wieder an der Abgangsstelle des vorher beschriebenen R. profundus.

Noch sei erwähnt, daß die Medianoradialis entsprechend dem distalen Ende des Vorderarms einen über den M. pronator quadratus verlaufenden Zweig ulnarwärts sendet, der zweigespalten in die Ulnaris mündet.

Die A. interossea communis spaltet sich in die Aa. interossea volaris und dorsalis, die ein typisches Verhalten zeigen.

Die Verzweigung der Brachialis von *Dasyprocta aguti* ist demnach durch folgende Eigentümlichkeiten ausgezeichnet: 1. Es ist eine selbständig entspringende Ulnaris superficialis vorhanden. 2. Das Anfangsstück der tief unten abgehenden Radialis superficialis liegt an der dorsalen Seite des Medianus und die Arterie verbindet sich mit der Medianoradialis. 3. Das letztgenannte Gefäß sowie die Mediana besitzen Begleitarterien.

Arctomys marmota.

Die A. axillaris entsendet einen gemeinsamen Stamm für die beiden Circumflexae humeri und die Subscapularis.

Die A. brachialis liegt proximal an der ventralen, in der Mitte des Oberarms an der lateralen, distal an der dorsalen Seite des Medianus. Der Nerv tritt in den Canalis supracondyloideus ein. Die Arterie zieht vor dem Kanal distalwärts. Die Armschlagader entläßt die Collateralis radialis, die Brachialis superficialis und die Collateralis ulnaris inferior. Die Collateralis ulnaris superior fehlt. Die Collateralis radialis entspringt hoch und verläuft ähnlich wie zuweilen beim Menschen an der dorsalen Seite des Latissimus dorsi gegen den Tricepsschlitz hinab. In der Fossa cubiti geht von der Brachialis zunächst die Ulnaris und unterhalb derselben die Interossea communis ab. Der Stamm des Gefäßes selbst wird zur Mediana.

Biceps lateralwärts und schließt sich dem Musculocutaneus an. Das distale Stück der Arterie passiert den S. antibr. radialis und mündet entsprechend der unteren Radiusepiphyse in die Medianoradialis.

Das Anfangsstück der Speichenarterie sendet einen dem Oberarmbein anliegenden Zweig aufwärts zur Circumflexa hum. anterior.

Am Unterarm entläßt die Armarterie die Ulnaris, Mediana communis und Interossea communis. Die Ulnaris profunda ist stärker als die Radialis, verläuft anfänglich mit dem gleichnamigen Nerven, während ihr distaler Anteil dem Handrückenast des Ulnaris folgt. Am unteren Ende des Vorderarmes verstärkt sich die Ulnaris durch Aufnahme eines Zweiges der Medianoradialis und zieht hierauf über die ulnare Seite des Pisiforme zum fünften Finger. Der Ram. volaris prof. a. ulnaris ist schwach.

Die Mediana communis spaltet sich unmittelbar oberhalb des unteren Drittels des Vorderarms in die Mediana propria und Medianoradialis; die erstere zerfällt in der Vola manus in vier Aa. digit. communes, die sich in je zwei Aa. digit. propriae gabeln. Die stärkere Medianoradialis zieht gegen den Handrücken unter der Sehne eines Muskels, die offenbar der des M. abductor pollicis longus entspricht, aber den ersten Metacarpus nicht mehr erreicht, sondern schon am Carpus endigt. Das Gefäß durchsetzt die Weichteile des Interstitium metac. 2 und bildet in der Vola einen den Mittelhandknochen unmittelbar anliegenden Arcus profundus, der eine Insel bildet. Der Bogen wird an der ulnaren Seite der Hand durch eine Verbindung mit dem Stamm der A. ulnaris (distalwärts vom Pisiforme) abgeschlossen.

Die erste und zweite A. metacarpea volaris entspringen vom Volaast der A. medianoradialis, die dritte und vierte vom tiefen Bogen.

Die Mediana und die Medianoradialis sind von zarten kollateralen Arterien begleitet. An der Mediana findet sich eine ulnare Begleitarterie; dieselbe wird von der Interossea comm. abgegeben, inoskuliert in der Vola manus in die Mediana gerade an der Teilungsstelle der letzteren in die Aa.

dessen Verzweigung nicht injiziert war, die Fingerarterien abgibt.

Die A. ulnaris ist rudimentär; sie stellt bloß eine A. comitans des N. ulnaris dar.

Die A. interossea communis spaltet sich in die Interossea volaris und dorsalis; letztere endigt in den Streckern; die erstere schickt einen starken R. perforans zum Handrücken, der das Interstitium 4 durchsetzt und den tiefen Bogen abschließt.

Myopotamus coypus.

Die A. axillaris entsendet eine starke Thoracalis lateralis und unterhalb derselben einen gemeinsamen Stamm für die Aa. circumflexae humeri und ein auffallend starkes Gefäß, von welchem die Thoracodorsalis und eine (schwache) Circumflexa scapulae abzweigen. Der Hauptstamm des Gefäßes windet sich um den Teres major und gelangt in die Fossa infraspinata.

Die A. brachialis, deren größere, untere Hälfte von einem muskulösen Achselbogen bedeckt wird, liegt bis zur Abzweigungsstelle der Collateralis ulnaris inferior hinab, dorsomedial vom N. medianus, ihr Endstück in der Fossa cubiti lateral vom Nerven; zwischen den beiden Stellen kreuzt die Arterie die vordere Fläche des Medianus. Die Brachialis entsendet nebst Muskelzweigen die Aa. collateralis radialis, collateralis uln. inf., transversa cubiti und dort, wo die Arterie den Nerven kreuzt, die Brachialis superficialis; es entspricht dieser Punkt dem Abgang der A. collateralis ulnaris inferior.

In der Fossa cubiti angelangt, entläßt die wieder typisch gelagerte Armschlagader die Aa. mediana, recurrens ulnaris und interossea communis und setzt sich hierauf als Ulnaris distalwärts fort.

Die A. collateralis radialis begleitet den Radialis nur auf einer kurzen Strecke und verzweigt sich im Triceps.

Die A. radialis superficialis liegt proximal an der lateralen Kante des Pronator teres und auf dem Biceps. Sie gabelt sich bald in einen stärkeren, lateralen und einen

Die A. radialis superficialis verläuft mit dem N. musculocutaneus abwärts und endigt als Hautgefäß am Handrücken.

Die A. mediana communis ist stark und teilt sich am kaudalen Rand des M. pronator teres in die Aa. medianoradialis und mediana propria.

Die Medianoradialis entsendet für die rudimentäre erste Zehe die Arterie der radialen Seite und zieht hierauf, bedeckt von der Sehne des Abductor pollicis longus, zum Handrücken. Nach Abgabe eines Zweiges an das Rete dorsale perforiert der Gefäßstamm die Weichteile des Interstitium metac. 2, entläßt aber vorher noch die A. metac. dors. prof. 2.

Die Mediana propria zerfällt in vier Aa. digit. communes.

Die A. ulnaris ist sehr schwach. Das Begleitgefäß des R. prof. n. ulnaris gehört vorzugsweise der Medianoradialis an.

Die Interossea communis verhält sich in typischer Weise.

An einem zweiten Exemplar liegt im Gegensatz zum ersten die proximale Hälfte der Armarterie an der dorsalen, die distale an der ventralen Seite des Medianus; von diesem Abschnitt der Arterie zweigt die Brachialis superficialis ab.

Pedetes caffer.

Die A. axillaris besitzt einen gemeinsamen Stamm für die Aa. circumflexa humeri posterior, subscapularis und collateralis radialis. Die Circumflexa humeri anterior entspringt selbständig.

Die A. brachialis entsendet oberhalb der Fossa cubiti eine schwache Brachialis superficialis, die sich in eine in den Fingerbeugern endigende Radialis superficialis fortsetzt. Hierauf passiert die Armschlagader in Begleitung des Medianus den Canalis supracondyloideus, gibt in der Fossa cubiti die Ulnaris ab und zerfällt weiter unten in die Mediana und Interossea communis.

Die A. mediana löst sich in der Hohlhand in vier Aa. digit. comm. und in die ulnare Randarterie der fünften Zehe auf.

Es ist auch eine rudimentäre A. medianoradialis vorhanden, die am distalen Rand des M. pronator teres von der Mediana

communis abzweigt, zwischen Handwurzel und Sehne des M. flexor pollicis longus durchzieht, einen Zweig an den sogenannten Präpollex entsendet und hierauf im Rete dorsale endigt.

Die A. ulnaris ließ sich bis an den tiefen Hohlhandast des Ulnaris verfolgen. Die weitere Verzweigung der Arterie war nicht injiziert.

Die A. interossea communis spaltet sich in die Interossea volaris und dorsalis, die nichts Bemerkenswertes darbieten.

Lagostomus trichodactylus.

Die A. axillaris besitzt einen Truncus communis für die Aa. circumflexa hum. posterior und collateralis radialis. Die Circumflexa scapulae fehlt und die Circumflexa humeri anterior ist ein selbständiger Ast der A. axillaris.

Die A. brachialis entsendet die Brachialis superficialis, die in eine mit dem oberflächlichen Ast des Radialis verlaufende Radialis superf. übergeht und spaltet sich entsprechend der Fossa cubiti in die Aa. mediana communis und interosseo-ulnaris.

Die kräftig entwickelte A. mediana communis teilt sich in der Mitte des Unterarms in eine gut entwickelte Mediano-radialis und eine rudimentäre Mediana propria.

Die Mediana propria zerfällt in der Vola manus in zarte Aa. digit. comm. und diese anastomosieren im Bereich der Mittelhandköpfchen mit den Aa. metacarp. vol.

Die A. medianoradialis zieht unter der Sehne des M. abductor pollicis longus durch, perforiert vom Handrücken aus die Weichteile des Interstitium metac. 1 und bildet in der Vola mit dem R. profundus a. ulnaris den Arcus volaris profundus. Vom Bogen zweigen drei A. metac. vol. ab, welche sich in je zwei Aa. digitales propriae spalten.

Die A. ulnaris ist rudimentär; sie anastomosiert entsprechend der Handwurzel mit der A. mediana.

Die Aa. interosseae bieten nichts Auffallendes dar; die dorsale ist stärker als die volare.

Sciurus aureogaster.

Von der A. axillaris zweigt ein gemeinsamer Stamm für die beiden Circumflexae humeri und die Collateralis radialis ab.

Die A. brachialis zieht vor dem Canalis supracondyloideus distalwärts und entsendet in der Fossa cubiti die Aa. ulnaris, interossea communis und mediana communis. Der N. medianus passiert den genannten Kanal.

Die A. ulnaris ist schwach.

Die A. mediana communis entläßt am kaudalen Rande des Pronator teres die Medianoradialis, die gleich der Ulnaris nicht genügend injiziert war.

Die A. mediana propria zerfällt in vier Aa. digit. communes.

Aa. interosseae typisch.

Hystrix cristata ♀.

Von der A. axillaris zweigt ein Truncus communis für beide Aa. circumflexae humeri und die Subscapularis ab, welch letztere sich in die Thoracodorsalis und Circumflexa scapulae gabelt.

Die A. brachialis entsendet die Collateralis radialis, oberhalb des Ellbogengelenkes einen gemeinsamen Stamm für die Brachialis superficialis und die Collateralis ulnaris inferior, in der Fossa cubiti die Ulnaris und Interossea communis, nach deren Abgang der Stamm des Gefäßes in die Mediana ausläuft. Die Collateralis ulnaris superior fehlt.

Die Radialis superficialis endigt am Vorderarm als Hautmuskelarterie.

Von der A. mediana communis zweigt etwa in der Mitte des Vorderarms eine starke A. medianoradialis ab. Diese schlüpft unter der Sehne des Abductor pollicis longus durch und zieht zum Interstitium metac. 2, welches sie durchsetzt, um mit einem R. perforans der Interossea volaris den schwachen Arcus profundus zu bilden.

Die A. mediana propria, die an Stärke der Medianoradialis gleich ist, teilt sich in zwei lange Zweige, von welchen der mediale im ulnaren Tastballen endigt, während der laterale,

dessen Verzweigung nicht injiziert war, die Fingerarterien abgibt.

Die A. ulnaris ist rudimentär; sie stellt bloß eine A. comitans des N. ulnaris dar.

Die A. interossea communis spaltet sich in die Interossea volaris und dorsalis; letztere endigt in den Streckern; die erstere schickt einen starken R. perforans zum Handrücken, der das Interstitium 4 durchsetzt und den tiefen Bogen abschließt.

Myopotamus coypus.

Die A. axillaris entsendet eine starke Thoracalis lateralis und unterhalb derselben einen gemeinsamen Stamm für die Aa. circumflexae humeri und ein auffallend starkes Gefäß, von welchem die Thoracodorsalis und eine (schwache) Circumflexa scapulae abzweigen. Der Hauptstamm des Gefäßes windet sich um den Teres major und gelangt in die Fossa infraspinata.

Die A. brachialis, deren größere, untere Hälfte von einem muskulösen Achselbogen bedeckt wird, liegt bis zur Abzweigungsstelle der Collateralis ulnaris inferior hinab, dorsomedial vom N. medianus, ihr Endstück in der Fossa cubiti lateral vom Nerven; zwischen den beiden Stellen kreuzt die Arterie die vordere Fläche des Medianus. Die Brachialis entsendet nebst Muskelzweigen die Aa. collateralis radialis, collateralis uln. inf., transversa cubiti und dort, wo die Arterie den Nerven kreuzt, die Brachialis superficialis; es entspricht dieser Punkt dem Abgang der A. collateralis ulnaris inferior.

In der Fossa cubiti angelangt, entläßt die wieder typisch gelagerte Armschlagader die Aa. mediana, recurrens ulnaris und interossea communis und setzt sich hierauf als Ulnaris distalwärts fort.

Die A. collateralis radialis begleitet den Radialis nur auf einer kurzen Strecke und verzweigt sich im Triceps.

Die A. radialis superficialis liegt proximal an der lateralen Kante des Pronator teres und auf dem Biceps. Sie gabelt sich bald in einen stärkeren, lateralen und einen

schwächeren, medialen Ast; der erstere schickt einen Hautzweig zum Dorsum manus und verläuft selbst oberflächlich über die Sehne des Abductor pollicis longus zum Handrücken. Der mediale Ast der Radialis superficialis versorgt die Beuger, sowie die radiale Muskelgruppe und teilt sich wieder in zwei Zweige. Der mediale zerfällt in zwei die Mediana flankierende Gefäße, die in die Digit. communis 1, beziehungsweise in die Ulnaris münden; in der Fortsetzung dieser Begleitarterien ziehen Äste von der ersten Digitalis comm. zur zweiten und von der Ulnaris zur Digitalis comm. 4. Der laterale Zweig zieht zwischen Carpus und Sehne des Abductor pollicis longus durch und mündet in das tiefe Rete dorsale.

Die A. transversa cubiti sendet einen an der lateralen Seite des M. brachialis verlaufenden Zweig aufwärts und eine Begleitarterie des R. superf. n. radialis abwärts zur Haut an der Streckseite des Vorderarms.

Die A. mediana gibt die 1 bis 4 Aa. digit. communes sowie die ulnare Randarterie des fünften Fingers ab. Die letztere sowie die Digitalis communis 1 senden je einen Zweig zu dem radialen, beziehungsweise dem ulnaren Tastballen.

Die A. ulnaris ist ziemlich gut entwickelt; sie gabelt sich im unteren Drittel des Vorderarms in den R. dorsalis und volaris. Der letztere mündet in die ulnare Digitalis des fünften Fingers. Der R. volaris prof. a. ulnaris ist äußerst zart und versorgt den betreffenden Ast des N. ulnaris. Der tiefe Bogen fehlt.

Die A. interossea communis zerfällt in eine starke Interossea volaris und dorsalis. Die letztere teilt sich bald in einen tiefliegenden und einen oberflächlichen Zweig. Dieser gelangt schon über der Mitte des Vorderarms unter die Haut und verläuft mit dem R. superficialis der Radialis zum Handrücken. Auch der tiefe Zweig erreicht das Dorsum manus und inoskuliert in das Rete dorsale. Dieses Rete liegt bedeckt von den Strecksehnen und entsendet die erste bis dritte Metacarpea dors. profunda, während die vierte Metacarp. dors. prof. aus dem Handrückenast der Ulnaris stammt. Jede von diesen Arterien besitzt einen tiefen, zwischen die Mittelhandknochen eindringenden Zweig, der sich entsprechend den Interdigitalfalten mit einer A. digitalis comm. verbindet.

Das oberflächliche Arteriennetz des Handrückens wird gebildet: 1. vom lateralen Ast der A. radialis superficialis und 2. vom oberflächlichen Zweig der A. interossea dorsalis.

Nach den bisher vorliegenden Beschreibungen würde bei *Myopotamus* eine typische A. brachialis profunda fehlen, doch müßten noch einige Fälle untersucht werden, um die Norm festzustellen. Desgleichen bleibt es späteren Untersuchungen vorbehalten, zu entscheiden, ob das tiefliegende radiale Gefäß für gewöhnlich der Mediana oder der Radialis superficialis angehört. Die Abzweigungsart der Aa. metacarp. dors. prof. und des Geflechtes variiert auch, so daß von den Arterien des Vorderarms eigentlich nur die Mediana konstant ist.

Die Nager besitzen Medianatypus; rudimentär ist die Mediana propria nur bei *Lagostomus trichodactylus*, die Medianoradialis ist bei allen, *Myopotamus* ausgenommen, vorhanden. Die Brachialis superficialis fehlt bei *Sciurus aureogaster*, die A. ulnaris ist bei einigen schwach oder rudimentär.

Karnivoren.

Felis tigris.

Die A. axillaris gibt einen gemeinsamen Stamm für die Aa. subscapularis, circumflexa hum. posterior und circumflexa scapulae ab, während die Circumflexa hum. anterior selbständig entspringt.

Die A. brachialis entsendet oberhalb des Canalis supracondyloideus die Collateralis radialis und in gleicher Höhe die Collateralis ulnaris inferior und die Brachialis superficialis, unterhalb des Kanales die Aa. ulnaris und interosseae; der Stamm der Armarterie setzt sich in die Mediana fort.

Die A. radialis superficialis versorgt die Vorderarmmuskeln und verläuft als zarte Begleitarterie des N. cutaneus antibr. lateralis distalwärts.

Die A. mediana communis teilt sich in die Medianoradialis und eine rudimentäre Mediana propria, die den N. medianus nur bis zum Carpus begleitet. In der Vola manus

schließen sich dem Medianus und seiner Verzweigung Zweige der Aa. metacarpeae volares an, welche mit der rudimentären A. mediana in Verbindung treten.

Die A. medianoradialis zieht zwischen dem Carpus und den Sehnen der Mm. abductor pollicis longus und radialis externus longus durch, perforiert die Weichteile des Interstitium metacarpeum 2, um den tiefliegenden Hohlhandbogen zu bilden; derselbe wird vom R. prof. a. ulnaris abgeschlossen und gibt vier Aa. metac. volares ab. Die erste zieht zwischen den beiden Köpfen des M. inteross. externus distalwärts, die zweite bis vierte durchsetzen die entsprechenden Interstitia metacarpea, gelangen auf den Handrücken und teilen sich in den Interdigitalfalten in Aa. digit. propriae.

Die starke A. ulnaris läuft in den tiefen Volarast aus.

Die Aa. interosseae verhalten sich in typischer Weise.

Felis serval.

Die A. axillaris entsendet einen starken Truncus communis für die beiden Circumflexae humeri, die Thoracodorsalis und die Circumflexa scapulae.

Die A. brachialis gibt oberhalb des Canalis supracondyloideus nebst Muskelzweigen die Collateralis radialis und die Brachialis superf. ab, unterhalb desselben die Recurrens ulnaris, die Interossea dorsalis und einen gemeinsamen Stamm für die Ulnaris und die Interossea volaris. Die Brachialis selbst setzt sich als Mediana comm. fort.

Die A. radialis superficialis zerfällt am Handrücken in mehrere Aa. metac. dors. superficiales.

Die Mediana communis teilt sich in eine mächtige Medianoradialis und eine äußerst rudimentäre Mediana propria. Die erstere perforiert nach Abgabe eines Astes an das Rete dorsale das Interstitium metac. 2, um den tiefen Bogen zu bilden. Die zarte volare Verzweigung der Mediana propria begleitet die Fingernerven distalwärts.

Die A. ulnaris verläuft mit dem tiefen Volarast des N. ulnaris und bildet mit dem R. perforans der Medianoradialis den tiefen Bogen. Derselbe entläßt drei Aa. metac. volares, die sich in je zwei Fingerarterien spalten.

Die Aa. interosseae verzweigen sich ähnlich wie beim Menschen.

Felis concolor.

Die A. brachialis entläßt eine Collateralis radialis, die nach kurzem Verlauf im Triceps endigt. Eine zweite Collateralis radialis, welche den Nerven bis zum Vorderarm begleitet, stammt von der Circumflexa posterior ab. Als nächster Ast der Armschlagader folgt die Brachialis superficialis, dieser die Ulnaris und die Interossea, unterhalb welcher sich der Stamm der Brachialis in die Mediana communis fortsetzt.

Die Radialis superficialis verläuft mit der V. cephalica zum Handrücken.

Die Mediana communis gabelt sich in eine starke Medianoradialis und eine rudimentäre Mediana propria.

Die A. medianoradialis perforiert das Interstitium metacarp. 2 und bildet mit der Ulnaris den tiefen Hohlhandbogen, von welchem die zweite bis vierte Aa. metacarp. volares abzweigen; diese gabeln sich entsprechend den Köpfen der Metacarpusknochen in je zwei Aa. digitales propriae; die zweite und die dritte Digit. communis sind weit dorsalwärts verschoben.

Die Mediana propria spaltet sich in feine Zweigchen, die der volaren Verzweigung des Medianus folgen.

Die A. ulnaris ist schwach; ihr distales Ende anastomosiert mit der Interossea volaris und bildet mit der Medianoradialis den Arcus profundus. Ein zarter R. vol. superficialis begleitet den gleichnamigen Nerven.

Die A. interossea volaris sendet einen R. perforans zum Rete dorsale; ihr volares Ende verbindet sich, wie bemerkt, mit der Ulnaris.

Die Interossea dorsalis endigt in den Fingerstreckern.

Felis pardus.

Die A. axillaris entläßt einen starken Ast, der nach Abgabe der Thoracodorsalis sich in die Aa. circumflexa hum. posterior und circumfl. scapulae gabelt. Die Circumflexa hum. anterior entspringt für sich.

Die A. brachialis entsendet oberhalb des Canalis supracondyloideus die Collateralis radialis, Collateralis ulnaris inferior und die Brachialis superficialis, unterhalb des Kanals die Recurrens ulnaris, Interossea dorsalis, die Mediana communis, die Interossea volaris und setzt sich hierauf in die A. ulnaris fort.

Von der Brachialis superficialis zweigt die A. transversa cubiti ab.

Die Radialis superficialis reicht nicht weit hinab.

Die schwache A. mediana communis ist sehr lang, da sie sich erst entsprechend dem distalen Viertel des Vorderarms in die Medianoradialis und Mediana propria gabelt.

Die A. medianoradialis tritt zwischen Carpus und der Sehne des Abductor poll. longus durch, passiert das Interstitium metac. 2 und mündet in einen Zweig des R. vol. profundus a. ulnaris.

Die A. mediana propria ist stark reduziert; ihr Querdurchmesser beträgt nur die Hälfte von dem der Medianoradialis, ihre volare Verzweigung ist zart und folgt den Fingernerven.

Die kräftige A. ulnaris läuft in den R. vol. profundus aus, der den vom Pisiforme, Lig. pisohamatum und dem Carpus gebildeten Kanal zum Durchtritt benützt. Der R. vol. profundus zerfällt radiär in die erste bis vierte A. metac. volaris, von welchen die dritte die stärkste ist. Die distalen Hälften der zweiten und der dritten Metac. volaris lagern dorsalwärts verschoben zwischen den Mittelhandknochen und teilen sich in Aa. digit. propriae; das Endstück der vierten Arterie dieser Art liegt wie eine Digitalis communis im Metakarpalkanal.

Die beiden Aa. interosseae verhalten sich typisch; nur ist die Interossea volaris ein wenig schwach.

Hyaena striata.

Die A. axillaris entsendet einen gemeinsamen Stamm für die Circumflexae humeri und die Subscapularis.

Die A. brachialis entläßt oberhalb des Canalis supracondyloideus die Brachialis superficialis, in der Fossa cubiti

die Ulnaris und die Interosseae und setzt sich als Mediana distalwärts fort.

Die A. radialis superficialis ist rudimentär.

Die A. mediana teilt sich in der Vola manus von einem Punkte aus in drei Aa. digit. communes und anastomosiert mit dem Endast der A. interossea volaris.

Die A. ulnaris ist auffallend zart.

Die Interossea dorsalis endigt in den Fingerstreckern, die Interossea volaris schließt sich dem R. volaris prof. n. ulnaris an und bildet den tiefen Bogen.

Die vordere Wand des linken Canalis supracondyloideus besteht aus einem Band, dessen proximales Ende von einem kurzen stachelförmigen Processus supracondyloideus entspringt, während rechterseits der Kanal in typischer Weise allseitig von knöchernen Wänden umgeben ist. An einem zweiten Exemplare konnte das gleiche Verhalten festgestellt werden.[1]

Mustela foina.

Die A. axillaris entsendet die Circumflexa anterior und unterhalb derselben einen gemeinsamen Stamm für die Circumflexa posterior, Circumflexa scapulae und Thoracodorsalis, und zwar spaltet sich der Stamm des Gefäßes in die Thoracodorsalis und einen Truncus für die beiden anderen Gefäße.

Die A. brachialis, deren obere Hälfte an der lateralen Seite des Medianus verläuft, während die untere Hälfte typisch lagert, gibt oberhalb des Canalis supracondyloideus zwei Rami collaterales radiales und die Brachialis superficialis ab, unterhalb des Kanals die Ulnaris und die Interosseae. Die Armarterie setzt sich hierauf in die Mediana communis fort.

Die A. radialis superficialis zieht mit dem oberflächlichen Ast des N. radialis auf den Handrücken hinab, schickt den Beugern einen starken Zweig zu und zerfällt in

[1] Fr. Meckel (23) hat bei *Cricetus* und *Sciurus*, Otto nur bei letzterem den Kanal beobachtet, L. Barkow (Disquisit. recent. de arteriis mammal. etc. Acta Leop. Carol. Vol. 20) vermißte bei beiden den Canalis entepicondyloideus und schließt daraus mit Recht auf die Variabilität desselben.

mehrere Aa. metacarp. dors. superf., welche mit den gleichnamigen tief gelegenen Arterien sowie mit den Zehenarterien anastomosieren.

Die Mediana communis teilt sich unterhalb der Mitte des Vorderarms in die Medianoradialis und die Mediana propria, von welchen die letztere doppelt so stark als die erstere ist.

Die Mediana propria zerfällt in die Aa. digitales communes.

Die Medianoradialis zieht zwischen Carpus und Sehne des Abductor pollicis longus durch, perforiert die Weichteile des Interstitium metac. 2 und bildet mit der Ulnaris den tiefen Hohlhandbogen.

Die A. ulnaris verläuft mit dem tiefen Volarast des N. ulnaris zum Arc. profundus.

Der R. dorsalis der Interossea volaris bildet mit Zweigen der Medianoradialis ein Rete dorsale. Die Interossea dorsalis ramifiziert sich in den Streckern.

Lutra vulgaris.

Die A. axillaris entsendet einen Truncus communis für die Circumflexae humeri und die Subscapularis (Thoracodorsalis und Circumflexa scapulae).

Die A. brachialis gibt oberhalb des Canalis supracondyloideus zwei starke Zweige für den Triceps ab — die Collateralis radialis fehlt —, ferner einen gemeinsamen Stamm für die Brachialis superficialis und die Collateralis ulnaris inferior; unterhalb des Kanals einen Truncus communis für die Ulnaris, die Recurrens ulnaris und die Interossea dorsalis, während der fortgesetzte Stamm der Brachialis sich in die Mediana comm. und die Interossea volaris spaltet.

Die A. radialis superficialis gibt zahlreiche Zweige für die Beuger ab; sie zerfällt in mehrere Aa. metac. dors. superficiales und sendet einen Ast zur Radialseite des ersten Fingers.

Die A. mediana communis schickt unterhalb der Mitte des Vorderarms die Medianoradialis zum Handrücken; ihre Endverzweigung war nicht injiziert.

Die A. mediana propria zerfällt in vier Aa. digit. communes.

Die A. ulnaris bildet eine Insel, durch welche der N. ulnaris zieht; die Arterie entläßt einen starken oberflächlichen Zweig für die Vorderarmmuskeln und die Haut der Palma. Der mit dem Ulnaris distalwärts verlaufende Stamm der A. ulnaris ist schwach und spaltet sich in der Vola manus in zwei den Nerven flankierende Ästchen. Überdies sind zu nennen: ein Zweig für die ulnare Seite des fünften Fingers und der Ram. volaris profundus, der von Seite der A. interossea volaris eine Verstärkung erhält. Die vom tiefen Bogen abstammenden Aa. metac. volares anastomosieren entsprechend den Metacarpophalangealgelenken mit den Aa. digit. communes.

Die starke Interossea volaris gibt Zweige für die Mm. flexor carpi radialis und flexor digit. ab und anastomosiert mit dem R. volaris profundus n. ulnaris; die Interossea dorsalis versorgt die Streckergruppe.

Herpestes (javanicus?).

Die A. brachialis entläßt oberhalb des Canalis supracondyloideus die Aa. collateralis radialis, collat. ulnaris und die Brachialis superf., unterhalb des Kanals die Ulnaris, Mediana communis und Interossea communis. Die Mediana communis setzt den Stamm der Armarterie fort.

Die A. radialis superficialis begleitet den R. superf. n. radialis, welcher zwischen M. brachialis und Triceps an die Oberfläche gelangt, zum Handrücken.

Die A. mediana communis gabelt sich in die Mediana propria und Medianoradialis.

Die A. mediana propria bildet mit einem Zweig des R. dorsalis a. ulnaris den Arcus vol. sublimis, der die Aa. digit. communes entsendet.

Die A. medianoradialis entspringt höher als sonst von der Armarterie; sie entläßt die Metac. dors. prof. 1, bildet mit dem R. perforans a. interosseae volaris einen tiefliegenden Handrückenbogen, von welchem die übrigen Metac. dors. profundae abzweigen und durchsetzt das Interstitium metac. 1. Die

Aa. metac. dorsales anastomosieren entsprechend den Interdigitalfalten mit den Aa. digit. communes.

Die A. ulnaris, welche infolge von reichlicher Astabgabe am Pisiforme schon sehr zart ist, verstärkt sich durch Anastomosen mit dem Endstück der Interossea volaris und dem unteren Drittel der Mediana. Der R. vol. profundus a. ulnaris verbindet sich mit den Rami perforantes der Aa. metac. dors. profundae zum tiefen Bogen.

Die Aa. interosseae verhalten sich in typischer Weise.

Herpestes javanicus.

Die A. axillaris entsendet zwei R. pectorales sowie einen Truncus communis für die Circumflexae humeri und die Subscapularis.

Die A. brachialis, deren distale Hälfte vom muskulösen Achselbogen bedeckt ist, entläßt oberhalb des Canalis supracondyloideus die Collateralis radialis, die Collateralis ulnaris inf. und die Brachialis superficialis, unterhalb des Kanals von einem Punkt aus die Interossea comm. und die Ulnaris, während ihr Stamm sich als Mediana communis fortsetzt.

Die Brachialis superficialis gabelt sich in die Radialis superf. und die Ulnaris superf., von welchen die letztere in den Fingerbeugern endigt. Die erstere zieht mit dem Hautast des Radialis zum Handrücken und zu den Fingern.

Die A. mediana communis teilt sich an der Grenze zwischen dem oberen und dem mittleren Drittel des Vorderarms in die Medianoradialis und die Mediana propria; jene wird zum tiefliegenden Bogen, diese zerfällt in die Digitales communes.

Die schwache A. ulnaris folgt dem tiefen Volarast des gleichnamigen Nerven.

Die Aa. interosseae verhalten sich typisch.

Herpestes fasciatus.

Die A. axillaris gibt einen Truncus communis für die Aa. circumflexae humeri und c. scapulae ab.

Die A. brachialis entsendet oberhalb des Canalis supracondyloideus die Aa. collat. radialis, collat. ulnaris inferior und

brachialis superf., unterhalb des Kanals die Recurrens ulnaris und einen gemeinsamen Stamm für die Ulnaris und Interossea communis. Hierauf setzt sich der Stamm der Arterie in die Mediana communis fort.

Die Brachialis superficialis gabelt sich in einen R. radialis und ulnaris; der letztere endigt in der Beugergruppe des Vorderarms. Die Radialis superficialis, deren Handrückenzweige mit solchen der Medianoradialis anastomosieren, zerfällt in vier Aa. metac. dors. superficiales.

Die A. mediana communis teilt sich zwischen dem oberen und dem mittleren Drittel des Vorderarms in die Mediana propria und die Medianoradialis; rechts ist letztere, links die erstere stärker. Die linke Medianoradialis perforiert den Pronator teres.

Die A. mediana propria biegt in der Vola manus ulnarwärts ab und anastomosiert mittels eines feinen Astes mit dem oberflächlichen Ast der Ulnaris; sie entsendet vier Aa. digit. communes, von welchen die zweite bis vierte aus dem bogenförmigen Anteil der Arterie entspringen.

Die A. medianoradialis tritt zwischen der Sehne des Abductor pollicis longus und der Handwurzel auf den Handrücken über, wo sie sich zum Interstitium metac. 1 begibt und einen Ast zum zweiten Interstitium metac. sendet (Aa. metac. dors. prof.).

Die A. ulnaris ist nicht stark entwickelt; nach Abgabe eines Astes für das Rete dorsale, der auch die dorsomediale Seite des fünften Fingers versorgt, tritt sie mit dem gleichnamigen Nerven in die Vola ein und versorgt hier die ulnare Seite des fünften Fingers. Ein feines Zweigchen, welches den tiefen Ast des N. ulnaris begleitet, stammt vom Ramus dorsalis des Gefäßes.

Die A. interossea dorsalis verzweigt sich als Muskelarterie zwischen den Streckern.

Die Interossea volaris gibt am distalen Ende einen Ramus perforans dorsalis ab, aus dem die dritte und vierte Aa. metac. dors. prof. hervorgehen.

Sämtliche Aa. metac. prof. dors. anastomosieren entsprechend den Köpfen der Mittelhandknochen mit den Metac.

dors. superficiales und senden Rami perforantes in die Vola manus. Diese gehen in Aa. metac. volares über, welche entsprechend den Köpfchen der Mittelhandknochen mit den Aa. digit. comm. anastomosieren.

Bei *Herpestes griseus* verläuft die Armschlagader vor dem Canalis entepicondyloides (E. Schwalbe [17]). In meinen Fällen zog das Gefäß mit dem Medianus durch den Kanal. Die Ulnaris ist bei den *Herpestes*-Arten schwach. Bei *Herpestes* (Species?) verstärkt sie sich durch Anastomosen mit der Mediana und Interossea.

Viverra civetta.

Die A. axillaris entsendet einen gemeinsamen Stamm für die Aa. circumfl. hum. anterior, circumfl. hum. posterior, circumfl. scapulae und für eine starke, den Triceps durchbohrende Collateralis radialis.

Von der A. brachialis gehen ab: eine zweite Collateralis radialis, die den gleichnamigen Nerven außerhalb des Tricepsschlitzes begleitet und hierauf in den Muskel eindringt, eine mit dem N. cutaneus antibr. medialis verlaufende A. ulnaris superficialis, die Brachialis superficialis, die Recurrens ulnaris und ein Truncus communis für die Aa. ulnaris und interosseae; der Stamm der Armarterien selbst geht in die Mediana über.

Die A. radialis superficialis zerfällt schon im oberen Drittel des Vorderarms in zwei gleichstarke Gefäße, von welchen das laterale zum Interst. metac. 1 und 2, das mediale zum Interst. metac. 3 verläuft, wo sie entsprechend den Köpfen der Mittelhandknochen sich in Aa. metac. dors. superf. gabeln und mit den Aa. digit. comm. anastomosieren. Die vierte A. metac. dors. superf., die sich ähnlich den anderen verhält, stammt aus dem Handrückenast der A. ulnaris.

Die A. mediana communis teilt sich unmittelbar unter der Mitte des Vorderarms in die Mediana propria und die Medianoradialis, deren Querdurchmesser nur ein Drittel der ersteren beträgt.

Die Mediana propria zeigt insofern den Charakter eines einfachen Geflechtes, als sie zu beiden Seiten von einem Gefäßrohr begleitet wird. Das mediale Begleitgefäß ent-

springt unterhalb des Abganges der A. interosseoulnaris von der Mediana communis und mündet am Carpus in einen Querast der Mediana. Die laterale Begleitarterie zweigt von der Mediana propria ab und inoskuliert auch in einen Querast der Mediana, der jedoch tiefer liegt als der mediale. In der Vola manus zerfällt die Mediana radiär in die erste bis vierte A. digit. communis, die entsprechend den Interdigitalfalten sich in die Aa. digit. propriae gabeln und mit den Aa. metac. dors. superf. anastomosieren. Die radiale Digitalis propria des ersten Fingers zweigt proximal von der A. digit. comm. 1 von der Mediana ab, die ulnare Digitalis propria des fünften Fingers von der A. ulnaris.

Die A. ulnaris teilt sich bald nach ihrem Ursprung in den R. dorsalis und R. volaris; ersterer zieht mit dem gleichnamigen Zweig des N. ulnaris zum Handrücken, letzterer, der schwächere von beiden, mit dem volaren Ast des Nerven in die Hohlhand. Der oberflächliche volare Ast versorgt die ulnare Seite des fünften Fingers und anastomosiert mit der Aa. digit. comm. 4. Der tiefe volare Ast bildet mit dem Hohlhandzweig der Medianoradialis den Arcus volaris profundus und anastomosiert überdies vor dem Köpfchen des fünften Metacarpus mit der ulnaren Arterie des fünften Fingers.

Die schwache Medianoradialis zieht zwischen dem Carpus und der Sehne des Abductor pollicis longus durch, verläuft zum Interst. metac. 2, gibt als Dorsalis manus prof. für dieses wie für das erste Interstitium eine A. metac. dors. prof. ab und perforiert gegen die Vola, um durch Inoskulation in den R. prof. a. ulnaris den tiefen Bogen zu bilden. Doch sei bemerkt, daß dieser sowie auch die von demselben abzweigende A. metac. volaris 4 stärker sind als die Medianoradialis.

Der R. perforans a. interosseae volaris entsendet die Aa. metac. dors. prof. 3 und 4. Beide Interosseae verhalten sich sonst in typischer Weise.

E. Göppert (22) gibt an, daß bei den Viverriden die Brachialis, nachdem sie die Medianusschlinge passiert hat, vor dem Medianus lagert; in meinen Fällen verläuft die Arterie an der hinteren Seite des Nerven.

Meles taxus.

Die A. brachialis entsendet an der Grenze zwischen dem mittleren und unteren Drittel des Oberarms die A. brachialis superficialis, durchsetzt mit dem Medianus den Canalis supracondyloideus, gibt in der Fossa cubiti die Mediana communis ab und zerfällt hierauf in die Aa. ulnaris und interosseae.

Die A. radialis superficialis teilt sich am Handrücken in die dritte und vierte A. metac. dors. prof., die sich in je zwei Aa. digit. dors. gabeln.

Die A. mediana communis spaltet sich in die Mediana propria und Medianoradialis.

Die Mediana propria zerfällt von einem Punkt aus in vier Aa. digit. communes.

Die A. medianoradialis durchsetzt den Spalt zwischen Carpus und Sehne des Abductor pollicis longus, begibt sich zum Interstitium metac. 2, wo sie sich in die Metac. dors. prof. 2 und den Ramus perforans für die Vola manus teilt.

Die stark entwickelte A. ulnaris besitzt einen oberflächlichen und einen tiefen Hohlhandast; der erstere zieht zum fünften Finger und anastomosiert mit der Digital. comm. 4, der letztere begleitet den R. profundus n. ulnaris und bildet mit dem R. perforans der Medianoradialis den Arcus volaris profundus. Die aus dem Bogen hervorgehenden Aa. metac. volares sind schwach.

Aa. interosseae. Der R. perforans der Interossea volaris ist stärker als der R. volaris. Die Interossea dorsalis verzweigt sich in den Streckern.

Arctitis Binturong.

Die A. axillaris entsendet eine schwache Circumflexa hum. anterior und einen Truncus comm. für die Aa. circumfl. hum. posterior und subscapularis.

Die A. brachialis gibt oberhalb des Canalis supracondyloideus die Collateralis radialis und die Brachialis superf., unterhalb desselben die schwache Ulnaris und an der gleichen Stelle die Interossea communis ab, während der fortgesetzte Stamm zur Mediana communis wird.

Die A. radialis superficialis verläuft mit der V. cephalica und spaltet sich am Handrücken in mehrere Aa. metac. superficiales.

Die A. mediana communis ist geflechtartig angelegt, der zentrale Stamm wird außen wie innen von je einer langen, dünnen Arterie flankiert, die stellenweise mit dem Hauptgefäß anastomosiert. Auf diese Weise bildet sich eine Gefäßkette, von der Muskeläste abzweigen. In der Mitte des Vorderarms teilt sich der Hauptstamm in eine rudimentäre Mediana propria und die von der bezeichneten Gefäßkette begleitete Medianoradialis.

Die A. mediana propria löst sich in der Vola manus in vier sehr zarte Aa. digit. communes auf, die sowohl untereinander als auch mit der ulnaren Digitalarterie des fünften Fingers (von der Ulnaris) anastomosieren.

Die A. medianoradialis begibt sich mit der ihr angeschlossenen Gefäßkette auf den Handrücken; das Interstitium metac. 2 wird vom Stamme durchsetzt; ein schwächerer Seitenast desselben begibt sich zum Interstitium metac. 1. Die das Interstitium 2 passierende Arterie liegt in der Vola manus zwischen den Mm. contrahentes und den Mm. interossei. Der Stamm des Gefäßes verläuft zur Stelle zwischen dem dritten und vierten Metacarpuskopf und spaltet sich hier in die Metac. volares 2 bis 4. Diese letztere zieht proximal vom Köpfchen des vierten Metacarpus nach innen. Die Metac. volares gelangen in die Interdigitalfalten, anastomosieren mit den rudimentären Digitales communes der Mediana und zerfallen in Aa. digit. propriae.

Der Zweig der Medianoradialis, der das Interstitium metac. 1 durchsetzt, zerfällt in der Hohlhand in zwei Digit. propriae für die ulnare Seite des ersten und die radiale Seite des zweiten Fingers.

Die A. ulnaris ist rudimentär; sie teilt sich entsprechend der unteren Hälfte des Vorderarms in drei Zweige, von welchen zwei den Stamm des Nerven flankieren, während die dritte sich dem R. dorsalis n. ulnaris anschließt. In der Vola manus besitzt die Ulnaris einen R. superficialis für den ulnaren Rand des fünften Fingers und einen zarten R. vol. profundus.

Aa. interosseae. Die Interossea volaris ist stark; sie verläßt am distalen Rande des Pronator quadratus den Unterarm und mündet am Carpus in den R. profundus a. ulnaris. Dieser wird vorwiegend von der Interossea gebildet. Die Interossea dorsalis versorgt die Strecker. —

Mein Fall unterscheidet sich von dem, dessen Beschreibung E. Schwalbe (17) gegeben hat, in zwei Punkten: 1. durch die Geflechte der Aa. mediana und ulnaris und 2. durch die rudimentäre Beschaffenheit der Ulnaris.

Cercoleptes caudivolvulus.

Die A. brachialis entsendet oberhalb des Canalis supracondyloideus die Brachialis superficialis, unterhalb desselben die Ulnaris und Interossea communis und setzt sich hierauf als Mediana communis distalwärts fort.

Die A. radialis superficialis spaltet sich am Handrücken in vier Aa. metac. dors. superficiales, die in den Interdigitalfalten mit den Metac. dors. profundae des Medianoradialis anastomosieren. Ein fünfter Ast der Radialis superf. versorgt die Radialseite des ersten Fingers.

Die A. mediana communis teilt sich im oberen Drittel des Vorderarms in die Mediana propria und die Medianoradialis.

Die A. mediana propria zerfällt in der Vola manus in die Digitales communes.

Die A. medianoradialis passiert den Spalt zwischen Carpus und der Sehne des Abductor pollicis longus und bildet am Handrücken mit dem R. dorsalis a. ulnaris einen von den Streckersehnen bedeckten Bogen, von dem die Aa. metac. dors. profundae abzweigen; dieselben anastomosieren entsprechend den Interdigitalfalten mit den Metac. dors. superficiales und den Aa. digit. propriae.

Die A. ulnaris ist rudimentär; sie spaltet sich in einen stärkeren dorsalen und einen schwächeren volaren Ast; ersterer formiert den dorsalen Bogen und versorgt den ulnaren Rand des fünften Fingers; letzterer verstärkt sich durch eine Anastomose mit dem distalen Stücke der Interossea volaris, verläuft mit dem R. volaris prof. n. ulnaris lateralwärts und ver-

bindet sich durch R. perforantes, welche die Interstitia metacarpea durchsetzen, mit dem Arcus dorsalis.

Die Interossea volaris anastomosiert, wie oben bemerkt, mit der Ulnaris, die Interossea dorsalis endigt in den Streckern.

Ursus maritimus.

Von der A. axillaris zweigt ein gemeinsamer Stamm für beide Circumflexae humeri, die Collateralis radialis und für zwei Rami musculares ab, die den Latissimus dorsi und den Subscapularis versorgen. Die Collateralis radialis zieht an der dorsalen Seite der Latissimussehne abwärts.

Die A. brachialis entsendet oberhalb der Fossa cubiti eine schwache A. brachialis superficialis, in der Ellbogengrube die Ulnaris und spaltet sich hierauf in die Mediana und Interossea communis. Die A. radialis superficialis reicht als Hautgefäß bis auf den Handrücken hinab.

Die mächtige A. mediana communis teilt sich unterhalb der Mitte des Vorderarms in zwei gleichstarke Äste, in die Mediana propria und die Medianoradialis; erstere verzweigt sich in der Vola manus, letztere zieht, bedeckt von der Sehne des Abductor pollicis longus, zum Handrücken.

Die A. ulnaris ist rudimentär; sie endigt bereits oberhalb der Handwurzel als Muskelgefäß.

Die A. interossea communis spaltet sich in die Interossea volaris und dorsalis; beide verhalten sich in typischer Weise.

Heliarctos malaicus.

Die A. axillaris gibt einen gemeinsamen Stamm für die Aa. circumflexae humeri und die Subscapularis ab.

Die A. brachialis, deren mittlerer Abschnitt die ventrale Fläche des Medianus kreuzt, entsendet am Oberarm die Collateralis radialis und die Collateralis uln. inferior (die Collater. uln. superior fehlt) und spaltet sich entsprechend der Fossa cubiti in die Aa. mediana communis und interosseoulnaris.

Die A. mediana communis teilt sich in der Mitte des Vorderarms in eine starke Medianoradialis und eine schwache Mediana propria; die letztere schwächt sich überdies noch

dadurch, daß sie nach 4 *cm* langem Verlauf einen stärkeren Zweig zur Anastomose mit der Ulnaris abschickt.

In der Vola manus zerfällt die rudimentäre Mediana in vier äußerst zarte Digitales communes, welche entsprechend den Metacarpophalangealgelenken in die starken Metac. dors. profundae, beziehungsweise in die von den letzteren abzweigenden Aa. digit. propriae münden.

Die A. medianoradialis zieht, bedeckt von der Sehne des M. abduct. pollicis longus, zum Handrücken; sie bildet vor den Basen der Mittelhandknochen einen Bogen, von welchem vier starke Aa. metac. dors. profundae abgehen. Diese Arterien begeben sich entsprechend den Metacarpophalangealgelenken auf die volare Seite und endigen als Aa. digit. propriae.

Die A. interosseoulnaris teilt sich in eine starke Interossea communis und einen gemeinsamen Stamm für die kräftige Recurrens ulnaris und die rudimentäre Ulnaris.

Die A. ulnaris verstärkt sich durch Anastomose mit der Mediana und der Medianoradialis (die Verbindung mit der letzteren liegt oberhalb des Pisiforme) und bildet den tiefen Hohlhandbogen. Derselbe entsendet einige Metac. volares.

Die Aa. interosseae verzweigen sich in typischer Weise.

Ursus labiatus.

Die A. axillaris entsendet einen gemeinsamen Stamm für die Aa. circumflexae humeri, die Circumflexa scapulae, die Thoracodorsalis und für einen starken den Triceps versorgenden Zweig.

Von der A. brachialis zweigen am Oberarm ab: eine schwache Collateralis radialis und die Collateralis ulnaris superior. Die Brachialis superficialis und die Collateralis ulnaris inferior fehlen. In der Fossa cubiti entläßt die Armschlagader die Ulnaris sowie die Interossea communis und setzt sich dann als Mediana communis distalwärts fort.

Die A. mediana communis zerfällt an der Grenze zwischen dem mittleren und dem unteren Drittel des Vorderarms in die Mediana propria und Medianoradialis.

Die Mediana propria schickt entsprechend dem Unterarm und der Vola manus je einen R. anastomoticus zur

Ulnaris und zerfällt hierauf in drei (die erste bis dritte) Aa. digitales communes.

Die A. medianoradialis zieht, bedeckt von der Sehne des Abductor pollicis longus, zum Handrücken, schwächt sich durch die Abgabe von zwei kräftig entwickelten Aa. metac. dors. profundae, durchsetzt das Interstitium metac. 2 und verbindet sich mit der Ulnaris zum tiefen Bogen. Der Bogen ist nicht stark und entsendet mehrere Aa. metac. volares.

Die ab origine schwache A. ulnaris gibt eine Recurrens und so viele Muskelzweige ab, daß ihre distale Hälfte zu einem zwirnfadendünnen Gefäß verkümmert ist. Dieses verstärkt sich durch Aufnahme einer Anastomose seitens der Mediana und spaltet sich hierauf in den R. vol. superficialis und profundus. Der erstere gibt die Digitalis comm. 4 ab und anastomosiert mit der Mediana. Vom Bogen der Anastomose zweigt die dritte, vom fortgesetzten Stamm der Mediana die Digit. comm. 1 und 2 ab. Der tiefe Ast der Ulnaris vereinigt sich mit der Medianoradialis zum tiefen Bogen.

Die Aa. interosseae verhalten sich in typischer Weise. —

Die Karnivoren besitzen eine Mediana communis, die sich in die Mediana propria und Medianoradialis gabelt. Die Gabelung entfällt nur bei *Hyaena striata* mit fehlender Medianoradialis. Als Ersatzgefäß für die letztere tritt die Interossea volaris ein, die sich dem R. vol. profundus n. ulnaris anschließt.

Eine rudimentäre Mediana propria führen die Feliden, *Arctitis Binturong* und *Heliarctos malaicus*. Die Fingerarterien stammen diesfalls vom tiefen Bogen, beziehungsweise von der Medianoradialis.

Meine Angabe (9), daß die rudimentäre Beschaffenheit der Mediana propria für die Feliden charakteristisch sei, kann ich nicht mehr aufrecht erhalten, da später die gleiche Form von E. Schwalbe (17) bei *Arctitis*, von mir bei *Lagostomus trichodactylus* und *Heliarctos malaicus* beobachtet wurde (siehe diese Schrift).

Die Brachialis superf. und Radialis superficialis fehlen nur bei *Heliarctos malaicus*, sind rudimentär bei *Hyaena striata*.

Die A. ulnaris ist schwach bei *Hyaena striata, Ursus labiatus, Cercoleptes caudivolvulus* und *Ursus maritimus*. Als Ersatzgefäße treten ein: bei *Hyaena* und *Cercoleptes* die Interossea volaris, bei *Ursus labiatus* eine Anastomose mit der Mediana. Beim Eisbären war die Extremität so weit verletzt, daß das Ersatzgefäß nicht gefunden werden konnte.

Pinnipedien.

Phoca vitulina.[1]

Die A. brachialis zieht vor dem Canalis supracondyloideus, der Medianus durch denselben abwärts. Oberhalb des Kanals zweigen die Ulnaris superficialis und die oberflächliche Armarterie ab. Die letztere fehlte in E. Müller's Fall.

Die A. ulnaris superficialis schließt sich zunächst der medialen Hautvene an, bettet sich aber mit ihrem Endast als Ulnaris profunda in den S. antibr. ulnaris.

Die A. radialis superficialis verläuft mit der lateralen Hautvene distalwärts; das distale Ende der Mediana zerfällt in zwei Äste, von welchen jeder sich in zwei Aa. digit. communes gabelt.

Die starke A. interossea communis gabelt sich in die Interossea volaris und dorsalis; die letztere endigt in den Streckern, die erstere geht in den R. volaris prof. a. ulnaris über. Diese Verbindung fehlte in dem ersten von mir beschriebenen Falle.

Ungulaten.

Tarandus nivalis.

An dem stark verstümmelten Objekt konnte nur folgendes festgestellt werden: Die Brachialis entsendet in der Fossa cubiti die Interossea und geht hierauf in die Mediana über. Entsprechend dem oberen Drittel des Vorderarms zweigt von der Mediana eine das Lig. carpi transversum an der ventralen

[1] Die Beschreibung nimmt auf die hinlänglich bekannten Geflechte keine Rücksicht.

Seite kreuzende Arterie ab, die in die Digit. comm. 1 mündet. Vom proximalen Ende der Mediana geht ein Ast ab, der mit zwei Zweigen in einen 3*cm* tiefer unten entspringenden Seitenast inoskuliert. Ein absteigender Zweig dieses Seitenastes mündet entsprechend dem unteren Drittel des Vorderarms in die Mediana.

Die Aa. ulnaris und radialis fehlen.

Equus asinus (neugeboren).

Die A. axillaris entsendet einen Truncus communis für die beiden Aa. circumflexae humeri und für die Subscapularis.

Die A. brachialis gibt am Oberarm die Collateralis radialis und einen gemeinsamen Stamm für die Collateralis ulnaris inferior und die A. ulnaris profunda, in der Fossa cubiti eine rudimentäre Interossea ab, während der Gefäßstamm in die Mediana ausläuft.

Die A. mediana entläßt im oberen Drittel des Vorderarms eine im weiteren Verlauf an der ulnaren Seite des Medianus gelagerte zarte Begleitarterie, die entsprechend der Handwurzel in die Ulnaris mündet. Das volare Endstück der Mediana, die A. digit. communis, spaltet sich vor dem Köpfchen des Metacarpus in die beiden Aa. digit. propriae.

Die A. ulnaris profunda anastomosiert entsprechend der Handwurzel mit der Begleitarterie der Mediana und spaltet sich hierauf in den R. vol. superficialis und profundus. Der erstere mündet in das distale Ende der A. digit. communis und sendet einen schwachen Zweig mit dem entsprechenden Nerven in den Huf. Der tiefliegende Ast bildet durch Anastomose mit der A. digit. communis eine vor der Basis des Metacarpus gelegene Arkade. Sowohl die Ulnaris als auch die Digitalis communis entsendet je einen tiefen Ast zu den vorwiegend sehnigen Mm. interossei.

Die zwei vom Medianus, beziehungsweise vom Ulnaris abstammenden Fingernerven anastomosieren untereinander entsprechend dem Mittelhandknochen.

Der tiefe Volarast des N. ulnaris innerviert die Mm. interossei, zieht hierauf neben der Arterienarkade distalwärts, tritt am Metakarpophalangealgelenk auf die Rückenfläche des

Fingers über, anastomosiert hier mehrfach mit dem dorsalen Fingerast des Medianus und verzweigt sich als dorsaler Nerv an der medialen Seite des Fingers.

Tapirus americanus. ♂.

(Taf. III, Fig. 16 und 17.)

Die A. axillaris gibt entsprechend den Achsellücken einen mächtigen Ast ab, von welchem zunächst die A. circumflexa humeri anterior, unmittelbar neben derselben die A. circumflexa humeri posterior und hierauf in größerer Entfernung die Circumflexa scapulae abzweigt, während der Stamm des Gefäßes selbst als A. thoracodorsalis endigt.

Die ventrale Fläche der A. brachialis wird oberhalb des Ellbogens von einem mäßig dicken, 2 *cm* breiten und in seinem ganzen Verlauf selbständigen Muskel gekreuzt, der mit dem Coracobrachialis am Rabenschnabelfortsatz entspringt und dessen kurze, platte Endsehne, gleich dem Lacertus fibrosus des Menschen, in die Fascia antibrachii einstrahlt. Die Armarterie entsendet am Tricepsschlitz die Collateralis radialis, im Bereich des Ellbogens die Collateralis uln. inferior, unmittelbar unterhalb derselben (in der Fossa cubiti) die Radialis; hierauf zerfällt die Brachialis in die Mediana *(m)* und die A. nervi radialis *(i)*. Die drei letztgenannten Arterien, von welchen die Radialis die schwächste, die Interossea die stärkste ist, entspringen fast in gleicher Höhe.

Die lateral vom Medianus gelegene A. radialis *(r)* zieht extra fasciam antibrachii, teils in Begleitung der V. mediana cubiti, teils in der der V. cephalica abwärts. Am Carpus angelangt, perforiert sie mit einem Ast der Cephalica die Faszie und liegt nun zwischen zwei dicken, vor der Sehne des Flexor carpi radialis ausgespannten Faszienblättern. Die Arterie schließt sich dann der ulnaren Seite des Multangulum majus *(Mm)* an und gabelt sich in einen schwächeren, oberflächlichen *(o)* und einen stärkeren, tiefliegenden Zweig *(t)*. Der erstere (Metac. vol. profunda 1) gelangt zum Interstitium metac. 1, der letztere zieht zum tiefen Ast des N. ulnaris und bildet mit dem volaren Ast der Interossea *(i)* den Arcus vol. profundus *(A p)*. Unterhalb der Fossa cubiti zweigt von der Radialis ein Ramus super-

ficialis ab, der mit den äußeren Hautnerven zum Handrücken gelangt, zahlreiche Hautäste entsendet und die A. metac. dors. superf. 1 bildet. Diese inoskuliert in den zum Dorsum manus gelangenden Abschnitt der A. metat. volaris 1.

Es wirft sich nun die Frage auf, mit welcher Form der A. radialis wir es hier zu tun haben. Ihr tiefer Ursprung (in der Fossa cubiti), lateral vom N. medianus, ferner ihre Lage auf der muskelfreien, palmaren Fläche des Radius, endlich ihr Auslaufen in eine A. metac. volaris, und die Verbindung mit dem tiefen Hohlhandbogen weisen auf die A. radialis profunda hin. Daß sie nicht auf der dorsalen, sondern auf der ulnaren Seite des Multangulum majus verläuft, dürfte auf die Verkümmerung dieses Knochens zu beziehen sein. Das Anfangsstück sowie der laterale Abschnitt des volaren Bogens gehören also unzweifelhaft der Radialis profunda an, das der V. cephalica angeschlossene Mittelstück verhält sich dagegen wie ein Stück der Radialis superficialis.

Die kräftig entwickelte A. mediana zieht mit dem gleichnamigen Nerven in die Palma und teilt sich hier in drei Aa. digitales communes, von welchen die dritte am schwächsten ist. Jede derselben gabelt sich in der entsprechenden Interdigitalfalte in zwei Aa. digit. propriae. Die radiale Seite der ersten und die ulnare Seite der vierten Zehe besitzen keine typischen Digitales propriae, sondern nur kleinere Gefäße, von welchen die der radialen Seite der ersten Zehe von der A. metac. volaris 1 abstammen.

Die A. ulnaris fehlt.[1]

Das Anfangsstück der A. nervi radialis profundi liegt auf der Kapsel des Ellbogengelenkes, bedeckt vom M. brachialis, und entsendet einen Zweig (Fig. 17 *r r*), dessen Endverzweigung mit jener der Recurrens radialis übereinstimmt. Ein schwächerer Muskelzweig (Fig. 17 *a*) zieht gegen den Carpus. Nach Abgabe dieser Gefäße schließt sich der Gefäßstamm dem tiefen Ast des Radialis an, verläuft mit demselben über die Außenfläche des Radius auf die Streckseite des Vorderarms

[1] Der N. ulnaris nimmt unterhalb der Mitte des Vorderarms einen durch besondere Stärke ausgezeichneten Ast des Medianus auf.

und liegt hier zwischen Radius und Ulna auf dem Zwischenknochenband. Oberhalb der Handwurzel durchbohrt die Arterie das Band, gelangt auf die palmare Seite, kreuzt auf dem Wege zur Innenseite des Carpus die Ulna, schiebt sich unter die Muskulatur der vierten Zehe, zieht mit dem tiefen Volarast des Ulnaris nach außen und bildet mit dem tiefen Ast der A. radialis den Arcus profundus.[1]

Der tiefe Bogen entsendet nebst mehreren Muskelzweigen zwei Aa. metac. volares (2 und 3), welche gleich der ersten proximal von den Mittelhandköpfchen auf die dorsale Seite der Hand gelangen und sich entsprechend den Interdigitalfalten in Digitales dorsales spalten; dieselben anastomosieren mit den volaren Fingerarterien.

Das Gefäß, welches beim Tapir die Stelle der Interossea vertritt und ohne Zweifel auch Anteile derselben enthält, hat die typische Abzweigungsstelle der Interossea aufgegeben; es beginnt als A. nervi radialis profundi und endigt als R. vol. profundus a. ulnaris (siehe auch p. 598). Zwischen beide ist ein Stück der Interossea volaris eingeschoben. Zur Erklärung des Anschlusses der Interossea an die A. nervi radialis profundi könnte die zwischen A. interossea volaris und der A. n. radialis profundi ausgespannte Gefäßkette bei *Echidna* herangezogen werden. Wenn man sich das bei *Echidna* oberhalb der Anastomose beider Gefäße gelegene Stück der Interossea fortgenommen denkt, so erhält man eine Gefäßform, die mit der Interossea beim Tapir übereinstimmt.

Tragulus Stanleyensis.

Die A. axillaris entsendet einen Truncus communis für die Circumflexae humeri, die Circumfl. scapulae und eine accessorische Collateralis radialis; die Thoracodorsalis ist ein selbständiger Ast der Axillaris.

---

[1] Der Verlauf der Interosseafortsetzung an der Außenseite des Pisiforme kommt auch beim Kaninchen vor. In einem solchen Falle verlief der vereinigte Stamm der zarten Ulnaris und der Interossea an der Außenseite des Pisiforme und weiter unten, bedeckt von der Kleinfingermuskulatur und den Mm. interossei, radialwärts, um das Äquivalent des tiefen Bogens zu bilden.

Von der A. brachialis zweigen die Collateralis radialis, eine Collateralis ulnaris (superior?) und die Interossea communis ab, während der Gefäßstamm als Mediana weiter zieht. Die Collateralis radialis, welche an den M. extensor digit. communis einen starken Zweig abgibt, kann wie in dem von E. Müller beschriebenen Falle gemeinsam mit den oben angeführten Ästen der Achselarterie entspringen.

Die A. mediana entläßt entsprechend dem Pronator teres eine Medianoradialis, die einen langen volaren, für die zweite Klaue bestimmten Ast entläßt und mit ihrem dorsalen Ast im Rete dorsale endigt. E. Göppert (22) läßt diese als Radialis bezeichnete Arterie von der Interossea abgehen.

Der volare Abschnitt der Mediana verläuft bis in die Gegend der Metacarpophalangealgelenke, gibt hier die Aa. digit. comm. 2 und 4 ab, während ihr fortgesetzter Stamm als Digit. communis 3 erst tiefer unten sich in zwei Digitales propriae für die gegenüberliegenden Seiten der dritten und vierten Klaue gabelt.

Die A. ulnaris fehlt.

Die A. interossea communis ist schwach und teilt sich in einen R. volaris und dorsalis. E. Müller fand als Ersatz der fehlenden Interossea dorsalis eine von der Transversa cubiti abgehende A. nervi radialis profundi.

Auchenia Lama.

An dem verstümmelten Objekt konnte nur folgendes festgestellt werden: die Brachialis läuft nach Abgabe der Collateralis radialis, Collateralis ulnaris, eines starken Muskelzweiges (in der Fossa cubiti) und einer schwachen Interossea in die Mediana aus. Die Aa. radialis und ulnaris fehlen.

Cervus capreolus.

Die A. axillaris teilt sich in zwei fast gleich starke Äste: in die Brachialis profunda und einen gemeinsamen Stamm für die Aa. circumflexae humeri, circumfl. scapulae und thoracodorsalis; dieser zerfällt in der Weise, daß ein lateraler Ast die beiden Circumflexae humeri, ein medialer, den Stamm fortsetzender Ast die beiden anderen Arterien entsendet.

Von der A. brachialis zweigen ab: ein starker Ast, der unweit der Circumflexa humeri anterior zwischen Biceps und Humerus durchzieht, die Collateralis radialis, die Collateralis ulnaris (inferior), welche die entsprechenden Nerven bis zum Rete cubiti begleiten, sowie die A. transversa cubiti, die zwischen dem Biceps und der Kapsel des Ellbogengelenkes lateralwärts zum N. radialis verläuft.

In der Ellbogenbeuge entläßt die Armarterie zwei schwächere Muskelzweige sowie eine ziemlich starke A. interossea communis und setzt sich hierauf als Mediana distalwärts fort.

Die Brachialis superficialis und die A. ulnaris fehlen.

Die A. mediana gibt etwa 2 *cm* unterhalb des Abganges der Interossea einen ziemlich starken Ast ab, der, bedeckt von der Fascia antibrachii, an der Kante des Radius und tiefer unten dem Hauptmetakarpus angeschlossen abwärts zieht und entsprechend dem Spalt zwischen dem zweiten und dritten Metacarpus in die Mediana mündet. Knapp unterhalb dieser Mündungsstelle zweigt von der A. mediana ein radialwärts verlaufender Truncus communis für die Digitalis comm. 2 und einen Ram. intermetacarpeus perforans ab. Die Digitalis comm. 2 versorgt die zweite Zehe, der Ramus perforans liegt mit seinem Anfangsstück proximal von den Metacarpusköpfen 2 und 3, bedeckt von den Beugersehnen, durchbohrt die der volaren Fläche der Metakarpen aufliegende Sehnenplatte, tritt durch eine Lücke zwischen den beiden Mittelhandknochen durch und zieht auf der dorsalen Fläche der beiden verwachsenen Mittelhandknochen, der Mittelebene folgend, bis zum Handgelenk empor, wo er mit einem medialen und einem lateralen Ast im Rete articulare endigt. Ein ulnarer Ast des Ramus perforans inoskuliert in die Digitalis comm. 4. Das Endstück der Mediana gabelt sich in die Digitalis comm. 3 und einen Truncus communis für die Digitalis comm. der vierten und fünften Zehe. Die der letzteren zieht quer zwischen der Grundphalange und der Beugersehne der fünften Zehe ulnarwärts und nimmt, wie schon bemerkt, vom Ramus intermetac. perforans eine Anastomose auf. Die radiale Digitalarterie der dritten und die ulnare Digitalarterie der vierten Zehe zweigen entsprechend den Mittelphalangen von den Hauptarterien ab.

Die A. interossea communis teilt sich in die Aa. interossea volaris und dorsalis; die letztere entsendet die Recurrens interossea und verzweigt sich in der Muskulatur an der Streckseite des Vorderarms. Die Interossea volaris tritt nach 1·5 *cm* langem Verlauf in das kurzfaserige Zwischenknochenband ein. An demselben kann füglich ein dorsales und ein palmares Blatt unterschieden werden, die einen Kanal für die Arterie begrenzen und so dick sind, daß das Gefäß auf keiner Seite durchschimmert. Das distale Ende der Interossea volaris gelangt unmittelbar oberhalb des Carpus auf die volare Seite des Radius und verzweigt sich im Bereich der Handwurzel. —

Die Ungulaten zeigen den Medianatypus, das System der Brachialis superficialis fehlt, doch scheint in der Radialis des Tapirs ein Stück der oberflächlichen Speichenarterie enthalten zu sein. Die Ulnaris ist beim Esel und Tapir entwickelt, bei letzterem allerdings nur ihr an die Interossea angeschlossener R. vol. profundus. Keine Übereinstimmung herrscht hinsichtlich der Homologie der Interosseaäste, die vier Formen unterscheiden lassen, und zwar: 1. die beim Schwein, mit einer Interossea communis, welche in typischer Weise die Interossea volaris und dorsalis abzweigen läßt; 2. die des Tapirs, mit Fortsetzung der A. nervi radialis profundi in den Interosseastamm, an den der R. vol. profundus a. ulnaris angeschlossen ist; 3. die bei *Cervus capreolus* u. a., deren Interosseastamm zwischen den Blättern des Zwischenknochenbandes verläuft und 4. die von *Ovis musimon*, bei dem die starke Interossea anfänglich zwischen den beiden Vorderarmknochen liegt, im weiteren Verlauf aber auf die dorsale Fläche des Radius gelangt und mit dem N. interosseus dorsalis abwärts zieht. Über das Verhalten des N. interosseus volaris dieses Tieres kann ich leider keine Angabe machen.

E. Göppert (22) hält das im Zwischenknochenband eingeschlossene Gefäß für die Interossea volaris, welche durch den Zusammenschluß von Radius und Ulna zwischen beide geraten sei, schließt aber nicht aus, daß es sich um ein neues Gefäß handle.

Hyracoidea.

Hyrax syriacus.

Die A. axillaris entsendet: die Circumflexa hum. anterior, die Thoracodorsalis und zwischen beiden einen gemeinsamen Stamm für die Collateralis radialis und die Circumflexa hum. posterior. Die Collateralis radialis zieht an der dorsalen Seite des Latissimus dorsi zur Tricepsspalte. Unterhalb der Thoracodorsalis entspringt eine lange, dünne, an der dorsalen Seite des Medianus distalwärts ziehende Arterie, welche zwei Rami bicipitales entläßt und unterhalb des Ursprunges der Brachialis superficialis in die tiefe Armarterie mündet. Zwischen der letzteren und der zarten Begleitarterie des Medianus tritt der N. ulnaris durch.

Die A. brachialis gibt am Oberarm die Aa. collateralis ulnaris inferior, brachialis superficialis und transversa cubiti, in der Fossa cubiti die Mediana ab; hierauf gabelt sich die Armarterie in die Interossea volaris und einen langen, die Ulna in schräger Richtung direkt kreuzenden Ast, dessen distales Endstück an der Außenseite des Pisiforme und der vierten Zehe verläuft und dem R. ulnaris a. interosseae volaris bei anderen Tieren homolog ist.

Die Collateralis ulnaris superior und eine direkt von der Brachialis abzweigende A. ulnaris fehlen.

Die A. collateralis uln. inferior ist stark und setzt sich nach Abgabe eines Zweiges für den Triceps und eines anderen für das Caput commune flexorum (A. uln. superficialis) in Begleitung des N. ulnaris als A. ulnaris in die Hohlhand fort, wo sie sich an den Ästen des R. vol. superf. n. ulnaris aufsplittert. Die Begleitarterie des R. prof. n. ulnaris fehlt.

Die starke A. transversa cubiti zweigt unterhalb der oberflächlichen Armarterie ab und läuft in die A. nervi radialis profundi aus. Diese schickt die A. recurrens interossea ab und reicht bis zum Carpus hinab.

Die A. brachialis superficialis geht in die geflechtartige Radialis superficialis über. Ihre Endteilung am Handrücken besteht aus drei Aa. metat. dors. superficiales und

einigen Aa. met. dors. profundae, von welchen die ersteren in die Aa. digit. propriae übergehen.

Die A. mediana ist sehr schwach und bietet insofern die Anlage eines Geflechtes dar, als sie entsprechend der Längenmitte des Vorderarms eine Insel bildet. Die volare Verzweigung der Arterie ist sehr zart und folgt der Ausstrahlung des N. medianus; die mit dem radialen Randnerven der ersten Zehe verlaufende Arterie gehört der Radialis superficialis an, zieht zwischen dem radialen Tastballenknorpel und der ersten Zehe durch und versorgt auch die hier untergebrachte Muskulatur.

Die A. interossea volaris entsendet drei das Zwischenknochenband in dorsaler Richtung durchbohrende zarte Zweigchen, von welchen das obere die Stelle der typischen Interossea dorsalis einnimmt. Entsprechend der Längenmitte des Vorderarms tritt die Interossea volaris mit dem gleichnamigen Begleitnerven zwischen das aus zwei Blättern zusammengesetzte Zwischenknochenband und gabelt sich tiefer unten in einen R. volaris und einen R. dorsalis, die sich in der Gegend des Carpus verzweigen. Der letztere anastomosiert mit einem Ast der A. n. radialis profundi.

Eine mit der Interossea volaris gemeinsam entspringende Interossea dorsalis fehlt; als Ersatzgefäß tritt die von der Transversa cubiti abgehende A. n. radialis profundi ein, deren Endzweige bis zum Handrücken herabreichen.

Unmittelbar über dem Pisiforme geht ein dickes Bündel des Medianus in den Ulnaris über.

Verglichen mit dem von E. Göppert (22) untersuchten *Hyrax* herrscht in Bezug auf die meisten Gefäße Übereinstimmung. Der Unterschied betrifft hauptsächlich die Ulnaris, welche im Göppert'schen Falle vom Anfang der Interossea entspringt und sich auf den Vorderarm beschränkt, während sie in meinem Falle den Stamm der Collateralis uln. inferior fortsetzt und mit der oberflächlichen Verzweigung des N. ulnaris in die Vola manus eintritt.

Insectivoren.

Talpa europaea.

(Taf. III, Fig. 18 bis 20 und Textfig. 4 bis 6.)

Die A. axillaris liegt in der Gabel des Medianus und entsendet zwei Rami pectorales, ferner tiefer unten die Thoracodorsalis zum Latissimus dorsi und Teres major. An die Schulter gelangt auch ein Ast der gemeinsam mit der Transversa scapulae entspringenden Cervicalis superficialis, der in den M. deltoideus eindringt. Entsprechend der lateralen Achsellücke gabelt sich die Axillaris in die Brachialis profunda und die Circumflexa hum. posterior (Fig. 18 *c p* und *b r*), die fast gleich stark sind. Die Circumflexa hum. anterior und die Circumfl. scapulae sind als solche nicht vorhanden.

Die A. brachialis kreuzt den mächtigen Teres major und Latissimus dorsi, lagert sich hierauf zwischen den Nn. medianus und ulnaris ein (Fig. 18, *br*) und durchsetzt mit den erstgenannten Nerven den Canalis supracondyloideus *(C s)*. Sie entsendet oberhalb desselben einen R. bicipitalis sowie eine in der Haut und den Beugern des Vorderarms endigende A. ulnaris superficialis, unterhalb des Kanals einen Zweig für den Pronator teres und zerfällt hierauf in die Mediana und Ulnaris.

Die typische Collateralis radialis fehlt; der N. radialis zieht ohne Arterienbegleitung distalwärts.

Die schwache A. ulnaris reicht bis an den fünften Finger hinab.

Die A. mediana zerfällt in vier Aa. digit. communes.

Die A. circumflexa hum. posterior verläuft mit dem N. axillaris durch die laterale Achsellücke; ein starker Ast der Arterie (Fig. 19 *R m)* gelangt zwischen dem Caput longum des Triceps und dem Teres major an die Oberfläche und verzweigt sich im Teres major, im Triceps und in den Muskeln an der dorsalen Seite des Vorderarms. Nach Abgabe dieses Muskelastes setzt sich der Stamm des Gefäßes, beziehungsweise ein R. descendens desselben, ohne Nervenbegleitung in die Tiefe des M. triceps fort (Fig. 20). Am distalen Ende des Oberarms,

wo die Arterie sich anschickt, an die Oberfläche zu treten, passiert sie eine Lücke, die dadurch gebildet wird, daß eine Portion des Triceps von der übrigen Muskelmasse isoliert ist. Hier begegnet die Arterie dem tiefen Ast des N. radialis, welcher von innen kommend den Triceps durchsetzt. Nach Abgabe einiger Muskelzweige tritt die Arterie an die Oberfläche und benützt hiezu den Spalt zwischen dem M. brachialis und dem Triceps (Fig. 19 *R s*). Sie legt sich nun auf die Hand- und Fingerstrecker und teilt sich in drei lange Äste: einen medialen, einen lateralen und einen intermediären. Der mediale Ast (Fig. 18 *m*) verläuft um das proximale Ende der radialen Muskelgruppe, zieht volarwärts zum Spalt zwischen den beiden Vorderarmknochen und endigt als A. interossea dorsalis. Diese verzweigt sich wohl auch in den volaren Weichteilen des Vorderarms, doch läßt sich nicht entscheiden, ob einer dieser Zweige und welcher etwa der Interossea volaris entspricht. Der laterale (ulnare) Ast versorgt den Triceps und die Strecker der Hand. Der intermediäre Ast schließt sich dem Vorderarmanteil des N. radialis superficialis an[1] (Taf. III, Fig. 19 und 20 *R d*), gibt Zweige an die dorsale Muskulatur des Vorderarms ab und zerfällt am Handrücken in mehrere Aa. metac. dors. superficiales.

Die vordere Extremität von *Talpa* besitzt demnach zwei arterielle Hauptbahnen: eine ventrale in der Fortsetzung der A. brachialis und eine dorsale in der Fortsetzung der Circumflexa hum. posterior. Die erstere bedarf keiner näheren Ausführung; es handelt sich um die typische Armarterie, die in die Ulnaris und die Mediana ausläuft. Diese Gefäßbahn ist schwach, denn es fehlen ihr: die Profunda brachii, die Brachialis superficialis und die Interossea communis.

Die dorsale Bahn stellt eine Vereinigung mehrerer Gefäße dar; ihr Anfangsstück gehört der Circumflexa hum. posterior an, das absteigende Stück derselben, welches im Triceps eingeschlossen ist, einem Muskelast des Triceps, das Stück, wo

[1] Der oberflächliche Ast des N. radialis verläuft in der Bahn des N. axillaris und tritt durch die laterale Achsellücke an die Oberfläche; das Oberarmstück des Nerven besitzt keine Begleitarterie.

die Arterie am Oberarm dem N. radialis begegnet, entweder dem Endstück der Collateralis radialis oder dem Ram. descendens der Transversa cubiti. Der Vorderarmanteil des Gefäßes, welcher, oberflächlich gelagert, mit dem Ram. superf. n. radialis auf den Handrücken gelangt, ist der A. radialis superf. gleichwertig, das distale Ende seines medialen Astes *(m)*, welches den Zwischenknochenspalt des Vorderarms passiert und die Fingerstrecker versorgt, der A. interossea dorsalis.

Der Vergleich mit *Echidna* ergibt bei beiden eine dorsal gelegene arterielle Hauptbahn, die sich aus der A. circumflexa humeri posterior, ihrem Ram. descendens und der Transversa cubiti aufbaut und die am Vorderarm in die A. interosseo-radialis ausläuft. Hinsichtlich des R. descendens der A. circumfl. hum. posterior besteht die Modifikation, daß er beim Maulwurf von einem tief gelegenen Gefäßstück beigestellt wird; ferner läßt sich der Unterschied feststellen, daß die Mediana und die Ulnaris beim Maulwurf an die Armarterie anschließen, während sie bei *Echidna* fehlen.

Das tiefe Herabreichen des R. descendens der Circumflexa hum. posterior kommt auch bei anderen Säugetieren vor. Bei *Halmaturus Benetti* erstreckt sich das Gefäß bis auf den Handrücken hinab und zerfällt, die Endäste der Radialis superficialis ersetzend, in vier Aa. metac. superficiales (4). Bei *Ovis musimon* kreuzt der R. descendens der A. circumfl. hum. posterior an der Außenseite des Oberarms den N. radialis und gabelt sich an der Teilungsstelle des Nerven in seine beiden Äste, gleichfalls in einen R. superficialis und profundus. Der letztere ist zart; der erstere, durch Stärke ausgezeichnet, endigt in der Haut an der dorsalen Seite des Vorderarms.

Die Form, welche die Arterienverzweigung der vorderen Extremität bei *Talpa* darbietet, ist eine sekundäre; bei jüngeren Embryonen unterscheidet sich die arterielle Hauptbahn der Extremität nicht von der bei anderen Säugetieren, d. h. die Armarterie und ihre Fortsetzung am Vorderarm, die Interossea volaris (axiale Arterie), bilden die Hauptbahn, gegen die zunächst die anderen Arterien der Gliedmaße weit zurücktreten (Textfig. 4). Erwähnt sei, daß an einem 6 *mm* langen Embryo die Brachialis auf beiden Seiten eine Insel bildete. An einem

8 *mm* langen Embryo verhält sich die Hauptbahn ähnlich. An einem 10 *mm* langen Embryo ist auch schon die A. mediana

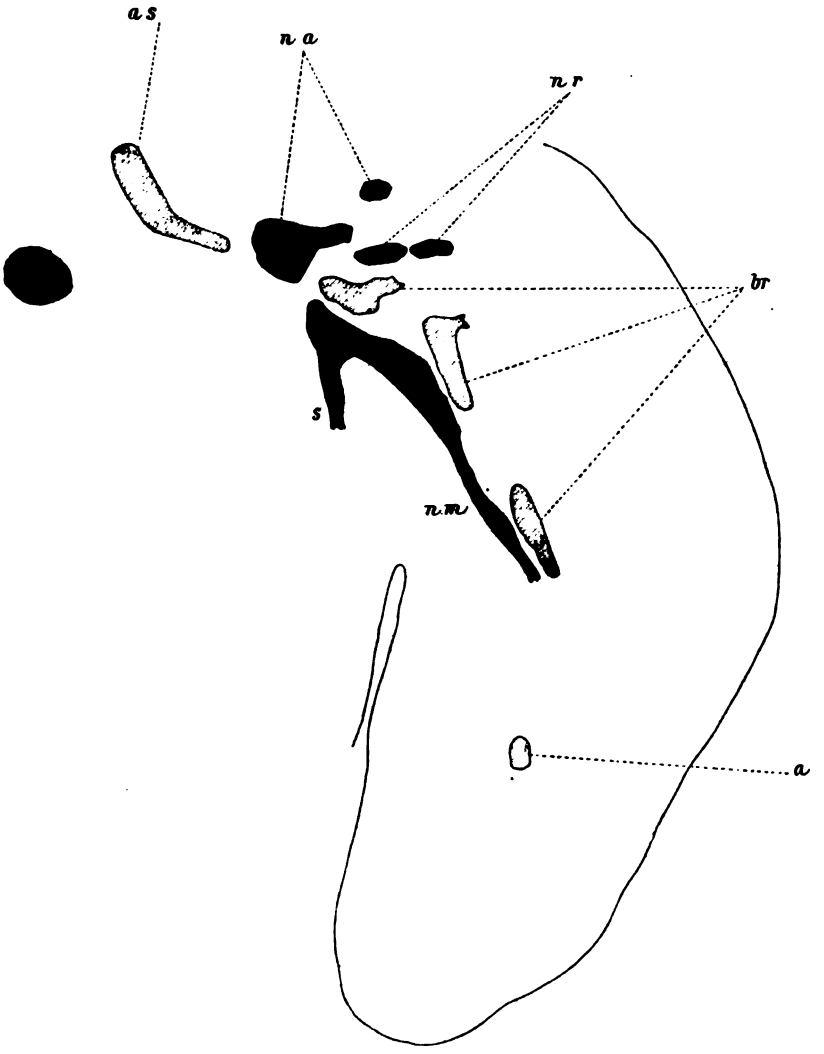

Textfig. 4.

Maulwurf. 6 *mm* langer Embryo. Schrägschnitt durch die vordere Extremität. *a* Axiale Vorderarmarterie. *a s* A. subclavia. *br* A. brachialis. *n a* N. axillaris. *n r* N. radialis. *n m* N. medianus. *s* Nerv der seitlichen Rumpfwand.

entwickelt; im übrigen verhalten sich die Brachialis und die axiale Arterie wie am 6 *mm* langen Embryo. Von älteren Stadien

hatte ich nur noch Gelegenheit, einen 23 *mm* langen Embryo zu untersuchen. An demselben ist die dorsale Arterienbahn schon entwickelt, aber die (schwächer gewordene) A. interossea gehört noch immer der Brachialis an. —

Die Ausbildung einer mächtigen dorsalen Oberarmarterie bei *Talpa* ist offenbar durch die eigentümliche Haltung der vorderen Extremität hervorgerufen worden. An der Leiche dieses Tieres werden zwei Stellungen der vorderen Extremität beobachtet. Bei der einen ist sie so weit an den Nacken und den Kopf herangezogen, daß der Oberarm einschließlich des Ellbogens in den Weichteilen des Rumpfes steckt und die dorsale Fläche des Vorderarms den knorpeligen Gehörgang berührt. Der Arm liegt in der vorderen Verlängerung des Rumpfes und die Hand seitlich vom Gesicht. Die Beugeseite (palmare Seite) des Unterarms und der Hand ist lateralwärts, ihre Streckseite medianwärts gerichtet, der ulnare Rand des Vorderarms und der Hand kranialwärts, der Radius mit dem Sichelbein kaudalwärts gewendet, wie dies schon J. F. Meckel (23) richtig angibt.[1] Diese Haltung der Hand ermöglicht es, daß das Tier beim Graben die gelockerte Erde seitlich ablagert.

Bei der anderen Stellung ist die Extremität vom Kopf abgezogen und dadurch offenbar für den Lauf eingestellt. Es sei bemerkt, daß der Maulwurf bei dieser Gangart nur die hinteren Extremitäten mit den Sohlen auflegt, während die Hände mit den radialen Rändern den Boden berühren. Die Ausbildung eines Knochens (des Sichelbeins) im radialen Rand der Hand darf vielleicht mit dieser Verwendung des radialen Handrandes in Zusammenhang gebracht werden. Es würde dann das Sichelbein mit den Skeletteinlagerungen in den Tastballen vergleichbar sein.[2]

Die Präparation ergibt für die ersterwähnte Stellung folgendes: Das Schulterblatt, der Ober- und Unterarm sind im

---

[1] G. Cuvier (Le Règne animal. T. 1, Taf. 29, Fig. 2) bildet diese Haltung der Extremität von einem ausgewachsenen Maulwurf, Kober (Stud. ü. *Talpa europaea*, Verhandl. d. naturf. Gesellsch. in Basel, VII. T., 1882) von einem drei Monate alten Jungen ab.

[2] Der an der Insertionsstelle des Abductor pollic. longus befindliche »Sesamknorpel« ist aus vesikulösem Stützgewebe aufgebaut.

Winkel zueinander gestellt; der Ellbogen ist scheitelwärts gerichtet und steht weit höher als die Schulter (Textfig. 5 *D*). Das Schultergelenk ist stark überstreckt, seine dorsale Seite winklig eingeknickt, die axillare Seite des Gelenkes konvex vortretend. Die Hand liegt wie gewöhnlich in der distalen Verlängerung des Vorderarms. Die an die Wirbelsäule herangezogenen Schulterblätter sind durch ein kurzes, zwischen ihren hinteren Enden ausgespanntes Band aneinander gekettet; sie bilden eine auf dem Nacken reitende Gabel. Die Mm. supra- und infraspinatus berühren die Seitenfläche des Nackens.

Um sich annähernd die eine Stellung der vorderen Extremität bei *Talpa* zu versinnlichen, richte man zunächst den eigenen Arm so weit empor, daß der Ellbogen über der Schulter zu liegen kommt, nähere hierauf den Vorderarm dem Kopf und proniere so stark, bis die palmare Seite der Hand lateralwärts gewendet ist. Bei *Talpa* ist aber die Stellung des Vorderarms und der Hand weder durch Pronation, wie Todd (24) angibt, noch wie Kober (25) meint, durch Drehung des distalen Humerusendes bis zur Stellungsumkehr beider Epicondylen hervorgerufen. Todd, der sonst das Verhalten der betreffenden Gelenke richtig beschreibt, irrt mit der Behauptung, daß die Vorderarmknochen zwischen Pronation und Supination eingestellt sind. Der Radius befindet sich nicht in fixierter Pronationsstellung, denn die distalen Enden der Vorderarmknochen liegen nebeneinander und der Zwischenknochenraum ist breit. Die Drehfähigkeit des Radius wäre auch bei einem so vollkommenen Grabwerkzeug wie die vordere Extremität von *Talpa* eine gar nicht zu erwartende Einrichtung. Wenn trotzdem die Hand eine extreme Pronationsstellung vortäuscht, so kann dies nur in der Drehung der Extremität als Ganzes begründet sein. In der Tat ist die Extremität einerseits der Wirbelsäule genähert und andrerseits der Humerus im Schultergelenk in dorsomedialer Richtung rotiert. Dreht man die Extremität von *Talpa* um 90° lateralwärts, so resultiert eine Stellung, wie sie für die meisten Quadrupeden charakteristisch ist.

Die geschilderte Verschiebung und Drehung der vorderen Extremität des Maulwurfes ist nicht von vornherein gegeben,

sondern wird im Laufe der fötalen Entwicklung erworben, wie dies aus dem Vergleich der Textfig. 5 und 6 hervorgeht. Textfig. 6 zeigt eine primitive Stellung; die Streckseite der Extremität ist dorsalwärts, die Beugeseite ventralwärts, der radiale Rand der Hand kopfwärts, ihr ulnarer Rand schwanzwärts gerichtet. Auf Textfig. 5 *A* ist ein 11 *mm* langer Embryo abgebildet, dessen vordere Extremität in Drehung begriffen ist. Der radiale Rand der Hand ist schon der Mittelebene zugewendet, die Schulter liegt noch frei und das Ellbogengelenk sowie der Oberarm sind sichtbar. Die Stellung des Schultergelenkes ist insofern noch die typische, als die Streckseite derselben gewölbt, die axillare Seite eingebogen ist. Am 20 *mm* langen Embryo (Textfig. 5 *C*) ist die Stellung der vorderen Extremität schon eine ganz andere: sie ist vom Rumpf abduziert und dabei so gedreht, daß die volare Handfläche lateralwärts gerichtet erscheint.

In der Ansicht von vorn sieht man weder den Oberarm noch den Ellbogen, sondern nur die dorsale Seite des Vorderarms und der Hand. Auf der Textfig. 5 *B* und *D* ist das Skelett der oberen Extremitäten des 11 *mm* und des 20 *mm* langen Embryos freigelegt und im Profil aufgenommen. Am jüngeren Embryo *(B)* zeigt das Schultergelenk noch eine normale Form, die Konvexität desselben ist kranial, die Einknickung kaudal gerichtet und der Ellbogen liegt infolgedessen schweifwärts vom Schultergelenk. Am 20 *mm* langen Embryo (*D*) lagert das Schulterblatt fast horizontal. Der Humerus ist vertikal gestellt mit nach oben gewendeter distaler Epiphyse und bildet mit der Scapula einen Winkel, der nicht ganz 90° beträgt. Überdies ist der Humerus im Schultergelenk dorsomedial gedreht, so daß beide Knochen einen gegen den Rücken offenen Winkel begrenzen. Das Ellbogengelenk ist im rechten Winkel gestellt und sein Höcker liegt unmittelbar unterhalb des knorpeligen Gehörganges.

Da es keinem Zweifel unterliegt, daß die geschilderte Rotation und Stellungsänderung der Skeletteile im Schultergelenk des Maulwurfes eine erworbene Eigenschaft repräsentieren, so liegt hier ein glänzendes Beispiel von Vererbung einer auf funktioneller Grundlage erworbenen Eigenschaft vor.

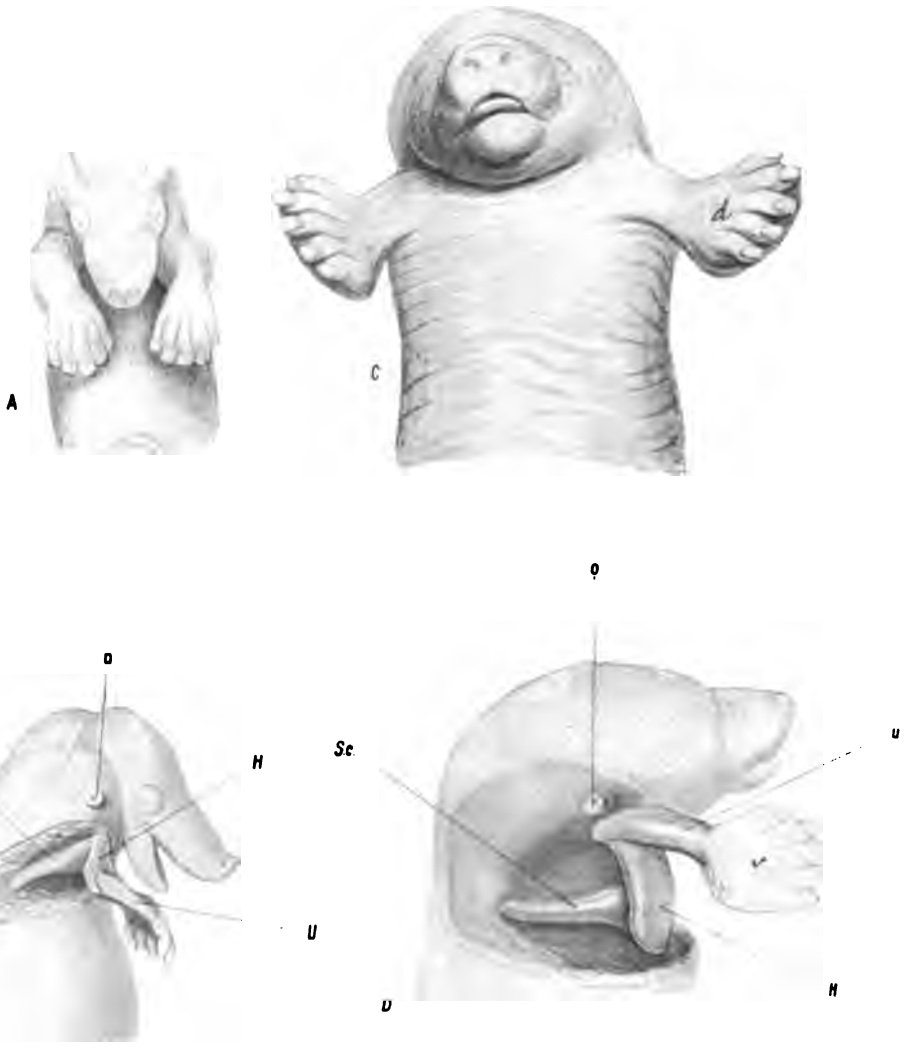

Textfig. 5.

Maulwurf. *A* und *B* 11 *mm* langer, *C* und *D* 20 *mm* langer Embryo. Vergr. $^3/_1$. *A* und *C* vordere Ansicht, *B* und *D* seitliche Ansicht mit präpariertem Skelett der vorderen Extremität. *Sc* Schulterblatt. *H* Oberarmbein. *u* Ulna. *v* Vola manus. *d* Handrücken. *o* Äußerer Gehörgang.

E. Zuckerkandl.

Die Ausbildung der dorsalen Arterienbahn steht nun nach meiner Meinung in Beziehung zur Stellungsänderung der Extremität. Die Betrachtung von Injektionspräparaten und die Messung der Arterienwege drängt zur Annahme, daß infolge des abgeänderten Stellungsverhaltens der vorderen Extremität die Blutströmung durch die A. circumflexa hum. posterior sich günstiger als jene in der Armschlagader stellt. Als weitere Momente für die Ablenkung des Blutstromes von der gewöhnlichen Bahn mögen die mächtige Entwicklung des überdies

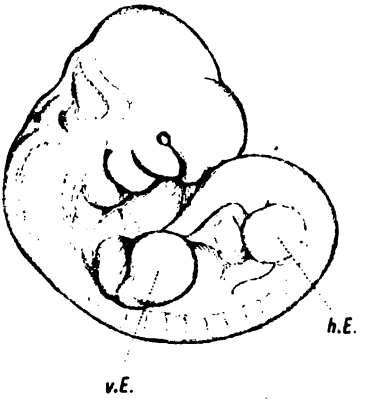

Textfig. 6.

Maulwurf. 5·7 *mm* langer Embryo.

durch die Überstreckung des Schultergelenkes vorgetriebenen Teres major sowie die Verbreiterung des Oberarmbeines angeführt werden.[1]

Chiropteren.

Rhinopoma microphyllum.

Die A. axillaris teilt sich nach Abgabe der A. thoracalis in einen medialen und lateralen Stamm; der erstere bildet einen Tr. communis für die Aa. circumflexa hum. posterior, circum-

[1] Über die Ausbildung der dorsalen Arterienbahn bei *Talpa* und den Cheloniern habe ich bereits berichtet (Die Beziehung der A. brachialis zur Mechanik der vorderen Extremität; Zentralbl. f. Physiol., Bd. 22, Nr. 22).

flexa scapulae, collateralis radialis, thoracodorsalis und des weiter unten als vierte Begleitarterie des Medianus bezeichneten Gefäßes; vom lateralen Stamm zweigen drei Begleitarterien des Medianus und ein R. muscularis für den Biceps und Coracobrachialis ab. Die Circumflexa hum. anterior ist als solche nicht entwickelt.

A. brachialis. Der N. medianus wird am Oberarm von vier paketartig angeordneten, langen, in ihren Oberarmstücken fast astlosen Arterien begleitet. Die erste in der Reihenfolge von der Beuge- gegen die Streckseite ist eine hoch entspringende Brachialis superficialis, die dritte die nur in die A. mediana auslaufende Brachialis profunda, die zweite schließt an die Transversa cubiti, die vierte an die Interossea volaris an.

Die A. brachialis superficialis, deren Endstück in typischer Weise die ventrale Fläche des Biceps und des Medianus kreuzt, läuft in eine A. radialis superficialis aus, die nicht weiter als bis zur Grenze zwischen dem ersten und zweiten Drittel des Vorderarms hinabreicht, an der Kante des Pronator teres verläuft und die radiale Muskelgruppe, die Fingerbeuger und mittels eines langen absteigenden Zweiges den M. biceps versorgt.

Die A. transversa cubiti ernährt die radiale Gruppe und entsendet als Ersatzgefäß für die fehlende Interossea dorsalis die A. nervi radialis profundi. Dieses Gefäß mündet etwa 1 *cm* unterhalb des Olecranon in die A. interossea volaris.

Die A. brachialis und die Mediana sind viel stärker als die übrigen drei Arterien. Die Mediana liegt unterhalb der Fossa cubiti zwischen den Nn. medianus und ulnaris. In der Vola manus entsendet sie vier Aa. digit. communes, die ulnare Randarterie des fünften Fingers und einen R. vol. profundus, der in Begleitung des R. vol. profundus n. ulnaris lateralwärts zieht, schwache Aa. metac. volares abschickt und entsprechend dem Interstitium metac. 1 mit seinem Endast die Rückenflächen des ersten und des zweiten Mittelhandknochens erreicht. Ganz ähnlich verhält sich der R. vol. profundus der Mediana bei *Pteropus edulis*; er zweigt an der Stelle ab, wo die Mediana in die Digit. communes zerfällt. Der tiefe Volarast der

Mediana ist mit dem tiefen Volarast der Ulnaris anderer Tiere homolog.

Die vierte Begleitarterie, welche an die A. interossea volaris anschließt, gibt am Oberarm die Collateralis uln. inferior und am Vorderarm die A. recurrens ulnaris ab. Im weiteren Verlauf liegt die Arterie an der dorsalen Seite des N. ulnaris, versorgt die Fingerbeuger und anastomosiert, wie schon bemerkt, mit der A. n. radialis profundi; einer ihrer Zweige mündet entsprechend dem oberen Drittel des Vorderarms in einen Seitenast der Mediana.

Die A. ulnaris fehlt.[1]

Halbaffen.

Chiromys madagascarensis.

(Taf. III, Fig. 21.)

Die Anordnung der Arterien stimmt mit der im erstbeschriebenen Falle überein (26).

Die A. axillaris entsendet: die Thoracica und oberhalb der Medianusschlinge, in der die Axillaris steckt, einen Tr. communis für die Circumflexa hum. posterior, Circumfl. scapulae, Collateralis radialis und für einen R. m. latissimi dorsi. Der genannte Tr. communis begibt sich, vom N. axillaris begleitet, in den von den Mm. subscapulares und Teres major begrenzten Spalt und schickt durch die mediale Achsellücke die Circumflexa scapulae, durch die laterale Achsellücke die

[1] Das von O. Grosser (Anat. Hefte, Bd. 17, 1901) als hoch entspringende A. ulnaris bezeichnete Gefäß ist nicht die Ulnaris, sondern eine schon bei Reptilien vorkommende A. nervi cut. antibr. medialis, die sich bei den Chiropteren mit dem Nerven im Plagiopatagium verzweigt. Ein N. ulnaris fehlt bei den meisten Chiropteren als selbständiger Oberarmnerv überhaupt (siehe p. 464), der an seiner Stelle am Oberarm befindliche Nerv ist der N. cutaneus antibr. medialis. A. ulnaris kann nur ein Gefäß des Vorderarms genannt werden, und zwar das mit dem N. ulnaris verlaufende. Aus diesem Grunde habe ich angegeben (ibid. Anat. Hefte, 1894), daß *Pteropus* keine Ulnaris besitze. Den Terminus A. nervi ulnaris (E. Müller, ibid., Bd. 27) könnte man allenfalls gelten lassen, da bei *Pteropus*, den Müller untersucht hat, der N. ulnaris und der Cutaneus antibr. medialis wie bei den Reptilien weit hinab in einer Bahn verlaufen.

Die Brachialis profunda entsendet die Aa. collateralis radialis und ulnaris superior und, nachdem sie mit dem Medianus den Canalis supracondyloideus passiert hat (in der Fossa cubiti), die Recurrens ulnaris, die Interosseae und die Ulnaris, welche den Stamm der tiefen Armschlagader fortsetzt.

Die hoch entspringende A. brachialis superficialis zieht vor dem genannten Kanal abwärts und versorgt den M. biceps und teilweise auch den M. brachialis; ihr Vorderarmstück, die A. radialis superficialis, gelangt in den Sulcus radialis, entsendet einen sehr schwachen Ramus volaris superf. und tritt hierauf zwischen Carpus und Abductor pollicis longus auf den Handrücken über. Hier bildet sie mit einem Ast der A. ulnaris einen Arcus dorsalis, von dem die Aa. metac. dors. prof. abzweigen. Jede dieser Arterien sendet einen Ramus perforans zur Vola manus.

Die A. ulnaris zieht in der Hohlhand im Bogen radialwärts und läßt vier Aa. digit. comm. und die ulnare Randarterie des fünften Fingers abzweigen. Der oberflächliche Bogen ist wegen der Zartheit des R. volaris superf. der Radialis nicht nach gewöhnlicher Art abgeschlossen.

Der tiefe Hohlhandbogen wird von den R. perforantes der Aa. metac. dorsales formiert, die sich mit dem R. profundus a. ulnaris verbinden. Der Bogen ist schwach und die von demselben abgehenden Aa. metac. volares münden entsprechend den Interdigitalfalten in die Digit. communes.

Die A. mediana ist rudimentär und zweigt von einem zwischen der Interossea volaris und einem Muskelast der Radialis etablierten Anastomose ab.

Die Aa. interosseae verhalten sich wie beim Menschen.

Ateles paniscus.

Die A. axillaris entsendet einen gemeinsamen Stamm für die Circumflexa hum. posterior und die Subscapularis. Die Circumflexa hum. anterior entspringt selbständig.

Die A. brachialis entläßt die Aa. collateralis radialis und ulnaris, entsprechend der Endsehne des Biceps die Brachialis superficialis, in der Fossa cubiti die Recurrens ulnaris, nach

deren Abgabe die Armarterie in die Interossea communis und die Ulnaris zerfällt. Die Collateralis uln. superior fehlt.

Die A. brachialis superficialis zieht, bedeckt vom Lacertus fibrosus, zum S. antibr. radialis. Die A. radialis superficialis gabelt sich entsprechend der Längenmitte des Vorderarms in zwei Zweige; der den Stamm fortsetzende zieht oberflächlich über die Abduktorsehne des Daumens und bildet einen Arcus dorsalis, von dem vier Aa. metac. dorsales abgehen. Von diesen ist die zweite am stärksten und schickt einen R. perforans durch das Interstitium metac. 2 zum tiefen Hohlhandbogen. Der zweite Ast der Radialis superficialis ist sehr schwach, erreicht aber, indem er unter der Sehne des Abductor pollicis durchzieht, immerhin noch den Handrücken.

Die A. ulnaris bildet einen oberflächlichen Hohlhandbogen, der drei Aa. digit. communes sowie einen den Ram. prof. n. ulnaris begleitenden Zweig entsendet, welcher sich mit dem Ram. perforans a. metac. dors. 2 zum tiefen Bogen verbindet.

Die A. mediana fehlt.

Aa. interosseae. Die Interossea communis spaltet sich in einen volaren und einen dorsalen Ast, die sich in typischer Weise verzweigen.

Ateles arachnoides.

A. axillaris. Beide Circumflexae humeri entspringen von einem gemeinsamen Stamm, die Circumflexa scapulae und Thoracodorsalis selbständig.

Die A. brachialis entsendet die Collateralis radialis, im Bereich der Collateralis uln. inferior einen Zweig für den Triceps und in der Höhe des Epicondylus medialis die Brachialis superficialis, tiefer unten die Recurrens ulnaris und die Interossea, während der Stamm der Brachialis sich in die Ulnaris fortsetzt.

Die tief entspringende Brachialis superficialis kreuzt die ventrale Fläche des Medianus und zieht zwischen Bicepssehne und Lacertus fibrosus lateralwärts.

Die Radialis superficialis spaltet sich entsprechend dem distalen Winkel der Ellbogengrube in einen stärkeren

Die Brachialis profunda entsendet die Aa. collateralis radialis und ulnaris superior und, nachdem sie mit dem Medianus den Canalis supracondyloideus passiert hat (in der Fossa cubiti), die Recurrens ulnaris, die Interosseae und die Ulnaris, welche den Stamm der tiefen Armschlagader fortsetzt.

Die hoch entspringende A. brachialis superficialis zieht vor dem genannten Kanal abwärts und versorgt den M. biceps und teilweise auch den M. brachialis; ihr Vorderarmstück, die A. radialis superficialis, gelangt in den Sulcus radialis, entsendet einen sehr schwachen Ramus volaris superf. und tritt hierauf zwischen Carpus und Abductor pollicis longus auf den Handrücken über. Hier bildet sie mit einem Ast der A. ulnaris einen Arcus dorsalis, von dem die Aa. metac. dors. prof. abzweigen. Jede dieser Arterien sendet einen Ramus perforans zur Vola manus.

Die A. ulnaris zieht in der Hohlhand im Bogen radialwärts und läßt vier Aa. digit. comm. und die ulnare Randarterie des fünften Fingers abzweigen. Der oberflächliche Bogen ist wegen der Zartheit des R. volaris superf. der Radialis nicht nach gewöhnlicher Art abgeschlossen.

Der tiefe Hohlhandbogen wird von den R. perforantes der Aa. metac. dorsales formiert, die sich mit dem R. profundus a. ulnaris verbinden. Der Bogen ist schwach und die von demselben abgehenden Aa. metac. volares münden entsprechend den Interdigitalfalten in die Digit. communes.

Die A. mediana ist rudimentär und zweigt von einem zwischen der Interossea volaris und einem Muskelast der Radialis etablierten Anastomose ab.

Die Aa. interosseae verhalten sich wie beim Menschen.

Ateles paniscus.

Die A. axillaris entsendet einen gemeinsamen Stamm für die Circumflexa hum. posterior und die Subscapularis. Die Circumflexa hum. anterior entspringt selbständig.

Die A. brachialis entläßt die Aa. collateralis radialis und ulnaris, entsprechend der Endsehne des Biceps die Brachialis superficialis, in der Fossa cubiti die Recurrens ulnaris, nach

deren Abgabe die Armarterie in die Interossea communis und die Ulnaris zerfällt. Die Collateralis uln. superior fehlt.

Die A. brachialis superficialis zieht, bedeckt vom Lacertus fibrosus, zum S. antibr. radialis. Die A. radialis superficialis gabelt sich entsprechend der Längenmitte des Vorderarms in zwei Zweige; der den Stamm fortsetzende zieht oberflächlich über die Abduktorsehne des Daumens und bildet einen Arcus dorsalis, von dem vier Aa. metac. dorsales abgehen. Von diesen ist die zweite am stärksten und schickt einen R. perforans durch das Interstitium metac. 2 zum tiefen Hohlhandbogen. Der zweite Ast der Radialis superficialis ist sehr schwach, erreicht aber, indem er unter der Sehne des Abductor pollicis durchzieht, immerhin noch den Handrücken.

Die A. ulnaris bildet einen oberflächlichen Hohlhandbogen, der drei Aa. digit. communes sowie einen den Ram. prof. n. ulnaris begleitenden Zweig entsendet, welcher sich mit dem Ram. perforans a. metac. dors. 2 zum tiefen Bogen verbindet.

Die A. mediana fehlt.

Aa. interosseae. Die Interossea communis spaltet sich in einen volaren und einen dorsalen Ast, die sich in typischer Weise verzweigen.

Ateles arachnoides.

A. axillaris. Beide Circumflexae humeri entspringen von einem gemeinsamen Stamm, die Circumflexa scapulae und Thoracodorsalis selbständig.

Die A. brachialis entsendet die Collateralis radialis, im Bereich der Collateralis uln. inferior einen Zweig für den Triceps und in der Höhe des Epicondylus medialis die Brachialis superficialis, tiefer unten die Recurrens ulnaris und die Interossea, während der Stamm der Brachialis sich in die Ulnaris fortsetzt.

Die tief entspringende Brachialis superficialis kreuzt die ventrale Fläche des Medianus und zieht zwischen Bicepssehne und Lacertus fibrosus lateralwärts.

Die Radialis superficialis spaltet sich entsprechend dem distalen Winkel der Ellbogengrube in einen stärkeren

lateralen und einen schwächeren medialen Ast; der erstere zieht in Begleitung des N. cutaneus antibr. lateralis und der V. cephalica zum Handrücken, gibt die erste und zweite A. metac. dorsal. profunda ab, durchbohrt die Weichteile des Interstitium metac. 2 und geht in den tiefen Hohlhandbogen über. Der mediale Ast der Radialis superf. bleibt bis etwa zur Grenze zwischen dem mittleren und dem unteren Drittel des Vorderarms oberflächlich. Hier durchbricht derselbe die Fascia antibrachii, zieht tief gelegen abwärts, sendet einen starken R. anastomoticus zur Interossea volaris und spaltet sich entsprechend der Handwurzel in den Ram. volaris superf. und profundus. Der erstere bildet mit der Ulnaris den Arcus sublimis, der letztere verläuft bedeckt von der Sehne des Abductor pollic. longus zum Handrücken, um sich hier zu ramifizieren. Zur Vola manus besitzt die Arterie keine Beziehung.

Die A. mediana fehlt.

Die starke A. ulnaris bildet in der Vola manus mit dem Ram. volaris superf. der Radialis den Arcus sublimis, der die zweite bis vierte A. digit. communis entläßt. Die ulnare Digitalis propria des fünften Fingers entspringt von der radialen Digitalarterie dieses Fingers. Der tiefe Volarast der Ulnaris bildet mit dem perforierenden Zweig der Radialis superficialis den tiefen Bogen. Vom Bogen, der durch R. perforantes mit den Aa. metac. dorsales anastomosiert, gehen mehrere Aa. metac. volares ab.

Die A. interossea dorsalis endet als Muskelgefäß, die Interossea volaris entläßt die Metac. dors. profunda 3.

Macacus rhesus.

(Textfig 7.)

Die A. axillaris entsendet die Thoracica, einen kurzen gemeinsamen Stamm für die Aa. circumflexae humeri, circumfl. scapulae und thoracodorsalis sowie die A. ansae n. mediani. Die Thoracica versorgt die Brustmuskulatur, die axillaren Lymphdrüsen und die Haut der Achselgrube.

Die A. brachialis gibt ab: mehrere Zweige für die Beuger des Ellbogengelenkes, einen Tr. communis für die

.dialis und Collat. uln. superior, eine starke Bra-
icialis, die A. transversa cubiti, die Recurrens ul-
ie Ulnaris (die letzteren entsprechend der Fossa
erfällt hierauf in die Aa. interossea und mediana.
transversa cubiti verhält sich insofern abnorm,
ngsstück zwischen Biceps und M. brachialis durch-
derselben zweigt eine A. nervi radialis profundi ab.
A. radialis superficialis entläßt am proximalen
Vorderarms einen starken Zweig zur radialen Muskel-

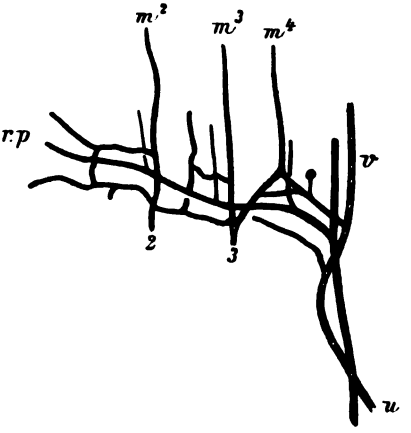

Textfig. 7.

acacus rhesus. Arterielles Netz um den R. profundus n. ulnaris der linken Seite.

A. ulnaris mit R. volaris superficialis *(v)* und R. volaris profundus *(r p)* schwarz, A. ulnaris *(u)*, Netz um den tiefen Ast des Ulnaris und die Begleitarterien (m^2 bis m^4) der Zweige dieses Nerven schraffiert. 2 und 3 R. perforantes.

gruppe und zur Haut sowie einen schwachen R. uln. superficialis, der das Caput commune der Beuger ernährt. Der fortgesetzte Stamm des Gefäßes passiert den S. antibr. radialis und gabelt sich entsprechend der distalen Radiusepiphyse in den R. volaris superficialis und profundus, von welchen der erstere der stärkere ist. Der R. vol. superficialis durchbohrt oberflächlich den M. abductor poll. brevis und bildet mit dem oberflächlichen Hohlhandast der Ulnaris den Arcus sublimis. Der Stamm der Arterie tritt zwischen Carpus und Abductor poll. longus auf

den Handrücken über und zieht im Bogen bis gegen den ulnaren Rand der Handwurzel. Vom Bogen zweigen vier (erste bis vierte) Aa. metac. dors. profundae ab, von welchen die vierte, sehr zarte, mit dem R. dorsalis a. ulnaris anastomosiert. Jede Metac. dorsalis sendet durch das entsprechende Interstitium metacarpeum einen R. perforans volarwärts.

Die A. ulnaris ist schwächer als die Radialis und dementsprechend der mediale Anteil des Arcus sublimis nicht so kräftig entwickelt als der laterale. Sie entsendet mit dem R. dors. n. ulnaris eine Arterie zum Rete dorsale, ferner tiefer unten eine sehr schwache Begleitarterie für den R. vol. prof. n. ulnaris und setzt sich dann in den R. vol. superficialis fort, der direkt in den gleichnamigen Ast der Radialis übergeht.

Vom Arcus volaris sublimis zweigen vier Aa. digit. communes (1 bis 4) ab. Die radiale Digitalis propria des Daumens ist schwach und wird von je einem Ast der Radialis und der Metac. volaris 1 zusammengesetzt. Der der letzteren geht da ab, wo die Metac. volaris 1 den ersten Metacarpus kreuzt. Die ulnare Randarterie des fünften Fingers ist auch schwach und gehört dem R. vol. superf. a. ulnaris an. Die Digitalis communis 2 ist stark reduziert. Der Ausfall wird ersetzt durch die Digitalis communis 1, die außer ihren zwei Digitales propriae eine starke, zwischen Flexorensehnen und Metacarpus 2 (Endstück des Schaftes) durchziehende Arterie abschickt, die die schwache Digitalis communis 2 aufnimmt.

Arcus volaris profundus. In die Tiefe der Vola manus gelangen der schwache R. volaris profundus a. ulnaris und vier R. perforantes des Arcus dorsalis, beziehungsweise der Radialis. Der R. perforans der Metac. profunda 1 bildet nicht den fortgesetzten Stamm der Radialis, sondern ist durch ein mäßig starkes Gefäß repräsentiert, welches zwischen dem M. interosseus ext. 1 und dem Abductor pollicis Muskelzweige entläßt und sich hierauf dem ersten Metacarpus angeschlossen bis zum Metacarpophalangealgelenk fortsetzt (Metac. volaris 1), wo es in die ulnare Randarterie des Daumens mündet. Eine nähere Beziehung zum Äquivalent des tiefen Bogens besitzt diese Arterie nicht; ich gebrauche das Wort Äquivalent, denn ein Bogen im eigentlichen Sinne des Wortes ist überhaupt nicht

vorhanden. An seiner Stelle findet sich eine Arterienkette, hinsichtlich der ich auf Textfig. 7 verweise. Derselben wird Blut durch die zweite und dritte A. perforans sowie durch den R. volaris prof. a. ulnaris *(p)* zugeführt. Äste des Netzes begeben sich zur tiefen Hohlhandmuskulatur.

Nach der Angabe Rojecki's (27) fehlt auch bei *Mac. sinicus* und *M. cynomolgus* der tiefe Bogen.

Arcus dorsalis. Von demselben zweigen vier Aa. metac. dors. profundae ab; die vierte ist, wie schon bemerkt, sehr zart, verbindet sich aber dafür mit dem R. dorsalis a. ulnaris. Entsprechend den Interdigitalfalten anastomosieren die Metac. dors. profundae mit je einer der Digitales volares propriae. Die Metac. dors. profunda 1 schlingt sich, um dies zu erreichen, um den kaudalen Rand des Adductor pollicis. Von den Digitales dorsales stammt die radiale des Daumens vom Handrückenanteil der Radialis; die ulnare des Daumens und die radiale des Zeigefingers gehören der Metac. profunda 1, die vierte und fünfte der Metac. profunda 2, die sechste und siebente der Metac. profunda 3, die achte bis zehnte dem R. dorsalis der A. ulnaris an.

Die A. mediana ist ziemlich kräftig entwickelt und reicht bis an den Carpus hinab. Sie entsendet einen starken Zweig für den Flexor sublimis.

Die A. interossea volaris besitzt einen R. dorsalis für das Rete dorsale; der bedeutend schwächere R. volaris gabelt sich am kaudalen Rand des M. pronator quadratus, wo der Ast zum Vorschein kommt, in einen R. descendens und einen quer verlaufenden Ast, der sich mit dem Stamm der Radialis verbindet. Die Interossea dorsalis gibt die Recurrens ab und endigt in den Muskeln an der Streckseite des Vorderarms.

Der N. ulnaris anastomosiert am Vorderarm mit dem Medianus; der anastomotische Zweig ist nicht viel schwächer als die Hälfte des N. ulnaris.

Hylobates lar.

Die A. axillaris liegt gleich dem proximalen Anteil der Armarterie an der medialen Seite der vereinigten Nn. medianus

und ulnaris.[1] Oberhalb der Mitte des Humerus kreuzt die Brachialis die ventrale Seite des Medianus, um tiefer unten an seiner lateralen Seite zu verlaufen. Die gleiche Lage der Brachialis beobachtete ich bei *Hylobates leuciscus* und *Hylobates* Spec.? Von der Stelle angefangen, wo der M. latissimocondyloideus an den Biceps stößt, bis hinab in die Fossa cubiti ist die Armarterie gleich dem übrigen Inhalt des Sulc. bicipitalis medialis (in der Länge von 13 *cm*) von dem Kopf des Biceps bedeckt, der, an der dorsalen Fläche der Sehne des Pectoralis major beginnend, weiterhin am Lig. intermusculare mediale entspringt und demselben folgend weit hinabreicht.

Im Bereich der Achsellücken zweigt von der Axillaris ein Truncus communis für beide Circumflexae humeri, die Circumflexa scapulae und die Aa. thoracodorsalis und collateralis radialis ab.

Die A. collateralis radialis, deren Ursprung oben angegeben ist, verläuft dorsal von der Endsehne des Latissimus dorsi distalwärts zu dem in dem Tricepsschlitz liegenden N. radialis. Das gleiche Verhalten fand sich bei *Hylobates leuciscus*. Das Oberarmstück der Armarterie gibt nebst Muskelzweigen nur noch die Collateralis uln. inferior ab, zumal auch die A. brachialis superficialis fehlt.

In der Fossa cubiti angelangt, entsendet die Brachialis profunda eine A. recurrens radialis, die A. radialis profunda, unterhalb derselben die Recurrens ulnaris, dann in gleicher Höhe die Interossea volaris und dorsalis und endigt hierauf als A. ulnaris. Die Recurrens ulnaris anastomosiert mit der Collateralis ulnaris inferior, die Recurrens radialis in der Rinne zwischen den Mm. brachialis und brachioradialis mit der Collateralis radialis.

Die auffallend schwache Radialis profunda entspringt und verläuft wie beim Menschen. Am Carpus verbindet sie sich mittels eines auf dem Pronator quadratus gelegenen Querastes mit der Ulnaris, tritt dann, bedeckt von der Sehne

[1] Der N. ulnaris löst sich erst tief unten vom Medianus ab; eine Medianusschlinge fehlt, desgleichen die Anastomose zwischen Medianus und Ulnaris am Vorderarm.

des Abductor pollicis longus in die Foveola radialis ein, passiert weiter unten das Interstitium metac. 1 und bildet in der Hohlhand mit dem tiefen Ast der Ulnaris den Arcus profundus.

Der starke R. volaris superf. a. ulnaris liegt oberflächlich zwischen den Sehnenpaketen des vierten und fünften Fingers, zieht von hier gegen die Mitte der Vola manus, biegt hierauf lateralwärts gegen das Interstitium metac. 2 ab und entsendet nebst der ulnaren Randarterie für den fünften Finger die zweite bis vierte A. digitalis communis. Der Gefäßbogen ist an der radialen Seite insofern abgeschlossen, als die A. digit. comm. 2 mit einem Zweig der A. metac. vol. 2 anastomosiert.

Der tiefe Hohlhandast der Ulnaris zweigt unterhalb des Hakenfortsatzes des Hamatum vom Stamm ab, passiert den Spalt zwischen Flexor brevis und Opponens digiti 5 und schließt sich dem R. profundus nervi ulnaris in der Weise an, daß die Arterie proximal vom Nerven lagert. Von dem tiefen Bogen zweigen vier Aa. metacarpeae volares (1 bis 4) ab, die entsprechend den Interdigitalfalten mit den Aa. digitales communes anastomosieren. Die Metac. volaris 1 ist die stärkste und teilt sich ähnlich der Princeps pollicis der menschlichen Hand auf. Rechterseits zerfällt sie entsprechend dem Metacarpophalangealgelenk des Daumens in die zwei Digitales propriae dieses Fingers und in die radiale Arterie des Zeigefingers; linkerseits geht die letztgenannte Arterie schon proximalwärts vom bezeichneten Gelenk ab. Die vierte A. metac. volaris ist zart.

Die A. interossea volaris ist kräftig entwickelt. Die Interossea dorsalis endigt in den Streckern des Vorderarms. Die A. recurrens interossea entspringt selbständig von der Armarterie.

Troglodytes niger.

Entsprechend der ersten Rippe gibt die Subclavia einen Tr. communis für die Thoracica anterior, Thoracodorsalis und eine starke A. subscapularis propria ab.

Die A. axillaris, welche von der Medianusgabel umgriffen wird, entsendet einen gemeinsamen Stamm für die beiden Circumflexae humeri und die Circumflexa scapulae.

A. brachialis. Rechterseits liegt das Anfangsstück der Arterie (4 *cm* lang) dorsal vom Medianus, die Fortsetzung bis zur Mitte des Oberarms an der medialen Seite des Nerven. Hier kreuzt sie die ventrale Fläche des Medianus und verläuft weiterhin an der lateralen Seite desselben. Linkerseits besteht nur der Unterschied, daß das hinter dem Medianus gelegene Anfangsstück der Arterie länger ist als rechts. Von der Armarterie zweigen ab: die Collateralis radialis; unter der Mitte des Oberarms die Collateralis ulnaris superior, unmittelbar oberhalb der Fossa cubiti die Collateralis ulnaris inferior; in der Ellbogengrube die Recurrens radialis, 1·5 *cm* tiefer unten die A. radialis profunda, dann die Interossea volaris, die Interossea dorsalis, eine rudimentäre Mediana und dieser folgend die Recurrens ulnaris. Der Stamm der Armarterie läuft in die Ulnaris aus. Die Recurrens ulnaris ist so stark, daß man auch sagen könnte: es teile sich die A. brachialis nach Abgabe der Mediana in die Recurrens ulnaris und die Ulnaris. Die Teilungsstelle findet sich im Canalis cubitalis.

Die A. recurrens radialis ramifiziert sich in der radialen Muskelgruppe.

Die A. radialis entläßt gleich nach ihrem Ursprung einen starken Ram. muscularis für die radiale Muskelgruppe, ferner einen anderen bis zur Mitte des Vorderarms hinabreichenden Ast für die eben genannte Muskulatur und den Flexor digit. sublimis, hierauf zweigt entsprechend dem Processus stiloideus radii der Ram. volaris superficialis ab, der aber zu schwach ist, um in typischer Weise den oberflächlichen Bogen bilden zu können. Der Stamm der Radialis selbst geht zwischen Carpus und Abductor pollicis longus durch, passiert das Interstitium metac. 1 und schließt den tiefen Hohlhandbogen ab.

Der R. volaris superf. a. radialis verläuft, wie häufig beim Menschen, durch die oberflächliche Schicht des Abductor poll. brevis, versorgt den Daumenballen und anastomosiert mit der Metac. volaris 2. Ihre distale Hälfte liegt bedeckt vom Opponens pollicis und gabelt sich am Metacarpophalangealgelenk in die beiden Digitales propriae des Daumens. Das tiefliegende Stück der Arterie gehört offenbar zur Metac. volaris 1. Der R. vol. profundus a. radialis bildet mit der Ulnaris den tiefen Bogen, von

dem die zweite bis vierte Aa. metac. volares abzweigen; entsprechend den Interdigitalfalten anastomosieren die dritte und die vierte mit den korrespondierenden Digitales communes.

Die A. ulnaris biegt, nach Abgabe des zwischen Abductor und Flexor brevis digiti 5 durchziehenden starken R. vol. profundus, radialwärts ab und teilt sich am Interstitium metac. 3 in die Digitales communes 3 und 4 sowie in die ulnare Randarterie des fünften Fingers. Von der Digit. communis 2 ist nur ein distales Stück entwickelt, welches an die Metac. volaris 2 anschließt. Sämtliche Digit. communes sind jenseits der Anastomosen mit den Metac. volares fast doppelt so stark als diesseits derselben. Die erste, dritte und vierte Digit. communis teilen sich in zwei, die zweite in drei Digitales propriae (in die dritte bis fünfte).

Aa. interosseae. Das distale Stück der Interossea volaris liegt wie beim Menschen an der dorsalen Seite des M. pronator quadratus und entsendet einen starken Ramus perforans dorsalis. Die A. interossea dorsalis ist kräftig entwickelt und endigt als Muskelarterie.

Die rudimentäre A. mediana erschöpft sich schon oberhalb der Mitte des Vorderarms in den Muskeln.

Der N. ulnaris ist am Oberarm nur halb so stark wie am Unterarm, weil die eine Hälfte des Nerven in der Bahn des N. medianus verläuft. Diese Hälfte verläßt den Medianus unterhalb des Pronator teres und schließt sich 3 *cm* oberhalb der Mitte des Unterarms dem Stamm des N. ulnaris an.

An einem zweiten Exemplar lagert die Armschlagader beiderseits bis herab zur Abzweigungsstelle der Collateralis uln. inferior hinter dem Medianus, kreuzt hierauf die ventrale Fläche desselben, um weiterhin an der lateralen Seite des Nerven weiter zu ziehen.

Orang.

(Taf. III, Fig. 22.)

Von der A. axillaris zweigen in nachstehender Reihenfolge ab: die Aa. thoracoacromialis, subscapularis propria, subscapularis (Circumfl. scapulae + thoracodorsalis), circumflexa hum.

communis und die A. ansae n. mediani. Die Circumflexa hum. communis teilt sich in eine schwache Circumfl. hum. anterior und eine mittelstarke Circumfl. hum. posterior. Die Medianusschlinge reicht bis zur Pectoralisfalte hinab. Auf derselben reitet die A. ansae n. mediani, welche ventral von der Schlinge abwärts zieht, an den Medianus Zweige abgibt und im Biceps endigt.

Die A. brachialis der linken Seite liegt bis unter die Mitte des Oberarms an der hinteren Seite des Medianus und seiner Schlinge, schiebt sich dann auf eine kurze Strecke vor den Nerven und liegt im weiteren Verlauf an seiner Außenseite. Durch eine geringe Verlagerung gelangt die Arterie auch tiefer unten hinter den Nerven, so daß zweifelsohne die typische Brachialis profunda vorliegt. Rechterseits verläuft die Armarterie bis unterhalb der Mitte des Oberarms vor der Medianusschlinge, beziehungsweise dem Stamm dieses Nerven; ihr weiterer Verlauf gestaltet sich wie auf der linken Seite. Von Oberarmästen der Brachialis wären zu erwähnen: zwei Aa. collaterales radiales, von welchen die obere schwächere im Triceps endigt, während die untere stärkere mit dem gleichnamigen Nerven zum Ellbogengelenk zieht; eine Collateralis ulnaris inferior (die Superior fehlt), ein starker Muskelzweig für den Biceps und die Brachialis, die A. recurrens radialis superficialis, die dem N. musculocutaneus in der Richtung proximalwärts folgt und für den M. brachialis und die radiale Muskelgruppe bestimmt ist, sowie eine A. nervi musculocutanei, die wohl zart ist, aber weit hinabreicht. In der Fossa cubiti entsendet die Armschlagader die Recurrens radialis sowie die Radialis profunda und zerfällt hierauf in zwei Stämme, einen lateralen für die Aa. interossea communis und Mediana und einen medialen für die Ulnaris und Recurrens ulnaris. Die Teilungsstelle fällt in den Bereich des Canalis cubitalis. An dieser Stelle ist die Brachialis vom Medianus durch den tiefen (muskulösen) Kopf des Pronator teres geschieden.

Die A. mediana gibt lange, kräftig entwickelte Zweige für den Flexor digit. profundus und den Flexor pollicis long. ab und reicht, allerdings in sehr abgeschwächtem Zustand, bis in die Nähe der Handwurzel.

Von der A. radialis ist der an der distalen Radiusepiphyse abzweigende R. vol. superficialis stärker als der fortgesetzte Stamm der Radialis. Der oberflächliche Zweig zieht zwischen Abductor poll. brevis und Opponens pollicis durch und geht direkt in den gleichstarken oberflächlichen Ast der A. ulnaris über. Von dem Arcus vol. sublimis gehen sechs Arterien, die erste bis vierte Digit. communis, die radiale Arterie des Daumens und die ulnare Digitalis propria des fünften Fingers ab; die erstere gehört der Radialis, die letztere der Ulnaris an. Die Aa. digit. communes gabeln sich in je zwei Aa. digit. propriae, so daß sämtliche Fingerarterien vom oberflächlichen Bogen abstammen.

Der tiefe Volarast der Radialis zieht zwischen der Sehne des M. abductor pollicis long. und dem medialen Rand des Carpus durch und perforiert das Interstitium intermetac. 2, um den tiefen Bogen zu bilden. Am Handrücken zweigen von ihm die Aa. metac. dorsales 2 und 3, ferner eine über die Rückenfläche des Daumens ziehende Arterie ab.

Die A. ulnaris entläßt am distalen Ende des Vorderarms einen schwachen R. dorsalis, der in die Metac. dors. superficialis 4 ausläuft, dann entsprechend dem Spalt zwischen Flexor brevis und Abductor digit. 5 den R. vol. profundus. Dieser bildet mit dem tiefen Hohlhandast der Radialis den Arcus profundus. Vom Bogen zweigen vier (erste bis vierte) schwache Aa. metac. volares ab; die vierte anastomosiert mit der ulnaren Randarterie des fünften Fingers *(a)*.

Von dieser Anastomose abgesehen, zeigen weder die Metacarp. volares noch die Metacarp. dorsales Verbindungen mit den volaren Fingerarterien; sollten solche doch vorkommen, dann müßten sie von besonderer Feinheit sein.

Die A. interossea communis gibt die Interossea dorsalis ab und setzt sich als Interossea volaris distalwärts fort. Die Int. dorsalis verzweigt sich in den Streckern der Hand, die Int. volaris zerfällt am unteren Ende des Vorderarms in einen Ram. volaris und einen stärkeren Ram. dorsalis.

An einem zweiten Orang, den ich vor längerer Zeit untersucht habe, lagen hinsichtlich der Verzweigung der Achselarterie, der Vorderarmgefäße und der Hohlhandbogen ganz ähnliche Verhältnisse vor.

Die Radialis durchbohrte auch wieder das zweite Interstitium intermetacarpeum. Der tiefe Hohlhandbogen erhielt einen starken Zweig vom Rete dorsale, der das vierte Interst. intermetacarpeum passierte. Die A. brachialis verlief rechterseits wie beim Menschen, linkerseits zog sie vor der Schlinge und dem Stamm des Medianus bis gegen die Mitte des Humerus abwärts, wendete sich weiterhin lateralwärts und verblieb von dieser Stelle an an der Außenseite des Nerven.

Im Bereiche der abnormen Armarterie war auch das Rudiment der Brachialis profunda entwickelt. Es zweigte nämlich oberhalb der Medianusschlinge ein gemeinsamer Stamm für die Collateralis radialis und einen zwirnfadendünnen Zweig ab, der an der hinteren Seite des Medianus lagerte und entsprechend der Abgangsstelle der Collateralis ulnaris inferior in die große Armschlagader mündete.

Die Lage der A. brachialis zum N. medianus konnte ich noch an sieben in Alkohol konservierten Orangs studieren und erhielt dabei folgendes Ergebnis:

1. Die A. brachialis liegt wie beim Menschen: einmal beiderseits, einmal nur auf einer Seite.

2. Ein proximales Stück der Brachialis liegt an der dorsalen, die Fortsetzung an der ventralen Seite des Medianus: einmal beiderseits. Es handelt sich aber in diesem Falle um eine ausgleichbare Umschlingung des Nerven seitens der Arterie.

3. Die A. brachialis liegt mit dem Anfangsstück hinter der Medianusschlinge und dem Medianusstamm, kreuzt hierauf in verschiedener Höhe die ventrale Fläche des Nerven, um die normale Lage zu erhalten, oder das Gefäß zieht vor der Medianusschlinge und dem Medianusstamm distalwärts[1] und akquiriert der Höhe nach wechselnd die typische Lage zum Nerven: dreimal beiderseits, einmal nur auf einer Seite. Die Umschlingung des Nerven seitens der Arterie läßt sich durch Verlagerung eines dieser Gebilde nicht ausgleichen.

4. In einem Fall sind zwei Medianusschlingen entwickelt. Die Axillaris zieht links hinter den Nervenschlingen und dem

[1] Durch die Medianusschlinge zieht in solchen Fällen eine als Collateralis radialis endigende Arterie, deren Anfangsstück der Brachialis profunda angehört.

Medianus bis etwa zur Mitte des Oberarms und liegt im weiteren Verlauf an der Außenseite des Nerven. Rechts liegt die Axillaris hinter der oberen aber vor der unteren Medianusschlinge und dem Medianusstamm. Von der Mitte des Humeris an verhält sich die Arterie wie links. Die untere Schlinge passiert die Collateralis radialis.

Mit den zwei in der Beschreibung enthaltenen Fällen liegt die Armarterie unter den 18 Armen: achtmal typisch, meist ähnlich wie beim Menschen, zehnmal atypisch.

Gorilla.

(Taf. IV, Fig. 23 bis 26.)

Die A. axillaris entsendet, bevor sie die Medianusschlinge durchsetzt, die A. thoracoacromialis (Fig. 23) und einen gemeinsamen Stamm für die Thoracalis lateralis, für zwei Rr. subscapulares, die Circumflexa scapulae und Thoracodorsalis (Fig. 23 *th d*).

Von diesem Truncus communis, der nicht viel schwächer als der fortgesetzte Stamm der Axillaris selbst ist, zweigt zunächst eine starke A. subscapul. superior (Fig. 23), hierauf die kräftige Thoracalis lateralis (Fig. 23) und unterhalb derselben eine schwächere A. subscapul. inferior ab. Der Endast des Stammes zerfällt in die Circumflexa scapulae (Fig. 23 *c sc*), welche in die mediale Achsellücke eintritt, und die Thoracodorsalis (Fig. 23 *th d*), die mit dem gleichnamigen Nerven den M. latissimus dorsi versorgt. Oberhalb des Abganges der Thoracoacromialis wird die Axillaris samt dem Armnervengeflecht von dem axillaren Ende des Kehlsackes bedeckt. Auf Fig. 23 ist der Sack zu beiden Seiten des Gefäßnervenpaketes sichtbar. Das vor diesem gelegene Stück des Sackes wurde durchschnitten.

Nach Abgabe der genannten Arterien passiert die Axillaris die Medianusschlinge und liegt an der dorsalen Seite des N. medianus. Entsprechend der lateralen Achsellücke zweigt von der Achselschlagader eine A. circumflexa humeri communis ab (Fig. 23 *c c*), die sich nach kurzem Verlauf in eine zarte Circumflexa humeri anterior und eine starke Circumflexa

humeri posterior gabelt; die erstere zieht zwischen Collum chirurgicum einerseits, dem Coracobrachialis und kurzen Kopf des Biceps andrerseits durch, die letztere durchsetzt in Begleitung des N. axillaris die laterale Achsellücke, um den Deltoideus zu erreichen. Die Schwäche der Circumflexa hum. anterior kann durch einen Gelenksast des Thoracoacromialis kompensiert werden.

Die A. brachialis liegt mit ihrem längeren proximalen Abschnitt an der dorsalen Seite des N. medianus. Entsprechend der Abzweigungsstelle der A. collateralis ulnaris media (Fig. 24 *c u m*), gelangt die Brachialis an die mediale und hierauf an die vordere Seite des Nerven. In dieser Lage verbleibt das Gefäß bis gegen die distale Hälfte der Endsehne des Biceps; erst von hier an liegt die Brachialis lateralwärts vom Medianus. Nur ihr längerer proximaler Anteil sowie das Endstück sind der Brachialis profunda gleichwertig.

Nachdem die Armschlagader den Lacertus fibrosus gekreuzt hat, entsendet sie die Radialis, tiefer unten die Recurrens ulnaris, hierauf durchsetzt sie den Canalis cubitalis, wo sie nach Abgabe der Mediana sich in die Aa. interossea communis und ulnaris teilt.

Zu den Zweigen, welche die Brachialis am Oberarm abgibt, gehören:

1. Mehrere Rami musculares; unter denselben ein längeres Gefäß für den Triceps, welches zwischen der Circumflexa humeri communis und der Collateralis radialis abzweigt.

2. Die A. collateralis radialis (Fig. 23 *c r*), welche mit dem N. radialis in den Tricepsschlitz eintritt.

3. Eine lange, dünne Arterie (Fig. 23), die mit dem N. cutaneus antibrachii medialis zur Haut des Oberarms zieht.

4. Eine A. collateralis ulnaris media, die gerade dort entspringt, wo die Armschlagader sich vor den Medianus schiebt (Fig. 24 *c u m*).

5. Eine A. collateralis ulnaris inferior (Fig. 24 *c u i*), die am Eingang in die Ellbogenbeuge von der Brachialis abgeschickt wird. Beide Aa. collaterales ulnares perforieren das Septum intermusculare mediale und schließen sich dem N. ulnaris an.

Die A. radialis (Fig. 24 *r*) entspringt in der Fossa cubiti, sobald die Armarterie den Lacertus fibrosus passiert hat und bettet sich in den Sulc. antibr. radialis. Dieser wird begrenzt: oben vom Pronator teres und Brachioradialis, weiter unten vom Brachioradialis und Flexor carpi radialis, am Carpus von letzterem und der Sehne des Abductor pollicis longus. Die hintere Wand der Arterie berührt den Pronator teres, unterhalb desselben den radialen Kopf des Flexor digit. comm. sublimis, hierauf den Flexor digit. profundus (Flexor pollicis long.).

Von Ästen der Radialis ist außer schwächeren Muskelzweigen die A. recurrens radialis zu erwähnen, welche neben dem tiefen Ast des N. radialis aufwärts zieht (Fig. 24 *rr*). Entsprechend der unteren Epiphyse des Radius entläßt die Speichenarterie den R. vol. superficialis, der bis in die Muskulatur des Daumenballens verfolgt werden konnte und zieht hierauf zwischen dem Carpus und der Sehne des Abductor poll. longus durch, passiert die Foveola radialis, dann weiter unten den zwischen den beiden Köpfen des Interosseus ext. etablierten Spalt und bildet in der Hohlhand angelangt mit dem R. profundus n. ulnaris den tiefen Bogen (Fig. 26, punktiert).

Auf Taf. IV, Fig. 25, ist die Aufteilung der A. brachialis in der Ellbogengrube dargestellt. Die Arterie umgreift wie beim Menschen den dorsalen Rand des M. pronator teres *(Pr)* und spaltet sich nach Abgabe der Recurrens ulnaris und der A. mediana (neben *m*) in die Aa. interossea communis und ulnaris *(u)*.

Der tiefe (ulnare) Kopf des M. pronator teres *(Pr)* besteht aus einem sehnigen Strang, von dessen dorsaler und anterolateraler Fläche Bündel des Flexor digitorum sublimis, beziehungsweise des oberflächlichen Pronatorkopfes entspringen. Zwischen den beiden Köpfen des Muskels findet sich eine Lücke für den Durchtritt des Medianus.

Die A. ulnaris ist nicht so stark wie die Radialis; sie verläuft in Begleitung des N. ulnaris zwischen den beiden Flexores digitorum und dem Flexor carpi ulnaris eingeschoben zum Os pisiforme, wo sie gleich dem N. ulnaris in dem vom oberflächlichen und tiefen Blatt des Ligamentum carpi volare begrenzten Kanal steckt. Am Erbsenbein zerfällt die Arterie in

einen Ramus volaris superficialis und profundus (Fig. 26 *v s* und *v p*); der erstere ist viel stärker, zieht oberflächlich über den M. flexor brevis des fünften Fingers und weiterhin an der Innenseite des diesem zugehörenden Sehnenpackets distalwärts, entsendet die ulnare Digitalarterie des fünften Fingers *(d u)*, während der Stamm der Arterie proximalwärts von dem Metacarpophalangealgelenk des genannten Fingers, bedeckt von den Flexorensehnen desselben, auswärts verläuft und entsprechend dem vierten Metakarpalkanal in die A. digit. communis 4 einmündet. Eine weitere Verzweigung besitzt der oberflächliche Ast der Ulnaris nicht und es fehlt demnach der oberflächliche Hohlhandbogen.

Der schwächere tiefe Ast der A. ulnaris, der den Arcus profundus abschließt, verläuft wie beim Menschen mit dem R. profundus n. ulnaris. Das Gefäß und der Nerv ziehen zwischen zwei vom Pisiforme zum Haken des Hamatum verlaufenden Bändern durch (Fig. 26 *L s* und *L p*) und gelangen hierauf, bedeckt vom Flexor brevis digiti quinti, in die Tiefe der Hohlhand.

Der Stamm der A. radialis in seinem Verlauf bis zum Interstitium metac. 1 wurde schon geschildert. Im Spalt zwischen dem M. interosseus ext. 1 und dem Adductor pollicis zweigt von der Radialis die starke Metacarpea vol. 1 ab. Diese entsendet zunächst zwischen den beiden Köpfen des Adductor pollicis die Digitalis comm. 1 für den Daumen, verläuft selbst zwischen dem M. interosseus ext. 1 und dem Caput transversum des Adductor pollicis distalwärts, gelangt entsprechend dem distalen Rand des genannten Muskels an die Oberfläche, entläßt die radiale Digit. propria des Zeigefingers, zieht hierauf, bedeckt von den Flexorensehnen dieses Fingers, zum distalen Anteil des zweiten Metakarpalkanals und läuft als Digitalis communis 2 aus. Diese zerfällt in die ulnare Digitalis propria des Zeigefingers und die radiale Digitalis propria des Mittelfingers.

Die Aa. metacarpea volaris 2 und 3 gehen da ab, wo der Arcus profundus von den Sehnenpaketen des zweiten und dritten Fingers gekreuzt wird; diese Arterien ziehen schräg einwärts gegen ihre Metakarpalkanäle, perforieren die tiefe

Hohlhandfaszie, betten sich als Aa. digitales communes in die betreffenden Metakarpalkanäle und spalten sich in je zwei Aa. digitales propriae für die gegenüberliegenden Seiten des dritten bis fünften Fingers (siehe Fig. 26).

Die Hohlhandverzweigung zeigt also folgendes Verhalten: der oberflächliche Bogen fehlt, der Ram. superficialis art. ulnaris versorgt nur den Innenrand des fünften Fingers und beteiligt sich am Aufbau der A. digitalis communis 4. Das Hauptgefäß der Palma ist der tiefe Ast der Radialis, welcher drei Aa. metacarpeae volares entsendet; diese laufen entsprechend den Metakarpalkanälen in die distalen Endstücke der Aa. digitales communes aus, und zwar die Metacarpea volaris I in die Zweige der Digit. comm. 1 und in die Digit. comm. 2.

Die A. interossea volaris (Fig. 25 *i v*) ist stark; sie schiebt sich wie beim Menschen unter den kranialen Rand des M. pronator quadratus und entläßt zwei Rami dorsales, einen ulnarwärts vom N. interosseus dorsalis verlaufenden und einen anderen, der sich gegen die Radiusgegend wendet. Die A. interossea dorsalis (Fig. 25) ist nicht stark und endigt in den Muskeln an der Streckseite des Vorderarms.

Die A. mediana (Fig. 25, neben *m*) zweigt unmittelbar oberhalb der A. interossea dorsalis ab; ihr proximales Ende kreuzt die dorsale Fläche des N. medianus und liegt im weiteren Verlauf an der Innenseite des letzteren. Die Arterie konnte bis gegen das distale Ende des Vorderarms verfolgt werden, wo sie infolge von Abgabe mehrerer Muskelzweige für den oberflächlichen Fingerbeuger sehr schwach ist.

Der N. medianus anastomosiert am Vorderarm wie beim Schimpansen und Orang[1] mit dem Ulnaris (Fig. 25 *a*). Die Faserbündel der Anastomose gelangen vom Medianus in den Ulnaris und sind in solcher Anzahl vorhanden, daß etwa ein Drittel des Ulnaris im Medianus verläuft. —

Zum Vergleich der in Rede stehenden Arterienverhältnisse werde ich hauptsächlich die Beschreibungen P. Eisler's (28) heranziehen, denn die von J. Deniker (29) und P. Chapman (30) vorliegenden Schilderungen sind ungenügend.

---

[1] Die Anastomose ist beim Orang nicht konstant.

Der Verlauf der A. axillaris stimmt in den beiden Fällen überein. Auch die Topik der Armarterie zum Medianus[1] scheint die gleiche gewesen zu sein. J. Deniker's Abbildung (Taf. 27, Fig. 4) ist so mangelhaft, daß nicht mit Bestimmtheit entnommen werden kann, ob die distale Hälfte der Brachialis die ventrale Fläche des Medianus kreuzte.

Die Seitenäste der Armarterie stimmen in beiden Fällen ziemlich überein. Als Unterschiede wären anzuführen, daß an dem von Eisler untersuchten Gorilla die Thoracalis lateralis selbständig entsprang, ferner daß eine Collateralis ulnaris superior entwickelt war. Eisler beschreibt nämlich drei Aa. collaterales ulnares: eine obere, mittlere und untere. Die erstere zweigt entsprechend der Mitte des Oberarms,[2] die

[1] Der Medianus soll nach Eisler nicht den Pronator teres durchbohren, sondern unter ihm verlaufen. Die betreffende Stelle lautet: »Der Pronator besitzt .... nur einen Kopf, der oberflächlichen Portion des menschlichen Muskels entsprechend; statt der tiefen Portion findet sich eine sehr kräftige Faszienplatte, die dem Muskel zum Teil noch zum Ursprung dient, und durch diese Platte treten N. medianus und A. brachialis, getrennt durch einen flachen Faszienstrang, in zwei annähernd hintereinander gelegene Öffnungen. Ein ganz analoges Verhalten konnte ich in einigen Fällen beim Menschen beobachten, wo die Ursprungssehne der tiefen Pronatorportion an Ulna und Radius festsaß und zwei getrennte Sehnenbogen bildete, durch deren ulnaren der Nerv und ein Ast der tiefen Armvene, durch deren radialen die Arterie und ein zweiter Venenast traten. Ich habe mich aber davon überzeugen können, daß auch in den Fällen, wo das tiefe Faszienblatt muskuliert, d. h. wo ein tiefer Kopf des Pronator teres vorhanden ist, Medianus und A. brachialis häufig unter dem Muskel weg-, nicht durch ihn gehen.« Es hat also den Anschein, als würde in meinem Falle ein anderes Verhalten als in dem von Eisler untersuchten vorliegen; doch glaube ich, daß es sich um einen gleichen Verlauf handle und nur die Auffassung verschieden sei. In meinem Falle findet sich an Stelle der tiefen Portion des Pronator teres ein selbständiger Sehnenstrang, von dem Muskelbündel zum Flexor digit. sublimis und zur radialen Insertion des Pronator teres verlaufen. Die Arterie liegt unter dem Sehnenstrang, der Medianus zwischen dem Strang und dem oberflächlichen Kopf des Pronator teres. Da Eisler selbst sagt, daß statt der tiefen Portion des Muskels eine Faszienplatte mit zwei Öffnungen für den Medianus, beziehungsweise die Arterie ausgebildet ist, so besitzt auch in seinem Falle der Pronator einen tiefen Kopf, repräsentiert durch den Teil der Sehnenplatte, welcher die beiden Öffnungen voneinander trennt; die Arterie und der Nerv könnten an der bezeichneten Stelle nur dann nebeneinander liegen, wenn die tiefe Portion des Pronator teres fehlte.

[2] Sie fehlte linkerseits.

mittlere nur wenig tiefer, die untere dicht über dem Epicondylus medialis ab. In meinem Falle ist die Collateralis uln. superior nicht entwickelt, die anderen stimmen mit Eisler's Collateralis uln. media und inferior überein. Die Aa. circumflexae humeri sind nur in Deniker's Fall selbständige Zweige der Axillaris.

Ganz abweichend von der Norm verhält sich der Verlauf der A. radialis an Eisler's Exemplar. Sie geht »über die Insertion des M. pronator teres weg, dann aber nicht, wie in der Norm beim Menschen, auf dem Bauch des M. flexor carpi radialis weiter,[1] sondern sie schiebt sich unter den radialen Ursprung dieses Muskels, läuft zwischen ihm und dem Ursprung des M. flexor digg. sublimis eingeschlossen in das beide trennende starke Faszienblatt, dicht auf dem Knochen, bricht dicht über dem Processus styloides radii zwischen den Sehnen des M. flexor carpi radialis und des Supinator longus durch die Faszie, geht vor dem Processus styloides weg, dann distal um ihn herum, unter der Sehne des M. extensor carpi radialis longus her auf das Dorsum manus«. Es lag also im Gegensatz zu meinem Falle, in welchem die Radialis einen Verlauf nimmt, der mit dem beim Menschen in allen Punkten übereinstimmt, ein anomales Verhalten des Gefäßes vor.

Die A. ulnaris ist nach Eisler's Angabe stärker als die Radialis. Das stimmt, wenn man den zwischen der Radialis und der Interossea gelegenen Arterienstamm schon als Ulnaris bezeichnet. Läßt man aber korrekterweise die Ulnaris erst nach dem Abgang der Interossea abzweigen, dann ist, zum mindesten in meinem Falle, die Ulnaris schwächer als die Radialis. Dies ist auch leicht verständlich, da der oberflächliche Hohlhandbogen fehlt, während der tiefe ganz schön entwickelt ist.

Das Fehlen des Arcus volaris sublimis hebt Eisler hervor. Vom tiefen Bogen wird die Übereinstimmung der Fingerzweige mit jenen des Menschen bemerkt.

Auch J. Deniker gibt an, daß in seinen Fällen der oberflächliche Bogen gefehlt habe; doch lagen hier andere Verhältnisse vor als in meinem und Eisler's Falle, denn nach der

[1] Diese Topik ist mir nicht bekannt.

Beschreibung und Abbildung (p. 196, Fig. 18) des einen Falles entsendete der Ram. volaris superf. a. radialis die Digitales comm. 1 und 2, der oberflächliche Hohlhandast der Ulnaris die Digitales comm. 3 und 4 und die ulnare Randarterie des fünften Fingers.[1] Es waren also die Komponenten des Arcus sublimis samt den Endverzweigungen vorhanden und es fehlte bloß die Verbindung beider zum Bogen.

Vom tiefen Bogen gehen fünf Zweige ab, von welchen die zweite und die dritte Metac. volaris in die zweite und dritte Digitalis communis münden.

Den distalen Verlauf der A. ulnaris schildert Eisler in folgender Weise: Sie geht mit dem Volarast des N. ulnaris »radial vom Pisiforme unter das Lig. carpi volare proprium. Dort wird sie nebst dem Nerven durch eine starke fibröse Scheide gegen die Beugersehnen gedeckt. Sie wendet sich dann unter den Ligg. pisohamatum und pisometacarpeum weg auf die Ulnarseite des Hamulus ossis hamati und zwischen den Ursprüngen des M. flexor brevis und des Opponens dig. V, überlagert vom M. abductor dig. V, um den Distalrand des Hamulus in die Vola zur Bildung des Arcus volaris profundus. .... Eine A. volaris superficialis ulnaris kommt unter dem Lig. carpi volare proprium vom Stamm und durchbricht die Hohlhandfaszie mit dem oberflächlichen Ast des N. ulnaris zusammen am Distalrande des Ligaments.«

Bezüglich des Verlaufes der Ulnaris im Karpalkanal möchte ich glauben, daß derselbe in Eisler's und meinem Falle der gleiche ist und sich von dem beim Menschen nicht unterscheidet. Eisler selbst gibt an, daß die Ulnaris und ihr Begleitnerv im Bereich des Pisiforme durch eine starke Faszie von den Beugersehnen geschieden sei, womit gesagt ist, daß die genannten Gebilde doch nicht im Karpalkanal enthalten sind. Beim Menschen verlaufen die A. und der N. ulnaris an der bezeichneten Stelle zwischen dem oberflächlichen, dem tiefen Blatt des Lig. carpi volare und dem Pisiforme, und das tiefe Blatt des Bandes, welches den Spalt für die Ulnaris vom

[1] Die radiale Randarterie des Daumens ist weder beschrieben noch abgebildet.

Karpalkanal trennt, ist erst am Ursprung vom Haken des Hamatum dick. Hienach würde nur das Bedecktsein der tiefen Volaräste der A. und des N. ulnaris seitens des Lig. pisohamatum das Verhalten dieser Teile von dem beim Menschen unterscheiden; aber auch diese Differenz entfällt, denn dem Lig. pisohamatum des Menschen entspricht nur das tiefliegende Band (Fig. 28 *L p*), während das oberflächliche Band (*L s*) beim Menschen nicht entwickelt ist.

Zusammenfassung. A. brachialis. Die niederen Affen besitzen in der überwiegenden Mehrzahl der Fälle nebst einer oberflächlichen Armarterie eine Brachialis profunda, die der des Menschen gleichwertig ist. Bei *Ateles paniscus* und bei einem *Ateles* (Spec.?), den ich jüngst untersucht habe, liegt das Endstück der Brachialis (in der Fossa cubiti) nicht wie gewöhnlich an der lateralen, sondern an der hinteren Seite des Medianus; doch handelt es sich in solchen Fällen nur um eine belanglose Lageveränderung der Arterie.

Bei den Anthropomorphen entspringen die beiden Circumflexae humeri von einem gemeinsamen Stamm, dem sich auch noch die Subscapularis und die Collateralis radialis anschließen können. Die Angabe Rojecki's, daß die Äste der Achselarterie bei den menschenähnlichen Affen sich wie beim Menschen verhalten, ist demnach unrichtig.

Häufig wird ein atypischer Verlauf der Brachialis beobachtet, sei es, daß sie entweder eine Spiraltour um den Medianus beschreibt oder vor der Medianusschlinge und dem Stamm des Nerven abwärts verläuft. Ersteren Falles zieht die Brachialis hinter der Medianusschlinge und dem Stamm des Medianus abwärts, kreuzt hierauf höher oben oder tiefer unten die vordere Fläche des Nerven, um an seine laterale Seite zu gelangen. Die Überkreuzung verschwindet bei Verlagerung der Arterie nicht. Bei der zweiten Form begibt sich die Axillaris nicht durch die Medianusschlinge an deren hintere Seite, sondern zieht eine längere oder kürzere Strecke weit vor dem Medianus abwärts, um tiefer unten die normale Topik einzuhalten.

Über den atypischen Verlauf der Armarterie bei den anthropoiden Affen liegen Bemerkungen von L. Bolk (31),

Höfer (32), E. Müller (20) und Vrolik (33) vor. Das bislang untersuchte Material reicht nicht aus, um den regelmäßigen Verlauf der Armarterie festzustellen, zumal sich nicht in allen Fällen entnehmen läßt, ob der atypische Verlauf der Arterie nur eine oder beide Körperhälften betraf, ja selbst meine auf neun Orangs ausgedehnte Untersuchung reicht zur Entscheidung der Frage nicht aus; an acht Armen lag die Brachialis wie beim Menschen, an zehn Armen verhielt sie sich atypisch und das Plus von zwei ist gewiß zur Bestimmung der Regel zu gering. Dagegen ist es unzweifelhaft, daß, wenn auch die den atypischen Verlauf der Brachialis bedingenden Momente beim Menschen immerhin noch sehr wirksam sind — denn die geschilderte Gefäßform gehört bei ihm zu den gewöhnlichen Befunden —, der atypische Verlauf der Armschlagader bei den Anthropomorphen doch noch ungleich häufiger ist.

Die A. radialis profunda findet sich in der für den Menschen bekannten Form nur bei den Anthropomorphen und den *Hylobates*-Arten; die übrigen Primaten bekunden ihre tiefere Stellung in der Reihe dadurch, daß entweder die Radialis von der Brachialis superficialis abgegeben wird oder, obgleich diese schon vollständig zurückgebildet ist, das proximale Stück der Radialis oberflächlich lagert und über das Caput commune flexorum verläuft *(Ateles arachnoides)*. Das Rudiment der hoch entspringenden Brachialis superficialis ist beim Orang nachweisbar.

Die A. mediana fehlt oder ist rudimentär.

Die A. ulnaris gibt die Aa. digitales ab und kann einen Arcus sublimis bilden. Beim Schimpansen ist der Bogen typisch geformt (E. Müller [20]) oder an seiner radialen Seite nicht in gewöhnlicher Weise abgeschlossen, beispielsweise durch die Verbindung mit der Metacarpea volaris 2. Bei *Hylobates agilis* beobachtete E. Müller (20) einen ähnlichen Abschluß des Bogens. Beim Orang variiert der oberflächliche Hohlhandast der Ulnaris wie beim Schimpansen, indem er entweder mit dem Ram. vol. superf. a. radialis einen Bogen bildet (Barkow [34], E. Müller [20], ich [9]), oder diese Verbindung nicht eingeht (J. Göppert [22]) — man vergleiche diesbezüglich Taf. III, Fig. 22 dieser Schrift mit der Fig. 5 auf

Taf. 134 in Göppert's Abhandlung —; ähnliches gilt für den Gorilla; in Deniker's Fall zweigten die Digitales comm. von den oberflächlichen Ästen der Radialis und Ulnaris ab, in den von mir und von Eisler untersuchten Fällen vorwiegend vom tiefen Hohlhandbogen. Zur Feststellung der Regel reicht das bisher vorliegende Material nicht aus.

Die Fingerarterien zweigen bei den niederen Affenarten wie bei den übrigen Säugetieren von den oberflächlichen Hohlhandgefäßen ab. Bei den meisten Anthropomorphen versorgt der R. vol. superficialis a. radialis den Daumen und können sämtliche Fingerarterien vom Arcus sublimis abstammen (Taf. III, Fig. 22). Bei fehlendem oberflächlichen Bogen werden die Aa. metac. volares zur arteriellen Hauptbahn für die Finger, wie denn überhaupt diese Arterien ganz oder teilweise fehlende oder rudimentäre Digitales communes zu ersetzen, beziehungsweise zu ergänzen haben. Die Metac. volares begeben sich diesfalls zu den Metakarpalkanälen und setzen sich hier in die erhalten gebliebenen distalen Endstücke der Digit. communes fort. Ähnliche Formen werden beim Menschen beobachtet (siehe N. Jaschtschinski, Taf. 7, Fig. 3 [35]). Anklänge an die überflüssigerweise beim Menschen als Princeps pollicis bezeichnete A. metac. volaris 1 kommen schon bei den Anthropomorphen vor.

Ein anderer wesentlicher Unterschied zwischen den Säugetieren einschließlich der Anthropomorphen einerseits und dem Menschen andrerseits besteht hinsichtlich des Abschlusses des tiefen Bogens an seiner ulnaren Seite. Es ist typisch, daß bei den ersteren der tiefe Ast der Ulnaris im Bereich des Pisiforme vom Stamme abzweigt und mit dem R. vol. profundus n. ulnaris verläuft. Beim Menschen sind in der Mehrzahl der Fälle zwei tiefe Ulnaräste vorhanden, ein proximaler, der mit dem R. vol. profundus n. ulnaris in die Tiefe zieht, und ein distaler, welcher an der Umbiegungstelle der A. ulnaris in den oberflächlichen Bogen abzweigt und sich zwischen dem Kleinfingerballen und dem Sehnenpaket des fünften Fingers durchschiebt, um den tiefen Bogen zu erreichen. Der distale Zweig stellt ein der menschlichen Hand spezifisches Merkmal dar und ist jünger als der proximale. Allerdings sei hervorgehoben, daß ich

bei einem *Lemur catta* eine Arterie gefunden habe, die dem Ram. volaris prof. distalis der Ulnaris sehr ähnlich war.

Äste der A. axillaris.

Von den Ästen der Achselarterie variieren die Aa. circumflexae humeri, circumflexa scapulae und thoracodorsalis hinsichtlich ihres Ursprungs und zeigen im Gegensatz zum Verhalten beim Menschen das Bestreben, von einem gemeinsamen Stamm zu entspringen. Nicht selten ist dazu auch noch der Ursprung der Collateralis radialis auf den genannten gemeinsamen Stamm emporgerückt und zieht diesfalls diese Arterie bald vor, bald hinter der Sehne des Latissimus dorsi distalwärts. Mit der Übernahme der Collateralis radialis hat die A. axillaris das Äußerste ihres Ausbreitungsgebietes nicht erreicht, denn es können ihr auch noch die Radialis und Interossea zufallen *(Echidna, Talpa)*. Daß in Bezug auf die erwähnte Verzweigungsform der Axillaris die Affen keine Ausnahme bilden, geht aus nachstehender Zusammenstellung hervor, welche die verschiedenen Ursprungskombinationen der axillaren Zweige aufzählt.

1. Tr. communis für beide Circumflexae humeri (*Ateles arachn., Cebus fatuellus* nach E. Müller, Orang, Gorilla).

2. Tr. communis für beide Circumflexae humeri + Subscapularis (Nager, Karnivoren, Ungulaten, niedere Ostaffen).

3. Tr. communis für die Circumfl. hum. posterior + Subscapularis (Beutler, Karnivoren, Platyrrhinen).

4. Tr. communis für beide Circumflexae humeri + Subscapularis + Collateralis radialis (Nager, Karnivoren, Schimpanse nach Müller).

5. Tr. communis für beide Circumflexae humeri + Collateralis radialis (Nager, Karnivoren).

6. Tr. communis für die Circumflexa humeri posterior + Collateralis radialis *(Hyrax syriacus)*.

7. Tr. communis für die Circumflexa hum. posterior + Circumfl. scap. + Collateralis rad. *(Chiromys)*.

8. Tr. communis für beide Circumflexae hum. + Circumfl. scapulae — Trunc. communis für die Thoracodorsalis + R. subscapularis (Schimpanse).

9. Tr. communis für die Circumflexa humeri posterior + Radialis superficialis + Interossea *(Echidna, Talpa).*

10. Tr. communis für die Circumflexa humeri posterior + Radialis superficialis *(Macropus Benetti).*

Allerdings ist zu beachten, daß auch diese Gefäßkombinationen individuell variieren, so daß, vom Orang und vom Menschen abgesehen, eine für die Verzweigung der axillaren Arterien geltende Regel sich vorläufig nicht feststellen läßt.

Die meisten der angeführten Verzweigungsformen sind auch beim Menschen beobachtet worden, während umgekehrt der für den Menschen geltende Typus, charakterisiert durch die Selbständigkeit der einzelnen Zweige, bei den Säugetieren bisher nicht gefunden wurde.

L. Bayer (36), der bei den Arctopitheken und Platyrrhinen den Ursprung der Axillariszweige von einem gemeinsamen Stamm beobachtete, bezeichnet diese Form als eine primitive. Für die Richtigkeit dieser Angabe spricht schon die Verzweigungsart der Axillaris bei den Reptilien, die für die Aa. deltoidea, collateralis radialis und für die Arterie des Latissimus dorsi einen gemeinsamen Stamm entsendet.

Schließlich sei noch bemerkt, daß wegen der Verschiedenheit der Ursprünge und des Verlaufes (A. collat. radialis) die Anfangsstücke der in Rede stehenden axillaren Zweige sehr häufig nicht homolog sind.

Oberflächliche und tiefe Armarterie.

Die A. brachialis superficialis ist eine Erwerbung der Säugetiere, denn sie kommt bei niederen Vertebraten nicht vor. Das in der Mehrzahl der Fälle mit der tiefen Armarterie vergesellschaftete Gefäß zweigt gewöhnlich entsprechend dem unteren Drittel des Oberarms (seltener wie bei *Myopotamus coypus* noch tiefer), in Fällen mit Canalis supracondyloideus oberhalb desselben von der Brachialis profunda ab, kreuzt, wie eingangs bemerkt, von innen oben nach außen unten ziehend

den Medianus und den Biceps und setzt sich nach Abgabe eines R. ulnaris als A. radialis superficialis distalwärts fort.

Der Ursprung der Arterie kann weit nach oben in den Bereich der Profunda brachii oder selbst der Axillaris gerückt sein,[1] wie z. B. bei den Hapaliden (nach Bayer [36]), bei *Pteropus* (nach Zuckerkandl [9]) sowie bei den Vespertilioniden und Rhinolophiden (nach O. Grosser [37]), so daß die Angabe E. Göppert's (38), der hohe Ursprung der Brachialis superficialis komme ausschließlich bei den Affen vor, nicht richtig ist.

Die Bedeutung der Brachialis superficialis soll nach G. Ruge (39) durch die Rückbildung des Processus supracondyloideus, welche ein Vorrücken der tiefen Armarterie zur Folge hat, eingeschränkt werden. Da bei Gegenwart wie beim Fehlen des bezeichneten Fortsatzes die oberflächliche Armarterie bald stark, bald schwach ist oder gar fehlt, halte ich die Theorie Ruge's für falsch. Dagegen erleidet die Arterie eine Abschwächung durch die Rückbildung ihrer Hautzweige und durch die Abgabe ihres tiefen Astes (der Dorsalis manus) an die Armarterie (Bildung der Radialis profunda), Momente, die offenbar die Reduktion der Brachialis superficialis bei den anthropoiden Affen und dem Menschen veranlaßt haben.

Die verschiedene Höhenlage des Ursprunges der als Varietät auftretenden Brachialis superficialis beim Menschen läßt sich nach den von E. Müller (20) erhobenen Befunden erklären. Je nachdem nämlich von ihren Anastomosen mit der tiefen Armarterie die eine oder die andere sich ausweitet und die übrigen schwinden, liegt der Ursprung der Arterie höher oben oder tiefer unten. Die A. ansae n. mediani wird von den Autoren als Rudiment der Brachialis superf. superior angesprochen.

Mit Rücksichtnahme auf das Verhalten bei Säugetieren im allgemeinen und speziell bei den Primaten hat man mit Recht das Auftreten der Brachialis superficialis (einschließlich der Radialis superf.) als Rückschlagsbildung angesprochen.

---

[1] Die Arterie verläuft diesfalls vor der Medianusschlinge abwärts.

Die A. brachialis profunda weicht bei einzelnen Tieren vom typischen Verhalten wesentlich ab. So kann das Gefäß schwach entwickelt *(Talpa)*, rudimentär sein (*Echidna*, Mensch [Var.]) oder ganz fehlen (*Echidna*, Mensch [Var.]). Es ist beim Maulwurf schwach, da es die Verzweigung der Radialis und der Interossea verloren hat, rudimentär, wenn, wie bei *Echidna*, alle Gefäße des Vorderarms und der Hand an die Circumflexa hum. posterior anschließen oder wenn die hoch entspringende Brachialis superficialis die Vorderarmarterien an sich reißt (Mensch [Var.], Schimpanse).[1] In den letzteren zwei Fällen kann die Brachialis profunda vollständig zurückgebildet sein. In anderen Fällen beschreibt die Armarterie um den Medianus eine Spiraltour (Mensch, anthropoide Affen). Man faßt diese Form als Kombination von Teilstücken der oberflächlichen und tiefen Armarterie auf.

Beziehung der A. brachialis zum Canalis entepicondyloideus.[2]

Bei *Petrogale*, den *Macropus*-Arten, *Myrmecophaga jubata*, *Pedetes*, *Meles*, *Arctitis*, *Felis serval*, *F. tigris*, *Cercoleptes*, *Hyaena striata*, *Lutra*, *Herpestes* und *Cebus capucinus* durchsetzt die Armschlagader in Begleitung des Medianus den Canalis entepicondyloideus. Bei *Sciurus aureogaster*, *Arctomys* und *Phoca* zieht nur der Nerv durch den Kanal, während die Arterie vor demselben abwärts läuft. Ob diese Verlaufsform im Einzelfall die typische Bildung oder eine Varietät darstellt, kann nach den bisherigen Erfahrungen nicht bestimmt behauptet werden, doch soll nicht unerwähnt bleiben, daß beide Formen bei einem und demselben Tiere nebeneinander vorkommen (*Cebus fatuellus* nach H. Müller [20]).

Der Verlauf der Armarterie vor dem Kanal stellt offenbar eine sekundäre Bildung dar. Es ist nämlich wahrscheinlich, daß im embryonalen Zustande die Brachialis den Kanal durchsetzt, ihr auf denselben entfallendes Stück nachträglich schwindet und eine vor dem Canalis supracondyloideus ver-

---

[1] Die Arterie zieht von der Medianusschlinge abwärts.

[2] Die Ausbildung des Canalis entepicondyloideus variiert auch schon bei Tieren (siehe p. 531).

laufende Arterie in die Hauptbahn eingeschaltet wird. Über das hiebei in Betracht kommende Gefäß bemerkt L. Bayer (36), daß es sich zwischen zwei Muskelzweigen ausspanne. E. Göppert (11) hält es für eine Anastomose zwischen der Brachialis superficialis und der Transversa cubiti.

A. mediana.

Spuren der Mediana finden sich bei den Reptilien, deren Medianusäste von Arterien begleitet sind, die aber zumeist schon in den Muskeln des Vorderarms endigen. Die mangelhafte Ausbildung der Mediana bei den Reptilien ist dadurch erklärt, daß die Fingerarterien, einen primitiven Zustand bewahrend, noch der Interossea zu fallen.

Bei der Mehrzahl der Säuger gehört die Mediana zu den typischen Gefäßen und ihrem Fehlen bei einzelnen Tieren liegt offenbar eine frühzeitige Rückbildung im fötalen Leben zu Grunde.[1] Das Vorkommen der Mediana beim menschlichen Embryo erklärt die Erscheinung, daß das Rudiment der Arterie beim Menschen konstant ist und ihre kräftige Ausbildung mit anschließender digitaler Verzweigung nicht zu den Seltenheiten zählt. Auch bei *Cebus capucinus*, beim Schimpansen und Gorilla ist das Rudiment der Mediana zu erkennen und wenn bei ihnen das Auftreten einer Mediana mit volarer Endramifikation bisher nicht beobachtet wurde, so dürfte dies durch die geringe Anzahl der untersuchten Fälle begründet sein. *Hyrax* besitzt eine rudimentäre, bis in die Vola manus reichende Mediana, deren Reduktion einen solchen Grad erreichen kann, daß das Gefäß nicht mehr mit Sicherheit zu erkennen ist (E. Göppert [22]).

Bei *Ornithorhynchus paradoxus* und *Phoca vitulina* scheint die Mediana nicht angelegt zu werden. Ob bei *Echidna* die Mediana im fötalen Leben auftritt, ist nicht bekannt. F. Hoch-

[1] Unter Fehlen der Mediana verstehe ich den Ausfall einer starken, in typische Digitales comm. auslaufenden Arterie, nicht den der Arterienkette, welche nach J. Hyrtl (Über norm. u. abnorme Verhältn. d. Schlagadern d Unterschenkels. Denkschr. d. kaiserl. Akad., Bd., 23, Wien 1864) jeden Nerven begleitet, somit auch den Medianus. Tonkoff (Anat. Anz. Bd. 30, p. 471) spricht die des letzteren als reduzierten Anteil der Mediana an.

stetter (19), dem einige *Echidna*-Embryonen zur Verfügung standen, erwähnt die Arterie nicht.

Als nächste Ursache für die Rückbildung der Mediana bei den Primaten ist der Umstand anzusehen, daß sie ihre, der ganzen Ausdehnung nach intakt gebliebene volare Verzweigung an die Ulnaris, beziehungsweise auch an die Radialis abgibt; hiedurch verliert der Stamm der Mediana seine Bedeutung als zuleitendes Rohr und bildet sich seiner ganzen Länge nach zurück oder persistiert mit seinem proximalen Abschnitt als Muskelarterie. Eine andere Form von Reduktion bietet die Mediana bei den Feliden, bei *Lagostomus, Arctitis* und *Heliarctos* dar, bei welchen die Aa. digit. propriae an die Metacarpeae volares oder die Metacarpeae dorsales anschließen. Diesfalls verkümmern neben dem Stamm der Mediana die Digit. communes, welche die gleichnamigen Nerven distalwärts begleiten und nun ihrerseits als kollaterale Bahn immerhin eine, wenn auch nur untergeordnete Rolle spielen. Die Mediana communis, welche als Zuflußrohr für die Medianoradialis in Funktion bleibt, erfährt hiebei keine bemerkenswerte Abschwächung.[1]

Eine andere Form von Reduktion der Mediana kommt dadurch zu stande, daß sie sich durch Abgabe von Ästen an nachbarliche Gefäße schwächt, z. B. an die Ulnaris bei *Heliarctos*, an die Interossea volaris bei *Hyaena*, an die Radialis bei *Myrmecophaga* und *Cercoleptes*.

Im Gegensatz zu den Formen mit Rückbildung sei darauf hingewiesen, daß die Mediana sich ausnahmsweise durch die Aufnahme einer ihr sonst nicht zukommenden Verzweigung verstärkt, z. B. durch die des R. vol. profundus a. ulnaris bei den Chiropteren.

A. ulnaris.

Die A. ulnaris findet sich schon bei den Reptilien. Sie zweigt bei denselben wie bei den Säugetieren in der Fossa

[1] Die Angabe Tonkoff's (l. c.), daß die Rückbildung der Mediana bis auf die Ernährungsgefäße des N. medianus durch den Übergang der Blutversorgung des Vorderarms auf die Radialis und die Ulnaris bedingt sei, reicht meiner Ansicht nach zur Erklärung nicht aus; Hauptsache bleibt wohl die Reduktion der volaren Verzweigung einschließlich der Aa. digitales.

cubiti von der Brachialis profunda ab, zieht, bedeckt vom Flexor carpi radialis, zum Sulc. antibrachii ulnaris und begleitet den N. ulnaris des Armnervengeflechtes, beziehungsweise das vom N. brachialis long. inferior abzweigende Äquivalent desselben zur Vola manus. Hier sendet sie Ästchen der Muskulatur sowie dem fünften Finger zu und anastomosiert mit der A. metac. dorsalis 4.

Innerhalb der Klasse der Säuger besitzt die Ulnaris zwei häufig nebeneinander auftretende Formen, die der Ulnaris profunda und superficialis.[1] Die erstere entspringt wie beim Menschen in der Ellenbogenbeuge und zieht durch den Canalis cubitalis zum Sulc. antibr. ulnaris, die letztere geht für gewöhnlich von der Brachialis superficialis, seltener direkt von der tiefen Armschlagader selbst ab *(Phoca, Dasyprocta, Myopotamus).*

Die oberflächliche Ulnaris, welche bei den Vögeln zur normalen Verzweigung der Armarterie zu gehören scheint, endigt bei den Säugern als Hautmuskelgefäß am Vorderarm oder schließt sich als A. ulnaris profunda dem distalen Ende des N. ulnaris an.[2]

---

[1] Auch beim Menschen kommen beide Formen nebeneinander vor und W. Gruber (Reichert's Archiv, 1871) hat diese Kombination als Duplizität der A. ulnaris bezeichnet. Er beschreibt eine hoch entspringende Ulnaris, die 1·3 Zoll oberhalb des Pisiforme in den Sulc. antibr. ulnaris gelangt und hier den volaren Endast der schwachen Ulnaris profunda aufnimmt. Diese Schilderung ist nicht ganz richtig, denn es handelt sich eigentlich um eine aus der Brachialis superficialis hervorgehende, oberflächlich gelegene Ulnaris, welche in die Ulnaris profunda mündet; das in den Sulc. antibr. ulnaris gebettete Arterienstück gehört nämlich zur tiefen und nicht, wie Gruber angibt, zur oberflächlichen Ellbogenpulsader.

[2] E. Schwalbe (Morphol. Arbeiten, Bd. 8, Jena 1898) läßt die Ulnaris superficialis aus der A. plicae cubiti hervorgehen. Die von W. Gruber (Über die neue u. konstante oberfl. Ellbogenschlagader etc. Zeitschr. d. Gesellsch. d. Ärzte, Wien 1852) beschriebene Arterie entspringt oberhalb der Radialis, zieht, bedeckt vom Lacertus fibrosus, abwärts und endigt im oberen Anteil des Vorderarms. Da aber die oberflächliche Ulnaris bald hinter, bald vor dem Lacertus fibrosus verläuft (Joessel), so hat man zwei verschiedene Arten der A. plicae cubiti zu unterscheiden, von welchen nur die vom Lacertus bedeckte Gruber's Arterie entspricht. Von den zwei Aa. collaterales ulnares, die Rojecki (l.c.) bei *Macacus* fand, dürfte die obere mit der A. plicae cubiti identisch sein.

Die A. ulnaris profunda zweigt bei der Mehrheit der Säuger wie beim Menschen in der Fossa cubiti ab und gabelt sich am Carpus in einen R. vol. superficialis und profundus, die sich den gleichnamigen Ästen des N. ulnaris anschließen. Die Stärke der beiden Arterienzweige ist verschieden, je nachdem man es mit dem Mediana- oder dem Radioulnartypus zu tun hat. Beim Medianatypus ist der tiefe Ast meist stärker als der oberflächliche. Dieser versorgt für gewöhnlich nur die ulnare Seite des fünften Fingers, seltener beide Seiten desselben, oder auch noch dazu den ulnaren Rand des vierten Fingers. Beim Radioulnartypus übernehmen die Radialis und Ulnaris, vornehmlich die letztere, die oberflächliche volare Verzweigung der Mediana (Digitalis comm. 1 bis 4) und es ist begreiflich, daß jetzt der oberflächliche Ast der Ulnaris den tiefen an Stärke übertrifft. Wenn beim Radioulnartypus die oberflächliche volare Ramifikation defekt ist, dann handelt es sich um einen Rückbildungsprozeß. Von den beiden Formen, welche die Ulnaris darbietet, ist die mit dem Medianatypus kombinierte die primitive.

Der Umstand, daß die Ulnaris auch beim Medianatypus auffallende Kaliberunterschiede erkennen läßt, erklärt sich durch den varianten Aufbau des tiefen Bogens; die Ulnaris ist stark, wenn sie den Hauptanteil des Arcus profundus beistellt (Tiger), schwach, wenn dies andere Arterien besorgen (z. B. die Interossea vol. bei *Arctitis*). Der tiefe Bogen gewinnt an Stärke, wenn die Fingerarterien von den Aa. metac. volares abgehen, und zwar sein ulnarer Abschnitt, wenn der Bogen vorwiegend der Ulnaris angehört.

Bei den von mir untersuchten Exemplaren von *Equus asinus* und *Hyrax syriacus* zweigt die Ulnaris von der Collateralis uln. inferior ab.

Die A. ulnaris ist bei einigen Beutlern (z. B. *Didelphys philander*) mangelhaft entwickelt, indem nur ihr kurzes Anfangsstück vorhanden ist. Bei *Phalangista vulpina* und *Phoca vitulina* fehlt die proximale Hälfte des Gefäßes und die distale schließt an die Ulnaris superficialis an. Bei *Bradypus bidactylus* reicht die schon am Ursprung schwache Ulnaris nur bis zur Längenmitte des Vorderarms hinab, da sie sich durch

reichliche Astabgabe bald erschöpft 4). Der tiefe Volarast der Ulnaris ist vorhanden und zweigt entsprechend dem unteren Viertel des Vorderarms von der Mediana ab.

Das Fehlen der Ulnaris wurde bei einzelnen Marsupialiern, den Chiropteren und bei den meisten Ungulaten beobachtet, doch kann sie bei den Beutlern, wenn auch schwach, so doch typisch ausgebildet sein (Onychochale nach F. Müller [20]). Fehlt nur der Ulnarisstamm am Vorderarm, während sein R. vol. profundus vorhanden ist, so schließt derselbe entweder an die Interossea volaris (Tapir) oder an die Mediana (Chiropteren) an.

Endlich sei noch auf jene Fälle hingewiesen, in welchen die Ulnaris ab origine schwach ist, sich aber durch Anastomosen mit nachbarlichen Arterien — der Mediana (*Lagost. trichodactylus, Myrmecophaga jubata, Ursus labiatus, Heliarctos malaicus, Equus asinus*) oder mit dieser und der Interossea volaris (*Herpestes jav.?*) verstärkt. Beim Esel ist der Zuwachs allerdings unbedeutend.

Aa. radialis superficialis und profunda.

Die A. radialis, beziehungsweise ein von der A. transversa cubiti abstammendes äquivalentes Gefäß kommt schon bei den Reptilien vor. Es entspringt zumeist, entsprechend der Fossa cubiti, von der tiefen Armschlagader, verläuft im Sulc. antibr. radialis distalwärts und endigt in den Muskeln des Vorderarms oder erstreckt sich bis an den Außenrand des ersten Fingers hinab. Zum Handrücken hat die Arterie keine Beziehung; dieser sowie die übrigen Teile der Hand werden vorwiegend von der Interossea beherrscht.

Die A. radialis superficialis der Säuger läßt vier Ursprungsarten unterscheiden, und zwar:

a) die von der oberflächlichen Armarterie (Mehrzahl der Säugetiere),

b) die von der Circumflexa hum. posterior (*Echidna, Talpa europaea, Ovis musimon*),

c) eine von der Brachialis superficialis, die andere von der Circumflexa hum. posterior (*Macropus Benetti*) und

d) die von der Transversa cubiti (*Dasyprocta aguti*).

Die Radialis superficialis zieht mit den lateralen Hautnerven und der V. cephalica abwärts, entsendet Zweige für die Haut und Muskulatur an der Streckseite des Vorderarms und zerfällt bei reichlicher Ausgestaltung in vier Aa. metac. dors. superficiales. Charakteristisch für die Arterie ist, daß zum mindesten ihr proximaler Anteil oberflächlich (am Caput comm. flexorum) lagert. Erst in zweiter Reihe kommt ihr Ursprung von der Brachialis superf. in Betracht, denn die Radialis superf. kann direkt von der tiefen Armarterie abzweigen und ihre Abgangsstelle so tief wie jene der Radialis profunda herabgerückt sein (beobachtet an *Lemur catta*).

Die Kombination der oberflächlichen Speichenarterie mit der A. transversa cubiti wird daran erkannt, daß ihr Anfangsstück die dorsale Seite des Biceps kreuzt.

Eigentümlich verhält sich die Radialis bei *Myrmecophaga jubata* und *Tapirus americanus*. Bei ersterem mündet der Stamm der oberflächlichen Radialis nach kurzem Verlauf in die tiefe Speichenarterie; beim Tapir ist der Ursprung der Radialis wie beim Menschen in die Fossa cubiti verlegt, ihr Endstück entspricht dem R. profundus a. radialis anderer Säugetiere, das längere Mittelstück, welches die V. cephalica begleitet, möglicherweise einem Stück des oberflächlichen Zweiges der Radialis superficialis.

Die Radialis superficialis kann defekt sein, sie kann auch fehlen, wie z. B. bei *Sciurus aureogaster*, *Tragulus Stanleyensis*, *Equus asinus*, *Heliarctos malaicus*, *Ursus labiatus* und den Anthropoiden.

In der Verzweigung der Radialis superficialis ist nicht selten schon das distale Stück der Radialis profunda enthalten,[1] sei es, daß entweder ein Zweig der ersteren in den

[1] E. Schwalbe (Zur vergl. Anatomie der Unterarmarterien, Morph. Jahrb., Bd. 23, 1895) bemerkt, daß, wenn ich den tiefen Ast der Radialis superf. schlechtweg als »Radialis« bezeichne und damit die ganze Arterie meinen sollte, dies nicht zutreffen würde, denn diese müßte unter allen Umständen von der Brachialis entspringen. Es ist nach der Art, in der meine Schrift gehalten ist, sowie nach einzelnen Bemerkungen selbstverständlich, daß ich nur auf die Homologie mit dem entsprechenden Stücke des tiefen Astes der Radialis superficialis hinweisen wollte. Ich dachte nicht daran, daß meine Angaben zu Mißverständnissen Anlaß bieten könnten.

unteren Anteil des Sulcus antibr. radialis eintritt, um sich weiterhin wie die Radialis profunda zu verzweigen oder daß der Stamm der oberflächlichen Armarterie in eine einzige, distal tiefgelegene Arterie, die Brachioradialis, ausläuft. Am Vorderarm liegt eine Hälfte des Gefäßes oberflächlich auf den Fingerbeugern, die andere im Sulcus antibr. radialis, von wo sie, zwischen der Sehne des M. abductor pollicis longus und Carpus durchziehend, auf den Handrücken und von hier, das Interstitium metacarpeum 1 oder 2 durchsetzend, in die Vola manus gelangt, um den tiefen Bogen zu bilden.

In seltenen Fällen ist der tiefe Ast der Radialis superficialis so schwach, daß er entweder im Bereiche des Carpus *(Ateles paniscus)* oder, wie bei *Crossarchus*, sogar schon oberhalb der Handwurzel endigt (E. Schwalbe [17]). Als Ersatz kann ein oberflächlicher Ast der Radialis superficialis einen R. perforans zum tiefen Bogen senden.

Der tiefe Ast der oberflächlichen Speichenarterie entläßt bei *Ateles arachnoides* einen Zweig zum Arcus vol. sublimis.

Die A. radialis profunda entspringt in der Fossa cubiti oder tiefer unten von der A. mediana oder der A. interossea volaris.

Die A. medianoradialis tritt höher oben oder tiefer unten in den Sulcus antibr. radialis ein und repräsentiert, soweit sie in der Furche liegt, ein Stück der Radialis profunda; zwischen ihr und der Radialis superficialis besteht insofern eine Wechselbeziehung, als einerseits beim Vorhandensein beider die letztere nur Hautäste abgibt und andrerseits die Medianoradialis fehlt, wenn die Radialis superficialis einen tiefen Ast besitzt. Eine Anastomose zwischen diesem Ast und der Mediana communis erklärt die erwähnte Beziehung.

Bei *Dasyprocta aguti* zeigt die Dorsalis manus profunda (von der Radialis) zwei Verbindungen, eine mit der Medianoradialis, eine zweite mit der Radialis superficialis.

Seltener als die bisher erwähnten Formen der Radialis ist die der Interosseoradialis, bei welcher die Dorsalis manus profunda an das Endstück der Interossea volaris anschließt. Ähnliches wird auch beim Menschen beobachtet. W. Gruber (40) beschreibt als Ersatzgefäß für die fehlende Radialis profunda

einen Ast der Interossea volaris allein, oder neben diesem auch noch einen Zweig der Mediana.

Die dritte Form der Speichenschlagader findet sich bei den *Hylobates*-Arten, den anthropoiden Affen und beim Menschen. Charakteristisch für dieselbe ist die vollständige Unabhängigkeit von der Radialis superficialis, deren oberflächliche Verästelung nicht mehr zur Entwicklung gelangt, ferner der Ursprung entsprechend der Ellbogenbeuge, die Lage ihres Anfangsstückes an der lateralen Seite des Medianus im Sulcus cubitalis radialis und die ihrer Fortsetzung im Sulcus antibr. radialis.

Hienach besitzen die meisten Säugetiere eine A. radialis, sei es in der Form, wie sie eben für den Menschen und die höheren Affenarten geschildert wurde, oder weniger vollständig, indem nur das distale Stück der Arterie vorhanden ist, repräsentiert durch den tiefen Ast der Radialis superficialis, durch die Brachioradialis, Medianoradialis oder Interosseoradialis.

W. Gruber (41) hat an einer menschlichen Leiche die A. radialis superficialis, Mediano- und Interosseoradialis nebeneinander beobachtet. Es lag nämlich eine Radialis vor mit einer oberen Wurzel von der hochentspringenden Brachialis superficialis, einer mittleren von der Mediana und einer unteren von der Interossea volaris.

Von den beiden Formen der Radialis (R. superficialis und R. profunda) ist die der ersteren als primitive zu bezeichnen. Dies gelangt auch durch die Ontogenie zum Ausdruck, welche lehrt, daß die erwähnte Arterie vor der Radialis profunda auftritt (B. de Vriese [42], E. Müller [20]). Der phylogenetische Entwicklungsgang der typischen Radialis profunda dürfte wohl der gewesen sein, daß der tiefe Ast der Radialis superficialis die Dorsalis manus der axialen Arterie übernahm und sich durch eine im proximalen Abschnitte des S. antibr. radialis gelegene Anastomose an das Ellbogenstück der Armarterie anschloß, worauf sich, zumal auch schon die oberflächlichen Äste der Radialis geschwunden waren, die Brachialis superficialis zurückbildete. Das älteste Stück im System der Radialis profunda ist demnach die Dorsalis manus profunda.

Eines der Entwicklungsstadien der Radialis scheint bei *Myrmecophaga jubata* bleibend fixiert zu sein; es findet sich

nämlich an meinem Exemplar eine typische Radialis profunda, die aber durch eine kurze Radialis superficialis mit der oberflächlichen Armarterie zusammenhängt. Der von E. Müller (20) beschriebene Fall bildet den Übergang zu dieser Form, denn die Brachialis superf. und die oberflächliche Speichenarterie bilden die Hauptbahn, die Anastomose zur tiefen Armarterie die Nebenbahn.

Aa. interosseae.

Das Verzweigungsgebiet der A. interossea dehnt sich bei den Reptilien bis auf die Finger aus, eine Form (Interosseatypus), die unter den Säugetieren nur beim Schnabeltier beobachtet wird (J. Hyrtl [18], F. Hochstetter [19]). Die übrigen Säugetiere scheinen in bestimmten Stadien ihrer Entwicklung eine axiale Vorderarmarterie mit Perforatio carpi zu besitzen; hiefür spricht, daß, soweit sich bisher Gelegenheit darbot, Vertreter der einzelnen Säugetierordnungen auf die Entwicklung ihrer Vorderarmarterien zu untersuchen, die axiale Vorderarmarterie und die Perforatio carpi stets gefunden wurden (Monotremen, Nager, Karnivoren, Chiropteren, Ungulaten[1] und das gleiche gilt für den Menschen). Später geht die Endverzweigung der Interossea an andere Gefäße über (Mediana, Ulnaris, an diese und die Radialis) und die Interossea erfährt eine entsprechende Rückbildung.

Die beiden Aa. interosseae überschreiten für gewöhnlich nicht weit die Grenzen des Rete dorsale und R. volare, können aber durch Verbindungen mit nachbarlichen Arterien sich auf Gefäßgebiete ausdehnen, die ihnen sonst nicht zukommen. So anastomosiert z. B. die Interossea volaris mit dem Stamme der Ulnaris *(Phalangista vulpina, Herpestes [javanicus?], Felis concolor, Cercoleptes caudivolvulus)* oder mit dem R. vol. profundus a. ulnaris *(Lutra vulgaris, Arctitis Binturong, Phoca vitulina).* Beim Hund, Tapir und bei der Hyäne geht sie direkt in den tiefen Volarast der Ulnaris über, beim Delphin in die Aa. metac. volares, bei *Macropus giganteus* und *Phoca vitulina*

[1] Ich konnte dies jüngst an dem 17 *mm* langen Embryo eines Hirschen nachweisen, dessen R. perforans carpi aber schon in Rückbildung begriffen ist.

(in je einem Falle) in die Dorsalis manus profunda. Quain hat ähnliches beim Menschen beobachtet: es lag eine schwache, hoch entspringende Radialis vor, in die an der Stelle, wo sie unter die Sehne des Abductor poll. longus schlüpft, ein Ast der Interossea volaris mündete.

Dann kommt es vor, daß einzelne Aa. metac. dors. profundae *(Ateles arachnoides, Macropus ruficollis)* oder alle mit dem R. perforans der Interossea volaris verbunden sind *(Herpestes fasciatus, Viverra civetta).*

Bei *Hystrix cristata* durchsetzt der R. dorsalis a. interosseae volaris das Interstitium metac. 4 und schließt den tiefen Hohlhandbogen ab. Quain bildet ein vom Menschen herrührendes Präparat ab, an welchem der R. perforans a. interosseae volaris die rudimentäre Radialis kompensierte.

Die A. interossea dorsalis endigt bei der Mehrheit der Säugetiere als Muskelarterie auf der Streckseite des Vorderarms; ihr Handrückenast mündet in das Rete dorsale. Bei *Myopotamus coypus* sendet sie einen oberflächlichen Ast zum Dorsum manus. Bei *Echidna, Hyrax, Tapirus americanus* und *Hydrochoerus capybara* (nach E. Müller) bildet die Interossea dorsalis einen Ast oder den fortgesetzten Stamm der A. n. radialis profundi.[1] An Stelle der typischen Interossea dorsalis perforiert diesfalls eine sehr schwache Arterie das Zwischenknochenband.

Nicht ganz klar ist man hinsichtlich der Homologie der Interossea bei einzelnen Ungulaten und bei *Hyrax syriacus.* Während manche Autoren das im Zwischenknochenband verlaufende Gefäß der Huftiere als Interossea dorsalis bezeichnen, wird es von E. Göppert für die Interossea volaris gehalten. Für die Richtigkeit dieser Deutung spricht meiner Meinung nach die topische Beziehung der Arterie zum N. interosseus volaris, die mit der des Nerven zur axialen Arterie des Vorderarms an einem

[1] Es liegt nicht mehr die ursprüngliche Form der A. n. radialis, wie sie von B. de Vriese (Rech. s. l'évolution d. vaisseaux sangu. etc., Arch. de Biol., Tom. 18, 1902) und E. Müller (Beitr. z. Morph. d. Gefäßsyst., I. Anat. Hefte, Bd. 22, 1903) beschrieben wurde, denn das Gefäß entspringt von der Interosseoradialis *(Echidna)*, von der Armarterie (Tapir) oder wie bei *Hyrax* und *Hydrochoerus* von der Transversa cubiti.

Fällen fehlt nur mehr die Rückbildung des Medianastammes, um Verhältnisse zu schaffen, wie sie beim Menschen bestehen. Selbstverständlich ist die Homologie vielfach nicht komplett, doch gilt dies auch für verschiedene Fälle beim Menschen, indem der Bogen entweder an der radialen Seite mangelhaft oder gar nicht abgeschlossen ist oder der R. vol. superficialis a. radialis bald den Abductor poll. brevis durchbohrt, bald über dessen freie Fläche hinwegzieht.

Die Abgabe der oberflächlichen Verzweigung seitens der Mediana an die Radialis und Ulnaris mag in der Weise erfolgt sein, daß von diesen Arterien die eine an die erste, die andere an die vierte Digitalis communis anschloß. E. Schwalbe (17) stimmt meiner Auffassung von der Homologie des Arcus volaris sublimis und der oberflächlichen Hohlhandverzweigung bei Quadrupeden nicht zu; er meint, daß man die Endteilung einer einzelnen Arterie nicht mit der Endteilung zweier ganz verschiedener Arterien homologisieren könne, doch ist diese Angabe nicht richtig, denn tatsächlich sind die untereinander gleichwertigen Digitales communes in dem einen Falle an zwei, in dem anderen nur an eine Arterie angeschlossen.

Die Äste der beiden Hohlhandbogen — die Aa. digit. communes, beziehungsweise die Aa. metac. volares — verbinden sich entsprechend den Köpfchen der Mittelhandknochen untereinander, so daß den Fingerarterien von zwei Seiten Blut zuströmt. Zumeist wird vorwiegend die oberflächliche Bahn benützt, doch kann das kollaterale tiefe Netz in einzelnen Fällen zur Hauptbahn werden, was die Rückbildung der Mediana propria und ihrer volaren Verzweigung (Aa. digit. comm.) zur Folge hat. Es schließen diesfalls die Aa metacarpeae volares an die distalen Anteile der Digitales communes oder direkt an die digit. propriae an; die proximalen Stücke dieser Arterien fehlen entweder vollständig (Gorilla) oder sie sind nur stark zurückgebildet (Feliden). Konstant sind demnach bloß die eigentlichen Fingerarterien, nicht auch die zuleitenden Gefäße (Aa. digit. comm., beziehungsweise die Aa. metac. volares).

Die Verbindung der Digit. communes mit den Aa. metac. dors. profundae erklärt eine Verzweigungsform, bei der die Mediana propria und die Digit. communes rudimentär sind und

die Digitales propriae an die Metac. dorsales profundae anschließen.

Vom phylogenetischen Standpunkt aus betrachtet, repräsentiert jede Fingerarterie gleich einer Zehenarterie die Kombination von zwei verschiedenen Gefäßstücken, denn die Digitales propriae gehören ursprünglich zur axialen Arterie (Interossea), die Digitales communes zu der erst später auftretenden Mediana. —

Die Zusammenfassung ergibt, daß die Aa. digitales propriae der Säugetiere von fünf verschiedenen Quellen Blut erhalten können:

1. von der Mediana,
2. vorwiegend von der Ulnaris,
3. von den Aa. metacarp. volares (Arcus profundus),
4. von den Aa. metacarp. dors. profundae und
5. von der Interossea.

Nach der Art der Hauptbahn zu den Fingerarterien sind vier Typen zu unterscheiden:

1. der Interosseatypus *(Ornithorhynchus)*,
2. der Radialistypus *(Echidna)*,
3. der Ulnaristypus (Primaten, Mensch) und
4. der Medianatypus (alle übrigen Säuger).

Die Wechselbeziehung, die zwischen den Zweigen des oberflächlichen und tiefen Bogens (Aa. digit. communes und Aa. metac. volares) herrscht, liegt klar zu Tage, desgleichen der Einfluß, den der Grad ihrer Ausbildung auf zuleitende Arterien ausübt. Damit ist jedoch nur die Abhängigkeit einer Bahn von der anderen, nicht auch die letzte Ursache der Verschiedenheit aufgedeckt.

Hintere Extremität.

Nomenklatur.

Es dürfte genügen, nachstehende Bezeichnungen zu besprechen:

1. Die A. saphena entspringt zumeist entsprechend dem Canalis femoropopliteus von der Femoralis, seltener höher oben von dieser Arterie oder gar von der Iliaca externa. Die

Anfangsstücke des Gefäßes sind aus diesem Grunde nicht in allen Fällen homolog. Ein längerer proximaler Abschnitt der Saphena liegt neben dem N. saphenus subkutan, ein kürzeres distales Stück, dessen Länge variiert, subfasziell am N. tibialis; das letztere bezeichne ich als primäre Tibialis posterior.

2. Von dem Unterschenkelabschnitt der Saphena können mehrere Zweige abgehen, und zwar bei der Mehrheit der Säuger vom subkutanen Stück des Stammes; nur ausnahmsweise entläßt die primäre Tibialis posterior einen dieser Zweige. Zu denselben zählen: *a)* die Dorsalis ped. superficialis, welche die vordere Fläche der Sehne des M. tibialis anterior kreuzt und sich häufig in mehrere Aa. metat. dors. superficiales aufteilt; *b)* die Dorsalis ped. distalis, die zwischen dem medialen Fußrand und der Sehne des vorderen Schienbeinmuskels durchzieht; *c)* die Dorsalis ped. intermedia, die zwischen dem Schienbein und dem M. tibialis anterior verläuft; *d)* der Ramus posterior,[1] der zwischen Tibia und der Sehne des Tibialis posterior durchschlüpft und entweder an der Hinterseite des Sprunggelenkes endigt oder einen Ram. perforans durch das distale Ende des Zwischenknochenbandes zum Fußrücken sendet. Schließt dieser Ram. perforans an die Dorsalis ped. profunda an, dann bezeichne ich die Arterie als Dorsalis ped. profunda proximalis. Die sub *a* und *b* genannten Arterien zweigen nicht selten von einem gemeinsamen Stamm (Dorsalis ped. communis) ab.

3. Es ist eine Poplitea profunda und superficialis zu unterscheiden; die erstere liegt mit ihrer distalen Hälfte zwischen der Tibia und dem M. popliteus und endigt als Tibialis anterior, beziehungsweise auch als Interossea. Die Poplitea superficialis zieht in Begleitung des N. tibialis über die dorsale Fläche des genannten Muskels, gibt zumeist entsprechend dem kaudalen Rande des M. popliteus die Tibialis anterior ab und läuft in einen verschieden langen Truncus peroneotibialis aus.[2]

[1] Die Bezeichnung ist der Schrift W. Theile's über das Arteriensystem von *Simia Inuus* (Müller's Archiv, 1852) entnommen.

[2] Bei Vorhandensein des M. peroneotibialis autorum (Pars interossea m. poplitei nach Fürst) liegt nach W. Gruber (Reichert's Archiv, 1878) die

4. Der Ramus popliteus, ein oberhalb des Kniekehlenmuskels von der Poplitea abzweigender Ast, zieht mit dem N. tibialis über die hintere Fläche des genannten Muskels und endigt für gewöhnlich in den Zehenbeugern. Bei *Arctomys marmota, Cercoleptes caudivolvulus, Arctitis Binturong, Heliarctos malaicus, Talpa europaea* (nicht konstant) anastomosiert der R. popliteus mit der primären Tibialis posterior. Schließt derselbe direkt an die A. plantaris an (bei einigen Tieren und als Varietät beim Menschen), so bezeichne ich das Gefäß als R. popliteoplantaris.

5. Die A. interossea, ein an der dorsalen Fläche des Zwischenknochenbandes verschieden weit hinabreichendes Gefäß (Rest der axialen Unterschenkelarterie), das häufig das distale Ende des Zwischenknochenbandes durchbohrt und am Fußrücken mit der Dorsalis ped. profunda anastomosiert. Der Ramus perforans ist identisch mit dem des R. posterior a. saphenae. Das distale Stück der Interossea ist an der Zusammensetzung der A. peronea beteiligt.

6. Die primäre Tibialis anterior, welche den proximalen Winkel des Zwischenknochenraumes passiert und in den Zehenstreckern endigt. In einzelnen Fällen mündet das stark verjüngte Ende der Arterie in die Dorsalis ped. profunda, wodurch die sekundäre Tibialis anterior, die, dem N. peroneus prof. angeschlossen, abwärts zieht und direkt in die Dorsalis pedis profunda ausläuft, angebahnt wird. Ein Ast der Tibialis anterior, die A. n. peronei superficialis, verläuft mit diesem Nerven zum Fußrücken.

Die Unterscheidung von primären und sekundären Aa. tibiales habe ich getroffen, da von denselben gewisse Stücke früher vorhanden oder anders kombiniert sind als später. Die sekundäre Tibialis posterior wird anfänglich durch die primäre hintere Schienbeinarterie und den R. popliteus vertreten, die Tibialis anterior häufig nur durch einen Muskelast an der Außenseite des Unterschenkels.

Poplitea beim Hund zwischen diesem Muskel und dem Popliteus, beim Menschen vor den beiden Muskeln. Zur richtigen Beurteilung der Fälle müßte zunächst festgestellt werden, ob die Muskeln gleichwertige Bildungen darstellen.

7. Die sekundäre Tibialis posterior, die zwei Formen darbietet, indem sie entweder die Fortsetzung des Ramus popliteus ist oder einen Ast des Truncus peroneotibialis darstellt. Das Endstück der Arterie teilt sich in die beiden Aa. plantares oder es läuft in eine A. plantaris communis aus, die in die genannten Arterien zerfällt.

Jede A. digit. communis gabelt sich in zwei Aa. digitales propriae.

Monotremen.

Echidna aculeata typica (♀ sehr jung).

(Taf. IV, Fig. 27.)

Das Tier besaß 7 Hals-, 16 Brust-, 4 Lenden- und 15 Sacrocaudalwirbel; von den letzteren sind die zwei vorderen fast unbeweglich miteinander verbunden. Da nach den Angaben der Literatur die Zahl der Kreuzwirbel (meist) 3 oder 4 beträgt, so würde später mindestens noch ein Wirbel vom Sacrum assimiliert worden sein. Die Zahl der Rippen betrug 16.

Die Aufteilung der Aorta erfolgt vor dem letzten Lendenwirbel. Nach Abgabe der Aa. iliacae externae zerfällt die Aorta sofort in die Aa. hypogastricae. Der Truncus hypogastricosacralis, von dem diese Arterien abzweigen, ist nämlich so kurz, daß es den Anschein hat, als gingen die Aa. hypogastricae von dem Winkel ab, den die Iliacae externae bilden. F. Hochstetter (19) fand bei *Echidna* den Truncus hypogastricosacralis sehr deutlich entwickelt, kurz war derselbe nur an einem von drei Exemplaren. Die Variabilität des bezeichneten Gefäßes geht demnach so weit, daß der Truncus eben nur angedeutet ist. Die A. caudalis zweigt zwischen den beiden Aa. hypogastricae ab.

Die A. hypogastrica entsendet einen gemeinsamen Stamm für die Aa. urethrogenitalis und vesicalis, hierauf eine Arterie für die Wand der Kloake. Nach Abgabe dieses Gefäßes setzt sich die Beckenschlagader noch eine Strecke weit fort und spaltet sich dann in die Geflechte der Aa. glutaea superior und inferior. Die typische, mit dem Nervus pudendus

über die Außenfläche des M. ischiocaudalis verlaufende A. pudenda interna fehlt. Die Urethrogenitalis gibt einen Ramus urethralis ab, kreuzt die Seitenfläche des Mastdarmes und des Uterushornes und zieht hierauf, seitlich von der Harnröhre gelegen, zum äußeren Genitale. Sie ersetzt die fehlende A. pudenda interna. Das Gefäß für die Kloake kreuzt unterhalb der A. urethrogenitalis die seitliche Mastdarmwand, schickt je einen Zweig für das Rectum und das betreffende Uterushorn ab und verläuft zur Wand der Kloake. Linkerseits anastomosiert es mit einem Zweig des Plexus glutaeus communis.

Die A. obturatoria und die geflechtartige A. epigastrica entspringen in der von Hochstetter geschilderten Weise. Die erstere gibt auch Zweige an die Mm. sacrocaudalis und levator ani ab.

Der Stamm der Aa. glutaeae ist in einen Plexus aufgelöst (Pl. glutaeus communis), von dem die Plexus glutaei superior und inferior abzweigen. Der obere Plexus verläuft kranial, der untere kaudal von den Lendenwurzeln des N. ischiadicus. Der Plexus glutaeus superior entsendet einen Ast, der, bedeckt vom Psoas major, lateralwärts zieht und der A. iliolumbalis entspricht. Der Plexus glutaeus inferior verläßt mit dem Hüftnerven die Beckenhöhle, versorgt auch den M. ischiocaudalis und liegt auf der Außenseite des Muskels unweit vom N. pudendus.

Die A. iliaca externa spaltet sich in folgende Geflechte und Arterien:

1. In einen Plexus für die Lendengegend. Derselbe entspricht Hochstetter's Ast 1 auf Fig. 6.

2. In ein lateral vom Schenkelnerven gelegenes Geflecht, welches sich in der Haut des Oberschenkels, im M. iliacus und Quadriceps femoris verzweigt. In dem Geflecht, welches Hochstetter's Ast 2 auf Fig. 6 gleichwertig ist, dürfte die A. circumflexa femoris lateralis enthalten sein.

3. Die A. femoralis. Diese der medialen Seite des N. femoralis angeschlossene Arterie steckt in einem Geflecht, dessen stärksten Zweig sie eigentlich darstellt. Das Gefäß zieht durch den Canalis femoropoplitеus in die Kniekehle. Ein

Ast des Plexus iliacus begleitet den Nervus saphenus, jedoch nur am Oberschenkel, und soll A. saphena superior genannt werden. Mein Fall unterscheidet sich von jenen, die Hochstetter untersucht hat, dadurch, daß die Femoralis stärker als die Saphena ist. Der Plexus femoralis und das Geflecht liegen teilweise bedeckt vom M. psoas minor, teilweise an der lateralen Seite desselben.

Die A. femoralis entsendet in nachstehender Reihenfolge:

a) einen R. muscularis für den Sartorius;

b) die Circumflexa femoris medialis;

c) eine A. saphena media;

d) unterhalb der Endsehne des Psoas einen Ramus perforans zur hinteren Seite des Oberschenkels und entsprechend dem Canalis femoropopliteus die Saphena inferior. Die Saphena media ist zart und erreicht nicht die Gegend des Kniegelenkes. Die Saphena superior liegt auf dem Gracilis, bedeckt vom Sartorius; sie versorgt den Iliopsoas und den Vastus medialis und spaltet sich noch am Oberschenkel in zwei dem N. saphenus angeschlossene Zweige. Das Hauptgefäß des Fußes, die A. saphena inferior, schließt sich dem N. tibialis erst in der Fußsohle enge an und zerfällt in vier Aa. digit. communes, die sich in je zwei Digitales propriae gabeln.

Vom Unterschenkelstück der Saphena zweigen zwei zarte Arterien ab, die untereinander zusammenhängen und von welchen die eine das Endstück der Saphena superior aufnimmt. Die Begleitarterien der Saphena inferior begeben sich zum Rete dorsale pedis und ramifizieren sich daselbst in der von Hochstetter angegebenen Weise. Die Saphena ist insofern geflechtartig angeordnet, als drei Arterien an den N. saphenus gelangen und untereinander Verbindungen eingehen. Mein Fall unterscheidet sich aber von jenen Hyrtl's und Hochstetter's auch noch durch das Vorhandensein der A. saphena inferior, die erst im Bereich des Canalis femoropopliteus entspringt. Diese ist an meinem Exemplar das Hauptgefäß unter den oberflächlichen Arterien der hinteren Extremität, während in den von den genannten Autoren geschilderten Fällen eine Kombination der Saphena superior und inferior vorliegt, wobei

die Verbindung der letzteren mit der Femoralis entsprechend dem Canalis femoropopliteus fehlt.

Die A. poplitea profunda (Taf. IV, Fig. 27 *Pp*) sendet, bevor sie an den M. popliteus gelangt, mehrere Zweige zu den distalen Anteilen der Adduktoren und zur Wadenmuskulatur zu den letzteren zwei, welche die dorsale Fläche des M. popliteus kreuzen und den N. tibialis begleiten. Die Poplitea endigt als primäre Tibialis anterior.

Den gleichen Verlauf der A. poplitea profunda habe ich an einem anderen Exemplar von *Echidna hystrix* sowie bei *Echidna aculeata* Var. *Lewisii* beobachtet. In beiden Fällen[1] zog die Poplitea zwischen der hinteren Wand des Kniegelenkes und dem M. popliteus distalwärts und spaltete sich in die primäre Tibialis anterior und die A. interossea. Wie das Gefäß in dem von J. Hyrtl (18) beschriebenen Falle sich verhält, ist aus seiner Schrift nicht zu ersehen, da eine Angabe über die Topik der Arterien fehlt. Nach F. Hochstetter (19) gibt die A. poplitea »einen Ast ab, der, nachdem er den M. popliteus an seiner vom Knochen abgewendeten Seite überkreuzt hat, bis an die Membrana interossea heran verfolgt werden kann«. Nach dieser Schilderung verhielt sich die Kniekehlenschlagader anders als in meinen Fällen, in welchen der fortgesetzte Stamm der Poplitea an der dem Skelett zugewendeten Seite des Muskels gefunden wurde.

Ornithorhynchus paradoxus.

Es stand mir ein in Alkohol gehärtetes Exemplar zur Verfügung, an welchem die Arterien des Unterschenkels nicht injiziert waren. Ich würde aus diesem Grunde auf die Untersuchung verzichtet haben, wenn aus den Schilderungen von J. Hyrtl (18) und F. Hochstetter (19) sich entnehmen ließe, ob beim Schnabeltier ein Ast der Poplitea zwischen Schienbein und Kniekehlenmuskel enthalten sei oder nicht. J. Hyrtl erwähnt die Poplitea überhaupt nicht und die Abbildung läßt wegen der fehlenden Muskulatur keine Orientierung über die Lage der Kniekehlenarterie zu. Hochstetter findet, daß zwei

[1] Die Saphena war einfach und zeigte hohen Ursprung.

Zweige der Femoralis die Kniekehle erreichen, von welchen einer sich dem N. tibialis anschließt und in der Planta pedis mit der Verzweigung der Saphena anastomosiert. Der Verlauf des anderen Zweiges ist nicht angegeben.

In dem von mir untersuchten Falle zieht die Femoralis zwischen dem Oberschenkelbein und der Adduktorengruppe durch und entsendet in der Fossa poplitea: 1.°R. musculares zu den umliegenden Muskeln, 2. eine A, n. tibialis, die mit dem Nerven zur Fußsohle zieht, während der Stamm der Poplitea selbst die hintere Fläche des M. popliteus kreuzt und wahrscheinlich als primäre Tibialis anterior endigte. Eine Poplitea profunda ist nicht entwickelt.

Marsupialier.

Phalangista vulpina

(zwei Exemplare).

An einem der Tiere entsendet die A. femoralis die Circumflexa medialis, die C. lateralis und Profunda als selbständige Äste, am anderen zweigt die Circumflexa medialis mit der A. epigastrica inferior von einem gemeinsamen Stamme der A. iliaca externa ab.

Die A. saphena[1] liegt am Oberschenkel zwischen dem Gracilis und Sartorius und entläßt hier die A. genu suprema. Am Unterschenkel bietet sie in den zwei Fällen kein gleiches Verhalten dar; in dem einen schließt sie sich einfach als primäre Tibialis posterior dem hinteren Schienbeinnerven an und zieht mit demselben in die Planta pedis. In dem anderen Falle teilt sie sich am Unterschenkel in zwei Äste: in eine schwache primäre Tibialis posterior und in einen starken Ramus tibialis posterior. Dieser perforiert das distale Ende des Zwischenknochenbandes und wird zur Dorsalis ped. profunda.

Die Tibialis posterior geht in eine A. plantaris communis über, die zu zart ist, um die Zehen versorgen zu können.

[1] Wenn in den Einzelbeschreibungen eine nähere Angabe über den Ursprung der Saphena fehlt, dann handelt es sich um tiefen Ursprung, entsprechend dem Canalis femoropopliteus.

Die Zehenarterien stammen von der Dorsalis ped. profunda ab, die sich in einen Zweig für die tibiale Seite der großen Zehe und in drei Aa. metat. dors. profundae teilt. Diese biegen nach Abgabe der Aa. digitales dorsales plantarwärts ab und spalten sich in Aa. digitales propriae.

Die A. poplitea profunda entsendet den Ram. popliteus zu den Zehenbeugern und endigt als primäre Tibialis anterior.

Macropus ruficollis.

Von der A. femoralis zweigen beide Aa. circumflexae femoris, die Profunda femoris und die Saphena ab.

Die A. saphena entsendet die A. genu suprema und spaltet sich entsprechend dem Sprunggelenk in eine starke Dorsalis pedis distalis und eine schwache primäre Tibialis posterior.

Die primäre Tibialis posterior verläuft als unpaarer Stamm in die Planta pedis. Ihre den Nerven folgende Endverzweigung ist sehr zart. Die Dorsalis pedis distalis tritt zwischen der medialen und der mittleren Zehe auf die plantare Seite des Fußes über und versorgt diese Zehen sowie mittels eines proximal von den Metatarsophalangealgelenken abgehenden, tief gelegenen Zweiges die laterale Zehe.

Die A. poplitea profunda entsendet den R. popliteus zu den Zehenbeugern und wird zur primären Tibialis anterior.

Macropus giganteus.

Die A. femoralis entsendet die Circumflexa fem. lateralis, 2 *cm* unterhalb derselben die Profunda femoris, hierauf an der typischen Stelle die Saphena, während die Circumflexa fem. medialis ein Zweig der Iliaca externa ist. Die Circumflexa lateralis verläuft zwischen den Ästen des N. femoralis.

Die A. saphena gibt die A. genu suprema ab und spaltet sich oberhalb des Sprunggelenkes in die primäre Tibialis posterior und die Dorsalis pedis distalis. Die schwache primäre A. tibialis posterior ramifiziert sich mit den Nn. plantares.

Die A. dorsalis pedis distalis durchsetzt den Spalt zwischen der medialen und der mittleren Zehe und versorgt

die plantaren Seiten derselben; sie entläßt überdies proximal von den Metatarsophalangealgelenken einen Zweig für die laterale Zehe.

Die A. poplitea profunda entsendet den R. popliteus zu den Zehenbeugern und endigt als primäre Tibialis anterior.

Halmaturus robustus.

Die A. femoralis entläßt die Circumflexa fem. medialis, die Circumflexa fem. lateralis, die Profunda femoris und die Saphena.

Die A. saphena schließt sich schon ziemlich hoch oben dem N. tibialis an und gibt 1 *cm* oberhalb des Sprunggelenkes eine so starke Dorsalis pedis distalis ab, daß der fortgesetzte Stamm und die Digitales communes nur schwache Gefäße darstellen.

Die A. dorsalis pedis distalis schickt durch das Interstitium metat. 1 die A. digit. comm. medialis plantarwärts; die A. digit. comm. lateralis kreuzt, bevor sie die Fußsohle erreicht, den dritten Mittelfußknochen.

Die A. poplitea profunda gibt den Ram. popliteus für die Zehenbeuger ab und endigt als primäre Tibialis anterior.

Die Nutritia tibiae ist ein Zweig des Ram. popliteus.

Didelphys philander.

Die A. saphena zweigt von der Längenmitte der A. femoralis ab, entsendet entsprechend dem Canalis femoropopliteus die A. genu suprema und schließt sich entsprechend dem oberen Drittel des Unterschenkels als primäre Tibialis posterior dem Schienbeinnerven an.

Die primäre Tibialis posterior gibt im Bereich des Sprunggelenkes eine zarte Plantaris lateralis ab und verzweigt sich, dem N. plantaris medialis folgend, in gleicher Weise wie die A. mediana in der Palma manus.

Die A. poplitea profunda schickt zu den Zehenbeugern den R. popliteus und geht in die primäre Tibialis anterior über.

Didelphys azara.

Die A. femoralis entsendet die Circumflexa medialis, hierauf einen gemeinsamen Stamm für die Profunda femoris und Circumflexa lateralis, ferner unterhalb der Mitte des Oberschenkels die A. genu suprema und die Saphena. Die Circumflexa lateralis zieht zwischen den oberflächlichen und tief liegenden Zweigen des Schenkelnerven durch.

Die A. saphena, welche gleich der A. femoralis einen Ast dem Kniegelenk zuschickt, schließt sich unmittelbar unterhalb des M. gracilis dem N. tibialis an. Die Verlängerung der primären Tibialis posterior, die A. plantaris, entläßt zunächst die schwache Digit. comm. 1 und zerfällt hierauf in die Digitales comm. 2 bis 4 sowie in die Arterie für die laterale Seite der fünften Zehe.

Die A. poplitea profunda gibt den R. popliteus ab und läuft in die sekundäre Tibialis anterior aus; diese wird zur Dorsalis pedis profunda.

Petrogale penicillata.

Die A. saphena sendet zwei Arterien zum Kniegelenk, und zwar eine proximale im Bereich der Condyli femoris, eine distale in dem der Unterschenkelknorren. 1 *cm* oberhalb des medialen Knöchels teilt sich die Saphena in die primäre Tibialis posterior und die Dorsalis ped. distalis; die letztere ist um mehr als das Doppelte stärker als die erstere.

Die A. dorsalis ped. distalis verläuft in Begleitung des N. peroneus profundus zum Interstitium metat. 1 und gibt hier zwei Rami perforantes für die Planta pedis ab. Die A. tarsea lateralis ist kräftig entwickelt und schickt nebst der A. metat. prof. 2 auch einen Ramus perforans in die Planta pedis. Der proximale perforierende Ast der Metat. dors. 1 bildet mit dem tiefen Zweig der Plantaris lateralis den Arcus profundus. Dieser entsendet ausschließlich Muskeläste, denn die Aa. digitales propriae gehen aus dem distalen R. perforans der Metat. dors. 1, sowie dem perforierenden Zweig der Metat. dors. 2 hervor, die sich in der Planta pedis in Form einer Arkade vereinigen. Die

Digital. propriae 1 bis 3 werden hauptsächlich von der Metat. 1, die Digital. propriae 4 bis 6 von der Metat. 2 mit Blut versorgt.

Die schwache primäre Tibialis posterior gibt einen Ramus calcaneus ab und endigt als Plantaris medialis, die mit einem um den medialen Fußrand verlaufenden Zweig der Metat. dors. 1 anastomosiert und zarte Reiserchen zur Verzweigung der Nn. plantares schickt. Einer ihrer Zweige verbindet sich mit dem Ramus calcaneus und beide bilden eine äußerst zarte Plantaris lateralis, die den oberflächlichen Ästen des N. plantaris lateralis keine Zweige zusendet, wohl aber seinem tiefen Ast.

Die A. poplitea profunda gibt nebst anderen Muskelzweigen den Ramus popliteus für die Zehenbeuger ab. Unterhalb des M. popliteus zerfällt die Poplitea in die primäre Tibialis anterior und eine dünne A. interossea. Die letztere reicht bis zur Verwachsungsstelle der beiden Unterschenkelknochen hinab.

Noch sei einer zweiästigen Begleitarterie der V. saphena minor Erwähnung getan; dieselbe entspringt von einem R. perforans der A. femoralis und anastomosiert entsprechend dem Calcaneus mit der A. tarsea lateralis und der A. calcanea.

Die mangelhafte Entwicklung der Tibialis posterior ist darauf zurückzuführen, daß die plantaren Zehenarterien von der Dorsalis pedis abstammen.

Phascolomys Wombat.

Die A. femoralis entsendet die Circumflexa fem. lateralis und 1 *cm* unterhalb derselben die als Perforans 1 endigende Profunda femoris, welche eine Lücke des M. pectineus passiert, um von der vorderen Seite auf die hintere zu gelangen. Dieser Muskel entspringt zwischen der Insertion des Psoas minor und dem Beutelknochen vom oberen Schambeinast und seine Endsehne spaltet sich in eine schwächere laterale Portion und eine stärkere mediale Portion, die sich unmittelbar unterhalb des kleinen Trochanters, beziehungsweise distal von demselben anheften, so daß zwischen beiden eine größere Lücke resultiert, welche von der Profunda zum Durchtritt benützt wird. Ob in dem als Pectineus bezeichneten Muskel auch der

Adductor longus enthalten ist, konnte ich nicht bestimmen, da das Objekt in zu schlechtem Zustande war, um die Innervation des Muskels studieren zu können.

Der Canalis femoropopliteus liegt unmittelbar oberhalb des Condylus fem. medialis.

Die A. genu suprema entspringt von dem Arterienwinkel, den die Saphena und die Poplitea bilden.

Die starke Circumflexa fem. medialis ist ein Zweig der Iliaca externa.

Die Aorta gabelt sich symmetrisch in die Iliaca ext. sinistra und einen gemeinsamen Stamm für die Iliaca ext. dextra und den Truncus hypogastricosacralis (beide Aa. hypogastricae + A. caudalis).

Sarcophilus ursinus.

Die A. femoralis entsendet die Epigastrica superficialis hierauf einen starken Ast für den Psoas und den Quadriceps und unterhalb des letzteren einen gemeinsamen Stamm für die Profunda femoris und die Circumflexa fem. lateralis. Die Profunda femoris perforiert die oberflächliche Schicht der Adduktoren, welche aus der Verwachsung des großen Zuziehers und des Adductor longus hervorgegangen zu sein scheint. Interessant ist, daß der Endast der Arterie bis auf den Unterschenkel hinabreicht und den Gastrocnemius versorgt. Die A. circumflexa fem. medialis zweigt von der A. iliaca externa da ab, wo diese zwischen Psoas major und Psoas minor zum Vorschein kommt.

Die A. saphena zweigt entsprechend dem Canalis femoropopliteus von der Schenkelarterie ab und wird am Unterschenkel zur primären Tibialis posterior. Da die Weichteile des Fußes stark verletzt waren, konnte die Endverzweigung der Saphena nicht verfolgt werden.

Die A. articularis genu suprema ist ein Ast der Saphena.

Die A. poplitea profunda läuft in die primäre Tibialis anterior aus. Ein zarter Ast der Poplitea dürfte als Interossea gedeutet werden.

Bei den Beutlern ist der Saphenatypus ausgeprägt, die Dorsalis ped. profunda zweigt von der Saphena ab; nur bei *Didelphys azara* gehört sie der sekundären Tibialis an. Die Digitales propriae stammen in der Mehrzahl der Fälle von der Dorsalis ped. profunda ab.

Edentaten.

Myrmecophaga jubata.

Die A. femoralis entsendet den selbständig entspringenden aufsteigenden Ast der Circumflexa fem. lateralis, die Profunda femoris, welche den absteigenden, hinter dem N. femoralis verlaufenden Ast der Circumflexa lateralis abgibt, und die Saphena. Die Circumflexa medialis fehlt; als Ersatz für sie tritt ein Zweig der Profunda ein.

Die A. saphena schiebt sich zwischen Adductor longus und Sartorius durch, entläßt einen starken Zweig für die Adduktoren und Vasti, sowie die A. genu suprema; hierauf spaltet sie sich in zwei durch eine Queranastomose verbundene Äste, die sich oberhalb des Kniegelenkes wieder zu einem Stamm vereinigen. Derselbe ist schwächer als die allerdings kräftig entwickelte A. genu suprema. Die rudimentäre Saphena zerfällt abermals in zwei Zweige, die sich entsprechend der Mitte des Schienbeines mit dem R. popliteus zu einem Stamm vereinigen. Der letztere gabelt sich in die Dorsalis ped. profunda und die Tibialis posterior.

Die A. poplitea profunda entsendet weit oberhalb des gleichnamigen Muskels den R. popliteus. Sie steckt im Zentrum eines arteriellen Geflechtes, welches an der Übergangsstelle der Femoralis in die Poplitea beginnt und aus sieben büschelförmig angeordneten Zweigen der Schenkelarterie zusammengesetzt ist. Das Endstück der Poplitea profunda zerfällt in die Tibialis anterior und die Interossea. Die Tibialis posterior wird sowohl an der lateralen wie an der medialen Seite von einem Arteriengeflecht flankiert, welches Fortsetzungen des poplitealen Geflechtes repräsentiert. Dasselbe erhält Verstärkungen seitens der eingeschlossenen Tibialis posterior, die von Strecke zu Strecke Zweige an das Geflecht abgibt, wodurch dieses den

Verlust, den es durch Abgabe zahlreicher Rami musculares erleidet, wieder ersetzt. Der stärkste R. anastomoticus findet sich entsprechend der Mitte des Unterschenkels.

Die geflechtartig entwickelte Dorsalis ped. distalis entspringt von der Tibialis posterior und dem medialen Begleitgeflecht derselben und besteht anfänglich aus einem sechsstämmigen Geflecht. Im weiteren Verlaufe reduziert es sich auf vier Arterien, von welchen jede so stark wie der ungeteilte Stamm der Saphena am Unterschenkel ist.

Am Fußrücken zweigen von dem Gefäß ab: die Metat. dors. profunda 1, ein gemeinsamer Stamm für die Aa. metat. dors. superficiales 3 und 4, ferner für die Metat. dors. profunda 2. Der Truncus communis liegt teils bedeckt vom Extensor hall. longus, teils oberflächlich auf dem Extensor digit. brevis neben der Verzweigung des N. peroneus superficialis, dann folgt die A. tarsea lateralis, welche die Metat. dors. profundae 3 und 4 entsendet. Die letzteren verstärken sich durch Anastomosen mit den Metat. dors. superficiales.

Entsprechend den Interdigitalfalten verbinden sich die Metat. dors. profundae mit den Aa. digit. communes.

Die A. tibialis posterior entläßt in der Fußsohle eine anfänglich geflechtartige, schwache A. plantaris lateralis, zieht hierauf im Bogen distalwärts, schickt die Digit. communis 1 ab und löst sich hierauf in die Digit. communis 2 bis 4 auf. Der R. profundus a. plant. lateralis bildet mit einem in die Tiefe ziehenden Ast der Dig. communis 1 den tiefen Bogen, von welchem mehrere Metat. plantares abzweigen. Eine derselben anastomosiert mit der Digit. communis 1, eine andere mit der Digit. communis 2. Die Anastomosen liegen in den entsprechenden Interdigitalfalten.

Die A. tibialis anterior bildet ein aus drei Gefäßen zusammengesetztes Geflecht, von dem durch Astabgabe am Sprunggelenk nur mehr eine Arterie vorhanden ist; dieselbe ist nicht stärker als ein dicker Bindfaden und anastomosiert mit dem R. perforans a. interosseae.

Die geflechtartig ausgebildete A. interossea zieht über die Hinterseite des Zwischenknochenbandes bis zum Sprunggelenk hinab. Der R. posterior anastomosiert oberhalb des

Fersenbeines mit einem quer verlaufenden Zweige der Tibialis posterior, der R. anterior nach Perforation des Zwischenknochenbandes mit dem Plexus dors. ped. profundus.

Die A. peronea verläuft, im Fibularansatz des Flexor hall. longus eingeschlossen, abwärts. Sie spaltet sich in zwei Äste: der eine versorgt den genannten Muskel, der andere mündet in die Interossea.

Die Zusammenfassung ergibt:

Die Aa. saphena, poplitea und dorsalis ped. profunda bilden, wie dies schon lange bekannt ist, Geflechte.

Die sekundäre Tibialis posterior ist angebahnt, die Saphena rudimentär, da das Blut vorwiegend durch den R. popliteus zur Planta strömt.

Die primäre Tibialis anterior anastomosiert mit der Dorsalis ped. profunda.

Neben der Interossea ist auch die A. peronea entwickelt.

Myrmecophaga tetradactyla.[1]

Die A. femoralis entläßt einen starken Ast (auf Taf. 4. Fig. 1 in Hyrtl's Monographie mit *m* bezeichnet), den man als gemeinsamen Stamm für die beiden Aa. circumflexae femoris ansprechen kann. Unterhalb dieser Arterie zweigt eine Arterie für die Adduktoren ab, die, wie es scheint, vorwiegend von der A. obturatoria versorgt werden. Die am Canalis femoropopliteus abgehende Saphena ist geflechtartig ausgebildet und geht in die Dorsalis ped. distalis über. Diese versorgt die Weichteile am Fußrücken und bildet vor den Basen der Mittelfußknochen einen Bogen, der einige Aa. metat. dors. profundae entsendet.

Bis in den Canalis femoropopliteus ist die Schenkelschlagader ein einfaches Rohr; hier angelangt, löst sie sich in einen mächtigen Plexus popliteus auf, von dem außer geflechtartigen Muskelästen der Plexus popliteoplantaris und das zwischen Schienbein und M. popliteus eingeschobene Geflecht

[1] Hinsichtlich der Form der Arteriengeflechte ist J. Hyrtl's auf p. 516 zitierte Schrift einzusehen.

der Poplitea profunda abzweigt, welches in den primären Plexus tibialis anterior ausläuft.

Der Plexus popliteoplantaris spaltet sich am Fuß in die Plantaris medialis und lateralis. Die erstere ist stark und in ihrer proximalen Hälfte noch geflechtartig; die distale Hälfte des Gefäßes stellt ein einfaches Arterienrohr dar. Dieses verbindet sich mit der zarten Plantaris lateralis zu einem oberflächlichen Bogen, von dem vier Aa. digit. communes abgehen.

Bradypus bidactylus.

(Textfig. 8.)

Die hinteren Extremitäten waren abgehäutet, die Füße abgetragen, so daß nur die Hauptstämme untersucht werden

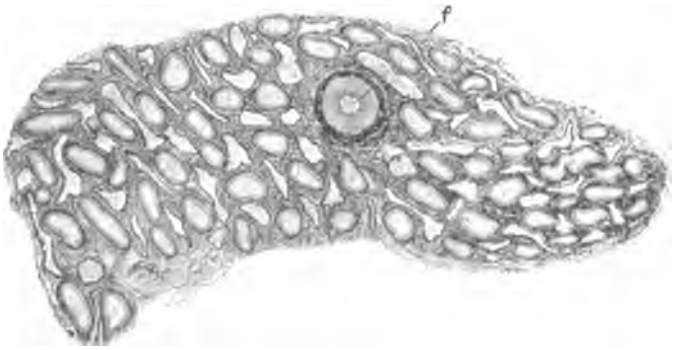

Textfig. 8.

Bradypus bidactylus. Querschnitt durch das die A. femoralis *(f)* einhüllende Arteriengeflecht. Vergr. $^{12}/_{1}$. Die dickwandigen Gefäße sind Arterien, die dünnwandigen Venen.

konnten. Die Ergebnisse der Präparation stimmen in allen wesentlichen Punkten mit jenen überein, über die ich bereits berichtet habe (4). Von dem dichten Arterien- und Venengeflecht, welche die Femoralis und die Poplitea umgeben, ist auf Textfig. 8 ein Querschnitt abgebildet. Die Form des Geflechtes gleicht bis ins einzelne der der Armarterie (p. 519).

Die Vena saphena wird in der proximalen Hälfte des Oberschenkels vom Adductor longus bedeckt und mündet in die V. obturatoria. Es ließe sich die Frage erörtern, ob nicht zwischen dieser Bildung und dem eigentümlichen Verhalten

des Sartorius eine Beziehung besteht. Das kraniale Ende dieses Muskels erstreckt sich nämlich am Leistenband von der Spina anterior superior bis gegen die Zuzieher einwärts und deckt vollständig das Scarpa'sche Dreieck.

Nager.

Myopotamus coypus.

(Tafel V, Fig. 28.)

Die A. femoralis gibt in nachstehender Reihenfolge die A. circumflexa fem. medialis, einen starken Ram. muscularis für den Vastus medialis, die Circumflexa lateralis und entsprechend dem Canalis femoropopliteus die A. genu suprema und die Saphena ab.

Die Circumflexa fem. lateralis liegt dorsal vom Schenkelnerven und besitzt einen langen, starken Hautast.

Die A. saphena ist vom Ursprung bis hinab an den kaudalen Rand des Gracilis von diesem Muskel überlagert. Sie entsendet am Unterschenkel einen Ast gegen die Zehenbeuger, der sich oberhalb des Sprunggelenkes als primäre Tibialis posterior dem N. tibialis anschließt, während der weit stärkere Stamm der Arterie als Dorsalis ped. intermedia zum Interstitium metat. 2 verläuft.

Die schwache primäre Tibialis posterior *(tp)* sendet zunächst einen dünnen Zweig entlang der medialen Tibiakante zum Sprunggelenk und wird von einem zarten, langen Ast des Ramus popliteus begleitet, der in der Regio calcanea endigt. Dieser Begleitast inoskuliert in die hintere Schienbeinarterie und aus der Vereinigung beider geht nebst der stärkeren Plantaris medialis eine sehr schwache Plantaris lateralis hervor, welch letztere mit dem Ramus profundus des gleichnamigen Nerven in die Tiefe zieht. Diese Arterie bildet keinen tiefen Bogen, sondern dient nur als Ernährungsgefäß des Begleitnerven.

Die A. plantaris medialis zieht mit ihrem Nerven distalwärts, läßt zahlreiche feine Reiserchen abzweigen und geht direkt in den von dem R. perforans 2 der Dorsalis pedis gebildeten Bogen über.

Die A. poplitea profunda entsendet vier starke Aa. circumflexae genu, einen Ast für die oberflächliche Wadenmuskulatur, sowie einen gut ausgebildeten R. popliteus und endigt als Tibialis anterior. Der R. popliteus ist reich verzweigt; er spaltet sich in einen medialen und einen lateralen Ast. Der erstere versorgt die oberflächliche und die tiefe Wadenmuskulatur und wird zur Begleitarterie der primären Tibialis posterior, der letztere verzweigt sich auch in den genannten Muskeln und endigt in der Haut der Sprunggelenksgegend.

Die A. tibialis anterior teilt sich in die A. nervi peronei superficialis, die einen R. perforans, der das Zwischenknochenband durchbohrt, entsendet und in einen medialen Ast, der mit dem N. peron. profundus zieht und in die Metat. dors. profunda 3 ausläuft. Der bezeichnete R. perforans anastomosiert an der dorsalen Seite der Membrana interossea mit einer Arterie der Wadenmuskulatur, die in die Metat. dors. profunda 4 ausläuft.

Es gelangen demnach drei stärkere Arterien auf den Fußrücken: die fortgesetzten Stämme der Saphena und Tibialis anterior sowie der oben erwähnte R. perforans a. n. peron. superficialis. Jede der Metat. dorsales besitzt zwei Digitales dorsales, sowie einen R. perforans für die Planta pedis, von welchen der zweite entsprechend den Metatarsophalangealgelenken durchbohrt und im Bogen gegen die fünfte Zehe zieht (Tafel V, Fig. 28 p^2). Wie sich die Fingerarterien verhalten, ist aus der Abbildung ersichtlich. Von Digitales communes finden sich nur die erste und die dritte; beide sind begreiflicherweise kurz, nur in ihren distalen Endstücken entwickelt. Die erste gehört vorwiegend der Plantaris medialis an.

Die Aa. saphena und tibialis und der R. popliteus bilden einfache Netze, die erstere auch eine am Unterschenkel gelegene Insel. An die Tibialis posterior schließt ein Zweig des R. popliteus an. Die A. n. peronei superficialis verläuft neben der Tibialis anterior und mündet in einen Seitenast der letzteren. Die Dorsalis pedis der Saphena besitzt eine kurze, zwischen zwei Seitenästen ausgespannte Begleitarterie.

Hystrix cristata.

Die Aa. circumflexa fem. medialis, obturatoria und epigastrica inferior zweigen von einem gemeinsamen Stamm der Iliaca externa ab, die Circumflexa lateralis und ein R. perforans von der Femoralis.

Die A. saphena geht schon hoch oben in der Lacuna vasorum ab, ist rudimentär und endigt als Hautgefäß am Fußrücken. Das Endstück der Saphena entspricht der Dorsalis ped. superficialis.

Die A. poplitea profunda entsendet den R. popliteoplantaris und die A. interossea und läuft in die sekundäre Tibialis anterior aus.

Die A. popliteoplantaris ist schwach; sie lagert an der medialen Seite des hinteren Schienbeinnerven und beide schließen sich erst am Sprunggelenk enge aneinander. Das Gefäß teilt sich schon entsprechend dem unteren Drittel des Schienbeins in eine stärkere Plantaris lateralis und eine schwächere Plantaris medialis. Die letztere verzweigt sich in der hinteren Hälfte der Fußsohle, die erstere am äußeren Fußrand. Diese bildet überdies mittels ihres Ramus profundus, der mit dem R. perforans der Dorsalis pedis prof. (aus der Tibialis ant.) anastomosiert, den tiefen Bogen.

Die sekundäre Tibialis anterior zieht mit dem N. peroneus profundus abwärts; ein schwacher Ast derselben (A. malleolaris lateralis) begleitet den erwähnten Nerven an seiner lateralen Seite. Der Stamm der Tibialis anterior wird zur Dorsalis pedis profunda, die nach Abgabe der Metat. dors. 2 das Spatium metat. 2 durchbohrt, um in die Planta pedis zu gelangen. Dieser Ramus perforans wird vorwiegend zur Metat. plantaris 2; ein querverlaufender Seitenast derselben bildet mit der Plantaris lateralis den Arcus profundus. Die A. metat. plant. 2 gibt entsprechend den nachbarlichen Metatarsophalangealgelenken für die gegenüberliegenden Seiten der zweiten und dritten Zehe je eine Digitalis propria ab. Die Digitales propriae der dritten bis fünften Zehe stammen von der Metat. dors. superf. und profunda 4, die sich vorher zu einem Stamm vereinigen. Derselbe biegt an der vierten Interdigitalfalte

plantarwärts ab und verteilt sich in nachstehender Weise: Zunächst zweigen die beiden Digitales propriae der fünften Zehe ab, dann verläuft das Gefäß gegen die Interdigitalfalte zwischen der dritten und vierten Zehe und versorgt die vierte Zehe und die laterale Seite der dritten Zehe. Eigentümlich ist der Verlauf der Arterie für die laterale Seite der fünften und die gegenüberliegenden Seiten der dritten und vierten Zehe. Jedes dieser beiden Gefäße zieht nämlich, bedeckt von den Sehnenscheiden der Flexoren, quer über die plantare Knochenfläche der entsprechenden Grundphalange.

Die A. interossea verläuft, neben der Fibula, der Membrana interossea anliegend, distalwärts und erreicht mit ihrer Endverzweigung das Sprunggelenk.

Am zweiten Exemplar wurden folgende Unterschiede festgestellt:

Die A. femoralis entsendet zunächst die Saphena, hierauf entsprechend der Mitte des Oberschenkels einen gemeinsamen Stamm für die beiden Circumflexae femoris, dann einen starken Ramus perforans und am Canalis femoropopliteus die A. genu suprema. Von den beiden Zweigen der Circumflexa lateralis liegt der obere dorsal, der untere ventral vom N. femoralis.

Die sekundäre Tibialis anterior bildet eine Insel; die Arterie spaltet sich nach der Durchbohrung des Zwischenknochenbandes in einen lateralen schwächeren Ast (A. tibialis), der den N. peroneus profundus begleitet, und in einen mehr als doppelt so starken medialen Ast, der zwischen Schienbein und M. tibialis anterior verläuft. Beide Äste vereinigen sich vor dem Tarsus zur Dorsalis ped. profunda. Der laterale Ast entsendet die Metat. dors. profunda 4, der mediale Ast die Metat. dors. profunda 1 und 2, die anastomotische Stelle die Metat. dors. profunda 3.

Dasyprocta aguti.

In der Lacuna vasorum entläßt die Schenkelschlagader einen gemeinsamen Stamm für die Aa. saphena und circumflexa fem. lateralis, tiefer unten die Circumflexa fem. medialis. Die Profunda femoris ist nicht entwickelt. An einem zweiten Exemplar zweigt die Saphena oberhalb der Circumflexae femoris in der Lacuna vasorum ab.

vorher beschriebene Verhalten aufwies. Die A. plantaris lateralis war noch mangelhafter entwickelt als im ersten Falle; die A. plantaris medialis zerfiel in vier Aa. digit. comm.; der über die freie Fläche des M. popliteus verlaufende Ramus popliteus inoskulierte oberhalb des Sprunggelenkes in die primäre A. tibialis posterior.

Die A. tibialis anterior ging in die Dorsalis pedis prof. über, welche nach Abgabe der A. tarsea lateralis zum Interstitium metat. 2 verlief. Hier entließ sie die Aa. metat. dorsales 1 und 2, perforierte das genannte Spatium interosseum, um die Planta pedis zu erreichen. Die Aa. metat. dorsales 3 und 4 waren Zweige der Tarsea lateralis.

Auch *Arctomys citillus* besitzt, wie J. C. L. Barkow (Disquisit. recent. de arteriis mammal. etc. Acta Leop. Carol. Vol. 20) angibt, eine sekundäre Tibialis anterior.

Dipus aegypticus.

Die A. femoralis entsendet die Circumflexa fem. medialis, unterhalb derselben die Circumflexa fem. lateralis und die Saphena. Die A. profunda femoris fehlt.

Die A. saphena schließt sich entsprechend der Mitte des Unterschenkels dem N. tibialis als primäre Tibialis posterior an, die einen Ast zur vorderen Seite des Sprunggelenkes abgibt. Der fortgesetzte Stamm der Tibialis posterior, die A. plantaris, zieht bis gegen die Region der Metatarsophalangealgelenke distalwärts und zerfällt hier in zwei Aa. digit. communes, die für die gegenüberliegenden Seiten der drei Zehen bestimmt sind.

Die A. poplitea profunda schickt ein axiales, als A. nutritia tibiae endigendes Gefäß ab und läuft in die primäre Tibialis anterior aus.

Linkerseits zeigt die Saphena einen geflechtartigen Charakter; das Unterschenkelstück derselben entsendet nämlich einen langen Begleitast, der entsprechend dem Sprunggelenke mit zwei Zweigen in den Stamm der Saphena mündet und keine Verzweigung führt.

Sciurus vulgaris.

Von der A. femoralis zweigen als selbständige Äste die Aa. circumflexae fem. medialis und lateralis, die Profunda femoris und die Saphena ab.

Die A. saphena schließt sich entsprechend der Mitte des Unterschenkels als primäre Tibialis posterior dem N. tibialis an, entsendet aber vorher die Dorsalis pedis superficialis sowie den Ram. posterior.

Die A. dorsalis pedis superficialis besteht aus zwei langen Gefäßen, die sich am Sprunggelenk mit der A. n. peronei superf. verbinden. Die Metat. dorsal. 1 wird von der Dorsalis pedis superf., die Metat. dors. 2 von der Anastomose der letzteren mit der A. n. peronei superf. abgegeben.

Der R. posterior a. saphenae perforiert die Membrana interossea und bildet die A. dorsalis pedis profunda, welche die Metat. dors. profunda 2 abgibt. Diese sendet einen R. perforans in die Fußsohle.

Die primäre A. tibialis posterior wird außen wie innen von einem Zweig der Saphena begleitet. Die A. plantaris zerfällt in vier Aa. digit. communes. Die Begleitarterien der Tibialis posterior reichen bis nahe an die Spaltungsstelle der Plantaris, vereinigen sich untereinander und münden in einen Seitenast der letzteren. Von diesem zieht, die Richtung der genannten Begleitarterien einhaltend, ein Gefäß zum nächsten Seitenast und von diesem wieder ein anderes zum dritten Seitenast der Plantaris.

Die A. poplitea profunda spaltet sich unterhalb des Kniekehlenmuskels in die primäre Tibialis anterior und die Interossea.

Die primäre Tibialis anterior entsendet einen R. recurrens anterior und eine Begleitarterie des N. peroneus superficialis, welche in die A. metat. dors. 3 ausläuft. Barkow[1] fand bei *Sciurus vulgaris* eine sekundäre Tibialis anterior.

Die A. interossea zieht bis gegen die Mitte des Unterschenkels hinab und endigt als Nutritia tibiae.

[1] l. c.

Zum Fußrücken gelangt auch noch die von der Poplitea abzweigende A. suralis, welche entlang der lateralen Kante der Achillessehne verläuft und zur A. metat. dors. 4 wird.

Sciurus indicus.

Die A. femoralis entsendet an der Kreuzungsstelle mit dem oberen Schambeinast die Circumflexa fem. medialis, hierauf die vor dem N. femoralis verlaufende Circumflexa fem. lateralis, der die Profunda femoris und die Saphena folgen.

Die A. saphena wird vom Sartorius bedeckt; oberhalb der Mitte des Unterschenkels zweigt ein gemeinsamer Stamm für die Dorsalis ped. superficialis und den R. posterior ab, während die Saphena selbst in die primäre Tibialis posterior ausläuft.

Die A. dorsalis ped. superficialis zerfällt in vier Aa. metat. dors. superficiales, die entsprechend den Interdigitalfalten mit den tiefen Aa. metatarsales anastomosieren, sowie in einen Zweig für den medialen Fußrand.

Der R. posterior a. saphenae wird nach Durchbohrung des Zwischenknochenbandes zur Dorsalis ped. profunda, die vor dem Interstitium metat. 2 in die Metat. dors. profundae 1 und 2 zerfällt. Die Metat. profunda 3 wird von einer Arterie abgegeben, die der Tarsea lateralis gleichwertig sein dürfte; die Metat. profunda 4 gehört der A. suralis an.

Die primäre Tibialis posterior zieht mit dem N. plantaris medialis gegen die Zehen und teilt sich in vier starke Aa. digit. communes. Die sehr schwache Plantaris lateralis anastomosiert mit einem gleich zarten R. perforans der Metat. prof. 2 und bildet den tiefen Bogen.

Die A. poplitea profunda entsendet den Ramus popliteus und zerfällt in die primäre Tibialis anterior und die Nutritia tibiae.

Die primäre Tibialis anterior ist zart; sie zieht in Begleitung des N. peroneus profundus distalwärts und inoskuliert einerseits oberhalb des Sprunggelenkes in die proximale Dorsalis ped. profunda und andrerseits am Fußrücken in einen Seitenast der Dorsalis profunda; die sekundäre Tibialis anterior ist demnach in der Anlage vorhanden.

Die A. nervi peronei superf. mündet am Fußrücken in einen Zweig der Dorsalis ped. profunda.

Sciurus aureogaster.

Von der A. femoralis zweigen die beiden Circumflexae femoris, die Profunda und die Saphena ab.

Die zwischen Sartorius und Gracilis durchziehende A. saphena entsendet über der Mitte der Tibia eine sehr dünne Dorsalis ped. superficialis, ferner einen starken R. tibialis posterior, während der Gefäßstamm zur primären Tibialis posterior wird.

Der R. tibialis posterior perforiert das Zwischenknochenband und endigt als Dorsalis ped. profunda. Die Endverzweigung dieser nur bis zum Interstitium metat. 2 verfolgbaren Arterie war nicht injiziert.

Die Fortsetzung der Tibialis posterior, die A. plantaris, zerfällt in vier Aa. digit. communes.

Die A. poplitea profunda entsendet den R. popliteus zu den Zehenbeugern, ferner die Nutritia tibiae und endigt als primäre Tibialis anterior.

Lagostomus trichodactylus.

Die A. saphena entspringt knapp unterhalb der Circumflexa fem. lateralis und teilt sich zwischen dem oberen und dem unteren Drittel der Tibia in die primäre Tibialis posterior und die Dorsalis ped. profunda distalis.

Die primäre Tibialis posterior löst sich in der Fußsohle in zarte, der Nervenverästelung folgende Zweige auf.

Die Dorsalis ped. profunda distalis durchsetzt die Weichteile des Interstitium metat. 1, nachdem sie vorher zwei Aa. metat. dors. profundae abgegeben hat, und spaltet sich in der Planta pedis in zwei Aa. metat. plantares, die sich ihrerseits in je zwei Aa. digitales propriae teilen.

Die A. poplitea profunda entsendet zu dem Soleus und den Zehenbeugern den Ram. popliteus und geht in die primäre Tibialis anterior über.

Die primäre Tibialis anterior anastomosiert mit der Dorsalis ped. profunda; sie begleitet nämlich den N. peroneus

profundus abwärts und inoskuliert am Sprunggelenk in die A. tarsea lateralis. Im unteren Drittel des Unterschenkels zweigt von der Tibialis anterior ein Ast ab, welcher die Membrana interossea durchbohrt und sich an der Hinterseite des Unterschenkels ramifiziert.

Die Bildung von Geflechten ist insofern angedeutet, als einerseits die Dorsalis ped. profunda von einer Arterie begleitet wird, welche in die Tarsea lateralis mündet, und andrerseits der N. peroneus superficialis von zarten Zweigen der Tibialis anterior flankiert ist.

Dolichotis patagonica.

Die A. saphena zweigt entsprechend dem Leistenband von der Femoralis ab und spaltet sich im oberen Drittel des Unterschenkels in die primäre Tibialis posterior und die Dorsalis pedis distalis.

Die primäre Tibialis posterior teilt sich hinter dem inneren Knöchel in eine starke Plantaris medialis und eine schwache Plantaris lateralis. Die erstere zerfällt in zwei Aa. digit. communes, die letztere versorgt den lateralen Rand der dritten Zehe.

Die A. dorsalis ped. distalis sendet durch das Interstitium metat. 1 einen R. perforans in die Planta pedis.

Die A. poplitea profunda gibt den R. popliteus zu den Zehenbeugern ab und gabelt sich hierauf in die primäre Tibialis anterior und die Nutritia tibiae.

Pedetes caffer.

Die A. femoralis entsendet die Circumflexa fem. medialis, die Circumfl. fem. lateralis, die Profunda femoris und die Saphena.

Die A. saphena wird vom Sartorius bedeckt und schließt sich schon oberhalb der Mitte des Unterschenkels dem N. tibialis an.

Die primäre Tibialis posterior zerfällt in der Fußsohle in vier Aa. digit. communes, von welchen die mediale wegen der rudimentären Beschaffenheit der ersten Zehe sehr schwach

ist. Die Plantaris gibt überdies einen R. profundus ab, der die Aa. metat. plantares abzweigen läßt.

Die A. poplitea profunda entsendet starke Zweige zur Wadenmuskulatur und spaltet sich unterhalb des M. popliteus in die sekundäre A. tibialis anterior und die A. nutritia tibiae.

Die sekundäre A. tibialis anterior teilt sich entsprechend dem distalen Drittel des Unterschenkels in zwei Äste, die sich am Sprunggelenk wieder vereinigen; der vereinigte Gefäßstamm läuft in die A. dorsalis pedis profunda aus.

Der N. peroneus profundus endet am Unterschenkel; das Fehlen seines Fußrückenabschnittes kann durch die rudimentäre Beschaffenheit des M. extensor digit. brevis erklärt werden. Der Muskel ist durch einen Sehnenstrang substituiert, der von der distalen Tibiaepiphyse entspringt und sich in zwei Schenkel für die zweite und dritte Zehe spaltet.

Cavia cobaya.

Die A. femoralis entsendet zunächst einen starken lateralwärts gewendeten Hautast, der bis unter das Knie hinabreicht, hierauf in gleicher Höhe die Circumflexa fem. lateralis und einen Ramus perforans, ferner gleich unterhalb des letzteren (22 *mm* über dem Canalis femoropopliteus und 6 *mm* unterhalb des Leistenbandes) die hochentspringende Saphena und entsprechend dem erwähnten Kanal die A. genu suprema. Dieselbe verzweigt sich im Vastus medialis und im femoralen Abschnitt des Kniegelenkes. Die Circumflexa lateralis versorgt den Quadriceps. Der Ramus perforans spaltet sich in einen kranialen und kaudalen Ast; der erstere tritt zwischen Psoas und Rectus femoris verlaufend auf die Gesäßgegend über. Der kaudale Ast versorgt mit schwachen Zweigen einen Teil des Quadriceps und endigt als Nutritia femoris. Die Circumflexa fem. medialis zweigt von der A. iliaca externa ab, schickt einen Ast zum Canalis obturatorius, während der fortgesetzte Stamm des Gefäßes im Bereich des kleinen Trochanters die Streckseite verläßt und auf die Beugeseite des Oberschenkels übertritt. Die A. saphena liegt am Oberschenkel ganz oberflächlich, da der Sartorius fehlt. Sie entläßt am Oberschenkel einen starken Zweig für den

unteren Abschnitt des Kniegelenkes. Etwa der Mitte des Unterschenkels entsprechend, spaltet sich die Saphena in die primäre Tibialis posterior und die Dorsalis pedis profunda distalis.

Die Dorsalis ped. profunda distalis begibt sich zum Interstitium metat. 1, entsendet die Metat. dorsalis 1, verläuft, in der Tiefe des Interstitium gelegen, bis gegen die Mittelfußköpfchen distalwärts und biegt hierauf plantarwärts ab, um in die Aa. digit. communes 1 und 2 zu zerfallen. Jede dieser Arterien gabelt sich in zwei Digitales propriae, während die fibulare Digitalis der dritten und die tibiale Digitalis der ersten Zehe von der anderseitigen Digitalis der betreffenden Zehe abzweigen und zwischen Grundphalange und Flexorensehne durchziehen.

Die primäre Tibialis posterior läuft in eine einfache A. plantaris aus, die nach Abgabe zahlreicher Seitenäste vor der Gegend der Metatarsophalangealgelenke in die Digitalis communis 2 mündet.

Die A. poplitea profunda entsendet vier Aa. circumf. genu, die Suralis, sowie den R. popliteus und zerfällt hierauf in die Interossea und die primäre Tibialis anterior.

Die primäre Tibialis anterior entläßt eine starke A. nervi peronei superficialis, die zur Dorsalis ped. superf. wird und auf einer Seite eine starke Verbindung mit der Dorsalis ped. profunda eingeht, und endigt als Metat. dors. superficialis 2. Diese gabelt sich gleich der Metat. dors. profunda 1 in zwei Digitales dorsales, welche mit der Digitalis propria 2 und 3 anastomosieren. Der Arcus plantaris profundus fehlt; seine Stelle vertritt ein starker Ramus perforans der Dorsalis pedis profunda, der den proximalen Anteil des Interstitium metat. 1 durchsetzt und mehrere Zweige für die tiefe Sohlenmuskulatur abgibt. Ein viel schwächerer Ramus perforans der Dorsalis pedis superficialis passiert weit vor dem ersteren gelegen das Interstitium metat. 2.

Die A. interossea reicht bis zur Mitte des Unterschenkels hinab und gibt die Nutritia tibiae ab.

Die A. suralis verzweigt sich an der lateralen Seite des Sprunggelenkes.

Die Nager besitzen keinen einheitlichen Typus der Femoralisverzweigung.

Die A. saphena zeigt in der Mehrzahl der Fälle tiefen Ursprung; sie entspringt hoch bei *Hystrix cristata, Dasyprocta aguti, Cavia cobaya, Lagostomus trichodactylus* und *Dolichotis patagonica.* Sie ist rudimentär bei *Hystrix*, deren Schienbeinarterien sekundär sind.

Die A. tibialis posterior ist in der Mehrheit der Fälle primär. *Hystrix* führt eine A. popliteoplantaris; angebahnt wird die letztere Form bei *Arctomys marmota* und *Myopotamus* durch die Anastomose der Saphena mit dem R. popliteus.

Die A. tibialis anterior ist meist primär, die sekundäre Form findet sich bei *Hystrix cristata, Pedetes caffer* und *Arctomys marmota*; angebahnt ist die letztere Form bei *Dasyprocta aguti, Lagostomus trichodactylus, Sciurus indicus, Myopotamus coypus* und *Cavia cobaya.* Daß diese Form inkonstant ist, kann daraus entnommen werden, daß bei *Cavia cobaya* die Anastomose zwischen der primären Tibialis anterior und der Dorsalis ped. profunda nur auf einer Seite ausgebildet ist.

Bei *Hystrix cristata, Arctomys marmota* und *Pedetes caffer* mit sekundärer Tibialis anterior geht die Dorsalis ped. profunda aus dieser hervor, sonst aus der Saphena.

Die Aa. digit. propriae zweigen entweder von der Dorsalis ped. profunda (alle oder deren Mehrzahl), oder von der primären Tibialis posterior ab.

Karnivoren.

Mustela foina.

Die A. femoralis entsendet einen gemeinsamen Stamm für die beiden Circumflexae femoris und entsprechend dem Canalis femoropopliteus die Saphena. Die Profunda fehlt.

Die A. saphena wird im unteren Drittel der Tibia zur primären Tibialis posterior; diese geht in die A. plantaris medialis über, welche in vier Aa. digit. communes zerfällt. Ein schwacher rückläufiger Ast der Digit. communis 4 gelangt zum N. plantaris lateralis und anastomosiert mit einem vom Rete dorsale gegen die Planta pedis abbiegenden Zweig. An der

Verbindungsstelle beider Arterien zweigt ein schwacher R. profundus a. plant. lateralis ab.

Die A. poplitea profunda gibt den R. popliteus sowie die Nutritia tibiae ab und wird zur sekundären Tibialis anterior.

Die sekundäre Tibialis anterior entläßt die A. n. peronei superficialis und läuft in die Dorsalis ped. profunda aus, die sich in vier Aa. metat. dors. profundae spaltet. Diese anastomosieren entsprechend den Interdigitalfalten mit den Aa. digit. propriae. Der Stamm der Dorsalis profunda durchsetzt das Interstitium metat. 2 und bildet mit der Begleitarterie des N. plantaris profundus den tiefen Bogen.

Putorius vulgaris.

Die A. circumflexa fem. medialis zweigt in der Lacuna vasorum in gleicher Höhe mit der Epigastrica inferior von der A. iliaca externa ab. Die A. femoralis entsendet (hoch oben) die Circumflexa fem. lateralis, einen starken R. perforans und die Saphena. Der R. perforans tritt unmittelbar über dem Canalis femoropopliteus auf die Hinterseite des Oberschenkels über.

Die A. saphena gibt oberhalb der Mitte des Unterschenkels eine rudimentäre Dorsalis ped. superficialis ab, welche die gegenüberliegenden Seiten der ersten und der zweiten Zehe versorgt (Aa. metat. dors. superficiales). Der Stamm der Saphena schließt entsprechend der Ferse an den N. tibialis an und gelangt mit demselben in die Fußsohle. Hier entläßt derselbe zunächst die Plantaris lateralis und endet als Digit. communis 3. Medialwärts entsendet das Gefäß die Digit. communes 1 und 2, lateralwärts die Digit. communis 4. Die tibiale Randarterie der ersten Zehe stammt von der ersten, die fibulare Randarterie der fünften Zehe von der vierten Digit. communis ab. Diese anastomosiert überdies mit der A. nerv. peronei superficialis. Die Plantaris lateralis bildet mit dem R. perforans der Dorsalis ped. profunda den Arcus profundus. Von demselben zweigen vier Aa. metat. plantares ab, die im Bereich der Metatarsusköpfe mit den Digit. communes anastomosieren.

Von der A. poplitea profunda gehen mehrere Muskelzweige sowie eine Begleitarterie des N. cut. surae medialis ab, die mit der fibularen Randarterie der fünften Zehe anastomosiert. Das Endstück der Poplitea teilt sich in die sekundäre Tibialis anterior und die Interossea. Die erstere schickt mit dem N. peroneus superficialis eine Dorsalis ped. superficialis zum Fußrücken, die in die zweite bis vierte Aa. metat. dors. superf. zerfällt. Jede dieser spaltet sich in zwei Aa. digit. dors., die vierte überdies auch noch in die fibulare Randarterie der kleinen Zehe. Die Digitales dorsales anastomosieren mit den Digit. plantares.

Das Endstück der sekundären A. tibialis anterior, die Dorsalis pedis profunda, entsendet am Fußrücken die zweite bis vierte Aa. metat. dors. prof., während ihr Stamm selbst das Interstitium metat. 2 durchbohrt und sich zum tiefen Bogen begibt.

Die A. interossea liegt mit ihrer proximalen Hälfte auf der dorsalen Fläche der Membrana interossea, mit der distalen auf der Fibula; sie reicht bis an das Sprunggelenk hinab und erschöpft sich als Muskelgefäß.

Herpestes fasciatus.

Die A. femoralis entsendet die beiden Circumflexae femoris und die Saphena; die Profunda femoris fehlt.

Die A. saphena geht nach Abgabe der A. genu suprema, der Dorsalis ped. superficialis und des R. posterior in die primäre hintere Schienbeinarterie über.

Die A. dorsalis ped. superficialis spaltet sich in die erste bis dritte A. metat. dors. profunda. Jede von diesen gabelt sich in zwei Aa. digit. dorsales.

Der R. posterior a. saphenae reicht nur bis ans Sprunggelenk hinab.

Die primäre Tibialis posterior zerfällt in der Fußsohle in vier Aa. digit. communes, von welchen die dritte den Stamm der Arterie fortsetzt. Auch die fibulare Randarterie der fünften und die tibiale Randarterie der ersten Zehe gehören dem in Rede stehenden Gefäß an.

Die A. poplitea profunda sendet zu den Zehenbeugern den Ram. popliteus und geht in die sekundäre A. tibialis anterior über. Gerade an der Stelle, wo die Arterie die Membrana interossea durchbohrt, zweigt die A. interossea ab, die an der dorsalen Seite des Zwischenknochenbandes bis ans Sprunggelenk abwärts zieht und einen starken Ram. perforans zum Fußrücken schickt.

Die sekundäre A. tibialis anterior besitzt einen Zweig, der mit dem N. peroneus superficialis zum Dorsum pedis verläuft und als A. metat. dors. superficialis 4 endigt. Der Stamm der Tibialis anterior läuft in die Dorsalis pedis prof. aus; diese gibt eine A. malleoli medialis ab, endigt als A. metat. prof. 2 und sendet einen Ram. perforans in die Fußsohle. Rückläufig, nämlich von den Aa. metat. dors. superf., sind auch die anderen tiefen Mittelfußarterien injiziert, doch fehlt der Zusammenhang derselben mit der Dorsalis pedis profunda.

Herpestes javanicus.

Die A. femoralis entsendet zunächst die Circumflexa fem. medialis, hierauf nur wenig tiefer zwei die Circumflexa fem. lateralis repräsentierende Äste, welche den N. femoralis an seiner ventralen Seite kreuzen, und entsprechend dem Canalis femoropopliteus die Saphena.

Die A. saphena gibt die A. genu suprema, tiefer unten die Dorsalis pedis superficialis sowie den R. tibialis posterior ab und setzt sich als primäre Tibialis posterior fort.

Die A. dorsalis pedis superficialis ist schwach und verzweigt sich in der Haut des Fußrückens und der Zehen.

Der R. tibialis posterior erstreckt sich nicht über die hintere Fläche des Sprunggelenkes hinaus.

Die primäre A. tibialis posterior teilt sich in der Planta pedis nach der Art der Mediana in vier Aa. digit. communes.

Die A. poplitea profunda sendet den Ram. popliteus zu den Zehenbeugern und geht in die sekundäre Tibialis anterior über. Ihr Endast, die A. dorsalis ped. profunda, durchsetzt das Interstitium metat. 2 und inoskuliert

entsprechend der plantaren Seite der Metatarsophalangealgelenke in die A. digit. communis 3.

Lutra vulgaris.

Die A. femoralis entsendet in gleicher Höhe die beiden Aa. circumflexae femoris, hierauf einen Zweig, der dorsal vom M. rectus femoris zum Quadriceps zieht, entsprechend dem Canalis femoropopliteus einen R. perforans, der zwischen dem langen und großen Zuzieher verläuft und unterhalb desselben die Saphena. Die vorwiegend für den M. rectus bestimmte Circumflexa lateralis liegt an der ventralen Seite des Schenkelnerven. Ein Zweig derselben gelangt zwischen Semimembranosus und Adductor magnus auf die Hinterseite des Oberschenkels.

Die A. saphena liegt nach Abgabe der A. genu suprema unbedeckt vom Sartorius auf dem Gracilis. Entsprechend dem Malleolus medialis schließt sich die Arterie als primäre Tibialis posterior dem N. tibialis an. Sie entläßt eine schwache A. plantaris lateralis und setzt sich distalwärts als Plantaris medialis fort, von der die Aa. digit. communes abzweigen. Die weitere Ramifikation dieser Gefäße und die tiefen Gefäße der Planta pedis waren nicht injiziert.

Die A. poplitea profunda endigt nach Abgabe des R. popliteus als sekundäre Tibialis anterior; dieselbe wird zur Dorsalis ped. profunda, welche durch das Interstitium metat. 2 einen R. perforans in die Planta pedis schickt.

Viverra civetta.

Die A. femoralis entsendet zunächst, und zwar in gleicher Höhe die beiden Aa. circumflexae femoris, entsprechend dem Canalis femoropopliteus die Saphena und unmittelbar oberhalb derselben eine A. perforans für die dorsale Seite des Oberschenkels.

Die A. saphena wird vom Sartorius bedeckt; von ihrem Anfangsstück zweigt die A. genu suprema ab. Am kaudalen Rand des Gracilis entläßt sie die Dorsalis ped. superficialis, welche sich oberhalb des Sprunggelenkes dem N. peroneus

superf. anschließt und am Gelenk mit der A. nervi peronei superf. von der Tibialis anterior anastomosiert. Sie zerfällt in vier Aa. metat. dors. superficiales, die im Bereich der Mittelfußköpfchen mit den Aa. metat. plantares zusammenhängen. Die Metat. superf. 1 stammt eigentlich aus einem Zweig der Saphena, der über dem Sprunggelenk abzweigt und bedeckt von der Sehne des M. tibialis anterior distalwärts zieht, demnach das Rudiment der Dorsalis ped. distalis a. saphenae darstellt.

Die primäre A. tibialis posterior, die kurz ist, begleitet in der Fußsohle den N. plantaris medialis und nur ein schwacher Seitenast der Plantaris communis schließt sich dem äußeren Sohlennerven an. Die Plantaris medialis entsendet zunächst die Digit. communis 1 und zerfällt hierauf in die Digit. communes 2 bis 4, welche entsprechend den Köpfchen der Mittelfußknochen mit den Metat. dors. superficiales anastomosieren. Die Plantaris lateralis schließt sich dem tiefen Ast des gleichnamigen Nerven an und bildet mit dem perforierenden Ast der Dorsalis ped. superficialis den tiefen Bogen. Die letztgenannte Arterie und der Bogen lassen mehrere Muskelzweige abgehen, von welchen einzelne von den Mm. interossei bedeckt sind.

Die A. poplitea profunda gibt einen starken Ast für die oberflächliche Wadenmuskulatur, die Muskeln des Oberschenkels und den R. popliteus ab und läuft hierauf in die sekundäre Tibialis anterior aus.

Am distalen Rand des M. popliteus zweigt die A. interossea ab, welche, der dorsalen Seite des Zwischenknochenbandes angelagert, distalwärts verläuft und einen R. perforans zur Tibialis anterior sendet.

Die sekundäre A. tibialis anterior wird zur Dorsalis ped. profunda; diese entläßt seitliche Zweige zu den Malleolen, ferner die A. arcuata, die nach Abgabe der Aa. met. dors. prof. 3 und 4 in die Begleitarterie des N. dors. pedis lateralis mündet. Die Dorsalis pedis prof. entsendet eine schwache Metat. dors. prof. 1, durchbohrt die Weichteile des Interstitium metat. 2 und bildet mit der Plantaris lateralis den tiefen Bogen.

Canis aureus.

Die A. femoralis entsendet zunächst den aufsteigenden Ast der Circumflexa fem. lateralis, der vor dem N. femoralis und zwischen Vastus lateralis und Rectus femoris nach außen zieht, hierauf den absteigenden Ast der Arterie, der zwischen Vastus intermedius und V. medialis verläuft, dann einen starken Ram. muscularis für die Adduktoren und die Saphena. Die Circumflexa fem. medialis entspringt gemeinsam mit der Epigastrica inferior und einer schwachen Obturatoria von der Iliaca externa; sie schickt einen starken Ast zu den Adduktoren, der seiner Lage nach in der Furche zwischen diesen Muskeln und dem Vastus medialis sich wie die A. profunda femoris verhält, aber keine Rami perforantes abgibt; einer ihrer Zweige begibt sich zum Canalis obturatorius.

Die A. saphena ist sehr schwach; sie verläuft, bedeckt vom Sartorius, über den Gracilis, entläßt die A. genu suprema, unterhalb des Kniegelenkes die Dorsalis ped. superficialis, tiefer unten den R. posterior und läuft hierauf in eine zarte primäre Tibialis posterior aus.

Die A. dorsalis ped. superficialis gelangt in Begleitung des N. saphenus auf den Fußrücken, um in die erste bis dritte Aa. metat. dors. superficiales zu zerfallen.

Der R. posterior a. saphenae erschöpft sich an der Hinterseite des Sprunggelenkes, die primäre A. tibialis posterior gabelt sich in die schwachen Aa. plantares medialis und lateralis. Die letztere entsendet einen tiefen Ast, welcher mit der das Interstitium metat. 1 durchsetzenden Dorsalis ped. profunda den Arcus plantaris profundus bildet. Von diesem zweigen nebst Muskelästen drei Aa. metat. plantares ab, welche in Aa. digit. propriae auslaufen. Die zarte A. plantaris medialis teilt sich in drei Aa. digitales communes, welche entsprechend den Köpfen der Mittelfußknochen in die Aa. metatarseae plantares inoskulieren.

Die A. poplitea profunda gibt einen starken Zweig für die Wadenmuskeln sowie den Ram. popliteus für die Zehenbeuger ab und endigt als sekundäre Tibialis anterior.

Die sekundäre Tibialis anterior verläuft mit dem N. peroneus profundus auf den Fußrücken. Ihre Fortsetzung,

die A. dorsalis ped. profunda, perforiert die Weichteile des Interstitium metatarseum 1 und bildet, wie schon bemerkt, mit dem tiefen Aste der A. plantaris lateralis den Arcus plantaris profundus.

Hyaena striata.

Die A. femoralis gibt zunächst die Circumflexa fem. medialis, hierauf die Circumflexa fem. lateralis, die Profunda femoris und die Saphena ab.

Die A. saphena, deren Anfangsstück die starke A. genu suprema entsendet, wird unmittelbar oberhalb des Sprunggelenkes zur primären Tibialis posterior. Diese läuft in eine A. plantaris aus, welche sich fächerförmig in drei starke Aa. digit. communes spaltet.

Die A. poplitea profunda entläßt den R. popliteus zu den Zehenbeugern und geht in die sekundäre A. tibialis anterior über. Dieses Gefäß verläuft in Begleitung des N. peroneus profundus zum Fußrücken; seine Fortsetzung, die Dorsalis ped. profunda, war nur bis zum Interstitium metat. 1 verfolgbar.

Felis tigris (ausgewachsenes Tier).

Die A. femoralis entsendet zunächst die Profunda femoris, von welcher eine schwache Circumflexa fem. medialis sowie ein vor dem N. femoralis verlaufender R. muscularis abzweigt, der einem Ast der Circumflexa fem. lateralis entspricht, ferner am Canalis femoropopliteus die Saphena. Vom distalen Ende der Iliaca externa geht eine sehr starke Arterie ab, welche die Epigastrica inferior entläßt, den Schenkelring durchsetzt und die Adduktoren versorgt.

Die A. saphena ist rudimentär, ihr Querschnitt nicht stärker als eine Digit. communis des Menschen; sie endigt als Hautgefäß am Unterschenkel. Die A. genu suprema ist rechterseits ein Zweig der Saphena, linkerseits ein Zweig der Femoralis.

Die A. poplitea profunda sendet den R. popliteus zu den Zehenbeugern und geht in die sekundäre Tibialis anterior über.

Die sekundäre Tibialis anterior verläuft als Dorsalis ped. profunda zum Interstitium metat. 1, durchbohrt die Weichteile desselben und läßt in der Planta pedis mehrere Aa. metat. plantares abzweigen.

Felis leo (neugeboren).

Von der A. iliaca externa zweigen eine schwache A. obturatoria sowie (unterhalb des Leistenbandes) ein Truncus communis für die Aa. epigastrica inferior und circumflexa fem. medialis ab.

Die A. femoralis entsendet die Circumflexa fem. lateralis, unweit von dieser die Saphena und am Canalis femoropopliteus die A. genu suprema. Die Profunda fehlt. Die Circumflexa lateralis tritt zwischen den Zweigen der Schenkelnerven durch.

Die A. saphena ist schwach; sie teilt sich in einen vorderen und einen hinteren Ast; ersterer wird zur Dorsalis ped. superficialis, letzterer nach Abgabe des R. tibialis posterior zur primären Tibialis posterior.

Die A. poplitea profunda entläßt für die Zehenbeuger den Ram. popliteus, ferner entsprechend dem distalen Rand des M. popliteus je einen Ram. nutritius für die Tibia und die Fibula und endigt als sekundäre Tibialis anterior. Ihre Fortsetzung, die Dorsalis ped. profunda, durchsetzt das Interstitium metat. 1 und geht in den tiefliegenden Bogen über. Die Aa. metat. plantares 1 und 2 verlaufen zwischen den Mm. interosseis distal- und dorsalwärts und zerfallen an den Seitenflächen der Mittelfußknochen angelangt in je zwei Aa. digit. propriae.

Felis serval.

Die A. femoralis entsendet, unmittelbar nachdem sie die Beckenhöhle verlassen hat, einen gemeinsamen Stamm für die Epigastrica inferior und die Circumflexa fem. medialis, diesem folgen die Circumflexa fem. lateralis, die Saphena und die A. genu suprema.

Die A. saphena liegt an der medialen Seite des Sartorius auf dem Gracilis; sie ist rudimentär und endigt als zartes Hautgefäß am Fußrücken.

Die A. poplitea profunda entläßt den R. popliteus und endigt als sekundäre A. tibialis anterior. Dieses stark kräftig entwickelte Gefäß schickt durch das distale Ende der Membrana interossea einen Zweig zur Hinterseite des Unterschenkels. Der fortgesetzte Stamm der vorderen Schienbeinarterie, die Dorsalis ped. profunda, durchsetzt das Interstitium metat. 1 und zerfällt in der Fußsohle in drei starke Aa. metatarseae und in einen dem R. profundus n. plantaris lateralis angeschlossenen Ast. —

Das kaudale Ende der Aorta gabelt sich symmetrisch in die Iliaca ext. sinistra und einen gemeinsamen Stamm für die Iliaca ext. dextra und den Tr. hypogastricosacralis.

Felis concolor.

Die A. femoralis entsendet entsprechend dem Leistenband die starke Circumflexa fem. medialis; ihr folgen die Circumflexa fem. lateralis und die Saphena; die Profunda fehlt.

Die A. saphena ist rudimentär; sie lagert am medialen Rand des Sartorius und läuft in die verkümmerte Tibialis posterior aus, die sich in Form von sehr zarten Aa. communes weiter verzweigt.

Die A. poplitea profunda wird zur sekundären Tibialis anterior; diese entläßt oberhalb des Sprunggelenkes einen das Zwischenknochenband durchbohrenden Zweig zur hinteren Seite des Unterschenkels. Die Dorsalis ped. profunda läßt die Tarsea lateralis, aus welcher die Metat. dors. 2 und 3 eine Arterie für den äußeren Fußrand hervorgehen. Der Stamm der Dorsalis ped. profunda selbst begibt sich durch das Interstitium metat. 1 in die Planta pedis, entläßt hier zunächst eine starke Begleitarterie für den R. prof. n. plantaris lat., zieht dann schräg nach vorn außen und entsendet die Aa. metat. plant. 1 bis 3 sowie die fibulare Digitalis propria der vierten Zehe.

Die Begleitarterie des R. prof. n. plant. lateralis läßt sich bis zum N. tibialis verfolgen, wo sie mit einem Zweig der rudimentären Tibialis posterior anastomosiert.

Arctitis Binturong.

Die A. femoralis gibt am Schambein eine starke Circumflexa fem. medialis, hierauf einen Truncus comm. für die Profunda und die Circumflexa fem. lateralis, ferner die Saphena ab.

Die A. saphena, welche in hohem Grade rudimentär ist, entsendet die A. genu suprema, zieht zwischen Gracilis und Sartorius durch, schließt sich dem N. saphenus und der gleichnamigen Vene an und läuft in die Dorsalis ped. superficialis aus, die als A. metat. dorsalis 1 endigt.

Die A. poplitea profunda entläßt den R. popliteus und wird zur sekundären Tibialis anterior. Der R. popliteus geht in eine schwache sekundäre Tibialis posterior über, die abseits vom N. tibialis am medialen Rand des Soleus liegt und sich unterhalb der Mitte des Unterschenkels in einen schwächeren R. superficialis und einen stärkeren R. profundus spaltet. Der erstere schließt sich oberhalb des Sprunggelenkes der lateralen Fläche des N. tibialis an, der letztere liegt proximal auf dem Flexor hall. longus und gelangt entsprechend dem erwähnten Gelenk an die dorsale Seite des N. tibialis; der oberflächliche Zweig wird zur A. plantaris medialis, der tiefliegende zur Plantaris lateralis; beide formieren ähnlich der Mediana dieses Tieres ein zartes Arteriennetz, von dem feine Aa. digit. communes abgehen.

Die sekundäre A. tibialis anterior entsendet die A. n. peronei superf.; einer ihrer Zweige perforiert das distale Ende der Membrana interossea und versorgt die tiefen Wadenmuskeln. Der Endast der Tibialis anterior, die Dorsalis ped. profunda, durchsetzt nach Abgabe der Tarsea lateralis das Interstitium metat. 2, bildet in der Planta pedis angelangt einen zwischen den Mm. contrahentes und interossei eingeschobenen tiefen Bogen, der zunächst die A. metat. plant. 2 abschickt, hierauf distalwärts zur Gegend zwischen dem dritten und vierten Os metatarsi zieht und von hier aus einen Querast zum Interstitium metat. 4 sendet, demnach im ganzen drei Aa. metat. plantares abgehen läßt. Die Metatarseae profundae anastomosieren mit den rudimentären Aa. digital. communes und gabeln sich in die Aa. digit. propriae. Die A. metat. plantaris 1 ist die

Fortsetzung der von der Dorsalis pedis superf. abzweigenden A. metat. dors. 1.

Heliarctos malaicus.

Die A. femoralis entsendet zunächst die Circumflexa fem. medialis. Dieser folgen zwei die Circumflexa fem. lateralis repräsentierende Äste (von welchen der schwächere vor, der stärkere hinter dem N. femoralis verläuft), die Saphena sowie ein sehr starker Ram. perforans für die Beuger des Kniegelenkes.

Die A. saphena liegt bedeckt vom Sartorius, schickt einen starken Ast zum Kniegelenk und spaltet sich schon am Oberschenkel in die Dorsalis ped. superficialis und in einen den fortgesetzten Stamm der Saphena darstellenden Ast, der entsprechend der Mitte des Unterschenkels in die sekundäre Tibialis posterior mündet; beide Arterien sind schwach.

Die Dorsalis ped. superficialis endigt in der Haut des Fußrückens.

Die A. poplitea profunda läuft nach Abgabe eines starken R. popliteoplantaris und eines R. muscularis, der die Nutritia tibiae entstehen läßt, in die sekundäre Tibialis anterior aus.

Die sekundäre Tibialis posterior schickt einen starken R. muscularis zu den Zehenbeugern, nimmt an der vorher bezeichneten Stelle die schwache A. saphena auf und zieht, durch die Anastomose verstärkt, gegen die Planta pedis. In der Fußsohle teilt sie sich in eine starke A. plantaris medialis und eine sehr zarte Plantaris lateralis. Die Zweige der ersteren verlaufen als Aa. digitales communes distalwärts und münden in die von der A. dorsalis pedis profunda abgegebenen Aa. digitales propriae ein.

Die Fortsetzung der sekundären A. tibialis anterior, die A. dorsalis pedis profunda, zerfällt in vier starke Aa. metatarseae dorsales profundae, aus welchen die plantaren Aa. digitales propriae hervorgehen. Ein kräftig entwickelter R. perforans der A. metatarsea dorsalis 3 gelangt in die Planta pedis, verläuft neben dem tiefen Ast des N. plantaris lateralis und entläßt

einige Aa. metatarseae plantares; dieselben münden in die Aa. digitales.

Ursus labiatus.

Von der A. femoralis zweigen die Aa. circumflexa fem. lateralis, profunda femoris, ferner unmittelbar oberhalb des Canalis femoropopliteus die Aa. genu suprema und saphena ab. Die Circumflexa fem. medialis ist als selbständiges Gefäß nicht vorhanden.

Die A. saphena ist rudimentär und endigt schon in der Haut des Unterschenkels.

Die A. poplitea profunda entsendet einen R. popliteoplantaris und endigt als sekundäre Tibialis anterior.

Die sekundäre Tibialis posterior teilt sich in der Fußsohle in zarte Aa. plantares medialis und lateralis.

Die sekundäre Tibialis anterior ist sehr stark, ihre Fortsetzung, die Dorsalis ped. profunda, verläuft zum Interstitium metat. 2, hierauf im Bogen nach außen zum Interstitium metat. 4. Von dieser Gefäßarkade zweigen vier Aa. metat. dors. profundae ab, sowie entsprechend dem zweiten Zwischenknochenspalt ein Ramus perforans, der in der Planta pedis die zweite bis vierte A. metat. plantaris entsendet. Diese gabeln sich entsprechend den Zehen in je zwei Aa. digitales propriae.

Cercoleptes caudivolvulus.

Die A. saphena und die A. genu suprema zweigen unmittelbar nebeneinander entsprechend dem Canalis femoropopliteus von der Schenkelarterie ab. Die erstere entsendet unterhalb des Kniegelenkes eine zarte Dorsalis ped. superficialis und schließt sich am Sprunggelenke als primäre Tibialis posterior dem Schienbeinnerven an.

Die primäre A. tibialis posterior spaltet sich in die Aa. plantaris lateralis und medialis; die letztere ist stark und bildet einen oberflächlichen Bogen, von dem die Aa. digit. communes abgehen. Der R. profundus der sehr schwachen A. plantaris lateralis formiert mit dem R. perforans der A. metat. dorsalis 1 (von der Dorsalis ped. superficialis) den tiefen Bogen,

von dem mehrere Aa. metat. plantares abstammen. In den Interdigitalfalten anastomosieren sie mit den Aa. digit. communes.

Von der zarten Dorsalis ped. superficialis zweigt ein Ästchen ab, welches zwischen dem inneren Fußrand und der Sehne des M. tibialis anterior zum Interstitium metat. 1 zieht und einem Stücke der Dorsalis pedis distalis gleichwertig ist.

Die A. poplitea profunda gibt die Interossea ab und läuft in die sekundäre Tibialis anterior aus. Der R. popliteus spaltet sich in zwei Zweige, von welchen einer oberhalb des Sprunggelenkes mit der primären Tibialis posterior anastomosiert.

Die sekundäre Tibialis anterior geht in die Dorsalis ped. profunda über, welche mit der Tarsea lateralis einen Bogen bildet; von demselben zweigen die zweite bis vierte A. metat. dors. profunda ab. Ein höher oben abgehender Ast der Tibialis anterior begleitet den N. peroneus superf. und ramifiziert sich oberflächlich am Fußrücken.

Die A. interossea reicht bis zum Sprunggelenk hinab und schickt zum Fußrücken den R. perforans.

Procyon lotor.

Die A. femoralis entsendet unmittelbar unterhalb des Leistenbandes beide Aa. circumflexae femoris und entsprechend dem Canalis femoropopliteus die A. genu suprema, einen starken R. perforans für die Beuger des Kniegelenkes sowie die Saphena.

Die A. saphena spaltet sich am Unterschenkel in die Dorsalis ped. superficialis und die primäre Tibialis posterior, deren plantare Fortsetzung die Zehenarterien entsendet.

Die A. poplitea profunda entläßt einen starken R. popliteus und endigt als sekundäre Tibialis anterior.

Das Endstück der Aorta teilt sich in die Iliaca ext. sinistra und einen gemeinsamen Stamm für die Iliaca ext. dextra und den Trunc. hypogastricosacralis.

Ursus maritimus.

Die A. femoralis gibt die Circumflexa fem. medialis, 4 *cm* unterhalb derselben die Circumflexa fem. lateralis, dann

einen zwischen Adductor longus und magnus durchziehenden R. perforans und die Saphena ab.[1]

Die A. saphena wird im unteren Drittel der Tibia zur primären Tibialis posterior.

Die A. poplitea profunda geht nach Abgabe des R. popliteus in die sekundäre Tibialis anterior über.

Die Karnivoren besitzen eine tief entspringende Saphena und eine sekundäre Tibialis anterior. Das letztere Verhalten erklärt den Übergang der Dorsalis ped. profunda von der Saphena auf die vordere Schienbeinarterie.

Die Saphena ist bei den Feliden, bei *Canis aureus, Arctitis Binturong* und *Ursus labiatus* rudimentär. Es wiederholt diesbezüglich die plantare Verzweigung der Feliden das bei denselben geltende Verhalten der Medianaramifikation. Die Digitales propriae, die sonst der primären Tibialis posterior angehören, stammen in den Fällen mit rudimentärer Saphena von der Dorsalis ped. profunda ab.

Die A. tibialis posterior ist bei den meisten der Karnivoren primär. Ein R. popliteoplantaris findet sich bei *Arctitis, Heliarctos* und *Ursus labiatus*; angebahnt erscheint diese Gefäßform bei *Cercoleptes caudivolvulus.*

Pinnipedien.

Phoca vitulina.

Die A. femoralis spaltet sich oberhalb des Kniegelenkes in die Aa. poplitea und saphena.

Die A. saphena, welche den Stamm der Schenkelarterie fortsetzt, gibt entsprechend dem Canalis femoropopliteus eine mehrästige A. genu suprema ab und schließt sich am Unterschenkel als primäre Tibialis posterior dem hinteren Schienbeinnerven an.

---

[1] Die Adduktorlücke wird vom Adductor magnus und dem M. praesemimembranosus gebildet, der an dieser Stelle mit dem großen Zuzieher verwachsen ist.

Die primäre Tibialis posterior spaltet sich in der Planta pedis nach dem Typus der Mediana dieses Tieres in zwei Äste, von welchen jeder sich in zwei Aa. digit. communes gabelt. Oberhalb des Sprunggelenkes zweigt von der primären Tibialis posterior ein Ram. posterior ab, welcher die Membrana interossea durchbohrt und am Fußrücken angelangt sich vorwiegend in der Gegend des Sprunggelenkes ramifiziert.

Das Unterschenkelstück der Saphena und die Tibialis posterior sind bis in die Planta pedis hinab von einem zarten Arteriengeflecht umgeben.

Die A. poplitea profunda entsendet den Ram. popliteus und zerfällt in die primäre Tibialis anterior und eine schwache Interossea. Die letztere anastomosiert mit dem Ram. posterior a. saphenae.

Dieser Fall unterscheidet sich von dem in einer meiner früher erschienenen Abhandlungen (9) beschriebenen durch das Begleitgeflecht der Saphena und die A. interossea, welche im ersten Falle mächtig ausgebildet war und in die Dorsalis ped. profunda überging.

Ungulaten.

Tapirus americanus.

(Taf. V, Fig. 29.)

Die A. femoralis entsendet entsprechend dem Schambein einen Ast, der nicht vollständig mit der Circumflexa fem. medialis übereinstimmt — denn es fehlt ihr der sonst vom M. pectineus bedeckt liegende Zweig —, hierauf eine kurze Strecke weiter unten die Circumflexa fem. lateralis und am Canalis femoropopliteus die Saphena. Die als Circumflexa medialis bezeichnete Arterie versorgt die Adduktoren und endigt als A. perforans an der Beugeseite des Oberschenkels. Die Circumflexa lateralis verläuft vor den tiefen Zweigen des N. femoralis. Eine typische Profunda femoris ist nicht entwickelt.

Die A. saphena ist mäßig stark und schließt sich in der Fersengegend als primäre Tibialis posterior dem hinteren Schienbeinnerven an; diese schwächt sich durch Abgabe von

Zweigen in dem Maße, daß die zwischen den beiden Nn. plantares gelagerte A. plantaris nur mehr ein fadendünnes Gefäß darstellt. Rechterseits begibt sich die Plantaris in den Spalt zwischen Flexor digitorum brevis und longus; hier ist sie infolge der Verbindung mit einem den N. plantaris begleitenden Zweig des tiefen Bogens doppelt so stark als am Ursprung.

Auf der linken Seite stellt sich das Verhalten der A. plantaris anders dar; das zwischen den Zehenbeugern eingeschobene Stück der A. plantaris verstärkt sich nicht durch eine Verbindung, sondern teilt sich in die Aa. plantares lateralis und medialis, die beide sehr zart sind; die erstere mündet in den tiefen Bogen, die letztere folgt eine Strecke weit den Zweigen des N. plantaris medialis. An die distalen Stücke der bezeichneten Nerven schließen sich mäßig starke Rami perforantes der ersten und zweiten Aa. metat. dorsales sowie ein Zweig aus dem medialen Endast des tiefen Bogens an. Diese Gefäße gelangen an die Oberfläche, anastomosieren mit der Plantaris medialis, beziehungsweise einem Zweig derselben, und verstärken dadurch das oberflächliche Gefäßnetz der Fußsohle.

Die A. poplitea profunda gibt für die Kniegelenksbeuger und die Wadenmuskulatur einen starken Ast ab, tiefer unten einen anderen für die tibiale Muskulatur, der die Nutritia tibiae entsendet, und läuft hierauf in die sekundäre Tibialis anterior aus.

Die sekundäre Tibialis anterior *(t a)*, die sehr stark ist, entsendet entsprechend dem Fußgelenk die A. metat. dors. prof. medialis *(m m)* und spaltet sich nach kurzem Verlauf in die A. metat. dors. prof. lateralis *(m l)* und eine Arterie *(R pl)*, die im weiteren Verlauf den Arcus plantaris profundus bildet. Alle drei Gefäße sind kräftig entwickelt.

Jede A. metat. dorsalis sendet, bevor sie die Köpfchen der Mittelfußknochen erreicht, einen starken R. perforans in die Fußsohle, biegt hierauf an dem Capitulum metatarsi plantarwärts ab und gabelt sich in je zwei Aa. digit. propriae; die Rami perforantes der Metat. dorsales ziehen gegen die Haut der Planta pedis und verbinden sich mit den Begleitarterien der Zehennerven.

Die arterielle Verzweigung, welche die Äste der Nn. plantares begleitet, ist demnach in drei Komponenten zerlegt: 1. In die Ramifikation der zarten Plantaris medialis, 2. in die Verzweigung der Rami perforantes (1 und 2) und 3. in die Endverästelung der Aa. metat. dors. profundae.

Der Arcus plantaris profundus wird vorwiegend von dem starken Ast der lateralen A. metatarsea formiert. Das Gefäß zieht quer gegen den äußeren Fußrand, lagert sich hier in die Rinne des Cuboideum, biegt gegen die Tiefe der Fußsohle ab, erreicht den Ram. profundus n. plant. lateralis, zieht mit demselben medianwärts und wird durch die Anastomose mit der Plantaris lateralis zum Bogen abgeschlossen. Der Endast der von der Metat. dors. lateralis abstammenden Arterie liegt bedeckt von den Mm. interossei und stellt die A. metat. plantaris 1 dar; die Metat. plantaris 2, welche von demselben Gefäß abzweigt, ist schwach und inoskuliert in die beiden Rami perforantes der Aa. metat. dorsales.

Tragulus Stanleyensis.

Die A. femoralis entsendet die A. circumflexa fem. lateralis und die Saphena. Ein Ast der Circumflexa fem. lateralis liegt vor dem Schenkelnerven. Die auffallend starke Circumflexa fem. medialis entspringt von der Iliaca externa; ihr Endast tritt unterhalb des kleinen Trochanters als Ram. perforans auf die Beugeseite über und reicht bis zum Kniegelenk hinab.

Die A. saphena wird unterhalb der Mitte der Tibia zur primären Tibialis posterior; diese verzweigt sich in der Planta, erreicht aber die Zehen nicht.

Die A. poplitea profunda läuft in die sekundäre Tibialis anterior aus. Diese wird nach Abgabe einer Dorsalis pedis superf. zur Dorsalis pedis profunda. Die letztere zieht zwischen den beiden Mittelfußknochen bis zu den Köpfchen derselben distalwärts, begibt sich hierauf auf die plantare Seite des Fußes, spaltet sich in zwei Aa. digit. propriae für die gegenüberliegenden Seiten der zwei größeren Zehen und versorgt überdies noch die rudimentäre Zehe.

Auchenia Lama.

Von der A. femoralis zweigen in gleicher Höhe die beiden Aa. circumflexae femoris ab; diesen folgen die A. genu suprema und die Saphena.

Die A. saphena wird entsprechend dem Sprunggelenk zur primären Tibialis posterior, deren Fortsetzung, die A. plantaris, nach Abgabe eines R. profundus in die beiden Aa. digit. propriae zerfällt.

Die A. poplitea profunda entsendet einen starken R. popliteus und endigt als sekundäre Tibialis anterior.

Tarandus nivalis.

Die schwache A. saphena zweigt entsprechend dem Canalis femoropopliteus von der Schenkelarterie ab und geht am Unterschenkel in die primäre Tibialis posterior über. Die A. genu suprema ist ein direkter Ast der Femoralis.

Der fortgesetzte Stamm der Tibialis posterior, die A. plantaris, anastomosiert mit dem Ram. perforans der Dorsalis pedis, welcher den Canalis metatarsi durchsetzt. Im Bereich der Anastomose zweigt ein lateralwärts gewendeter Ast ab, der proximal von den Klauen in die A. plantaris inoskuliert. Aus diesem Arterienbogen gehen die Aa. digitales hervor.

Die A. poplitea profunda verhält sich sehr eigentümlich; sie gibt zunächst Muskelzweige und die primäre Tibialis anterior ab, setzt sich hierauf, den Verlauf der Interossea einhaltend, distalwärts fort, durchbohrt in einiger Entfernung von der primären vorderen Schienbeinarterie das Zwischenknochenband und schließt sich als sekundäre A. tibialis anterior dem N. peroneus profundus an. Sie entläßt oberhalb des Sprunggelenkes eine A. n. peronei superficialis, während die Dorsalis ped. profunda einen R. perforans durch den Canalis metatarsi der A. plantaris entgegenschickt.

Equus asinus (neugeboren).

Die A. femoralis entsendet an Stelle der Circumflexa fem. medialis einen über die ventrale Fläche des M. pectineus verlaufenden Ast, unterhalb desselben eine Dorsalis penis

superficialis, hierauf die Circumflexa fem. lateralis und en sprechend dem Canalis femoropopliteus zwei starke Zwe für die Adduktoren, die Saphena und die A. genu supre Die Circumflexa fem. lateralis tritt zwischen dem N. saphen und den tiefliegenden Ästen des N. femoralis durch.

Die hochgradig rudimentäre Saphena endigt oberhalb d Mitte des Unterschenkels in der Haut.[1]

Die A. poplitea profunda entläßt zu den Beugern d Zehe den R. popliteus und teilt sich in die sekundären A. tibiales anterior und posterior.

Die starke sekundäre A. tibialis anterior verläuft m dem N. peroneus profundus und ihr fortgesetzter Stamm, d A. dorsalis pedis profunda, legt sich, nachdem sie 3·5 *cm* lan geworden ist, an die laterale Seite des Metatarsus und zieh zwischen diesem Knochen und der Beugersehne durch, um a die plantare Seite des Metatarsus zu gelangen. Proximal vo dem Capitulum metatarsi spaltet sich die Arterie in zwe Digitales propriae. Entsprechend dem Tarsus zweigt von de Dorsalis pedis ein R. perforans ab, welcher zwischen den beiden Reihen der Tarsusknochen durchzieht; ein Zweig desselben inoskuliert in den lateralen, der Stamm selbst (zwischen dem oberen und mittleren Drittel des Metatarsus) in den medialen Ast der Tibialis postica.

Die sekundäre A. tibialis postica ist nicht stark; ihr distales Ende zerfällt in zwei Zweige, die neben Ästen des N. tibialis ihren Verlauf nehmen. Diese Zweige entsprechen teilweise der Ramifikation der A. plantaris. Sie verbinden sich vor dem Köpfchen des Mittelfußknochens untereinander und ihr gemeinsamer Stamm mündet da in die Digitalis communis (der Dorsalis pedis), wo diese sich in die Aa. digit. propriae teilt.

Dicotyles labiatus.

Von der A. femoralis zweigt die Circumflexa fem. lateralis und die hochgradig rudimentäre Saphena ab. Die Circum-

[1] G. Salvi (Arteria dorsalis pedis etc. Atti della Soc. Toscana di Scienze natur., Vol. 17, Pisa 1900) bildet eine Anastomose der rudimentären Saphena mit der Tibialis anterior ab.

flexa fem. medialis ist ein Ast der Iliaca externa; ihre besondere Stärke scheint dadurch motiviert zu sein, daß sie die fehlende Profunda femoris zu ersetzen hat.

Die A. saphena endigt schon im oberen Drittel des Unterschenkels als Hautgefäß.

Die A. poplitea profunda entsendet einen starken R. popliteoplantaris und wird zur sekundären Tibialis anterior.

Die sekundäre Tibialis posterior spaltet sich an ihrem Ende in zwei zarte Aa. plantares; die laterale entsendet einen R. plant. profundus, der kein ausgedehntes Verzweigungsgebiet besitzt, da die tiefliegenden Weichteile der Fußsohle von der Dorsalis ped. profunda versorgt werden.

Die sekundäre Tibialis anterior läuft nach Abgabe eines den N. peroneus superf. begleitenden Hautastes in die Dorsalis ped. profunda aus. Diese entläßt eine Metat. dors. profunda und zieht hierauf in der Rinne des Mittelfußknochens zur Gegend des Metatarsophalangealgelenkes und von hier in die Planta pedis, wo sie sich wie eine A. digit. communis verhält.

Cervus capreolus.

Die A. circumflexa fem. medialis, die nicht viel schwächer als die Femoralis ist, zweigt von der Iliaca externa ab; sie entsendet einen schwachen Ram. obturatorius und gabelt sich hierauf in zwei kräftig entwickelte Endäste, von welchen der eine sich in den Zuziehern ramifiziert, während der andere als Ram. perforans zur Muskulatur an der dorsalen Seite des Oberschenkels verläuft; derselbe vertritt die Profunda femoris. Die vom Anfangsstück der Schenkelarterie abgehende Circumflexa fem. lateralis ist auch ein starkes Gefäß; ihre größeren Zweige folgen den Ästen des N. femoralis und versorgen die Strecker des Kniegelenkes.

Die A. genu suprema zweigt entsprechend dem Canalis femoropopliteus, die A. saphena 2 *cm* oberhalb derselben ab. Das letztere Gefäß ist nicht stark und schließt sich gleich unterhalb des Gastrocnemiusbauches dem N. tibialis an.

Die primäre Tibialis posterior schwächt sich am Sprunggelenk durch Abgabe eines starken Ram. calcaneus für

das Rete articulare und die Achillessehne in solchem M. daß ihre plantare Verzweigung eigentlich nur den Flexo sehnen zu statten kommt. An der Versorgung der Zehen ist Tibialis posterior nicht beteiligt.

Die A. poplitea profunda entläßt die Aa. articu genu, Muskelzweige für die oberflächliche Wadenmuskul ferner den R. popliteus und die Nutritia tibiae und endigt sekundäre Tibialis anterior. Der fortgesetzte Stamm der Pop zwischen vorderer Schienbeinarterie und Nutritia tibiae wohl als Interossea bezeichnet werden. Unterhalb der Nut fehlt die Interossea.

Die sekundäre Tibialis anterior ist kräftig entwick ihr proximaler Abschnitt gibt einen starken Ast für die Zeh strecker ab, ihr Mittelstück eine A. n. peronei superficialis, in die Dorsalis ped. superficialis ausläuft. Der fortgese Stamm der Tibialis anterior, die Dorsalis ped. profun schickt zunächst entsprechend dem Sprunggelenk durch d Canalis tarsi die A. tarsea perforans zur plantaren Se des Fußes, wo sie, bedeckt von der Sehnenplatte des Hau metatarsus, lagert. Die Arterie spaltet sich in zwei Zwe einen medialen und einen lateralen, die sich zwischen die v Calcaneus zu den Zehengelenken ziehende Sehnenplatte u die Flexorsehne einschieben und distalwärts verlaufen. S bilden durch Vermittlung einer Queranastomose einen proxim wärts von den Rollen des Hauptmittelfußknochens gelegen Bogen und laufen in die A. digit. 2 und 5 aus. Die Dorsa ped. profunda zieht hierauf in Begleitung des N. peroneu profundus durch die Längsrinne des Hauptmittelfußknoche zu den Zehengelenken und perforiert vor den letzteren de Metatarsus. Ein Ast dieses als A. intermetat. perforans bezeich neten Gefäßes durchbohrt die oben erwähnte Sehnenplatte un mündet in den Arterienbogen. Der fortlaufende Stamm de Dorsalis ped. profunda begibt sich zum Zwischenrollenausschni des Hauptmetatarsus, von hier in den von der dritten und vierten Zehe begrenzten Spalt und gabelt sich entsprechend den Grundphalangen der dritten und vierten Zehe in die Digit communes 3 und 4. Die Stämme derselben verbleiben an den gegenüberliegenden Seiten der genannten Zehen. Die ab-

gewandten Seiten der letzteren werden von schwächeren Arterien versorgt, die entsprechend den Mittelphalangen von den typischen Digitales propriae der gleichen Zehe abgehen und zwischen den Phalangen und den Beugersehnen durchziehen.

Ovis musimon.

Die A. iliaca externa teilt sich noch innerhalb der Bauchhöhle in die Femoralis und die Circumflexa fem. medialis, von welchen die letztere nur um einen halben Millimeter schmäler als die Schenkelarterie ist.

Die A. circumflexa fem. medialis begibt sich nach Abgabe der Epigastrica inferior zu den Adduktoren und wird vom Pectineus bedeckt; ihr durch Astabgabe geschwächter Endast verzweigt sich zwischen den Beugern im Semitendinosus und auch im Gracilis.

Die A. femoralis entläßt eine starke Circumflexa fem. lateralis. Hierauf folgen drei Zweige für die Zuzieher, aber weder eine Profunda femoris noch eine A. perforans. Das einzige Gefäß, welches neben der Circumflexa fem. medialis an der Hinterseite des Oberschenkels sich verzweigt, ist ein starker Ast der Poplitea, der gerade da entspringt, wo das Gefäß, den Canalis femoropopliteus verlassend, in die Kniekehle eintritt. Das Gefäß teilt sich in einen absteigenden Zweig für den Gastrocnemius und einen aufsteigenden für den Biceps femoris.

Die A. genu suprema entspringt entsprechend dem Canalis femoropopliteus und 2 *cm* unterhalb der Saphena von der Schenkelarterie.

Alle untersuchten Huftiere besitzen eine Saphena; dieselbe ist bei *Equus asinus* und *Dicotyles labiatus* rudimentär.

Die Tibialis anterior ist sekundär, daher bei allen die Dorsalis ped. profunda von ihr abzweigt.

Die Tibialis posterior zeigt zumeist die primäre Form. *Dicotyles labiatus* führt einen R. popliteoplantaris und bei *Equus asinus* ist die hintere Schienbeinarterie ein Ast der Poplitea profunda. Es bleibt festzustellen übrig, ob die zwei

letzterwähnten Verzweigungsformen die Typen oder Varietäten darstellen. Hervorgehoben sei diesbezüglich, daß nach Mann die Aa. plantares bei *Equus asinus* nicht von einer sekundären Tibialis posterior, sondern von der Saphena abzweigen.

Die Aa. digitales propriae werden zumeist von der Dorsalis ped. profunda abgegeben.

Hyracoidea.

Hyrax syriacus.[1]

Die A. femoralis entsendet: eine A. epigastrica inferior externa (Hyrtl), die A. circumflexa fem. medialis, die Circumflexa fem. lateralis, die Profunda femoris, drei oberflächliche Äste für die Adduktoren und entsprechend dem Canalis femoropopliteus die Saphena.

Die Circumflexa fem. medialis zweigt unmittelbar unterhalb des horizontalen Schambeinastes ab; ihr Endast liegt an der Hinterseite des Oberschenkels. Der Stamm der Circumflexa fem. lateralis verläuft vor dem Schenkelnerven. In gleicher Höhe mit der Circumflexa lateralis entspringt die Profunda, dieselbe gabelt sich in eine A. nutritia fem. superior, die unmittelbar unterhalb des kleinen Trochanters in das Oberschenkelbein eintritt, und in einen schwächeren R. descendens, welcher als R. perforans in den Beugern des Kniegelenkes endigt. Zwischen diesem und dem Endast der Circumflexa fem. medialis perforiert noch ein Zweig des letztgenannten Gefäßes.

Die A. saphena ist rudimentär. J. Hyrtl bezeichnet sie als sehr feine, mit dem N. saphenus verlaufende Arterie. Sie liegt überall subkutan, da der Sartorius fehlt, und reicht als Hautgefäß bis ans Sprunggelenk hinab. Von ihrem Anfangsstück zweigt die A. genu suprema ab, die nicht schwächer als der R. saphenus ist. Die Saphena ist zum Unterschied von Hyrtl's Fall geflechtartig angelegt. Der eben genannte Nerv wird nämlich jederseits von einer Arterie begleitet, an der medialen Seite von der eigentlichen Saphena, an der lateralen

[1] Die Form der Arteriengeflechte hat J. Hyrtl (siehe das Zitat auf p. 5[illegible] ausführlich beschrieben.

Seite von einem Aste der A. genu suprema; nur die erstere reicht bis ans Sprunggelenk hinab, die letztere endigt schon höher oben in der Haut.

Die A. poplitea profunda entläßt: die vier Aa. circumflexae genu, die A. suralis, die A. popliteoplantaris sowie die Interossea und läuft in die sekundäre Tibialis anterior aus.

Die A. suralis verzweigt sich in der Gegend des äußeren Knöchels.

Die A. popliteoplantaris (Tibialis posterior Hyrtl's) geht oberhalb des kranialen Randes des M. popliteus ab und akquiriert etwa von der Mitte des Unterschenkels an einen geflechtartigen Charakter. Dieses Geflecht besteht proximal aus zwei, distal aus drei längeren Arterien.

Von diesem Geflecht zweigen die Aa. plantares ab; die stärkere A. plantaris medialis gibt drei Zweige ab, die in Begleitung der drei Nn. digit. communes distalwärts verlaufen, sowie einen tiefen Ast, der sich zwischen Tarsus und den Flexoren einschiebt. Die an die Zehen herantretenden Zweige der Plantararterien genügen zur Versorgung nicht. Diese wird vorwiegend von den zwei Aa. metat. dorsales übernommen, die zwischen den Zehen mit den Digit. communes der Plantaris medialis anastomosieren. Die von den beiden Metat. dorsales abzweigenden Aa. digitales dorsales sind kräftig entwickelt; dieselben laufen entweder direkt in Aa. digit. propriae aus oder es gelangen dieselben nur an das Endglied, während für den proximalen Abschnitt der Zehe ein Ast der Digitalis dorsalis bestimmt ist, der zwischen Grundphalange und Beugersehnen quer durchzieht und sich auf der anderen Seite der Zehe ramifiziert.

Der tiefe Ast der Plantaris medialis sendet einen Zweig ab, der den Metatarsusknochen (vor den Basen) anliegt, aber nicht dem tiefen Bogen entspricht, da der tiefe Ast des N. plant. lateralis oberflächlicher lagert. Der fortgesetzte Stamm des tiefen Gefäßastes gelangt im Bereich des Metatarsophalangealgelenkes der medialen Zehe an die Oberfläche und anastomosiert mit einem Ast der Plantaris medialis. Aus der Verbindung geht die tibiale Randarterie der medialen Zehe hervor.

Die schwächere A. plantaris lateralis ist insofern geflechtartig, als zu beiden Seiten des gleichnamigen Nerven je eine Arterie liegt und beide Gefäße durch einige Queranastomosen sich verbinden. Einen tiefen Ast der A. plantaris lateralis habe ich nicht gefunden.

Sekundäre Tibialis anterior. Hyrtl fand zwei vordere Schienbeinarterien, eine obere und eine untere. Die obere durchsetzt den oberen Winkel des Zwischenknochenraumes, die untere perforiert in der Längenmitte des Unterschenkels das Zwischenknochenband. Die obere zerfällt in zwei Geflechte, ein stärkeres inneres und ein schwächeres äußeres Geflecht. Dieses gelangt auf den äußeren Fußrand, umgreift denselben und anastomosiert mit der A. plantaris lateralis; jenes verbindet sich mit dem Geflecht der unteren Schienbeinarterie und bildet das Rete tibiometatarseum. Die untere Schienbeinarterie bildet nämlich gleichfalls ein Geflecht und anastomosiert vor dem Sprunggelenk mit dem inneren Plexus der Tibialis superior.

In meinem Falle gibt es nur eine Tibialis anterior, welche die obere Ecke des Interstitium interosseum passiert und beide vorderen Schienbeinarterien Hyrtl's enthält. Vor derselben zweigt zunächst die geflechtartige A. nervi peronei superf. ab (= dem äußeren Geflecht Fig. 3 *e* auf Taf. VII nach Hyrtl). Am Fußrücken sendet sie feine Zweige mit den Ästen des Peroneus superficialis gegen die Zehen und verzweigt sich sonst am äußeren Fußrand. Das Endstück der Arterie liegt bedeckt von der Strecksehne der lateralen Zehe.

Nach Abgabe der A. n. peronei superficialis begleitet die Tibialis anterior eine Strecke weit den N. peroneus als einfachen Stamm und teilt sich hierauf in zwei Geflechte, ein mediales, angeschlossen an die Hinterseite des M. tibialis anterior (Arterie *c* nach Hyrtl auf Taf. VII, Fig. 3), und ein laterales Geflecht an der Außenseite des Nerven. Dieses anastomosiert vor dem Talus mit dem Fußrückenast der A. n. peronei superficialis (= Anastomose nach Hyrtl) und sendet knapp über der distalen Epiphyse der Tibia ein kurzes Geflecht hinter dem N. peroneus profundus und der Tibialis anterior einwärts zum Geflecht der Dorsalis pedis. Ein Ast des kurzen Geflechtes zieht

wischen Fußwurzel und Sehne des M. tibialis anterior zum nedialen Malleolus und inneren Fußrand.

Das mediale Geflecht der vorderen Schienbeinarterie verinfacht sich im Laufe distalwärts, so daß die Dorsalis pedis aus zwei Arterien, einer stärkeren inneren und einer schwächeren äußeren besteht, die aber sofort wieder Inseln bilden, und zwar die erstere eine Insel, die letztere zwei Inseln. Die innere, stärkere Arterie nimmt den anastomotischen Ast der oben als kurzes Geflecht bezeichneten Formation auf. Beide Geflechtsanteile der Dorsalis pedis laufen in einfache Äste, Aa. metat. dorsalis, lateralis und medialis, aus. Da die Geflechtsanteile gleich dem Fußanteil des N. peroneus prof. oberflächlich auf den Streckersehnen liegen, so liegt in ihnen ein Derivat der Dorsalis pedis superficialis vor. Als Dorsalis pedis profunda oder besser als Anteil derselben möchte ich wegen ihrer Tieflage die Fußrückenverzweigung des kurzen Geflechtes betrachten.

Von den zwei Aa. metatarseae liegt die laterale bis gegen die Mittelfußköpfchen oberflächlich; die mediale, an deren Zusammensetzung die oben als Dorsalis pedis profunda bezeichnete Arterie beteiligt ist, liegt mehr in der Tiefe und dürfte ihrer ganzen Länge nach einer Metat. dors. profunda gleichwertig sein.

Die A. interossea teilt sich in einen stärkeren R. tibialis und einen schwächeren R. fibularis; der erstere kreuzt direkt das Schienbein und sendet im distalen Drittel des Unterschenkels vier anastomotische Zweige zur A. popliteoplantaris. Der R. fibularis liegt auf dem Zwischenknochenband und erstreckt sich bis ans Sprunggelenk hinab. Hyrtl unterläßt es, die Interossea näher zu bezeichnen, gibt aber eine Beschreibung derselben.

Das Vorkommen von zwei Aa. tibiales anteriores wurde auch bei *Lepus cuniculus* und *Tarandus nivalis* beobachtet; bei ersterem setzt sich die Poplitea unterhalb des Abganges einer typischen primären Tibialis anterior (Textfig. 9 *t a*) als Interossea *(I)* distalwärts fort. Der Stamm dieser Arterie passiert den Kanal der verwachsenen Unterschenkelknochen und zieht an der Vorderseite des Knochens gegen das Sprunggelenk

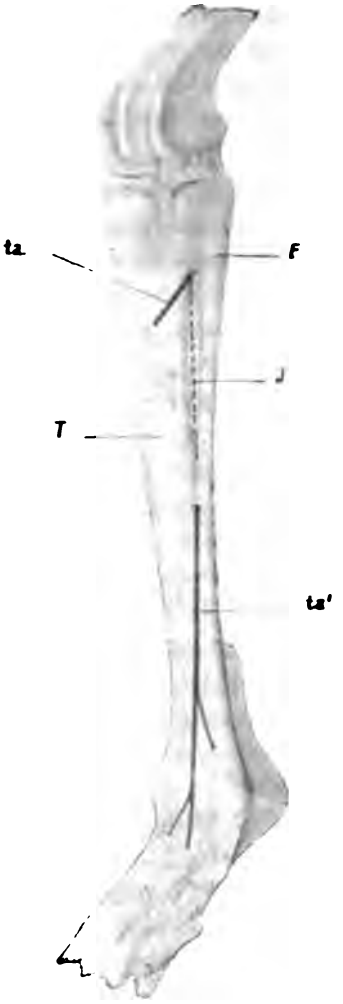

Textfig. 9.

Kaninchen. Linker Unterschenkel und Fuß.
T Schienbein. *F* Wadenbein. *t a* Primäre Tibialis anterior. *I* Die an der dorsalen Seite des Zwischenknochenbandes liegende Interossea. *t a'* Sekundäre Tibialis anterior.

(t a'). Bevor die Arterie in den Kanal eintritt, entsendet sie einen schwachen Ast über die Hinterseite des Unterschenkel-

knochens zum Sprunggelenk.[1] Ich habe diese Arterie als distale Hälfte der Interossea und das perforierende Gefäß als eine Abart der sekundären Tibialis anterior gedeutet (44). Gegen die Auffassung, daß es sich nicht um die Tibialis anterior, sondern um die Interossea handle, wäre einzuwenden, daß lange vor Eintritt der Knochenverwachsung die Arterie zwischen den Anlagen des Schien- und des Wadenbeins durchzieht, das hintere Gefäß die Stelle einnimmt, an welcher in früheren Entwicklungsstadien die distale Hälfte der Interossea lagert, bei *Tarandus nivalis* ohne Verwachsung der Unterschenkelknochen die Poplitea nach Abgabe der primären Tibialis anterior sich (als Interossea) noch eine Strecke weit fortsetzt, hierauf das Zwischenknochenband durchbohrt und als sekundäre Tibialis anterior distalwärts zieht, endlich daß bei *Hyrax syriacus* Hyrtl's Tibialis anterior inferior neben der Interossea auftritt.

Insectivoren.

Talpa europaea.

Die A. femoralis entsendet auf der Strecke bis zum Canalis femoropopliteus, wo die A. saphena abzweigt, sieben Zweige für die Muskulatur des Oberschenkels. An ihrer lateralen Peripherie zweigen ab: ein Ast für den Psoas, ein starkes Gefäß für die Haut und den Quadriceps und unterhalb desselben ein zweiter Ast für den gleichen Muskel. Von der medialen Peripherie der Schenkelschlagader gehen ab: drei Zweige für die Adduktoren, von welchen der unterste am mächtigsten ist, und ein Ast für die mediale Portion des Quadriceps; ein anderer Ast für den gleichen Muskel wird von der A. saphena abgegeben.

Die A. saphena entläßt entsprechend dem proximalen Abschnitt des Unterschenkels eine schwache Dorsalis ped. superficialis und bildet hierauf die primäre Tibialis posterior.

---

[1] Die Angabe W. Krause's (Die Anatomie des Kaninchens, Leipzig 1884), daß die Poplitea erst nach erfolgter Perforation des Zwischenknochenbandes in die Tibialis anterior und Peronea (Interossea nach meiner Nomenklatur) zerfalle, dürfte wohl auf einem Lapsus calami beruhen.

Die genannte Dorsalis pedis anastomosiert am Sprunggel mit der vorderen Schienbeinarterie.

Die A. plantaris zerfällt in zwei Äste, von denen jeder in zwei Aa. digit. communes gabelt. Dieselben anastomosieren im Bereich der Mittelfußköpfchen mit den Aa. m dorsales.

Die A. poplitea profunda entsendet den R. poplit und endigt als sekundäre Tibialis anterior. Die sekund Tibialis posterior kann durch eine Anastomose zwischen popliteus und Saphena angebahnt sein. Bevor die Poplitea die Tibialis anterior übergeht, zweigt ein Tr. communis für Interossea und Nutritia tibiae ab.

Die sekundäre Tibialis anterior gelangt an der St wo die Zehenstrecker sehnig werden, mit dem N. peroneus die Oberfläche, so daß ihr distaler, an der lateralen Seite d Streckersehnen liegender Anteil gleich nach Abtragung Haut sichtbar ist. Am Sprunggelenk nimmt sie die Dorsa pedis superficialis der Saphena auf und der fortgesetzte Stam zerfällt in vier Aa. metat. dorsales; diese gabeln sich in A. digit. dorsales. Alle diese Gefäße liegen mit den Hautnerv auf den Sehnen der Zehenstrecker und man müßte der entsprechend den Stamm der Tibialis anterior von der bezeic neten Stelle an als Dorsalis pedis superficialis bezeichne zumal von der primären Tibialis posterior eine allerdings se schwache Dorsalis pedis profunda abgeht.

Der N. peroneus ist bei *Talpa* nicht in einen oberfläch lichen und tiefen Ast differenziert; das Äquivalent des Peroneus superficialis scheint zum mindesten teilweise in der Bahn de N. femoralis zu verlaufen, denn der N. saphenus, der mit der vorderen Ast der gleichnamigen Arterie zum Fußrücken zieht ist ausnehmend stark und zerfällt in mehrere Zweige.

Halbaffen.

Chiromys madagascarensis.

(Taf. V, Fig. 30.)

Die A. femoralis entsendet nebst kleineren Haut- und Muskelzweigen die Circumflexae et Profunda femoris, die

Saphena und unterhalb derselben die A. genu suprema. Die Circumflexa fem. medialis *(c m)* zweigt etwa entsprechend der Mitte des extraabdominalen Anteiles des Iliopsoas ab; ihr Ram. superficialis ist schwach, der fortgesetzte Stamm der Arterie schiebt sich unter den M. pectineus. Die Circumflexa fem. lateralis entspringt 0·5 *cm* unterhalb der vorigen; sie besitzt im Gegensatz zu dem erstbeschriebenen Exemplar einen Ram. ascendens; derselbe ist schwach und verschwindet zwischen den beiden Portionen des Psoas (26). Der starke Ram. descendens zieht dorsal vom Schenkelnerven und bedeckt vom Rectus femoris zu dem von den Vastis begrenzten Spalt. Ein Zweigchen vom Stamme der Circumflexa fem. lateralis liegt vor dem N. femoralis und versorgt den Sartorius und Rectus femoris. Die Profunda femoris *(pr f)* ist stark; sie geht zwischen dem kleinen Trochanter und der Endinsertion des Adductor longus von der Femoralis ab, entläßt einen oberflächlichen Ast für die Adduktoren und tritt durch eine in der Endsehne des Adductor brevis befindliche Sehnenlücke auf die Beugeseite des Oberschenkels über.

A. saphena *(s)*. Ihr Oberschenkelstück liegt zwischen Sartorius und Semimembranosus, beziehungsweise weiter unten zwischen Sartorius und Gracilis. Am kaudalen Rande des Gracilis zerfällt die Saphena in drei lange Äste: einen vorderen, die Dorsalis pedis communis, einen hinteren, den fortgesetzten Stamm, welcher tiefer unten zur primären Tibialis posterior wird, und einen mittleren, den Ram. posterior. Dieser ist der schwächste unter den drei Ästen. Unterhalb des Ursprungs der drei Arterien ist die Saphena wie am erstuntersuchten Exemplar geflechtartig angeordnet (siehe Taf. IX, Fig. 32 der sub 26 zitierten Schrift).

Die Dorsalis pedis communis gelangt ungefähr an der Grenze zwischen dem mittleren und unteren Drittel des Unterschenkels auf die Außenseite des letzteren; sie gabelt sich unterhalb der Mitte des Schienbeins in einen stärkeren vorderen und einen schwächeren hinteren Ast. Dieser zieht am Innenrande des M. tibialis anterior distalwärts und läuft nach Abgabe eines Zweiges zum medialen Fußrand in eine Dorsalis pedis distalis aus; seine Endverzweigung am Fußrücken ist

nicht ausgedehnt, denn das Hauptgefäß des Dorsum p stellt der R. posterior a. saphenae dar. Im erstuntersuchten F. fehlte die Dorsalis ped. distalis. Der vordere Ast des bezeichneten Gefäßes, die Dorsalis ped. superfic. gabelt sich im Bereich des Sprunggelenkes in zwei Zw von welchen jeder in zwei Metat. dors. superficiales zerfä.

Der R. posterior a. saphenae kreuzt die Hinterseite M. peroneotibialis inferior, perforiert am distalen Rande Muskels das Spatium interosseum und gelangt am unt Rande des Ligamentum tibiofibulare anterius auf die Kapsel Sprunggelenkes (Dorsalis ped. proximalis). Der Stamm Arterie zieht zum Interstitium metat. 2, wo er sich in A. metat. dors. 2 und einen starken Ram. perforans spa Die Dorsalis pedis profunda des Ram. posterior a. saphe sendet überdies einen Ast lateralwärts, der offenbar die Ar ist, welche am ersten Exemplar die dritte und vierte Aa. m dors. profunda abgab, doch war es nicht möglich, an d nicht injizierten Objekt dieses Gefäß genauer zu verfolgen.

Der fortgesetzte Stamm der Saphena wird einen Qu finger über dem medialen Knöchel zur primären Tibi posterior.

Die A. plantaris communis entsendet im Bereich d. Naviculare eine schwache Plantaris lateralis und wird hier zur Plantaris medialis. Diese gibt entsprechend dem dist Anteil des Tarsus die Digit. communis 4 ab, zieht hierauf der Richtung gegen das Interstitium metat. 1 bis vor die Bas der Mittelfußknochen und zerfällt hier in die Aa. digit. co munes 1 bis 3.

Die A. poplitea superficialis entsendet einen starke R. ascendens für den Vastus lateralis und den Glutaeu maximus, einen mächtigen absteigenden Ast für den Gastr cnemius, sowie die Aa. circumflexae genu medialis superi und inferior, tritt hierauf in den von den Mm. flexor hall. longu und flexor digitorum longus begrenzten Spalt ein und te sich in die primäre Tibialis anterior und die Interossea Die erstere versorgt die Zehenstrecker, die letztere, welche fas so stark wie die Tibialis anterior ist, legt sich mit ihrem An fangsstück auf das Zwischenknochenband, schiebt sich in di

ubstanz dieses Bandes ein, verzweigt sich im Bereich des prunggelenkes und anastomosiert mittels einer schwachen rterie mit der Dorsalis ped. profunda.

Affen.

Lagothrix Humboldti.

Die A. saphena spaltet sich entsprechend der Mitte des Unterschenkels in die primäre Tibialis posterior und die Dorsalis ped. communis, die sich in die Dorsalis ped. superf. und Plantalis gabelt.

Die primäre Tibialis posterior spaltet sich in die Aa. plantaris lateralis und medialis; von der letzteren zweigen die zweite bis vierte Digitalis communis ab.

Die A. poplitea superficialis entsendet zunächst die primäre Tibialis anterior, von der eine A. nervi peronei superf. abgeht, ferner eine schwache Arterie, welche eine Strecke weit der Fibula angeschlossen, distalwärts zieht, während der fortgesetzte Stamm der Poplitea, die A. n. tibialis, den hinteren Schienbeinnerven bis gegen das untere Ende der Tibia begleitet und hierauf nach Art der A. peronea sich der Haftlinie des Flexor hall. longus am Wadenbein anschließt. Die sekundäre Tibialis posterior ist angebahnt, da die A. n. tibialis mit der primären Tibialis posterior anastomosiert.

Ateles arachnoides.

Die A. femoralis entsendet die Circumfl. fem. medialis, einen R. muscularis für die Adduktoren, einen Tr. communis für die Profunda und die Circumfl. fem. lateralis, sowie die Saphena. Die Profunda teilt sich in die Perforans 1 und einen R. descendens. Das gleiche Verhalten wurde bei einem nicht näher bestimmten *Ateles* beobachtet. Der R. perforans der Profunda zieht durch eine vom Oberschenkelbein und den Femoralansätzen des Pectineus und des Adductor longus begrenzte Lücke, die auch noch eine zweite, oberhalb der Perforans 1 gelegene Arterie für den Adductor magnus passieren läßt. Der R. descendens a. profundae femoris ist schwach, entläßt die Nutritia femoris und endigt im Vastus medialis.

Die A. saphena zieht zwischen Gracilis und Sartorius durch, entsendet die A. genu suprema und teilt sich schon oberhalb der Mitte des Unterschenkels in die schwächere Dorsalis ped. superficialis und in die stärkere intermediäre Dorsalis ped. profunda. Die letztere zerfällt in die zweite bis vierte Aa. metat. dors. profunda, von welchen jede einen R. perforans zur Fußsohle schickt.

Die A. poplitea superficialis spaltet sich in die primäre Tibialis anterior und die sekundäre Tibialis posterior. Die letztere schickt einen Zweig zur dorsalen Seite des Sprunggelenkes, der auf der Zwischenknochenhaut liegt (Stück der A. interossea), verläuft mit dem N. tibialis und tiefer unten mit dem N. plant. medialis in die Fußsohle und entläßt zunächst einen Zweig für die mediale Seite der ersten Zehe und eine Begleitarterie für den Ram. prof. n. plantaris. Diese anastomosiert mit den perforierenden Zweigen der Metat. dors. profundae und entsendet Aa. metat. plantares. Hierauf setzt sich die A. plantaris med. distalwärts fort und zerfällt in zwei Äste, die sich ihrerseits wieder gabeln, so daß im ganzen vier Aa. digit. communes etabliert sind.

Die A. plantaris lateralis ist rudimentär und verzweigt sich eigentlich nur am anliegenden Nerven.

Bei *Ateles ater* anastomosiert die primäre Tibialis anterior mit der Dorsalis ped. profunda (Popowski [1]).

Ateles paniscus.

Die A. femoralis entsendet die Circumflexa fem. lateralis, welche die dorsale Seite des N. femoralis kreuzt, 1 *cm* tiefer unten die Profunda femoris und entsprechend dem Canalis femoropopliteus die Saphena. Die Circumflexa fem. medialis ist ein Ast der Iliaca externa. Die Profunda verzweigt sich wie bei *Ateles arachnoides.*

Die A. saphena entläßt die A. genu suprema, zieht, vom Sartorius bedeckt, abwärts und schließt sich schon an der Grenze zwischen dem oberen und dem mittleren Drittel des Unterschenkels dem N. tibialis an.

Die primäre Tibialis posterior gibt in der Mitte des Unterschenkels die Aa. dorsalis ped. superficialis

Seite von einem Aste der A. genu suprema; nur die erstere reicht bis ans Sprunggelenk hinab, die letztere endigt schon höher oben in der Haut.

Die A. poplitea profunda entläßt: die vier Aa. circumflexae genu, die A. suralis, die A. popliteoplantaris sowie die Interossea und läuft in die sekundäre Tibialis anterior aus.

Die A. suralis verzweigt sich in der Gegend des äußeren Knöchels.

Die A. popliteoplantaris (Tibialis posterior Hyrtl's) geht oberhalb des kranialen Randes des M. popliteus ab und akquiriert etwa von der Mitte des Unterschenkels an einen geflechtartigen Charakter. Dieses Geflecht besteht proximal aus zwei, distal aus drei längeren Arterien.

Von diesem Geflecht zweigen die Aa. plantares ab; die stärkere A. plantaris medialis gibt drei Zweige ab, die in Begleitung der drei Nn. digit. communes distalwärts verlaufen, sowie einen tiefen Ast, der sich zwischen Tarsus und den Flexoren einschiebt. Die an die Zehen herantretenden Zweige der Plantararterien genügen zur Versorgung nicht. Diese wird vorwiegend von den zwei Aa. metat. dorsales übernommen, die zwischen den Zehen mit den Digit. communes der Plantaris medialis anastomosieren. Die von den beiden Metat. dorsales abzweigenden Aa. digitales dorsales sind kräftig entwickelt; dieselben laufen entweder direkt in Aa. digit. propriae aus oder es gelangen dieselben nur an das Endglied, während für den proximalen Abschnitt der Zehe ein Ast der Digitalis dorsalis bestimmt ist, der zwischen Grundphalange und Beugersehnen quer durchzieht und sich auf der anderen Seite der Zehe ramifiziert.

Der tiefe Ast der Plantaris medialis sendet einen Zweig ab, der den Metatarsusknochen (vor den Basen) anliegt, aber nicht dem tiefen Bogen entspricht, da der tiefe Ast des N. plant. lateralis oberflächlicher lagert. Der fortgesetzte Stamm des tiefen Gefäßastes gelangt im Bereich des Metatarsophalangealgelenkes der medialen Zehe an die Oberfläche und anastomosiert mit einem Ast der Plantaris medialis. Aus der Verbindung geht die tibiale Randarterie der medialen Zehe hervor.

Die schwächere A. plantaris lateralis ist insofern geflechtartig, als zu beiden Seiten des gleichnamigen Nerven je eine Arterie liegt und beide Gefäße durch einige Queranastomosen sich verbinden. Einen tiefen Ast der A. plantaris lateralis habe ich nicht gefunden.

Sekundäre Tibialis anterior. Hyrtl fand zwei vordere Schienbeinarterien, eine obere und eine untere. Die obere durchsetzt den oberen Winkel des Zwischenknochenraumes, die untere perforiert in der Längenmitte des Unterschenkels das Zwischenknochenband. Die obere zerfällt in zwei Geflechte, ein stärkeres inneres und ein schwächeres äußeres Geflecht. Dieses gelangt auf den äußeren Fußrand, umgreift denselben und anastomosiert mit der A. plantaris lateralis; jenes verbindet sich mit dem Geflecht der unteren Schienbeinarterie und bildet das Rete tibiometatarseum. Die untere Schienbeinarterie bildet nämlich gleichfalls ein Geflecht und anastomosiert vor dem Sprunggelenk mit dem inneren Plexus der Tibialis superior.

In meinem Falle gibt es nur eine Tibialis anterior, welche die obere Ecke des Interstitium interosseum passiert und beide vorderen Schienbeinarterien Hyrtl's enthält. Von derselben zweigt zunächst die geflechtartige A. nervi peronei superf. ab (= dem äußeren Geflecht Fig. 3 *e* auf Taf. VII nach Hyrtl). Am Fußrücken sendet sie feine Zweige mit den Ästen des Peroneus superficialis gegen die Zehen und verzweigt sich sonst am äußeren Fußrand. Das Endstück der Arterie liegt bedeckt von der Strecksehne der lateralen Zehe.

Nach Abgabe der A. n. peronei superficialis begleitet die Tibialis anterior eine Strecke weit den N. peroneus als einfachen Stamm und teilt sich hierauf in zwei Geflechte, ein mediales, angeschlossen an die Hinterseite des M. tibialis anterior (Arterie *c* nach Hyrtl auf Taf. VII, Fig. 3), und ein laterales Geflecht an der Außenseite des Nerven. Dieses anastomosiert vor dem Talus mit dem Fußrückenast der A. n. peronei superficialis (= Anastomose nach Hyrtl) und sendet knapp über der distalen Epiphyse der Tibia ein kurzes Geflecht hinter dem N. peroneus profundus und der Tibialis anterior einwärts zum Geflecht der Dorsalis pedis. Ein Ast des kurzen Geflechtes zieht

zwischen Fußwurzel und Sehne des M. tibialis anterior zum medialen Malleolus und inneren Fußrand.

Das mediale Geflecht der vorderen Schienbeinarterie vereinfacht sich im Laufe distalwärts, so daß die Dorsalis pedis aus zwei Arterien, einer stärkeren inneren und einer schwächeren äußeren besteht, die aber sofort wieder Inseln bilden, und zwar die erstere eine Insel, die letztere zwei Inseln. Die innere, stärkere Arterie nimmt den anastomotischen Ast der oben als kurzes Geflecht bezeichneten Formation auf. Beide Geflechtsanteile der Dorsalis pedis laufen in einfache Äste, Aa. metat. dorsalis, lateralis und medialis, aus. Da die Geflechtsanteile gleich dem Fußanteil des N. peroneus prof. oberflächlich auf den Streckersehnen liegen, so liegt in ihnen ein Derivat der Dorsalis pedis superficialis vor. Als Dorsalis pedis profunda oder besser als Anteil derselben möchte ich wegen ihrer Tieflage die Fußrückenverzweigung des kurzen Geflechtes betrachten.

Von den zwei Aa. metatarseae liegt die laterale bis gegen die Mittelfußköpfchen oberflächlich; die mediale, an deren Zusammensetzung die oben als Dorsalis pedis profunda bezeichnete Arterie beteiligt ist, liegt mehr in der Tiefe und dürfte ihrer ganzen Länge nach einer Metat. dors. profunda gleichwertig sein.

Die A. interossea teilt sich in einen stärkeren R. tibialis und einen schwächeren R. fibularis; der erstere kreuzt direkt das Schienbein und sendet im distalen Drittel des Unterschenkels vier anastomotische Zweige zur A. popliteoplantaris. Der R. fibularis liegt auf dem Zwischenknochenband und erstreckt sich bis ans Sprunggelenk hinab. Hyrtl unterläßt es, die Interossea näher zu bezeichnen, gibt aber eine Beschreibung derselben.

Das Vorkommen von zwei Aa. tibiales anteriores wurde auch bei *Lepus cuniculus* und *Tarandus nivalis* beobachtet; bei ersterem setzt sich die Poplitea unterhalb des Abganges einer typischen primären Tibialis anterior (Textfig. 9 *t a*) als Interossea *(I)* distalwärts fort. Der Stamm dieser Arterie passiert den Kanal der verwachsenen Unterschenkelknochen und zieht an der Vorderseite des Knochens gegen das Sprunggelenk

Die A. poplitea superficialis entläßt vier Aa. circumflexae genu, die Articularis genu impar und einen Muskelzweig für den Gastrocnemius und Soleus. Am kaudalen Rand des M. popliteus teilt sich die Kniekehlenarterie in die primäre Tibialis anterior und einen 7 *mm* langen Truncus peroneotibialis.

Die primäre Tibialis anterior endigt in der Muskulatur an der Außenseite des Unterschenkels, nachdem sie vorher eine Recurrens dem Knie zugeschickt hat.

Die sekundäre Tibialis posterior ist nicht stark; sie zerfällt erst in der Fußsohle in die Aa. plantaris medialis und lateralis. Beide senden schwache oberflächliche Zweige mit den Fingernerven distalwärts, die sich mit den Aa. digit. propriae verbinden. Überdies sind die beiden Aa. plantares durch eine bogenförmige Anastomose untereinander verknüpft.

Der Arcus plantaris profundus *(a p)* wird von dem R. perforans der A. metat. dors. profunda 2 gebildet *(m^2)*. Dieser Ast gelangt in die Planta pedis, liegt, bedeckt von den entsprechenden Interosseis, auf dem zweiten Mittelfußknochen, gelangt hierauf zum R. prof. n. plant. lateralis und zieht mit demselben zwischen Interossei und Contrahentes eingeschoben gegen den fünften Metatarsus. Da, wo die Arterie dem tiefen Ast der Plantaris lateralis *(pl l)* begegnet, mündet dieser in das bogenförmige Gefäß ein und ist schwächer als der fortgesetzte Stamm der Perforans 2. Ein kürzerer Ast des R. perforans *($a p^1$)* wendet sich gegen die große Zehe und geht eine Verbindung mit dem R. perforans 1 ein *(a)*. Da der tiefe Bogen zwei schwache Aa. metat. plantares (die dritte und die vierte) entsendet, welche die Finger nicht erreichen, so muß eine andere Arterie an seiner Stelle eintreten. Es ist dies die A. metat. dorsalis profunda 2 *(m^2)*, welche sich ähnlich wie bei *Myopotamus coypus* (Taf. Fig. 28) verzweigt. Dieses starke Gefäß bildet entsprechend den distalen Enden der Mittelfußschäfte einen Bogen und gibt die Fingerarterien ab.[1] Die Metat. dorsalis 2 teilt sich noch im

[1] F. Rojecki (Journ. de l'Anat. et de la Physiol. 1889) gibt eine Abbildung der tiefen Fußsohlenarterien, welche sich mit meiner schematischen Zeichnung (Textfig. 10) deckt,

Laufe durch den Zwischenknochenraum in einen medialen *(l)* und einen lateralen Ast *(n)*. Der letztere gabelt sich in die vierte und fünfte Digit. propria, der erstere formiert den oben erwähnten Bogen mit einer längeren inneren Hälfte, welche zwischen den Beugersehnen und den Interossei gelegen über den dritten und vierten Metatarsus nach innen zieht und durch eine Anastomose mit der Metat. plantaris 4 arkadenförmig abgeschlossen wird, und mit einer kürzeren äußeren Hälfte *(b)*, die zwischen Metatarsus und Interossea durchzieht und mit Zweigen der Muskelarterien der großen Zehe anastomosiert. Von dem lateralen Bogenschenkel zweigen zwei Äste ab, welche sich in die sechste und siebente, beziehungsweise in die achte und neunte Digitalis propria gabeln. Die Digitalis propria 10 ist ein Ast der Metat. plantaris 4; die Digit. propria 1 stammt vom R. perforans 1 (Metat. plant. 1) und einem Ast der Plantaris medialis (oberflächliches Netz), die Digit. propria 2 von der Metat. dors. profunda 1, die Digit. propria 3 von der aus der Metat. dors. 1 abzweigenden Digit. dorsalis 3. Die erste, dritte, sechste, achte und zehnte Digit. propria sind schwach.

A. peronea. Eine typische Peronea fehlt. Der laterale Ast des Truncus peroneotibialis tritt nämlich zunächst in den Spalt zwischen Tibialis posterior und Flexor digitorum, dann in den letzteren ein und spaltet sich hier in einen R. tibialis und einen R. interosseus. Die Endstücke beider liegen auf der Tibia, beziehungsweise der Fibula. Der R. tibialis formiert mit Zweigen des R. interosseus auf den distalen Epiphysen der Unterschenkelknochen ein Netz und anastomosiert mittels eines seiner Zweige entsprechend dem Sprunggelenk mit der Tibialis posterior. Der R. interosseus verbindet sich mit einem das Zwischenknochenband durchbohrenden Zweig der A. malleolaris lat. (von der Dorsalis ped. intermedia) und enthält offenbar ein Stück der A. interossea.

Hylobates lar.

Die starke Circumflexa fem. medialis entspringt gemeinsam mit der Obturatoria von der Iliaca externa, und zwar proximal von der Abgangsstelle der Epigastrica inferior. Sie zieht durch die Lacuna vasorum abwärts, schiebt sich an der dorsalen

Seite der V. femoralis verlaufend unter den Pectineus und den Adductor brevis, entsendet einen R. ascendens zur Obturatoria und einen starken R. descendens, der zwischen dem Adductor magnus und dem Quadratus femoris sich zur Hinterseite des Oberschenkels begibt und vorwiegend den Obturatorius externus und den Adductor magnus versorgt.

Als erster stärkerer Ast der Femoralis zweigt die Circumflexa fem. lateralis ab, der 3 *cm* tiefer unten die Profunda femoris, und entsprechend dem Canalis femoropopliteus die Saphena folgt. Die Profunda femoris gabelt sich in einen stärkeren R. perforans I und einen schwächeren R. descendens; der erstere, die Fortsetzung des Stammes bildend, tritt durch den Spalt zwischen dem Pectineus und dem Adductor longus auf die Beugeseite des Oberschenkels über. Der R. descendens ist lang, zieht an der ventralen Seite des Adductor longus abwärts, entsendet die Nutritia femoris und einen Ast für den Vastus medialis. Vor der Teilung der Profunda in ihre zwei Äste gehen zwei oberflächliche Zweige ab, die für die Zuzieher bestimmt sind.

Die A. saphena, deren Anfangsstück die A. genu suprema entläßt, schiebt sich zwischen Gracilis und Sartorius durch, gelangt auf den Unterschenkel, kreuzt entsprechend dem Malleolus medialis oberflächlich die Sehnen der Mm. tibialis anterior und extensor hallucis longus, zieht als Dorsalis pedis superficialis über den Fußrücken zum Interstitium metat. 1 und durch dasselbe zur Planta pedis. Ein schwacher Ast der Saphena (rudimentäre Dorsalis ped. intermedia) verläuft zwischen Schienbein und Sehne des Tibialis anterior gegen den kurzen Zehenstrecker, kreuzt oberflächlich den N. peroneus profundus und endigt in der Regio calcanea.

Der R. plantaris der Dorsalis pedis superficialis bildet durch Verbindung mit dem (zarten) Ram. profundus a. plant. lateralis einen kräftig entwickelten tiefen Bogen, der zwischen den Mm. contrahentes und interossei eingeschoben ist. Vom Bogen zweigen die erste bis dritte Metatarseae plantares, die vierte von der Metat. 3 ab. Jede derselben geht in das distale Endstück der entsprechenden Digit. communis über. Diese zerfallen in je zwei Digitales propriae, die erste überdies in die mediale Randarterie der ersten Zehe.

Die A. poplitea superficialis entsendet am kaudalen Rand des M. popliteus die primäre Tibialis anterior, während der fortgesetzte Stamm des Gefäßes, der Truncus peroneotibialis, sich erst entsprechend der Mitte des Unterschenkels in die sekundäre Tibialis posterior und die Peronea teilt.

Die primäre Tibialis anterior begleitet die proximale Hälfte des N. peroneus prof. und erschöpft sich in den Zehenstreckern. Der Ursprung der Tibialis posterior scheint bei den Hylobatiden zu variieren, da nach Rojecki (27) die genannte Arterie von der Saphena abzweigt.

Die sekundäre Tibialis posterior ist schwach und läuft in eine zarte plantare Ramifikation aus; entsprechend dem Malleolus medialis anastomosiert sie mit der Saphena.

Die A. peronea schließt sich der Ursprungslinie des Flexor hallucis longus an das Wadenbein an, geht 3 *cm* oberhalb des Sprunggelenkes auf das Zwischenknochenband über und endigt mittels des R. posterior in der Regio malleolaris lateralis; der R. perforans anterior anastomosiert mit der Dorsalis pedis profunda.

Orang.

Ich habe acht Orangs untersucht, einen, dessen Arterien injiziert wurden, vollständig, während an den übrigen nur die Hauptstämme in nicht injiziertem Zustand präpariert werden konnten.

Die A. circumflexa fem. medialis entspringt in sieben Fällen beiderseits vom Endstück der Iliaca externa, in einem Falle gemeinsam mit der Epigastrica inferior und der Obturatoria, in einem anderen 1 *cm* unterhalb des Leistenbandes von der Femoralis. Der Gefäßstamm schiebt sich zunächst unter die mediale, hierauf unter die laterale Portion des M. pectineus.[1] Im Spalt zwischen den beiden Köpfen des Muskels zweigt ein oberflächlicher Ast für den Pectineus und ein tiefer Ast für den

[1] Die laterale Portion (Innervation: N. obturatorius) inseriert selbständig in gleicher Höhe mit der medialen Portion des Pectineus hinter der letzteren am Femur. Dorsalwärts ist sie mit einem Muskel verwachsen, der wohl als Adductor brevis zu bezeichnen ist, da der oberflächliche Ast des N. obturatorius zwischen diesem Muskelbauch und der lateralen Portion des Pectineus verläuft.

Quadratus femoris ab, während der fortlaufende Stamm des Gefäßes, bedeckt von der lateralen Portion des Pectineus, nach außen zieht, den Spalt zwischen dem Quadratus femoris, dem Adductor minimus und der Hüftgelenkskapsel durchsetzt und auf die Hinterseite des Adductor magnus gelangt.

Die A. femoralis entsendet in nachstehender Reihenfolge die Circumflexa fem. lateralis, einen Hautmuskelast für die vordere Bauchwand, die Profunda femoris, über dem Canalis femoropopliteus, einen Zweig für den Adductor magnus und den Gracilis und dann die Saphena.

Die A. circumflexa fem. lateralis geht vom Anfangsstück der Profunda femoris ab und verläuft zwischen dem N. saphenus und einem Ram. muscularis n. femoralis durch.

Die A. profunda femoris setzt sich distal von der Perforans 1 in einen schwachen Ram. descendens fort, der die Nutritia femoris entsendet und sich sonst im Vastus medialis und im Adductor longus ramifiziert. Die Perforans 1 setzt den Stamm der Profunda fort, tritt entweder zwischen der Endsehne des Pectineus, dem Femur und dem Adductor longus durch, perforiert an der Grenze zwischen dem Adductor magnus und minimus und verzweigt sich in den Beugern des Kniegelenkes oder durchbohrt den Adductor magnus im Spalt zwischen dem kurzen und dem langen Zuzieher. In einem der Fälle passierten zwei Aa. perforantes, von welchen die obere die schwächere war, die oben erwähnte Lücke. In einem anderen Falle lag das Anfangsstück eines Truncus comm. für die Circumflexa ilei superf., Profunda und die Circumflexa fem. lateralis an der lateralen Seite der Femoralis.

Die A. saphena kreuzt mit dem gleichnamigen Nerven den Gracilis und wird vom Sartorius bedeckt. Ihr Oberschenkelstück entsendet, einen Fall ausgenommen, die A. genu suprema. In dem Ausnahmsfall entspringt beiderseits unterhalb der Profunda femoris eine lange, dünne Arterie, die Seitenzweige an den Sartorius und Vastus medialis abgibt und als A. genu suprema endigt. Am Unterschenkel läuft die Saphena in die Dorsalis ped. superficialis aus; diese übersetzt die Sehne des M. tibialis anterior an ihrer vorderen Seite, entsendet am Fußrücken nebst Muskelzweigen eine dorsale Arterie

für die erste Zehe sowie die Aa. metat. dorsales superf. 1 und 2 und passiert hierauf das Interstitium metat. 1, um den Arcus plantaris profundus zu bilden.

Entsprechend dem medialen Fußrand zweigt von der Saphena eine rudimentäre Dorsalis ped. distalis ab, deren Verzweigung auf den Fußrücken beschränkt bleibt. Das Gefäß teilt sich in einen aufsteigenden Ast zur Kapsel des Sprunggelenkes und zur distalen Epiphyse der Tibia, der mit der Tibialis anterior anastomosiert und in einen R. descendens, welcher sich am medialen Fußrand und im Großzehenballen ramifiziert. Ob die rudimentäre Dorsalis ped. distalis konstant ist, bleibt zu bestimmen übrig.[1]

Die Teilungsstelle der A. poplitea superficialis liegt in fünf Fällen (beiderseits) am distalen Rand des M. popliteus und in je einem Falle am kranialen Rand, bezw. entsprechend der hinteren Fläche des Muskels. In fünf Fällen gibt die Poplitea die Tibialis anterior ab und der fortgesetzte kurze Stamm gabelt sich in die Peronea und die hintere Schienbeinarterie. In zwei Fällen mit hoher Teilung spaltet sich die Kniekehlenarterie in die Tibialis posterior und einen gemeinsamen Stamm für die Aa. peronea und tibialis anterior, die beide über die hintere Fläche des Kniekehlenmuskels verlaufen. Die vordere Schienbeinarterie wird am unteren Rand des M. popliteus abgegeben. Im achten Fall spaltet sich die Poplitea superficialis der linken Seite oberhalb der Mitte des Kniekehlenmuskels in die Tibialis posterior und einen Truncus communis für die vordere Schienbeinarterie und die A. peronea; die erstere zweigt am kaudalen Rande des M. popliteus ab. Auf der rechten Seite gabelt sich die Kniekehlenarterie schon oberhalb der Condyli femoris in einen medialen Ast, die A. tibialis anterior, und einen lateralen Ast, der sich in die Aa. tibialis posterior und peronea teilt. Der mediale Ast zieht proximal über die hintere Kapselwand des Kniegelenkes, distal zwischen Schienbein und M. popliteus durch, und verhält sich wie die Poplitea profunda. Der laterale Ast zerfällt an der Kreuzungs-

[1] Eine rudimentäre Dorsalis ped. distalis habe ich auch bei *Lemur varius* beobachtet.

stelle mit dem oberen Rande des M. popliteus in drei Zweige: in die sekundäre Tibialis posterior, die Peronea und einen Ast für den Gastrocnemius. Dies Zweige liegen auf der Hinterseite des M. popliteus.

Oberhalb des Kniekehlenmuskels entläßt die Poplitea an dem injizierten Objekt einen Ast für den Biceps, vier Aa. circumflexae genu, zwei Zweige für die beiden Gastrocnemiusköpfe und die A. suralis.

Die primäre Tibialis anterior entläßt zahlreiche Muskelzweige; ihr zartes Endstück anastomosiert entsprechend dem Sprunggelenk mit der rudimentären Dorsalis pedis profunda a. saphenae. Ob diese Anastomose auch an den nichtinjizierten Präparaten vorhanden war, konnte nicht bestimmt werden. Entsprechend dem oberen Rande des Lig. tibiofibulare anterius, sendet sie einen perforierenden Zweig zur Hinterseite des Sprunggelenkes.

Die sekundäre A. tibialis posterior zieht mit dem Schienbeinnerven distalwärts und läuft in die A. plantaris medialis aus. Entsprechend dem Sprunggelenk zweigen von der Tibialis posterior ein starker Ram. calcaneus und eine sehr schwache Plantaris lateralis ab. Die Plantaris medialis entläßt zahlreiche Zweige für die Zehenbeuger und die Muskulatur der großen Zehe und teilt sich in eine kurze A. digit. communis 1, aus welcher die zwei Aa. digit. propriae der großen Zehe hervorgehen, und in eine lange, dünne Digitalis comm. 2, welche die gegenüberliegenden Seiten der zweiten und dritten Zehe versorgt.

Die zarte A. plantaris lateralis schließt sich dem Ram. prof. n. plant. lateralis an und mündet einfach in den vom Ram. perforans a. dors. ped. superficialis gebildeten Arcus plantaris profundus. Von demselben zweigen vier Aa. metat. plantares ab (1 bis 4), von welchen die zweite und dritte viel stärker als die erste und vierte sind. Die Metat. plantaris 1 versorgt den tibialen Rand der zweiten Zehe, die (stärkste) Metat. plantaris 2 die gegenüberliegenden Seiten der dritten und vierten, die Metat. plantaris 3 jene der vierten und fünften Zehe. Die fibulare Randarterie der fünften Zehe wird teils von der Metat. plantaris 4, vorwiegend aber von der tibialen

Randarterie der vierten Zehe gebildet, welche subkutan über die Grundphalange der fünften Zehe einen Ast zum Zehenzweig der Metat. plantaris 4 schickt.

Die Endstücke der Metat. plantares 2 und 3 lagern in den Metatarsalkanälen und entsprechen demnach den distalen Anteilen der Aa. digit. communes.

Das als A. peronea bezeichnete Gefäß entspricht meist dem des Menschen nicht vollständig, denn es verläuft in der Furche zwischen den Flexores tibialis und fibularis abwärts; ein Seitenast der Arterie liegt eine Strecke weit im fibularen Ansatz des Flexor. hall. longus. Nur in einem der Fälle wird die Peronea oberflächlich von einer Schicht der M. flexor hallucis longus bedeckt, verläßt den Muskel tief unten und zieht über das Ligamentum interosseum zum Sprunggelenk hinab. Auf der Gegenseite war die proximale Hälfte der Peronea durch ein den M. flexor digit. longus durchsetzendes Gefäß vertreten.

Troglodytes niger.

(Taf. VI, Fig. 35.)

Die A. femoralis entsendet zunächst die A. circumflexa ilei superficialis, unterhalb derselben die Profunda femoris, von deren Anfangsstück die Circumflexa fem. lateralis abzweigt, und entsprechend dem Canalis femoropopliteus die Saphena. Die Profunda femoris gabelt sich in den R. perforans 1 und einen R. descendens, welch letzterer nicht viel schwächer als der erstere ist. Der R. perforans 1 begibt sich oberhalb des proximalen Randes des Adductor longus auf die Hinterseite des Oberschenkels. Der R. descendens liegt nicht wie bei den anderen Anthropoiden ventral von der Endsehne des Adductor longus, sondern dorsal von derselben und endet als R. perforans 2 mit je einem Ast im kurzen und langen Kopf des Biceps femoris.

Die Circumflexa fem. lateralis verläuft an der dorsalen Seite des Schenkelnerven. Die Circumflexa fem. medialis entspringt 2 *cm* bauchwärts vom Leistenband gemeinsam mit der Epigastrica inferior und der Obturatoria von der Iliaca externa.

Die A. saphena wird teilweise vom Sartorius bedeckt und verläuft in Gesellschaft der V. saphena magna und des gleichnamigen Nerven abwärts. An der Grenze zwischen dem mittleren und unteren Drittel der Tibia zweigt von der Saphena eine starke, intermediäre Dorsalis pedis profunda ab, welche zwischen Schienbein und Sehne der Tibialis anterior durchzieht, an der äußeren Seite des Unterschenkels distalwärts verläuft und sich vor dem Taluskopf dem N. peroneus profundus anschließt, während der Hauptstamm der Saphena zur Dorsalis ped. superficialis wird. Diese durchsetzt das Interstitium metat. 1 und formiert in der Fußsohle mit der Plantaris lateralis den tiefen Bogen.

Die Dorsalis ped. intermedia, welche in die Tarsea lateralis ausläuft, zieht, bedeckt von den kurzen Streckern, bis zur Tuberositas digiti quinti und entsendet die zweite bis vierte A. metat. dors. profunda.

Die A. poplitea superficialis entläßt nebst kleineren Muskelzweigen:

1. einen starken Ramus muscularis für den Gastrocnemius und Soleus,

2. einen gemeinsamen Stamm für zwei Aa. circumflexae genu (eine medialis und eine lateralis),

3. die A. genu media und

4. am unteren Rande des M. popliteus die primäre Tibialis anterior. Hierauf setzt sich der Stamm der A. poplitea in einen 1·5 *cm* langen Truncus peroneotibialis fort, der in die sekundäre Tibialis posterior und in die A. peronea zerfällt.

An einem zweiten Exemplar entläßt die Poplitea entsprechend der Mitte des gleichnamigen Muskels die Tibialis posterior und zerfällt am kaudalen Rande des Muskels in die vordere Schienbein- und die Wadenbeinarterie.

Die A. tibialis anterior entsendet die Recurrens tibialis anterior und verbindet sich durch eine Anastomose mit der Dorsalis pedis profunda (Fig. 35, *a*). Der Stamm der Tibialis anterior selbst endigt 4·5 *cm* oberhalb des Sprunggelenkes. Von hier an bis hinab zum Kopf des Talus verläuft der N. peroneus profundus ohne Begleitung einer Arterie.

Die sekundäre Tibialis posterior teilt sich entsprechend der Basis des inneren Knöchels in die Aa. plantaris lateralis und medialis. Vorher schickt sie einen Querast in die Tiefe, dessen Verzweigung sich bis an die Außenfläche des Sprunggelenkes verfolgen läßt. Die Plantaris medialis ist so schwach, daß sie die große Zehe nicht erreicht. Die auch nicht kräftige Plantaris lateralis bildet mit dem starken R. perforans der Dorsalis ped. superficialis den tiefen Bogen, von dem die zweite bis vierte Aa. metat. plantares abgehen. Diese laufen in die distalen Stücke der entsprechenden Aa. digit. communes aus. Die große Zehe wird von einem Ast der Dorsalis ped. superficialis versorgt, welcher unter der Sehne des Extensor hall. longus medianwärts zieht und an die plantare Seite des ersten Metatarsus gelangt; entsprechend dem Bereiche des Metatarsophalangealgelenkes gabelt sich das von den Muskeln der Zehe bedeckte Gefäß in die zwei Digitales propriae der Zehe.

Die A. peronea verhält sich ähnlich wie beim Menschen; sie kreuzt zunächst die hintere Fläche des M. flexor digit. longus (Fl. tibialis) und begibt sich hierauf in die von diesem Beuger und dem Flexor hallucis (Fl. fibularis) begrenzte Furche. Tiefer unten liegt ein kurzes Stück des Gefäßes nahe der Fibula zwischen den Bündeln des M. flexor hallucis, endlich das Endstück der Arterie auf der Zwischenknochenmembran. Dasselbe sendet einen schwächeren Ast zur Hinterseite des Sprunggelenkes und einen stärkeren R. perforans durch das Zwischenknochenband zum Fußrücken, wo derselbe mit der Dorsalis ped. profunda anastomosiert.

Der Vergleich der beschriebenen Arterienverzweigung mit der in der ersten Schrift (43) geschilderten ergibt in Bezug auf die Hauptstämme vollkommene Übereinstimmung.

Gorilla.

(Taf. V, Fig. 31 und Taf. VI, Fig. 32 bis 34.)

Von der A. femoralis zweigen ab: 3 *mm* unterhalb des Leistenbandes die A. circumflexa ilium interna; 11 *mm* unterhalb dieser die A. epigastrica superficialis; unmittelbar unterhalb der letzteren ein gemeinsamer Stamm für die Profunda femoris und die Circumflexa fem. lateralis; entsprechend dem

Canalis femoropopliteus die Saphena und dieser folgend d. A. genu suprema.

Die A. circumflexa fem. medialis *(c m)* entspring vom Endstück der Iliaca externa (Lacuna vasorum), und zw gemeinsam mit einer Arterie, die über das Schambein geg die Beckenhöhle zieht und wahrscheinlich die Obturatoria is Mit voller Sicherheit kann ich dies nicht behaupten, da d Bauchhöhle nicht geöffnet wurde. Die Circumflexa media verläuft zwischen dem Schambein und der V. femoralis a wärts und schiebt sich unter den M. pectineus.

Die A. circumflexa fem. lateralis *(c l)*, die dorsal v N. saphenus lateralwärts zieht, gabelt sich in einen Ra ascendens und descendens; der erstere verläuft dorsal von d tiefen Zweigen des N. femoralis und im Spalt zwischen de Endstück des Iliopsoas und dem M. rectus femoris durch; de Ram. descendens quert zunächst den Vastus medialis, passie hierauf den Spalt zwischen Vastus intermedius und Rectu femoris und gelangt dann in den vom Vastus intermedius un dem Vastus lateralis begrenzten Bindegewebsraum.

Die A. profunda femoris *(pr f)* entsendet zwei Ra musculares, einen oberen, der zwischen dem M. pectineus un dem Adductor longus eindringt, und einen unteren, der, de Adductor brevis durchsetzend, in die Tiefe gelangt. Unterha des kleinen Trochanters teilt sich die Profunda femoris in d den Stamm des Gefäßes fortsetzende Perforans 1 und in eine schwachen Ram. descendens. Die Perforans 1 tritt zwische den Endsehnen des Pectineus und des Adductor brevis auf die Hinterseite des Oberschenkels über; der Ram. descendens ver bleibt auf der Streckseite und versorgt den Adductor brevis Ob diese Arterie sowie Seitenäste der Profunda femoris auf de Hinterseite des Oberschenkels endigen, konnte ich nicht ent scheiden, da diese Gefäßbezirke nicht injiziert wurden.

Die A. saphena ist nur wenig schwächer als die Femoralis im weiteren Verlaufe; sie zieht über den Adductor magnus und den Gracilis, bedeckt vom Sartorius, abwärts, ge langt am kaudalen Rande der letzteren Muskeln an die Ober fläche und verläuft, subkutan gelagert, distalwärts gegen die vordere Kante des Schienbeins.

4·9 *cm* oberhalb der Spitze des Malleolus medialis entsendet die Saphena eine starke, intermediäre Dorsalis pedis profunda (Fig. 33 *d p i*), während der Stamm der Arterie als Dorsalis pedis superficialis zum Fußrücken verläuft. Die Dorsalis pedis intermedia perforiert die Faszie und zieht in dem einerseits von der Tibia und andrerseits von den Mm. tibialis anterior und extensor hallucis longus begrenzten Spalt gegen den Taluskopf hinab. Entsprechend der distalen Epiphyse des Schienbeins schickt die Dorsalis ped. profunda einen von den eben genannten Muskeln bedeckten Ast zur Rückenfläche des ersten Metatarsus; ein Seitenzweig desselben verläuft unterhalb des Malleolus medialis zum inneren Fußrand.

Am Fußrücken entläßt die Dorsalis ped. intermedia zunächst die A. metat. dors. profunda 2, hierauf schiebt sie sich zwischen Tarsus und Extensor hallucis brevis, die Richtung lateralwärts nehmend, durch, schickt im Spalt zwischen dem genannten Muskel und dem anschließenden M. extensor digit. brevis die A. metat. dors. profunda 3 ab und endigt selbst als A. metat. dorsalis prof. 4.

Die A. dorsalis pedis superficialis (Fig. 33 *d p s*) kreuzt als fortgesetzter Stamm der Saphena oberflächlich die Endsehne der Mm. tibialis anterior und extensor hallucis longus, erreicht den Winkel des Interstitium metat. 1, passiert hier eine von den Knochen und dem Sehnenbogen des M. interosseus dorsalis 1 begrenzte Lücke und begibt sich als A. plantaris profunda in die Planta pedis, um den tiefen Bogen zu bilden. Bevor das Gefäß die Lücke betritt, zweigt von demselben eine schwache A. metat. dors. prof. 1 ab, die am Außenrand des ersten Mittelfußknochens distalwärts zieht.

Die A. poplitea superficialis entsendet:

1. die A. artic. genu sup. lateralis,
2. einen zwischen Adductor magnus und Semimembranosus durchziehenden Muskelzweig,
3. unterhalb des letzteren einen langen, fast bis zum großen Trochanter emporsteigenden Ast (Fig. 32 *a s c*), der den Semitendinosus und Semimembranosus versorgt,
4. die A. genu impar,
5. neben dem Cutaneus surae medialis eine A. suralis,

6. unterhalb dieser jederseits einen Zweig für die Wadenmuskulatur und

7. entsprechend dem kranialen Rand des M. popliteus eine A. artic. genu inferior.

Am kaudalen Rande dieses Muskels entläßt die Kniekehlenarterie die primäre Tibialis anterior *(ta)*. Der Truncus peroneotibialis ist so kurz, daß die drei Hauptäste der Poplitea fast in gleicher Höhe entspringen (Fig. 32).

Die schwache primäre Tibialis anterior entsendet nebst der A. recurrens tibialis anterior zahlreiche Muskelzweige und erreicht kaum die Mitte des Unterschenkels.

Bevor die Tibialis anterior das Zwischenknochenband durchbohrt, schickt sie einen Zweig über das Köpfchen des Wadenbeins zum Condylus fem. lateralis (Fig. 32 *ta*).

Die sekundäre Tibialis posterior (Fig. 32 *tp*) verläuft, an der Innenseite des Schienbeinnerven gelegen, abwärts; sie ist schwächer als die Saphena, da ihre Endausbreitung nur wenig ausgedehnt ist. Das Gefäß zieht wie beim Menschen mit dem hinteren Schienbeinnerven gegen den inneren Fußrand hinab und spaltet sich am medialen Rand des M. abductor hallucis in die beiden Aa. plantares und einen relativ starken Ram. calcaneus (Fig. 34).

Die zarte A. plantaris medialis *(pl m)* verläuft mit dem gleichnamigen Nerven zur plantaren Fläche des M. adductor hallucis, entsprechend dem Interstitium metat. 1, wo sie sich in zwei Zweige teilt; der eine derselben schließt sich einem Fingernerven an und wird zur tibialen Randarterie der großen Zehe. Der andere, zugleich stärkere, tritt in den Spalt zwischen der schiefen und queren Portion des Adductor hallucis ein und mündet daselbst direkt in den tiefen Bogen.

Die A. plantaris lateralis *(pl l)* ist am Ursprung mindestens zweimal so stark als die Plantaris medialis; sie zieht, nachdem sie einen Ram. calcaneus abgegeben, mit dem Nervus plantaris lateralis distalwärts und schwächt sich durch Abgabe von Muskelzweigen. An der Stelle, wo ihr für den Abschluß des Arcus plantaris bestimmter Zweig mit dem Ramus profundus des äußeren Sohlennerven in die Tiefe abgeht, zweigt die fibulare Randarterie der fünften Zehe ab. Hier

ist die Arterie stärker als hinten, daher anzunehmen ist, daß der tiefe Plantarast der Dorsalis pedis superficialis bis an den bezeichneten Punkt reicht.

Das Hauptgefäß der Fußsohle ist der Ram. plantaris der Dorsalis pedis superficialis (Fig. 34 *r p*), der mit Ausnahme der zwei schon beschriebenen Fingerarterien (fibularen Digitalis propria aus der Plantaris lateralis und der tibialen Digitalis propria der ersten Zehe aus der Plantaris medialis), alle übrigen Zehenarterien abgibt.

Sobald der Ramus plantaris den erwähnten Sehnenbogen durchsetzt hat, geht die A. metat. plantaris 1 ab. Diese zieht zwischen Interosseus externus 1 und Adductor hallucis, dem zweiten Mittelfußknochen angeschlossen, zehenwärts; ein Zweig der Arterie, der sich seinerseits wieder gabelt, ist bestimmt, die fibulare Digitalis propria der ersten und die tibiale Digitalis propria der zweiten Zehe abzugeben. Der Stamm der Metat. plantaris 1 selbst schiebt sich entsprechend dem distalen Rand des M. adductor hallucis zwischen den Beugesehnen der zweiten Zehe und dem Köpfchen des zweiten Mittelfußknochens durch, begibt sich in den zweiten Metatarsalkanal und wird hier zur A. digitalis communis 2. Diese spaltet sich in der entsprechenden Interdigitalfalte in die fibulare Digitalis propria der zweiten und die tibiale Digitalis propria der dritten Zehe.

Von dem größtenteils vom Caput transversum des Adductor hallucis bedeckten Arcus profundus zweigen noch die starken Aa. metat. plantares 3 und 4 ab. Diese ziehen schräg von hinten innen nach vorn außen, verhalten sich zu den Beugesehnen und den Mittelfußknochen wie die A. metat. plantaris 2, gelangen in den dritten, beziehungsweise den vierten Metatarsalkanal, von wo an sie bis zur Spaltung in die Digitales propriae (Interdigitalfalten) als Digitales communes zu bezeichnen sind. Die dritte gemeinsame Fingerarterie versorgt den fibularen Rand der dritten und den tibialen Rand der vierten Zehe, die vierte Digitalis communis den fibularen Rand der vierten und den tibialen Rand der fünften Zehe.

Die Arterien des Fußes verzweigen sich in unserem Fall analog wie in der Hand und gleichen denen des menschlichen

Fußes, während sie von der Verzweigungsform der Arterien in der Hand des Menschen wesentlich abweichen.

Die A. peronea ist nicht viel schwächer als die hintere Schienbeinarterie. Ein proximales, 2 *cm* langes Stück der Peronea liegt frei im Bindegewebe zwischen den beiden Zehenbeugern (Flexor tibialis, Flexor fibularis s. flexor hallucis), hierauf begibt sich die Arterie wie beim Menschen in den Fibularansatz des Flexor hallucis und verbleibt in demselben bis etwa 3·5 *cm* oberhalb des Sprunggelenkes. An dieser Stelle gelangt das Gefäß an die dorsale Seite der Membrana interossea und zerfällt in einen Ram. posterior und Ram. perforans anterior. Der erstere ist der stärkere; er gibt Zweige ans Sprunggelenk ab und gelangt über die hintere Fläche des Malleolus lateralis zu den Weichteilen an der Außenseite des Sprunggelenkes. Der schwächere Ram. perforans anterior entsendet, auf der Außenseite des Unterschenkels angelangt, Muskelzweige und endigt als A. malleolaris lateralis anterior.

Über die Arterien der hinteren Extremität des Gorilla liegen Angaben von J. Deniker (29), Chapman (30) und P. Eisler (28) vor. Chapman's kurze Schilderung lautet: »The only peculiarity about the vessels of the lower extremity was that of the femoral artery giving off, in the middle of its course, a good-sized vessel, which accompanied the long saphenous nerve and vein to the inner aspect of the foot. Possibly, this is only an anomaly, but Dr. Morton found the same vessel in the right leg. Should this vessel be found in future instances, I would call it the long saphenous artery. The distribution of the plantar arteries is the same as that in man«.

P. Eisler läßt die vordere Schienbeinarterie in die A. tarsea lateralis auslaufen. Nach Rojecki's (27) Angaben müßte angenommen werden, daß die Verbindung zwischen der primären Tibialis anterior und der Dorsalis ped. profunda variiere. Deniker (29) bestreitet das Vorkommen einer Tibialis anterior beim Gorilla, und ich kann mir hinsichtlich dieser Behauptung nur denken, daß der Autor die primäre Form dieses Gefäßes nicht als Schienbeinarterie anerkennt.

Eine Zusammenfassung ergibt in Bezug auf die einzelnen Äste der Femoralisverzweigung bei den Affen nachstehende Details:

Die Circumflexa fem. medialis entspringt bei den Cebiden von der Iliaca externa oder der Schenkelarterie, bei den Anthropoiden von der Iliaca externa, bei den niederen Ostaffen aus der Hypogastrica oder der Iliaca externa (Bluntschli [43]).

Die Profunda femoris der niederen Ostaffen besteht aus dem R. perforans 1 allein oder es ist, wie Bluntschli angibt, auch ein R. descendens vorhanden. Ähnliches findet sich bei den Cebiden *(Ateles)*. Bei den Anthropomorphen sind beide Äste konstant, doch fehlen am R. descendens die durchbohrenden Zweige. Am nächsten dem Menschen steht diesbezüglich der untersuchte Schimpanse, dessen R. descendens als Perforans 2 endigt.

Die Saphena entsendet bei allen Affen eine Dorsalis ped. superficialis und profunda. Zum fortgesetzten Stamm der Saphena gehört bei den Cebiden die primäre Tibialis posterior oder wie bei den Anthropomorphen die Dorsalis ped. superficialis. Die Westaffen mit primärer Tibialis posterior sind ursprünglicher als die Ostaffen. Allerdings besitzt *Ateles arachnoides* eine sekundäre Tibialis posterior, doch handelt es sich diesfalls möglicherweise um eine Varietät.

Die Dorsalis ped. profunda gehört in die Gruppe der intermediären oder der distalen; *Lagothrix* und *Ateles paniscu* besitzen eine distale Dorsalis ped. profunda, alle anderen Affen die intermediäre. Das Gefäß spielt in Bezug auf die Versorgung der Fußsohle, wenn man von *M. rhesus* absieht, keine hervorragende Rolle, wohl aber die

Dorsalis ped. superficialis, deren Fortsetzung bei den Anthropoiden vorwiegend den Arcus plantaris profundus bildet. Diese Entwicklungsform der Arterie darf aber nicht etwa auf die große Beweglichkeit der ersten Zehe bezogen werden, denn an der Hand verläuft das entsprechende Gefäß nicht oberflächlich, sondern bedeckt von den Sehnen (Dorsalis manus profunda).

Die Dorsalis ped. superficialis ist in diesen Fällen das Ersatzgefäß für die zu schwachen Aa. plantares.

Die Teilungsstelle der bei allen Affen über die Hinterseite des M. popliteus verlaufenden Kniekehlenarterie liegt in der Regel am kaudalen Rande des Muskels.[1]

Die Tibialis anterior ist primär, die hintere Schienbeinarterie, wie schon bemerkt, bei den Cebiden primär, bei den übrigen Affen sekundär. Der Übergang der primären Form in die sekundäre wird durch Verbindungen angebahnt, die von der primären Tibialis anterior zur Dorsalis ped. profunda, beziehungsweise vom R. popliteus zur primären Tibialis posterior ziehen (Popowski [1], Zuckerkandl [44]).

Innerhalb der Reihe der Primaten ist die sekundäre Form der Schienbeinarterie die höher stehende, doch sei bemerkt, daß schon bei einzelnen Beutlern, Edentaten, Nagern und Karnivoren die sekundäre hintere Schienbeinarterie vorkommt und bezüglich der vorderen Schienbeinarterie einzelne Edentaten und Nager und desgleichen alle untersuchten Karnivoren und Huftiere eine höhere Entwicklungsform als die Affen einschließlich der Anthropomorphen zeigen. Es zeigt sich also auch hier wieder, daß die Stellung im System für den Grad der Differenzierung einzelner Organe nicht maßgebend sein muß.

Die Aa. digit. propriae gehören bei den Cebiden der primären Tibialis posterior und der Plantaris lateralis, bei den Anthropoiden der Dorsalis ped. superficialis an, bei den niederen Affen der oberflächlichen, der tiefen Fußrückenarterie und der Plantaris lateralis oder wie bei *Macacus rhesus* und auch bei *Cynocephalus* (44) vorwiegend dem R. perforans der Metat. dors. profunda 2.

Gemeinsam allen Affen sind demnach nur: die tiefentspringende Saphena, die primäre Tibialis anterior und die Poplitea superficialis.

---

[1] Die Teilungsstelle der Poplitea soll bei den Anthropomorphen (Gorilla, Schimpanse) entsprechend dem oberen Rande des M. popliteus liegen. Nach meinen Erfahrungen liegt sie beim Orang in der Mehrzahl der Fälle am kaudalen Rande des genannten Muskels. Über den Schimpansen und den Gorilla liegen noch zu wenig Befunde vor, um die Regel feststellen zu können, doch dürfte sich die Teilungsstelle der Poplitea kaum anders verhalten als beim Orang.

Aa. circumflexae. A. profunda femoris.

Bei der Mehrzahl der untersuchten Tiere entspringen diese Arterien als selbständige Äste der Schenkelarterie, und zwar als erster die Circumflexa medialis, als zweiter die Circumflexa lateralis, als dritter die Profunda femoris. Seltener gehen beide Circumflexae in gleicher Höhe ab *(Viverra civetta, Lutra vulgaris)*. Einen gemeinsamen Stamm für die drei Arterien habe ich nur beim Tiger beobachtet.

Die A. circumflexa fem. medialis zweigt zuweilen von der Iliaca externa ab (*Phalangista vulpina, Macropus giganteus, Felis leo, Felis serval, Canis aureus, Hystrix cristata* [unter zwei Exemplaren an einem], *Tragulus Stanleyensis, Dicotyles labiatus, Ateles paniscus, Hylobates lar*, Orang, Gorilla, Schimpanse). Für den Orang dürfte festgestellt sein, daß der hohe Ursprung der Circumflexa fem. medialis die Regel darstellt. Hinsichtlich der anderen Tiere liegen noch zu wenig Beobachtungen vor, um auch für sie das gleiche behaupten zu können.

Bei den niederen Ostaffen ist der Ursprung der genannten Arterie von der Iliaca oder der Hypogastrica ein sehr häufiger Befund (H. Blunschli [43]).

Eine spezielle Untersuchung über das Gefäß, welches den Anschluß der Circumflexa fem. medialis an die Iliaca externa vermittelt, habe ich nicht angestellt, doch sei auf einen Seitenast der Iliaca externa beim Tiger hingewiesen (p. 644), der neben einer typisch entspringenden, aber schwachen Circumflexa fem. medialis auftretend, den Schenkelring durchsetzt und sich zu den Adduktoren begibt.

Zuweilen greift die Circumflexa fem. medialis auf das Verzweigungsgebiet der Profunda über; bei *Tragulus* z. B. perforiert sie unterhalb des kleinen Trochanters und gelangt auf die Hinterseite des Oberschenkels, wo sie bis zur Kniekehle hinabreicht. Beim amerikanischen Tapir endigt die Circumflexa fem. medialis als A. perforans superior, beim Schakal sendet sie einen starken Ast zu den Adduktoren, der, wie die Profunda femoris, in der Furche zwischen Vastus medialis und

den Zuziehern abwärts verläuft, aber keine Rami perfora... abgibt.

A. circumflexa fem. lateralis. Es variiert die Ursprun... stelle, ferner die Lage ihrer beiden Hauptäste zum Schen... nerven; diese Äste sind zuweilen selbständige Zweige ... Femoralis.

An Stelle der A. profunda femoris können Gefäße v... verschiedener Form entwickelt sein; die einfachste wird rep... sentiert durch einen R. perforans der Femoralis, der für ... Hinterseite des Oberschenkels bestimmt ist. Die Lücke, ... das Gefäß passiert, liegt bald zwischen Psoas und Rec... femoris, bald zwischen Adductor pectineus und longus o... im Adductor brevis, so daß von einer vollständigen Homolo... der Arterien nicht die Rede sein kann. Die Durchbruchsste... variiert auch individuell; an einem Exemplar von *Chiron*... findet sie sich zwischen Adductor longus und magnus, a... zweiten im Adductor brevis. Eine Form der Profunda, die ... des Menschen näher steht als die bisher erwähnte, besitz... *Cavia cobaya*, *Canis aureus*, *Ateles paniscus*, *Ateles arac... noides*, der Orang und der Gorilla. Charakteristisch für diese... ist, daß der starke R. perforans einen schwächeren absteigend... Ast ansetzt, der in der Rinne zwischen dem Vastus medi... und den Zuziehern abwärts verläuft, die Nutritia femoris en... sendet, sich im Vastus medialis und einem der Adduktore... verzweigt und keinen R. perforans abgibt.

Hienach scheint die Profunda aus einer Perforans 1 hervo... gegangen zu sein, deren R. descendens zunächst auf die ven... trale Seite des Oberschenkels beschränkt blieb und neb... kleineren Muskelzweigen nur noch die Nutritia femoris abga... Die Verstärkung des absteigenden Astes, wie wir sie beim Menschen finden, würde durch die Ausbildung von R. per... forantes am absteigenden Ast angebahnt worden sein, wi... z. B. beim Schimpansen, dessen R. descendens a. prof. femoris in meinem Falle als Perforans 2 endigt. Bei den niederen katarrhinen Affen besteht die Profunda femoris aus der Perforans 1 allein oder aus dieser und einem absteigenden Zweig, vo... welchen der letztere den jüngeren Abschnitt des Gefäßes repräsentiert (H. Bluntschli [43]).

Bei *Heliarctos malaicus, Putorius vulgaris, Viverra civetta, Lutra vulgaris* und *Procyon lotor* fehlt sowohl die typische Profunda femoris als auch eine Perforans 1; dafür zweigt eine perforierende Arterie im Bereich des Canalis femoropopliteus von der Schenkelarterie ab.

Bei Sarkophilus ursinus erstreckt sich das Verzweigungsgebiet der Profunda femoris bis auf den Unterschenkel.

Aus dem Angeführten geht hervor, daß die in Rede stehenden Arterien bei verschiedenen Tieren nicht vollständig gleichwertig sein können und das gleiche gilt wegen der individuellen Variabilität auch für verschiedene Vertreter einer und derselben Spezies. Angaben über diese Verhältnisse beim Menschen und den Affen liegen von G. Ruge (45) und H. Bluntschli (43) vor.

A. saphena.

Die Saphena entspringt bei der Mehrzahl der Säuger entsprechend dem Canalis femoropopliteus von der Femoralis, seltener höher oben von der Schenkelarterie *(Hystrix cristata, Lagostomus trichodactylus, Cavia cobaya)*, von der Iliaca externa *(Echidna)* oder gemeinsam mit der Circumflexa fem. lateralis *(Dasyprocta aguti)*. Ausnahmsweise treten zwei Saphenae, die hoch und tief entspringende, nebeneinander auf und es kann, als Varietät, zwischen denselben auch noch eine dritte Saphena entwickelt sein *(Echidna)*.

Bei reicher Ausgestaltung entläßt die Saphena drei Äste: die Dorsalis ped. superficialis (*Didelphys philander*, einzelne Nager, die meisten Karnivoren, alle Affenarten),[1] eine Form der Dorsalis ped. profunda und den R. posterior. Die Dorsalis ped. distalis findet sich bei einzelnen Beutlern und Nagern, bei *Lagothrix, Ateles paniscus* und beim Orang, die Dorsalis ped. intermedia bei *Myopotamus coypus, Ateles arachnoides, Hylobates, Troglodytes niger* und beim Gorilla, die Dorsalis ped. proximalis bei *Phalangista vulpina* und den Sciuriden, die Dorsalis ped. a. tibialis ante-

[1] Bei *Tragulus* und *Tarandus nivalis* zweigt sie von der vorderen Schienbeinarterie ab.

rioris bei einigen Nagern, allen Karnivoren und Ungulaten, die Dorsalis ped. profunda a. interosseae an einem Exemplar von *Phoca vitulina*.

Zwei Dorsales ped. profundae besitzen *Cebus capucinus* (die intermediäre und die distale), *Viverra civetta* und *Cercoleptes caudivolvulus* (die Dorsalis prof. a. tibialis ant. und die Dorsalis ped. distalis).

Der Umstand, daß am Fußrücken die Endverzweigungen der Aa. saphena, tibialis anterior und interossea sich begegnen, macht es begreiflich, daß die Dorsalis ped. profunda jeder dieser Arterien angeschlossen sein kann; es liegt ein Verhalten vor, welches an das der Dorsalis manus profunda erinnert, die in ähnlicher Weise zu verschiedenen Arterien des Vorderarms in Beziehung tritt. Daraus folgt aber, daß die auf den Fußrücken entfallenden Anfangsstücke der verschiedenartigen Aa. dorsales ped. profundae nur von einer bestimmten Stelle an homolog sind.

Den Wechsel der Bahnen vermitteln Anastomosen, wie sie einerseits zwischen dem R. popliteus und der primären Tibialis posterior *(Cercoleptes caudivolvulus, Arctomys marmota, Myopotamus coypus, Talpa europaea)* und andrerseits zwischen der Dorsalis ped. profunda und der primären Tibialis anterior vorkommen *(Dasyprocta aguti, Lagostomus trichodactylus, Pedetes caffer, Arctomys marmota, Dipus aegyptius, Sciurus indicus, Myopotamus coypus, Troglodytes niger)*.

Die Verbindung der Dorsalis ped. profunda mit der Interossea besorgt der R. perforans der letzteren *(Myrmecophaga jubata)*.

Die obsolet gewordenen Bahnen verschwinden oder bleiben, wie z. B. die Dorsalis ped. distalis des Orangs, erhalten.

Die A. saphena fehlt bei den Reptilien und Amphibien spurlos, unter den Vögeln findet sich eine ähnliche Arterie bei *Spheniscus demersa*.[1]

---

[1] Nähere Angaben über dieselbe wären erwünscht, da das von mir untersuchte Exemplar sehr mangelhaft injiziert war (Anat. Hefte, 1894) und J. Hyrtl (Neue Wundernetze etc., Denkschr. der kaiserl. Akad., Bd. 22, Wien 1864) auch nur bemerkt, daß ein Ast der Femoralis subkutan zum inneren Fußrand verläuft, wo er als Hautarterie endigt.

Rudimentäre Bildung. Als nächste Ursachen kommen wie auch bei der Reduktion anderer Arterien in Betracht der Verlust der Endverzweigung oder ihr Anschluß an ein anderes Gefäß. In der Mehrzahl der Fälle erfolgt die Rückbildung der Saphena auf Grundlage des zweitangeführten Momentes; man beobachtet nämlich, daß die sonst intakten Ramifikationen der primären Tibialis posterior und die Dorsalis pedis profunda an den R. popliteus, beziehungsweise die primäre Tibialis anterior übergehen. Die Ursache für die eingetretene Veränderung kann diesfalls nur auf Momente bezogen werden, die den Stamm der Verzweigung selbst betreffen, deren Art sich aber vorläufig der Diskussion entzieht.

Der Grad der Rückbildung des Saphenastammes ist davon abhängig, wie viel von der Fußverzweigung an die Poplitea übergeht. Verliert die Saphena nur die Aa. plantares (*Ateles arachnoides*, anthropoide Affen) oder nur die Dorsalis ped. profunda (*Didelphys azara*, Ungulaten, Karnivoren, die unten angeführten ausgenommen), dann erfährt sie bloß eine Abschwächung; anders, wenn sie ihre ganze Verzweigung an die Poplitea abgibt, in welchem Falle der Gefäßstamm bis auf ein Hautgefäß atrophiert (*Arctitis*, *Dicotyles*, *Hyrax syriacus*, *Ursus labiatus*, *Equus asinus*, *Bradypus bidactylus*, *Hystrix cristata*). Wieder anders stellt sich das Verhalten, wenn die Aa. digit. propriae entweder an die Metat. plantares oder an die Metat. dors. profundae anschließen. Diesfalls atrophiert wohl das zwischen den Zehenarterien und dem Saphenastamm eingeschobene plantare Arteriennetz und dementsprechend auch das Hauptrohr, aber sie verschwinden nicht. Das atrophische Arteriengebiet besteht aus fadendünnen Gefäßchen, welche die Zehennerven distalwärts begleiten und entsprechend den Metatarsophalangealgelenken mit den Metat. dorsales in Verbindung stehen können. Die Reduktion betrifft also nur den Saphenastamm, wenn seine plantare Verzweigung an die sekundäre Tibialis posterior übergegangen ist, diesen und auch die plantare Endramifikation, wenn die Zehenarterien an andere Gefäße übergehen. Es wiederholt sich genau das Rückbildungsverhalten der Mediana.

A. genu suprema.

Diese Arterie zweigt in der Mehrzahl der Fälle vom proximalen Stück der Saphena ab. Unter 37 den verschiedenen Ordnungen angehörenden Tieren konnte dies Verhalten mehr als 70% festgestellt werden und auch beim Menschen ist diese Ursprungsform der A. genu suprema die häufigere (63·3%).[1]

Nur wenige Autoren gebrauchen für den gemeinsamen Stamm der genannten Arterien beim Menschen eine den morphologischen Verhältnissen angepaßte Nomenklatur. Die Majorität derselben nennt, offenbar aus dem Grunde, weil der R. saphenus schwächer als der R. articularis ist, den Truncus communis A. genu suprema und leitet die Saphena des Menschen fälschlicherweise von der A. genu suprema ab. Es liegt aber nicht der geringste Anlaß vor, die Arterie anders als bei Säugetieren zu benennen, zumal auch bei einzelnen derselben der R. saphenus der schwächere ist. Meine Benennungsweise bezieht sich selbstverständlich nur auf Fälle mit gemeinsamem Stamm für beide in Rede stehenden Gefäße, also auf jenes Stück der Arterie, welches oberhalb des R. saphenus gelegen ist. Dies geht deutlich aus der Beschreibung der Saphena und der Erklärung der Fig. 11 auf Taf. 17 hervor (43). Die betreffende Stelle lautet: »Die A. saphena (*s*) ... spaltet sich ‚in einen oberflächlichen und einen tiefen' Ast, der erstere (*s'*)... schließt sich dem N. saphenus major an, der letztere begibt sich zum Kniegelenk.« In der Figurenerklärung heißt der gemeinsame Stamm: A. saphena, der R. saphenus: Fortsetzung der Saphena, der R. articularis: A. articularis genu suprema. Ich bin der Meinung, daß auch andere Autoren

[1] Unter 60 auf 30 menschliche Leichen entfallenden Extremitäten fand sich der gemeinsame Stamm für die Saphena und A. genu suprema 38mal, und zwar an 13 Leichen beiderseits, an 12 nur auf einer Seite (darunter 10mal links), demnach in 83·3% der untersuchten Leichen. Die selbständig entspringende A. genu suprema (an 5 Leichen beiderseits, an 12 Leichen nur auf einer Seite) entspringt oberhalb, unterhalb, in gleicher Höhe mit der Saphena von der Femoralis oder sie verlegt ihren Ursprung gar auf das Anfangsstück der Kniekehlenarterie.

lieser Auffassung huldigten. Wenn z. B. C. Gegenbaur (46) usführt, daß von der starken Saphena der Säugetiere beim Menschen die A. articularis genu suprema als Rudiment geblieben sei, so kann nur das proximalwärts vom R. saphenus gelegene Stück der A. genu suprema und nicht der Gelenksast als Ganzes gemeint sein, denn es wäre widersinnig, den R. articularis Saphena zu nennen. Dies sei Bluntschli's (43) Einwänden gegenüber hervorgehoben.

A. poplitea.

Die Kniekehlenarterie ist, von den Chiropteren abgesehen, ein aus zwei Arterien kombiniertes Gefäß. Die proximale Hälfte derselben besteht aus dem Verbindungsstück zwischen der Ischiadica und der Femoralis (Anastom. femoropoplitea), die distale bei der Mehrzahl der Säuger aus dem tiefen Ast der Ischiadica (Poplitea profunda), bei einer Minderheit (*Ornithorhynchus*, Prosimier, Primaten) aus einer die hintere Fläche des M. popliteus kreuzenden Arterie (Poplitea superficialis). Bei den Chiropteren mit persistierender A. ischiadica[1] fehlt das von der bezeichneten Anastomose beigestellte Stück der A. poplitea; der distale Anteil der Arterie ist in der Ischiadica enthalten. Die Behauptung G. Salvi's (47), daß bei den Chiropteren die Ischiadica rudimentär sei oder fehle, ist nicht richtig. Verglichen mit anderen Tieren besteht aber der Unterschied, daß wegen des fehlenden M. popliteus man nicht von einer Poplitea profunda sprechen kann.

Die Poplitea superficialis, die bei Gegenwart der tiefen Kniekehlenarterie durch das auf der hinteren Fläche des M. popliteus liegende Stück des R. popliteus[2] vertreten ist, läßt zwei Formen unterscheiden, eine primäre (A. popliteoplantaris) und eine sekundäre, bei der in die letztere die Tibialis anterior mündet.

Es soll nun die Frage erörtert werden, welche der beiden Popliteaformen die ältere ist. Für die Anciennität der Poplitea

[1] Die Angabe G. Ruge's (Variet. im Gebiete der A. femoralis des Menschen, Morph. Jahrb., Bd. 22, 1895), daß die Säugetiere keine Ischiadica besitzen, ist in dieser allgemeinen Fassung unrichtig.

[2] Der R. popliteus dürfte aus der A. nervi tibialis hervorgegangen sein.

profunda spricht mehreres: zunächst die Häufigkeit ihres Vorkommens, ferner Varietäten der Kniekehlenarterie beim Menschen und die Ergebnisse der Entwicklungsgeschichte.

Die Varietäten betreffen eine Form der unter dem Namen »hoher Ursprung der Tibialis anterior oder hohe Teilung der Poplitea« geführten Anomalie,[1] bei welcher die Teilungsstelle der Arterie zumeist in den Bereich des kranialen Randes des M. popliteus verlegt ist. Die verschiedenen Formen sind auf Textfig. 11 *A* und *B* sowie auf Taf. VI, Fig. 36, abgebildet. Auf der Textfig. 11 *A* spaltet sich der unpaare Stamm, den ich Poplitea communis nennen will, nach den Angaben der Autoren in die Tibialis anterior *(pp+ta)* und in den Truncus peroneotibialis superficialis.[2] Die erstere zieht wie die Poplitea profunda der Tiere zwischen Schienbein und M. popliteus durch, der letztere kreuzt die hintere Fläche des Muskels.[3] Auf Textfig. 11 *B* teilt sich die Poplitea communis in einen zwischen M. popliteus und Schienbein durchziehenden Tr. interosseotibialis *(p p)* für die Interossea *(i)* und die Tibialis anterior *(t a)*. In dem auf Taf. VI, Fig. 36, abgebildeten Falle zerfällt die Kniekehlenarterie entsprechend dem kranialen Rande des M. popliteus in drei Äste, die Tibialis anterior *(p p)*, die A. popliteoplantaris *(p pl)* und die Peronea *(p)*, von welchen die beiden letzteren über die hintere Fläche des Muskels verlaufen, während die erstere zwischen dem Muskel und dem Schienbein durchzieht. Auf

---

[1] Literatur bis 1879: W. Gruber, Anat. Notizen, IV, Virchow's Archiv. Bd. 78, 1879. Gute Abbildungen über einige der Formen finden sich in R. Quain's Atlas (The Anatomy of the Arteries etc., London 1844).

[2] L. Dubreuil-Chambardel (L'Artére poplitée, Paris 1905) will diese Form bei *Hapale rosalia* und *Macacus cynomolgus* beobachtet haben. — Der Autor schlägt vor, je nachdem bei der hohen Teilung der Kniekehlenarterie die Tibialis anterior oder Tibialis posterior mit der A. peronea vereinigt ist, den gemeinsamen Stamm tronc tibio-péronier antérieur, beziehungsweise tronc tibio-péronier postérieure zu nennen. Schon Barkow (Die angiolog. Samml. an der k. Universität zu Breslau, Breslau 1869) gebraucht für die erstere Kombination den Terminus Truncus peroneotibialis anterior. Diese Bezeichnungen müßten wegen der verschiedenen Lage des gemeinsamen Arterienstammes zum M. popliteus Ergänzungen erhalten.

[3] Ein ähnlicher Fall wurde beim Orang beobachtet (pag. 679).

der Gegenseite erfolgt die Teilung der Poplitea in der auf Textfig. 11 *A* dargestellten Weise.[1] Endlich sei auf den Fall der Fig. 37 auf Taf. VI hingewiesen, in welchem nur die A. poplitea profunda entwickelt ist, die sich aber sonst wie die oberflächliche Kniekehlenarterie verzweigt.

Ich bin der Meinung, daß die geschilderten Varietäten — die der Textfig. 11 *C* ausgenommen — atavistisch zu deuten seien. Es handelt sich nicht, wie angegeben wird, um hohe Teilung der A. poplitea, sondern um Persistenz der Poplitea profunda (Taf. VI, Fig. 37) oder um diese und auch noch um die Ausbildung eines Äquivalentes der Poplitea superficialis (Textfig. 11 *A* und *B*). Das vom M. popliteus bedeckte Gefäßrohr ist nicht, wie behauptet wird, eine hoch abzweigende und abnorm gelagerte vordere Schienbeinarterie, sondern die distale Hälfte der Poplitea profunda selbst. Die über die Hinterseite des Kniekehlenmuskels verlaufende Arterie entspricht entweder dem R. popliteoplantaris, wie man demselben bei *Hystrix*, *Arctitis*, *Heliarctos malaicus*, *Ursus labiatus* und *Dicotyles labiatus* begegnet (Textfig. 11 *B*, *p pl*), dem Tr. peroneotibialis superficialis, wenn die Peronea an den R. popliteoplantaris anschließt (Textfig. 11 *A*) oder dem Tr. interosseotibialis, wenn die Interossea ihre ursprüngliche Verbindung mit der Poplitea und Tibialis anterior beibehalten hat (Textfig. 11 *B*). Die als »hohe Teilung« der Kniekehlenarterie bezeichnete Varietät, bei der die sogenannte Tibialis anterior zwischen M. popliteus und Schienbein durchzieht, beruht demnach auf Persistenz einer für viele Säugetiere typischen Verzweigungsform der Kniekehlenarterie, die schon mit dem Auftreten des R. popliteus zu erkennen ist.

Bei den auf Textfig. 11 *C* und Taf. VI, Fig. 36, abgebildeten Formen müssen andere, wahrscheinlich auch den N. tibialis begleitende Arterien im Spiele sein, da sonst der Verlauf der Peronea, beziehungsweise des Tr. peroneotibialis anterior über die hintere Fläche des M. popliteus nicht verständlich wäre.

[1] Eine andere Form von hoher Teilung der Poplitea repräsentiert Textfig. 11 *C*, da beide Äste dieses Gefäßes, die A. popliteoplantaris und der Tr. peroneotibialis anterior, über die dorsale Fläche des M. popliteus verlaufen.

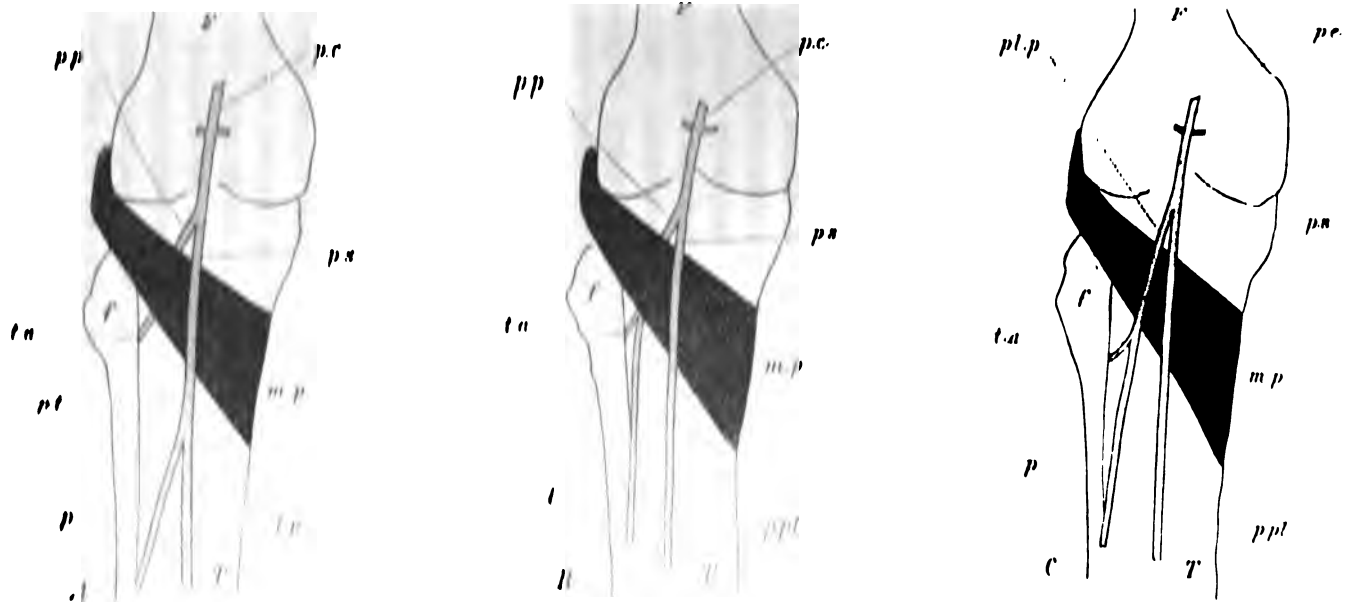

Textfig. 11

Mensch. Verschiedene Formen der als hohe Teilung der A. poplitea bezeichneten Varietät.

F Oberschenkelbein, *t* Wadenbein, *T* Schienbein, *p.c* A. poplitea communis, *p.s* A. poplitea superf., *p.pl* A. popliteoplantaris, *pf* A. peronaeotibialis, *p.p* A. poplitea profunda, *p* A. peronea, *t.a* A. tibialis anterior, *t.p* A. tibialis posterior, *i* A. interossea, *m.p* M. popliteus.

Meine Auffassung erklärt ungezwungen den Verlauf der zwischen Schienbein und M. popliteus durchziehenden Arterie, während derselbe bisher unverständlich blieb.[1]

Die phylogenetische Entwicklung der A. poplitea superficialis dürfte nach allem in der Weise abgelaufen sein, daß der R. popliteus die beiden Schienbeinarterien samt ihrer Fußverzweigung an sich riß. Dementsprechend weitete sich die Poplitea superficialis aus, während die überflüssig gewordene tiefe Kniekehlenarterie obsolet wurde. In der Ahnenreihe zum Menschen scheint zunächst die A. popliteoplantaris aufgetreten und derselben erst später die sekundäre Tibialis anterior angeschlossen worden zu sein.

Die ontogenetische Untersuchung bestätigt die dargelegte Auffassung der Poplitea profunda. Zur Lösung des Problems sind nur Embryonen jener Tiere geeignet, die im definitiven Zustand eine Poplitea superficialis besitzen, da es darauf ankommt, festzustellen, ob diese Arterie an Stelle der tiefen Kniekehlenarterie tritt. Diesbezüglich liegt bislang nur B. de Vriese's Schrift (42) über die Entwicklung der Extremitätenarterien des Menschen vor, der ich folgendes entnehme: Beim 10 *mm* langen Embryo entsendet die Ischiadica oberhalb des Kniegelenkes eine Begleitarterie des N. peroneus communis (A. n. peronei comm.). Unterhalb der Anastomose mit der A. femoralis soll die Ischiadica mit dem Schienbeinnerven distalwärts verlaufen und sich entsprechend dem proximalen Abschnitt des Unterschenkels in einen tiefen Ast, A. n. interossei cruris, und in einen oberflächlichen Ast, A. n. tibialis, teilen. Der erstere entläßt zwei Rami perforantes, die auf der äußeren Seite des Unterschenkels mit der A. n. peronei profundi anastomosieren,

---

[1] Die Verzweigungsart der Aa. articul. genu bei hoher Teilung der Poplitea stimmt mit der der Poplitea profunda bei Tieren überein. Beim Kaninchen entspringt die A. genu med. inferior entsprechend dem kranialen Rande des M. popliteus von der Poplitea profunda, die A. genu lat. inferior vom R. popliteus; bei der Katze stammen beide Arterien dieser Art von der tiefen Kniekehlenarterie. Bei sogenannter hoher Teilung der Poplitea des Menschen zweigen entweder beide Articulares genu inferiores von der Poplitea profunda (Tibialis anterior autorum) ab oder nur eine derselben, während die andere dem Tr. peroneotibialis angehört.

der Stamm selbst durchbohrt den Tarsus und gelangt auf der Fußrücken. Mit dieser Schilderung stimmt Schema 6 der Tafel 32 nicht überein, da auf der Zeichnung die A. nerv tibialis nicht am Unterschenkel, sondern am Oberschenkel abzweigt.

Aus der Angabe von B. de Vriese, daß die axiale Arterie neben dem hinteren Schienbeinnerven abwärts ziehe, müßte angenommen werden, daß beim menschlichen Embryo von Anfang an eine Poplitea superficialis angelegt ist, ein Verhalten welches von dem bei anderen Säugern festgestellten, durch tiefe Lage der axialen Arterie (abseits vom N. tibialis) charakterisierten, wesentlich abweichen würde. Eine solche Verschiedenheit in der Anlage der Hauptarterie der hinteren Extremität beim Menschen und Säugetier schien mir sehr unwahrscheinlich zu sein und dies veranlaßte mich, die Entwicklung der A. poplitea an menschlichen Embryonen zu studieren. Von den Schnittserien des Institutes waren nur vier (Sch. St. L. der Embryonen: 14·5, 15, 19 und 21 *mm*) für die Untersuchung verwendbar, ein Material, das sich in Bezug auf Reichhaltigkeit mit dem, über welches B. de Vriese verfügte, nicht vergleichen läßt, aber den Vorteil für sich hat, von frischen und gut konservierten Embryonen herzustammen, was man nach den Figuren 2 bis 7 auf Taf. 29, 15 und 16 auf Taf. 30, 17 bis 19 auf Taf. 31 der Abhandlung B. de Vriese's nicht von allen Embryonen, die in der Schrift behandelt werden, behaupten kann. Auf den erwähnten Figuren sind die Nerven von einheitlichen weiten Hohlräumen umgeben, die zumeist gar nichts mit Gefäßen zu tun haben, sondern durch Schrumpfung der Nerven und noch mehr des umgebenden Gewebes entstandene Artefakte sind; ein Moment, auf welches auch E. Göppert (38) hinweist.

Meine Präparate zeigen in Bezug auf die berührte Frage folgendes: Am 14·5 und 15 *mm* langen Embryo setzt sich die A. ischiadica direkt in das axiale Gefäß des Unterschenkels fort (A. interossea). Diese Gefäße fallen sofort auf, während die anderen Arterien erst aufgesucht werden müssen. Entsprechend dem Zwischengewebe des Kniegelenkes ist das axiale Gefäß der Skelettanlage angeschlossen. Oberhalb dieser Stelle, im Bereich des Oberschenkels, zweigt von der Ischiadica ein Ast

...t. Diese Arterie ist im weiteren
...er als am Ursprung, woraus ge-
...e gleich nach der Abzweigung sich
...lt. Der auf den Unterschenkel fort-
...plitea, die Interossea, perforiert den
Unterschenkel und Anlage des Tarsus)
... Dorsalis pedis profunda aus, entsendet
plantare Verzweigung (Textfig. 12 *rp* und

... also feststellen, daß der stärkere Ast der
...Kniegelenk an, abseits vom Schienbeinnerven
...ert distalwärts zieht. Am 19 und 21 *mm* langen
...ier Verlauf der Poplitea noch deutlicher zu ver-
...fig. 13). Man erkennt die A. nervi tibialis *(tp)* und
... popliteus bedeckte Poplitea profunda *(i)*, welche die
...nterior entsendet und als Interossea weiter zieht. Am
...angen Embryo ist die A. nervi tibialis stärker als die
...sea und am 28 *mm* langen Embryo schließt die Tibialis
...or bereits an die A. nervi tibialis an.

Die axiale Arterie (Ischiadica und Interossea) bildet dem-
...ch anfänglich das Hauptgefäß des Beines.

Mit der Aufnahme der Tibialis anterior seitens der A. n. tibialis ist die Grenze zwischen der Poplitea superficialis und der hinteren Schienbeinarterie gegeben. Ich bin nicht der Meinung, daß die A. n. tibialis mit ihrem Ursprung hinabrückt, wie dies aus den von B. de Vriese gegebenen Abbildungen 6 bis 8 der Taf. 32 geschlossen werden müßte.

Diesen Befunden zufolge besitzt der menschliche Embryo in einem Stadium seiner Entwicklung neben der Anlage der Poplitea superficialis auch eine A. poplitea profunda und damit ist einerseits eine Übereinstimmung zwischen der embryonalen

---

[1] H. Leboucque (Sur la morphol. du carpe et du tarse. Anat. Anz., Bd. 1, 1886) läßt die Perforans tarsi zwischen Talus und Calcaneus verlaufen und hält die von Hyrtl beschriebene von der Tarsea lateralis abzweigende, zwischen Talus und Calcaneus plantarwärts ziehende konstante Arterie, welche in die Plantaris medialis oder in einen ihrer Zweige mündet, für einen Rest der Perforans tarsi. Nach Salvi (Ref. in Schwalbe's Jahrb., 1899) soll die Arterie bei jüngeren menschlichen Föten ein starkes Gefäß sein.

Verzweigungsform (für eine bestimmte Entwicklungsperiode) der menschlichen Kniekehlenarterie und der definitiven bei den meisten Säugetieren hergestellt und andrerseits die Grundlage gegeben zur Erklärung einiger der Varietäten, die unter dem

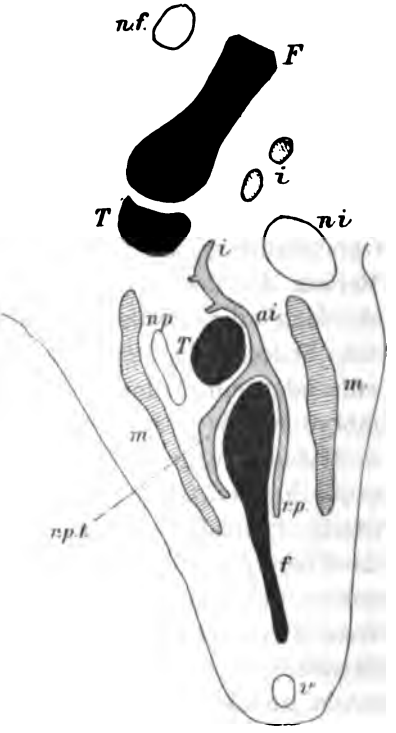

Fig. 12.

Menschlicher Embryo.

15 *mm* lang. Sagittalschnitt durch die untere Extremität. Kombination aus zwei Schnitten.

F Oberschenkelbein, *T* Tibia, *f* Fußskelett, *m* Muskulatur, *ni* N. ischiadicus, *nf* N. femoralis, *np* N. peroneus profundus, *i* A. ischiadica, *ai* A. interossea, *rpt* ihr R. perforans tarsi, *rp* ihr R. plantaris.

falschen Namen hoher Ursprung der Tibialis anterior geführt werden.

Der Versuch, die letzte Ursache für die Etablierung der Poplitea superficialis zu finden, muß beim Stande unserer jetzigen Kenntnisse scheitern. Die nächste Ursache liegt in

dem Übergang der Tibialis anterior an den R. popliteus. Dieser Ursprungswechsel ist die Vorbedingung zur Reduktion der Poplitea profunda. Damit stimmt, daß, wenn z. B. beim Menschen der Anschluß der vorderen Schienbeinarterie an den R. popliteus ausnahmsweise unterbleibt, die Poplitea profunda persistiert und es zu einer der auf Textfig. 11 *A* und *B* abgebildeten Formen vom »hohen Ursprung« der vorderen Schienbeinarterie kommt. Die Umwandlung der primären Tibialis anterior und posterior in die sekundären Arterien gleichen Namens genügt zur Erklärung

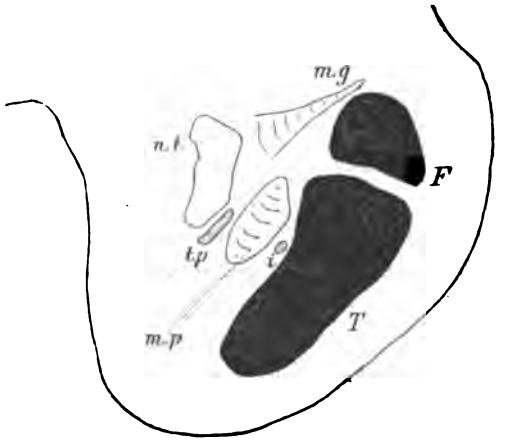

Fig. 13.

Menschlicher Embryo.

19 *mm* lang. Schrägschnitt durch die hintere Extremität.
F Femur, *T* Tibia, *m g* M. gastrocnemius (Caput laterale), *m p* M. popliteus, *n t* N. tibialis, *i* A. interossea, *t p* A. tibialis posterior.

des Arterienwechsels nicht. Es sei diesbezüglich einerseits auf *Hystrix cristata, Arctitis Binturong, Heliarctos malaicus, Ursus labiatus* und *Dicotyles labiatus* mit sekundären Schienbeinarterien verwiesen und andrerseits auf *Ateles paniscus*, bei welchem die Poplitea profunda geschwunden ist, weil die primäre Tibialis anterior an den R. popliteus anschließt. Tritt die sekundäre Anastomose auf, ohne daß die primäre schwindet, dann persistiert die Poplitea profunda. W. Gruber (48) beschreibt einen den Menschen betreffenden Fall mit zweiwurzligem Ursprung der Tibialis anterior. Die obere Wurzel entspricht unserer

Poplitea profunda, die untere dem Anfangsstück der typischen vorderen Schienbeinarterie.

A. interossea cruris. A. peronea.

Die Interossea zweigt von der A. poplitea profunda an der Stelle ab, wo diese in die Tibialis anterior übergeht, zieht hierauf über die Hinterseite der Membrana abwärts und entsendet einen Ram. perforans durch das untere Ende des Zwischenknochenbandes zu dem Fußrücken *(Herpestes fasciatus)*. Bei *Petrogale penicillata* reicht die Interossea nur bis zur Verwachsungsstelle der Unterschenkelknochen hinab. Bei *Dipus aegypticus, Dolichotis, Sciurus vulg.* und *aureogaster* ist die Arterie auch kurz und läuft in die Nutritia tibiae aus. Das Fehlen des Gefäßes habe ich bei *Lagostomus, Arctitis, Felis concolor, Ursus labiatus, Ursus maritimus* und *Dicotyles* beobachtet.

Der Ramus perforans a. interosseae ist hinsichtlich seiner Stärke und Verzweigungsart recht verschieden; er endigt in der Regio malleolaris lateralis *(Herpestes fasciatus)*, verbindet sich mit dem Stamm oder einem Seitenast der Dorsalis pedis profunda *(Myrmecophaga, Viverra civetta)* oder geht, wie an einem Exemplar von *Phoca vitulina*, direkt in die Dorsalis pedis profunda über, ein Verhalten, welches auf eine ältere Entwicklungsform hinweist.

Im Gegensatz zu dem verschieden weit ausgedehnten Verzweigungsgebiet im ausgebildeten Körper steht die große Gleichförmigkeit der Interossearamifikation im embryonalen Leben, und ähnlich wie an der vorderen Extremität der R. dorsalis a. interosseae den Karpalspalt, passiert derselbe an der hinteren Extremität den Spalt des oberen Sprunggelenkes. Die Gleichartigkeit beider Gefäße in einem bestimmten Entwicklungsstadium ist aus der Textfig. 14 ersichtlich.

Die A. interossea kann mit verschiedenen Arterien: mit dem Ramus posterior a. saphenae, mit einem Muskelzweig der Poplitea und möglicherweise auch mit der Tibialis anterior neue Gefäßkombinationen bilden.

A. Verbindung der Interossea mit einem R. muscularis zur A. peronea (Gorilla, *Troglodytes niger, Hylobates*

lar, *Ateles arachnoides*). J. Hyrtl (49) teilt den Stamm der Peronea nach der Verschiedenheit seiner Beziehung zu nachbarlichen Gebilden in drei Segmente: Das erste Segment erstreckt sich von der Ursprungsstelle des Gefäßes bis zum Anfang des

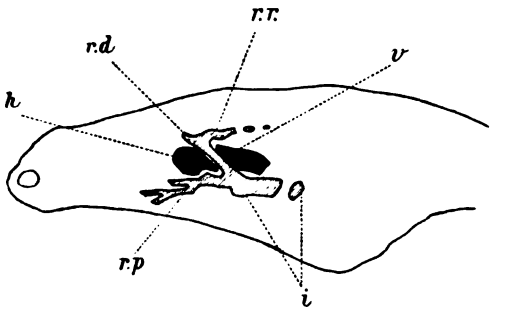

Textfig. 14 *A*.

Kaninchenembryo, 8·5 *mm* lang.

Sagittalschnitt durch die vordere Extremität. *v, h* Anlage des Vorderarm- und Handskelettes, *i* A. interossea, *r d* ihr Ram. dorsalis, *r p* ihr Ram. palmaris, *r r* Ram. recurrens des ersteren.

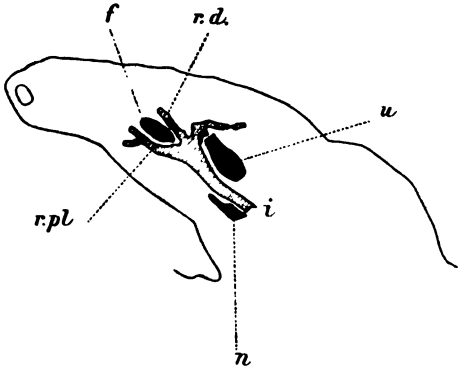

Textfig. 14 *B*.

8·5 *mm* langer Kaninchenembryo.

Sagittalschnitt durch die hintere Extremität. *u, f* Anlagen des Unterschenkel- und Fußskelettes, *i* A. interossea, *r d* ihr Ram. dorsalis, *r pl* ihr Ram. plantaris, *n* Nerv.

Fleisches des Flexor hallucis long. und liegt seiner ganzen Länge nach auf dem Wadenbeinursprung des M. tibialis posterior. Das zweite Segment, zugleich das längste, befindet sich im Fibularansatz der Mm. flexor hallucis long. und tibialis

posterior, das dritte Segment, das kürzeste, geht unterhalb der Ursprungsgrenze des hinteren Schienbeinmuskels auf das untere Ende des Zwischenknochenbandes über und zerfällt in den Ram. anterior und posterior. Die Anfangsstücke der Aa. interossea und peronea sind einander nicht gleichwertig, denn das eine liegt auf der Membrana interossea, das andere auf der Hinterseite des M. tibialis posterior; die Peronea ist, wie ich in einer früheren Schrift (44) bemerkt habe, offenbar auf die Weise entstanden, daß die distale Hälfte der Interossea Anschluß an den Ram. popliteus erhielt und hierauf ihr oberhalb der Verbindung gelegenes Stück zu Grunde ging. Auf einen solchen Entwicklungsgang weist das Verhalten bei *Myrmecophaga* hin; dieses Tier besitzt eine typische Interossea, ferner im Knochenansatz des M. tibialis posterior einen Zweig der hinteren Schienbeinarterie, welcher mit der Interossea anastomosiert. Auch der Umformungsprozeß der Poplitea profunda spricht für meine Ansicht. Wenn nämlich neben der Anastomose, durch welche die Tibialis anterior an die Poplitea superficialis übertragen wird, nicht auch eine zweite zwischen Interossea und Tibialis posterior sich ausbildete, dann müßte die typische Peronea konstant mit der Tibialis anterior zusammenhängen. Den primitiven Zustand der Interossea repräsentiert der Truncus peroneotibialis anterior (Textfig. 11 *B*).

Es ist also mehr als wahrscheinlich, daß das proximale, auf der hinteren Fläche des M. tibialis posterior liegende Stück der A. peronea ein sekundäres Gefäß ist. Leider eigneten sich die mir von menschlichen Embryonen zur Verfügung stehenden Serien nicht, das ontogenetische Verhalten des proximalen Anteiles der Peronea studieren zu können. Auch der wechselnde Ursprung der A. peronea des menschlichen Körpers, beziehungsweise die variante Länge des Tr. peroneotibialis läßt sich mit der Persistenz des kranialen Abschnittes der Interossea nicht in Einklang bringen, sondern spricht dafür, daß die kaudale Hälfte der embryonalen axialen Unterschenkelarterie bald höher oben, bald tiefer unten in die nachbarliche Arterie mündet.

B. Eine Kombination des distalen Abschnittes der Interossea mit der sekundären Tibialis anterior vermute ich, wenn die letztere einen Zweig abgibt, der die distale

Ecke des Spatium interosseum durchsetzt und sich entweder nur in den Weichteilen an der Hinterseite des Sprunggelenkes verzweigt oder mit der Tibialis posterior, bez. mit dem Ram. post. a. saphenae anastomosiert. Der obere Abschnitt der Interossea ist bis auf das als Aa. nutritia tibiae et fibulae endigende Stück geschwunden.

Die Aa. nutritiae der Unterschenkelknochen scheinen ursprünglich auch der Interossea anzugehören. Bei der Katze endigt diese zweigespalten als Aa. nutritiae tibiae et fibulae. Nach Dubreuil-Chambardel (50) entspringt die Nutritia tibiae des Menschen in 79% vom Truncus peroneotibialis post., in 10% von der hinteren, in 5% von der vorderen Schienbeinarterie. Die letztere Form würde bei Richtigkeit meiner Annahme dem primitiven Verhalten am nächsten stehen, und hienach müßte angenommen werden, daß die Abzweigung der Nutritiae von den anderen genannten Arterien durch sekundäre Verbindungen erworben worden ist.

Die geschilderte Abstammung der Ernährungsgefäße der Unterschenkelknochen findet ihre Analogie an der vorderen Extremität, deren Aa. nutritiae ulnae et radii von der Interossea volaris entspringen. Eine Verlegung ihrer Ursprünge brauchte hier nicht einzutreten, da das proximale Stück der Interossea sich nicht änderte. An der hinteren Extremität mußten die homodynamen Arterien mit dem Schwunde ihres Muttergefäßes, der Poplitea profunda, ihre Ursprünge auf bleibende Arterienstämme verlegen.

C. Die Verbindung der Interossea mit der Saphena vermittelt der Ram. posterior a. saphenae, der durch seine Anastomose mit dem distalen Abschnitt der Interossea die Dorsalis ped. profunda mit der Saphena in Verbindung setzt (Sciuriden, *Phalangista vulpina*). Das mittlere Stück der Interossea schwindet, das proximale erhält sich wie bei den Sciuriden bis zur Abzweigungsstelle der Nutritia tibiae.

Aa. metatarseae dorsales. Aa. digitales.

Am Fußrücken sind ähnlich wie am Dorsum manus zwei Arteriennetze übereinander geschichtet: ein oberflächliches, zwischen Haut und Streckersehnen (Verzweigung der Dorsalis

ped. superficialis), und ein tiefliegendes, zwischen den genannten Sehnen und dem Fußskelett (Verzweigung der Dorsalis ped. profunda). Das oberflächliche wie das tiefe Netz entsendet bei vollkommener Ausbildung je vier Aa. metat. dorsales, die entsprechend den Interdigitalfalten einerseits untereinander und andrerseits mit den Aa. digit. communes zusammenhängen. Diese Anastomosen erklären es, daß die plantaren Zehenarterien, ähnlich wie bei Reptilien, direkt von den Metat. dors. profundae abstammen können.

Der fortgesetzte Stamm der Dorsalis ped. profunda durchbohrt entweder das erste oder das zweite Interstitium metatarseum; die anderen Interstitien können auch R. perforantes enthalten, doch sind dieselben gewöhnlich schwach. Stark fand ich sie bei *Ateles arachnoides* und beim Tapir.

Besondere Formen bieten dar: *Arctomys marmota* mit einem Netz am Fußrücken, gebildet von der Dorsalis pedis superf., der Dorsalis pedis prof. und der A. suralis, aus dem die Aa. metat. dors. superficiales et profundae hervorgehen; ferner *Myopotamus coypus* mit drei zum Fußrücken verlaufenden Arterien: einer von der Saphena, einer zweiten von der Tibialis anterior und einer dritten, die sich aus der Interossea und einem Muskelast zusammensetzt. Die aus den bezeichneten Gefäßen entstehenden Aa. metat. prof. besitzen R. perforantes. Beim Schimpansen zweigen die Aa. metat. profundae von der A. tarsea lateralis ab. —

Die Arterien der Fußsohle lassen wie jene der Vola manus ein oberflächliches und ein tiefliegendes Netz unterscheiden. Das erstere (Aa. plantares) folgt der Verzweigung der Nn. plantares, das letztere (Ram. perforans a. dorsalis ped. profundae, Ram. profundus a. plant. lateralis) dem tiefen Ast des lateralen Sohlennerven; beide Netze anastomosieren miteinander im Bereich der Metatarsophalangealgelenke sowie mit den Gefäßen des Fußrückens; hiedurch greifen mehrere Gefäßbahnen ineinander, von welchen jede auf Kosten der andern zur Hauptbahn werden kann.

Das Zuströmen des Blutes zu den Zehenarterien besorgt entweder vorwiegend die Tibialis posterior oder die Dorsalis ped. profunda, die letztere auf zwei verschiedenen Wegen:

durch den Stamm oder durch die Aa. metat. dors. profundae.

Die Zuleitung stammt von der primären Tibialis posterior bei *Didelphys philander, D. azara, Pedetes caffer, Sciurus vulgaris, aureogaster* und *indicus*, bei *Arctomys marmota, Dipus aegypticus, Dolichotis patagonica, Mustela foina, Putorius vulgaris, Procyon lotor, Herpestes javanicus, Herpestes fasciatus, Viverra civetta, Lutra vulgaris, Hyaena striata, Cercoleptes caudivolvulus, Auchenia Lama, Tarandus nivalis, Phoca vitulina, Talpa europaea* und *Lagothrix Humboldti*; von der sekundären Tibialis posterior bei *Myrmecophaga jubata* und *Ateles arachnoides*; vom tiefen Bogen durch die Rami metat. plantares: bei *Lagostomus trichodactylus, Arctitis Binturong, Felis concolor, Felis serval, Felis leo, Canis aureus, Ursus labiatus, Tragulus Stanleyensis, Equus asinus, Dicotyles labiatus* und *Hylobates lar*; von den Aa. metat. dors. profundae bei *Phalangista vulpina, Halmaturus robustus, Macropus ruficollis, Macropus giganteus, Heliarctos malaicus, Tapirus americanus* und *Cebus capucinus* (bei letzterem gemeinsam mit dem tiefen Bogen).[1]

Besondere Formen bieten *Myopotamus coypus, Petrogale penicillata, Hystrix cristata, Dasyprocta aguti, Macacus rhesus* und *Troglodytes niger* dar; *Myopotamus*, bei dem die Mehrzahl der Digitales propriae vom Ram. perforans 2 abgegeben wird, der entsprechend den Metatarsophalangealgelenken in die Planta pedis gelangt, gegen die fünfte Zehe zieht und die Aa. digit. propriae 2 bis 4 entsendet. Ähnliches zeigt *Macacus rhesus*. Bei *Petrogale penicillata* bildet allerdings der R. perforans 1 der Dorsalis pedis mit der Plantaris lateralis einen tiefen Bogen; von diesem zweigen jedoch nur Muskeläste ab, während die Digit. propriae von einem anderen bogenförmigen Gefäß abgehen, welches von der distalen Metat. dors. 1 und der Met. dors. 2 abstammt.

Bei *Hystrix cristata* versorgt der tiefe Bogen nur zwei Fingerseiten; die übrigen Digit. propriae gehen aus dem ver-

---

[1] Die zentralwärts gerichtete Verbindung der Dorsalis ped. profunda kann hiebei auch durch den Ram. post. a. saphena hergestellt sein.

einigten Stamm der Aa. metat. dors. superficialis und profunda 4 hervor. Bei den Anthropomorphen ernährt nur der tiefe Bogen die Zehen oder es ist an der Zehenversorgung auch die A. plantaris medialis beteiligt; die Aa. metat. plantares laufen in die Endstücke der Aa. digit. communes aus.

Die Aa. digit. plantares können demnach durch die primäre, beziehungsweise die sekundäre Tibialis posterior, durch die Aa. metat. plantares, durch die Metatarseae dorsales prof. oder superficialis oder durch beide letzteren mit Blut gespeist werden.

Arterielle Geflechte.

Bei der Gruppierung dieser Geflechte folge ich J. Hyrtl's Einteilung und unterscheide:

1. Netzförmige Geflechte (Radialis superf. von *Phalangista vulpina*).

2. Inselbildung, nach Hyrtl's Angabe der erste Schritt zur Entwicklung eines Netzes (Ulnaris von *Lutra vulg.*, Arcus vol. profundus von *Dasyprocta*, Saphena von *Myrmecophaga jubata* und *Myopotamus*, Tibialis anterior von *Myopotamus*, *Pedetes caffer* und *Hystrix cristata* (ein Exemplar).[1]

[1] J. Hyrtl (Denkschr. d. kaiserl. Akad., Wien 1864) beschreibt eine Inselbildung der Poplitea, deren schwächerer Arm vom stärkeren durch das Lig. popliteum getrennt ist. Stuart (Journ. of Anatomy, T. 13) beobachtete einen Fall, in welchem die Poplitea den inneren Kopf des Gastrocnemius perforierte. Eine von mir gefundene ähnliche Varietät der Kniekehlenarterie (Taf. VI, Fig. 38) zeigt folgendes: die Poplitea *(p)* entsendet entsprechend dem Planum popliteum einen 14·5 *cm* langen Ast *(a)*, der das Ursprungsstück des medialen Gastrocnemiusknopfes *(g m)* durchbohrt und gleich der Poplitea über die hintere Fläche des Kniekehlenmuskels verläuft. Die Kniekehlenarterie entsendet die Articulares genu sowie einen medialen und einen lateralen Gastrocnemiusast, ferner entsprechend dem kaudalen Rand des M. popliteus die Tibialis anterior *(t a)* und setzt sich hierauf in einen 7 *mm* langen Stamm fort, der sich mit dem Ast *a* der Poplitea zu einem 13 *mm* langen Truncus peroneotibialis vereinigt. Dieser gabelt sich in die hintere Schienbeinarterie *(t p²)* und in die etwas stärkere A. peronea *(p)*, welche 3·5 *cm* oberhalb des Malleolus medialis medianwärts abbiegt und in die Tibialis posterior mündet.

Die Tibialis anterior läuft wie gewöhnlich in die Dorsalis pedis aus.

Die Poplitea und ihre dorsalen Hauptstämme formieren demnach zwei Inseln: eine obere von der Kniekehlenarterie, dem schwächeren Ast *a* und dem Anfangsstück des Truncus peroneotibialis, eine untere der hinteren Schienbeinarterie und der Peronea angehörend.

3. Gitterwerk aus langen, durch Anastomosen verbundenen Stämmchen, welches den zentral gelegenen Arterienstamm umschließt (Brachialis und Femoralis von *Bradypus bidactylus*).

4. Einfaches Gitterwerk; das zentrale Gefäß wird beiderseits oder nur auf einer Seite von einer zarten Arterie begleitet.

Diese Begleitarterien zweigen vom Stamm selbst oder von einer nachbarlichen Hauptarterie, beziehungsweise von einem Ramus muscularis ab.

Diese Art von Geflecht findet sich häufig neben der A. mediana *(Dasyprocta aguti, Myopotamus coypus, Tarandus nivalis, Equus asinus, Viverra civetta* und *Arctitis Binturong)*, ferner an der Medianoradialis bei *Dasyprocta aguti*, an der Ulnaris bei *Arctitis Binturong*, an der Saphena parva bei *Petrogale penicillata*, an der Saphena magna bei *Myrmecophaga jubata*, an der Saphena magna und der Tibialis posterior bei *Phoca vitulina* und *Chiromys madagascarensis*, an der Dorsalis pedis superficialis und der primären Tibialis posterior bei *Sciurus vulgaris*, an der Dorsalis pedis profunda bei *Lagostomus trichodactylus* und *Myopotamus coypus*. In allen diesen Fällen liegt, allerdings wesentlich vereinfacht, die Form des Wundernetzes mit zentralem Stamm vor; architektonisch handelt es sich in beiden Fällen um das Gleiche, nur sind bei der einen Form die peripheren Arterien in großer, bei der anderen in kleiner Anzahl vorhanden.[1]

Durch E. Müller ([20] und [51]) ist in jüngster Zeit die Diskussion über arterielle Geflechte wieder auf die Tagesordnung gesetzt worden. Der geschätzte Autor verficht, an eine ältere Theorie anknüpfend, die Ansicht, daß die einfachen

[1] Die Geflechte ändern für gewöhnlich den Typus der Gefäßverzweigung nicht; so stimmt z. B. die Verzweigungsform der Vorderarmarterien bei den Edentaten im wesentlichen mit der von anderen Tieren überein. Dies sei hervorgehoben, da E. Müller (Anat. Hefte, Bd. 22, 1903) die Bemerkung macht, daß in neueren Arbeiten die Geflechte nur nebenbei berücksichtigt werden und zum Beleg hiefür die Stelle aus meiner Schrift zitiert, die der Meinung Ausdruck gibt, daß die Vorderarmarterien der Edentaten im wesentlichen mit jenen der Beutler übereinstimmen. E. Müller dagegen findet einen tiefgreifenden Unterschied; dieser besteht allerdings, aber nicht in morphologischer Beziehung.

Arterienstämme der vorderen Extremität aus netzförmigen, das Armnervengeflecht und die Armnerven selbst umgebenden Anlagen hervorgehen wie letzteres schon von B. de Vriese behauptet wurde. Es ist nicht zu bezweifeln, daß einzelne Arterien (nach B. de Vriese [52]) einen solchen Entwicklungsgang nehmen; doch verträgt diese Theorie keine Verallgemeinerung, denn wir sehen, daß andrerseits ein einfaches Gefäßrohr sich in ein Geflecht umwandeln kann (Carotis interna nach J. Tandler [53]). Daß es sich hinsichtlich der Brachial- und Femoralgeflechte von *Bradypus bidactylus* nicht um die Ausgestaltung von Kapillaren, welche die Nerven umspinnen, sondern um eine neben den Nerven gelegene Gefäßbildung handelt, geht aus den Textfiguren 3 und 8 hervor, auf welchen die Geflechte nirgends die Nerven umgeben. Hinsichtlich der Ursache, welche die Umwandlung des Netzes in ein einfaches Rohr veranlaßt, wird angenommen, daß an bestimmten, der Strömung besonders günstigen Stellen des Netzes sich der Einfluß des hydrostatischen Druckes besonders geltend mache und die entsprechenden Gefäßstücke ausweite, während die wenig in Anspruch genommenen Abschnitte des Netzes schwinden. Damit ist allerdings nicht mehr gesagt, als, die netzförmige Anlage der Arterien vorausgesetzt, die anatomische Betrachtung für sich ergeben würde.

Gleich unbefriedigend lauten die Angaben über die Funktion der arteriellen Extremitätengeflechte. Mit keiner der bisher aufgestellten Theorien kommt man vorwärts, weder mit der, welche die Netze mit Eigentümlichkeiten der betreffenden Tiere in Übereinstimmung zu bringen sucht, noch mit dem genetischen Prinzip, welches auf die Beibehaltung einer ursprünglich für alle Tiere geltenden Netzform der Arterien hinweist; denn die Frage, warum die Ausbildung der Wundernetze eine vereinzelte ist, bleibt dann noch immer offen. Auch die jüngst von E. Müller (20) gegebene Erklärung, wonach es sich um eine Einrichtung handeln soll, die der Druckregulierung in der Venenzirkulation zu gute kommt, indem die gefüllten Arterien des Geflechtes auf das korrespondierende Venengeflecht drücken und es entleeren sollen, kann nicht befriedigen, indem hiedurch nur die Fragestellung eine Ver-

schiebung erfährt; man hat statt der Funktion der arteriellen Geflechte die der entsprechenden Venenplexus zu erklären, was auch nicht leicht fallen dürfte, zumal für die Druckregulierung in den Venen einfachere Vorrichtungen denkbar sind und es Venengeflechte gibt, die, ohne von Arterienplexus durchflossen zu sein, ihren Inhalt anstandlos entleeren, wie z. B. die Plexus pterygoideus, vesicoprostaticus und pampiniformis.

Homodynamie der Extremitätenarterien.

Über die Homodynamie nachstehender Gefäße, beziehungsweise Gefäßteile dürfte wohl kein Zweifel bestehen:

Interossea antibr. volaris — Interossea cruris.
Interossea antibr. dorsalis — Primäre Tibialis anterior.
R. vol. prof. a. ulnaris — R. prof. a. plant. lateralis.
Dorsalis manus superf. — Dorsalis pedis superf.
Dorsalis manus profunda — Dorsalis pedis profunda.
A. radialis superficialis — Unterschenkelstück der Saphena.[1]
Volare Verzweigung der Mediana — A. plantaris medialis.
Volare Verzweigung der primitiven Ulnaris — A. plantaris lateralis.
Aa. digit. comm. et propriae manus — Aa. digit. comm. et propriae pedis.

Die Zusammenstellung lehrt überdies, daß das homodyname Gefäß für den Unterschenkelabschnitt der Saphena und ihre plantare Verzweigung an der oberen Extremität durch Teilstücke mehrerer Arterien repräsentiert wird. Der Nachweis, daß ein Teilstück einer Arterie der hinteren Extremität mit dem einer Arterie an der oberen Extremität übereinstimmt, beweist demnach noch nicht, daß die beiden Arterien auch als Ganzes homodynam sind. Dubrueil-Chambardel (50) und vor ihm andere haben für den Menschen die Tibialis posterior mit der Ulnaris verglichen, also ein Gefäß der hinteren Extremität, dessen distales Stück einschließlich der Plantaris medialis

[1] Beide liegen neben der Hautvene und dem Hautnerven an der medialen Seite der Extremität.

vom Anfang an ein einheitliches Gefäßrohr darstellt, während die Ulnaris in definitivem Zustand die primitive Form dieser Arterie und dazu noch die später akquirierte volare Verzweigung der Mediana enthält. Aus diesem Beispiel allein ist zu entnehmen, daß in Fällen dieser Art von der vergleichend anatomischen und entwicklungsgeschichtlichen Untersuchung eher Aufklärung zu erwarten ist, als von der Berücksichtigung des topischen Verhaltens der betreffenden Arterie. Der Umstand, daß das berührte Moment nicht beachtet wurde, trägt mit Schuld an der Zerfahrenheit der Anschauungen.

Dann haben die Autoren bei den Gleichwertigkeitsbestimmungen auch noch die Bedeutung der Endverzweigungen überschätzt. Diese sind nämlich die beständigsten Elemente der Gefäßbäume und für homodynamische Erörterungen nur dann beachtenswert, wenn nicht abgeänderte Verhältnisse vorliegen; denn einzelne Endverzweigungen wechseln im Laufe der phylogenetischen und ontogenetischen Entwicklung die zuführenden Stämme. So kann z. B. die primitive (dorsale) Endramifikation der Interossea volaris (die Dorsalis manus profunda) an die Radialis oder die Mediana übergehen, die der Interossea cruris (die Dorsalis ped. profunda) an die Saphena oder die Tibialis anterior, die Fingerarterien von der primitiven Interossea auf die Mediana und von dieser auf die Ulnaris und Radialis. Die Verzweigung der Dorsalis manus prof. der Reptilien ist z. B. homodynam der der Dorsalis pedis prof. bei den Säugern, die mit der Radialis oder der Mediana zusammenhängt. Man müßte also einerseits die Interossea antibr. mit der Radialis und der Mediana homologisieren, und sie andrerseits, da zwischen der Hand- und Fußrückenverzweigung Übereinstimmung herrscht, als homodynam der Saphena hinstellen. Die Nichtbeachtung dieser Verhältnisse ließ die Autoren in fehlerhafte Deutungen verfallen; so wenn Deniker (29) die vordere Schienbeinarterie des Menschen mit der Saphena der Tiere homologisiert und dabei übersieht, daß der Mensch eine wenn auch rudimentäre Saphena besitzt, oder wenn Popowski (1) die subkutan verlaufende Saphena mit der in der Tiefe verlaufenden A. radialis in eine Reihe stellt, ferner wenn Dubrueil-Chambardel (50) die Speichenarterie der

Tibialis anterior an die Seite stellt.[1] Wie kann man Gefäße in Beziehung zueinander bringen wollen, von welchen das eine auf der Beuge-, das andere auf der Streckseite liegt, das eine das Zwischenknochenband durchbohrt, das andere nicht? Dem Umstand, daß die Endstücke der Radialis und der Tibialis anterior das Interstitium metac. und metat. 1 durchbohren, mißt der zitierte Autor mit Recht eine Bedeutung zu, ignoriert aber einfach das analoge Verhalten der Interossea dorsalis zur Zwischenknochenmembran und vergleicht die vordere Schienbeinarterie mit einem Gefäß des Armes, welches eine solche Topik nicht besitzt. Aber gerade diese Perforation beweist, daß die primäre Tibialis anterior der Interossea dorsalis homodynam ist. Ein Vorderarmgefäß, das der sekundären Tibialis anterior homodynam sein sollte, müßte aus einer Kombination der Interossea dorsalis und der Dorsalis manus profunda zusammengesetzt sein.

G. Salvi (54) stellt die Endstücke der Aa. saphena und radialis in eine Reihe und sucht dies durch die Hand- und Fußrückenäste der bezeichneten Gefäße zu beweisen. Die Hand- und Fußrückenäste derselben sind allerdings homodynam,[2] aber nicht die Endstücke der Arterienstämme. Es ist nicht statthaft, ein subkutan gelegenes Arterienstück mit einem subfasziell und intermuskulär gelegenen zu vergleichen, und dann gehört in vielen Fällen zum Endstück der Saphena die primäre Tibialis posterior mit den Aa. plantares, deren Äquivalente an der vorderen Extremität, wie bald gezeigt werden soll, mit dem Endstamm der Radialis nichts zu tun haben.[3] —

---

[1] Eisler (Das Gefäß- und periph. Nervensyst. des Gorilla, Halle a. S. 1890) vergleicht die Saphena mit einer die V. basilica begleitenden Ulnaris superf. Diese Deutung ist falsch. Denn die Saphena liegt an der Großzehen-, die Ulnaris superf. an der Kleinfingerseite.

[2] Von dem medialen Rande der Hand und des Fußes angefangen, wo die Arterien unter die Sehne des Abductor pollicis, beziehungsweise die des M. tibialis ant. treten.

[3] Wenn G. Salvi behauptet, daß ich das Vorkommen des Äquivalentes der Aa. radialis und ulnaris an der hinteren Extremität bestreite, so hat er meine Schrift nicht genau gelesen; meine Angabe bezieht sich nur auf die Stämme, nicht auch auf die Endverzweigungen. Ich habe angegeben, daß diese Gefäße am »Unterschenkel« fehlen und die Termini Radialis und Ulnaris strenge

vom Anfang an ein einheitliches Gefäßrohr d… zu
die Ulnaris in definitivem Zustand die p… ach
Arterie und dazu noch die später akquirie… aris.
der Mediana enthält. Aus diesem B… ralis,
nehmen, daß in Fällen dieser Art …) hin-
tomischen und entwicklungsgesch… stimmt.
Aufklärung zu erwarten ist, al… Bte der
topischen Verhaltens der bet… eise des
daß das berührte Moment … nenbein-
Schuld an der Zerfahrenh… wie schon

Dann haben die Au… estimmung von
mungen auch noch … haben, erscheint es
überschätzt. Diese … en um andere Beweismittel
der Gefäßbäume … in erster Reihe darauf zu sehen,
dann beachtensv… enstämme gleichen Entwicklungs-
liegen; denn ei… n oder nicht; denn vergleichbar sind nur
phylogenetis… ichen Generation. Von diesem Standpunkt
führenden …rhält man nachstehende Ergebnisse:

ramifikat…
an die …
cruri…
die …
I…

Quadrupeden.

Vordere Extremität.	Hintere Extremität.
Interossea volaris.	Interossea cruris.
A. mediana.	Primäre Tibialis posterior, beziehungsweise distales Stück der sekundären.

Mensch. Übergangsform.

Interossea volaris.	Interossea cruris.
A. mediana.	Primäre Tibialis posterior.

Mensch. Definitive Form.

Interossea volaris.	Distaler Anteil der A. peronea.
A. mediana.	Primäre Tibialis posterior.

genommen nur für die zwischen Ursprung und Endteilung eingeschobene Partie der Arterien gebraucht werden.

Aa. tibialis posterior und ulnaris gehören also nicht
n Entwicklungsperiode an und sind aus diesem
inander nicht vergleichbar; die erstere besitzt
eit eine oberflächliche plantare Verzweigung,
noch schwach ist und ihre spätere ober-
rzweigung noch zur A. mediana gehört.
primäre Tibialis posterior, beziehungs-
kundären verglichen werden, denn
n Entwicklungsperiode an.[1] Die
r Mediana und der primären
. mehr auf, wenn, wie bei *Bradypus*
. profundus a. ulnaris von der Mediana ab-
bei den Chiropteren noch schärfer ausgeprägt,
iselben sowohl die Gefäß- wie die Nervenverhältnisse
der Beugeseite des Vorderarms und des Unterschenkels übereinstimmen. Beide enthalten (bei *Vesperugo noctula, Rhinolophus hipposideros* und *R. ferrum-equinum*) nur einen Nerven, den N. tibialis, beziehungsweise den aus dem Medianus und Ulnaris zusammengesetzten Strang, mit dem die primäre Tibialis posterior, bez. die Mediana verlauft, deren Endverzweigungen (Aa. digit. und tiefe Endäste) sich vollständig decken.

Nachtrag.

In einer jüngst erschienenen Schrift (Beitr. z. Morphol. der Gefäßsyst. III, Anat. Anz. 1908) will E. Müller, wenn ich ihn richtig verstehe, unter netzartiger Anlage der Arterien der vorderen Extremität nur den Ursprung der Armarterien von dem axillaren Netz verstanden haben.

---

[1] Dubrueil-Chambardel (l. c.) möchte die hintere Schienbeinarterie des Menschen nicht mit der Mediana vergleichen, weil die letztere rudimentär ist; ein wenig stichhaltiges Argument, denn für die morphologische Beurteilung eines Organs ist sein Erhaltungszustand von mehr untergeordneter Bedeutung und dann bildet sich zuweilen die Mediana des Menschen zu einem stattlichen Gefäß aus, welches einen Teil, ausnahmsweise sogar die gesamte oberflächliche Verzweigung der Hohlhand entläßt.

So schreibt E. Müller unter anderem pag. 633: »Ich habe den nach meiner Meinung vollberechtigten Schlußsatz gezogen, daß die Arterien aus dem Plexus axillaris durch Schwund eines Teiles und Bestand des Teiles, welchem sie durch ihre Lage entsprachen, hervorgegangen sind . . . In beiden Fällen, sowohl im Kiemenbogengebiete wie im Plexus axillaris arteriosus, handelt es sich um ein Netzwerk von kapillaren Arterien, aus dem die frei verästelten[1] Arterienstämme hervorgehen durch Schwund eines Teiles von dem ursprünglichen Netzwerk und Bestand eines anderen Teiles«. Daß die peripheren Arterien beim Pinguinembryo nicht selbst Netze bilden, geht deutlich aus Fig. 12 auf Taf. 27/28 hervor.

In den früheren Schriften hat E. Müller eine Art der Darstellung gewählt, die beim Leser den Eindruck erwecken mußte, daß E. Müller wie B. de Vriese auch für die Entwicklung der einzelnen Armarterien aus peripheren Netzen eintreten wollte.

I. Teil. p. 561. »Die Hauptsache meiner Untersuchung kann in wenige Worte zusammengefaßt werden. Sie bestand in dem Nachweise, daß die A. brachialis aus einem Netz hervorgeht, dessen Balken schon von Anfang an eine genaue topographische Lage zu den Nerven besitzen, und diese entwickeln sich jeder zu einer besonderen Form der A. brachialis. Auch die Fortsetzung der A. brachialis, die A. interossea, sowie die Äste der Extremitätenarterien: die A. radialis, mediana und andere machen netzartige Entwicklungsstadien durch«.

p. 562. »Das Auftreten der A. interossea, mediana und ulnaris findet Vriese auf dieselbe Weise wie ich«.

p. 554. »Die Anastomosen zwischen den Unterarmarterien lassen sich auf die ursprüngliche Netzform zurückführen«.

II. Teil, p. 201. »Die Schlagadern werden, wie aus den ontogenetischen Untersuchungen von Berthe de Vriese und mir hervorgeht, als langgezogene Kapillarnetze angelegt. Erhalten sich diese in ihrer ursprünglichen Form . . . . so entstehen die von mir so benannten einfachen Wundernetze, welche bei vielen Edentaten als Repräsentanten verschiedener Vorderarmarterien anzutreffen sind«.

p. 209. »Die einfachen Wundernetze repräsentieren . . . . eine Beibehaltung der embryonalen Formen«.

p. 228 und 229. »Durch die Untersuchungen von B. de Vriese und mir ging hervor, daß die Extremitätenarterien sich in Form von netzigen Bahnen anlegten. So entstand die A. interossea volaris längs dem N. interosseus volaris,

[1] Von mir gesperrt gedruckt.

die A. mediana längs dem distalen Teile des N. medianus, die A. ulnaris längs dem distalen Teile des N. ulnaris«.

p. 229. »Die A. interossea ist also in netziger Form bei *Bradypus, Myrmecophaga, Manis, Dasypus* u. a. vorhanden. Die A. mediana ist bei vielen Edentaten und Nagern als Netz vorhanden«.

p. 184. *Myrmecophaga jubata.* »Ich betrachte das in der Radialrinne verlaufende Netz als homolog mit der A. radialis beim Menschen und halte diese Form der A. radialis für die Grundform, aus der alle Formen der A. radialis durch Wegfall gewisser Teile entstehen können. Sie stimmt mit der embryonalen Form der A. radialis beim Menschenembryo von 9 bis 11 *mm* Länge überein.

Stellen wie die angeführten, namentlich die die distalen Netze betreffenden, welch letztere gewiß nichts mit dem axillaren Netz zu tun haben, insbesondere aber die Berufung auf die Übereinstimmung mit B. de Vrieses Angaben, die kein Wort über das axillare Netz enthalten, müssen jedermann in der Ansicht bestärken, daß F. Müller im wesentlichen B. de Vrieses Auffassung teilt. So schreibt z. B. E. Göppert (38): »Umgekehrt zeigt die Ontogenese vorübergehende Verhältnisse, die sich unmöglich auf phylogenetische Zustände beziehen lassen. Dazu gehört der Erik Müller'sche Plexus arteriosus axillaris, aber auch die nach B. de Vriese und Erik Müller's Untersuchungen nicht zu bezweifelnde Tatsache, daß die Hauptbahnen des Arteriensystems der Extremität aus kapillaren Netzen entstehen, die hauptsächlich die Nachbarschaft der Nerven einnehmen«. Wenn demnach die Auffassung des Lesers sich mit der Vorstellungsweise F. Müller's nicht deckt, so trägt an dem Mißverständnis nicht die Begriffsstützigkeit des Lesers, sondern die Art der von dem Autor gewählten Formulierung die Schuld. Man soll nicht von einer netzartigen Form, Anlage oder Bahn sprechen, wenn darunter der einfache oder mehrwurzlige Ursprung einer Arterie aus einem Netz gemeint ist; ebensowenig man sagt: die Armnerven besitzen eine netzartige Form, weil sie vom Plexus brachialis abzweigen.

Literatur.

1. Popowski, Phylog. des Arteriensyst. der unt. Extremit. etc. Anat. Anz.. Bd. 8 und 10.
2. G. Levi, Morfol. d. Arterie iliache. Arch. di Anat. etc. Vol. 1, Firenze 1902.
3. M. Fürbringer, Zur vergl. Anat. der Schultermuskeln. Morph. Jahrb., Bd. 1, 1876.
4. E. Zuckerkandl, Zur Anat. und Entwicklungsgesch. der Arterien des Vorderarms. II. Teil, Anat. Hefte, Bd. 5, 1895.
5. F. Hochstetter, Entwicklungsgesch. der Blutgefäßsyst. der Krokodile aus Voelzkow: Reise in Ostafrika etc. Stuttgart 1906.
6. W. Gruber, Über die Verbindung des N. medianus mit dem N. ulnaris etc. Arch. für Anat. und Physiol. 1870.
7. W. Höfer, Vergl. anat. Studien und der Nerven des Armes etc. München 1892.
8. W. Krause und J. Telgmann, Die Nervenvarietäten beim Menschen. Leipzig 1868.
9. E. Zuckerkandl, Zur Anat. und Entwicklungsgesch. der Arterien des Vorderarms. 1. Teil, Anat. Hefte, Bd. 4, 1894.
10. A. Corti, De Syst. vasor. Psammosauri grisei. Vindobonae 1847.
11. E. Göppert, Über Rückbildung und Ersatz der A. brachialis bei *Echidna*. Morph. Jahrb. Bd. 33, 1905.
12. H. Rathke, Unters. über die Entwicklung und den Körperbau der Krokodile. Braunschweig 1866.
13. Gakatura Osawa, Anat. der *Hatteria punctata*. Arch. für mikrosk. Anat. Bd. 51, 1898.
14. Bojanus, Anat. testudinis europ. Vilnae 1819.
15. M. Fürbringer, Zur vergl. Anat. der Schultermuskeln. Jen. Zeitschr. Bd. 8, 1872.
16. A. Manno, A. peronea comm. Internat. Monatsschr. für Anat. und Physiol. Bd. 23, 1906.
17. E. Schwalbe, Zur vergl. Anat. der Unterarmarterien etc. Morphol. Jahrb. Bd. 23, 1895.

18. J. Hyrtl, Das art. Gefäßsyst. der Monotremen. Denkschrift der k. Akad. der Wissensch. Bd. 5. Wien 1853.
19. F. Hochstetter, Beitr. zur Anat. und Entwicklungsgesch. des Blutgefäßsyst. der Monotremen. Semon: Zool. Forschungsreisen etc. II, Jen. Denkschrift. Bd. 5, 1896.
20. E. Müller, Beitr. zur Morph. der Gefäßsyst. II. Anat. Hefte 19.
21. J. Cunningham, The nerves of the fore-limb of Thylacinus and Cuscus Journ. of Anat. a. Physiol. XII.
22. E. Göppert, Bronus Klassen und Ordnung der Säugetiere. 1905 und 1906.
23. J. F. Meckel, Syst. der vergl. Anat. Bd. 2, 2. Abtl.
24. Todd, The Cyclop. of Anat. and Physiol. Vol. II. Insektivoren.
25. Kober, Studien ü. *Talpa europaea*. Verhandl. der naturforsch. Gesellsch. in Basel. VII. T. 1882.
26. E. Zuckerkandl, Zur Anat. von *Chiromys madagasc.* Denksch. der kais. Akad. in Wien. Bd. 68. 1899.
27. F. Rojecki, Circul. arterielle chez le Macacus etc. Journ. de l'Anat e. d. l. Physiol. 1889.
28. P. Eisler, Das Gefäß- und periphere Nervensyst. des Gorilla. Halle a. S. 1890.
29. J. Deniker, Rech. anat. et embryol. s. l. Singes anthrop. These. Poitiers 1886.
30. P. Chapman, On the Structe of the Gorilla. Proc. of the Akad. of nat. sciensc. Philadelphia 1878.
31. L. Bolk, Der Plexus cervicobrachialis der Primaten. Petrus Camper, Bd. 1.
32, W. Höfer, Vergl. Anat. Studien ü. d. Nerven des Armes etc. München 1892.
33. W. Vrolik, Rech. comp. s. l. Chimpansé. Amsterd. 1841.
34. J. C. L. Barkow, Komparat. Morph. Breslau 1862.
35. N. Jaschtschinski, Morph. und Topogr. der Arcus vol. subl. und prof. des Menschen. Anat. Hefte, Bd. 17, 1897.
36. L. Bayer, Beitr. zur vergl. Anat. der Oberarmart. Morph. Jahrb. Bd. 19, 1893.
37. O. Grosser, Zur Anat. und Entwicklungsgesch. des Gefäßsyst. der Chiropteren. Anat. Hefte. Bd. 17, 1901.

38. E. Göppert, Die Beurteilung der Arterienvariet. der oberen Gliedmaße etc. Ergebn. der Anat. und Entwicklungsgesch. Wiesbaden 1905.
39. G. Ruge, Beitrag zur Gefäßlehre des Menschen. Morph. Jahrb., Bd. 9, 1884.
40. W. Gruber, Zur Anat. der A. radialis. Reich. Arch. 1864.
41. W. Gruber, Dreiwurzlige A. radialis. Reich. Arch. 1870.
42. B. de Vriese, Rech. s. l'évolution des vaiss. sangu. d. membr. chez l'homme. Arch. de Biol. T. 18, 1902.
43. H. Bluntschli, Die A. femoralis und ihre Äste bei den niederen Affen. Morph. Jahrb., Bd. 36, 1906.
44. E. Zuckerkandl, Zur Anat. und Entwicklungsgesch. der Arterien des Unterschenkels. Anat. Hefte, 1895.
45. G. Ruge, Variet. im Gebiete der A. femoralis des Menschen. Morph. Jahrb., Bd. 22, 1894.
46. C. Gegenbaur, Lehrb. der Anat. des Menschen. Leipzig 1896.
47. G. Salvi, Art. superf. et Art. comit. della estremita inf. Monit. zool. ital. V. 10, 1899.
48. W. Gruber, Über den Verschluß des oberen Winkels der Spat. inteross. cruris. Arch. für Anat. und Entwicklungsgesch. Leipzig 1878.
49. J. Hyrtl, Über normale und abnorme Verhältnisse der Schlagadern des Unterschenkels. Denkschr. der kais. Akad. Wien 1864.
50. L. Dubrueil-Chambardel, L'Artère poplitée. Paris 1905.
51. E. Müller, Beitrag zur Morph. des Gefäßsyst. I. Anat. Hefte, Bd. 22, 1903.
52. B. de Vriese, Rech. s. l. Morphol. de l'Artère basilaire. Diss. inaug. Gaud 1905.
53. J. Tandler, Zur Entwicklungsgesch. der arteriellen Wundernetze. Anat. Hefte, Bd. 31, 1906.
54. G. Salvi, Art. dors. carpi. Atti della Soc. Tosc. di scienze natur. Vol. 17, Pisa 1900.

Tafelerklärung.

Fig. 1. *Uromastix spinipes.* Linke vordere Extremität. Dorsale Ansicht der Axilla und des Oberarms nach Abtragung des M. latissimus dorsi. Die Aa. deltoidea *(a d)*, anconaea *(r a)* und Collateralis radialis *(c r)* von einem gemeinsamen Stamm abzweigend. *br* A. brachialis. *a th* A. thoracica. *c u* A. collateralis ulnaris. *D.* M. deltoideus. *Tr* Triceps (Caput scapulare). R^1 erste Rippe. *ax* N. axillaris.

Fig. 2. *Uromastix spinipes.* Rechte vordere Extremität. Am Oberarm sind der M. brachialis *(Br)* und Biceps *(B)* quer durchschnitten, um den Stamm der Transversa cubiti zu zeigen. Ihr in der Radialfurche absteigender Ast *(r d)* anastomosiert mit einem Ast der Mediana *(m)* sowie mit einem aus der Tiefe kommenden Zweige des Ram. vol. a. interosseae. Die Ulnaris *(u)* inoskuliert in den ulnaren Ast der Interossea *(r u i)*. *r u* Recurrens ulnaris. *br + tr c* Brachialis mit der Abgangsstelle der Transversa cubiti. *Br r* M. brachioradialis. *Fl c r* M. flexor carpi radialis. *Pr t* Pronator teres.

Fig. 3. *Cyclura carinata.* Linke vordere Extremität. Dorsale Ansicht der Axilla und des Oberarms. Die Aa. deltoidea *(d)* und latissimi dorsi (Gefäßstumpf proximal von *d*) entspringen selbständig. Die Aa. anconaea *(a)* und Collateralis radialis *(c r)* aus einem gemeinsamen Stamm. *br* A. brachialis. *b l i* N. brachialis long. inferior. *ax* N. axillaris. *Tr* Caput scapulare des Triceps durchschnitten, um den Verlauf der A. anconaea und des gleichnamigen Nerven zu zeigen.

Fig. 4. *Cyclura carinata.* Linke vordere Extremität. Beugeseite. Die oberflächlichen Muskeln des Vorderarms sind durchschnitten, um die Abzweigungsstelle des gemeinsamen Stammes für die Aa. radialis *(r)*, ulnaris *(u)* und mediana *(m)* zu zeigen. Der M. biceps *(B)* ist durchschnitten; bedeckt von demselben der aufsteigende Ast der A. transversa cubiti. *Fl c r* Flexor carpi radialis. *Pr t* Pronator teres. *Fl d p* Flexor digit. profundus.

Fig. 5. *Cyclura carinata.* Rechte vordere Extremität. Dorsalseite des Vorderarms und der Hand. Die Interossea *(a i)* entsendet den Ram. volaris (neben *n i v*) und begibt sich auf den Handrücken. In ihrer Begleitung verläuft der N. interosseus communis *(n i c)*, der sich in den N. interosseus volaris *(n i v)* und dorsalis *(n i d)* spaltet. *U* Ulna. *u* Ulnare. *r* Radiale.

Fig. 6. *Hatteria punctata.* Rechter Vorderarm. Dorsale Seite. Muskeln abgetragen. Sichtbar sind die A. interossea *(a i)*, deren Karpalanteil vom

Intermedium *(I)* bedeckt ist, ferner der N. radialis *(n r)* und der der Interossea anliegende N. interosseus volaris (neben *a i*). *C ect* Canalis ectepicondyloideus. *Pr qu* Pronator quadratus. *U* Ulna. *u* Ulnare. *r* Radiale.

Fig. 7. *Chrysemys concinna*. Rechte vordere Extremität kopfwärts verlagert. Ansicht von vorn unten. *Prc* Procoracoid. *C* Clavicula. *S* Subclavia. *c b* Tr. coracobrachialis. *br* Brachialis profunda. *s* A. supracoracoidea. *i c* A. intercostalis communis. *br l* A. brachialis lateralis. *br l i* N. brachialis long. inferior.

Tafel II.

Fig. 8. *Chrysemys concinna*. Rechte vordere Extremität. Beugeseite. *Sc* Scapula. *Prc* Procoracoid. *B* Biceps. *Br* M. brachialis. *Pr* M. pronator teres (durchschnitten). *a m* Anconaeus medialis. *br l i* N. brachialis long. inferior. *n i v* N. interosseus volaris. *n u* N. ulnaris. *n r* N. radialis. *br l* Brachialis lateralis. *c r* Collateralis radialis. *i v* Interossea volaris. *r* Radialis. *u* Ulnaris.

Fig. 9. *Chrysemys concinna*. Rechte vordere Extremität Streckseite. *Sc* Scapula. *C* Coracoid. *Prc* Procoracoid. *Tr* Triceps im Bereich des N. radialis *(n r)* durchschnitten. Der laterale Ast desselben durchsetzt den Canalis ectepicondyloideus. *S* Subclavia. *i br* Tr. intercostobrachialis. *s* A. supracoracoidea. *br* gemeinsamer Stamm für die Brachialis und Thoracica. *i c* A. intercostales communis. *br l* Brachialis lateralis. *r d* ihr R. dorsalis. Zwischen dem N. radialis *(n r)* und dem N. interosseus volaris *(n i v)* die A. interossea.

Fig. 10. *Clemmys leprosa*. Rechte vordere Extremität. Beugeseite des Oberarms. *B* Biceps. *Fl* Caput commune. *br l i* N. brachialis long. inferior. *br p* A. brachialis profunda. *br l* A. brachialis lateralis. *r s* Hautnerv und Hautarterie.

Fig. 11. *Thalassochelys caretta*. Rechte vordere Extremität. Beugeseite. *Pr l* und *Pr m* Processus lateralis et medialis humeri. *C h* Caput humeri. *B* Biceps. *c br* M. coracobrachialis. *n br* N. brachialis long. inferior. *S* Subclavia. *tr th br* Truncus thoracobrachialis. *th* Thoracica. *br l* Brachialis lateralis. *br* Brachialis an der dorsalen Seite des N. brachialis long. inferior. *i* Interossea. *u* Ulnaris.

Fig. 12. *Thalassochelys caretta*. Rechte vordere Extremität. Dorsale Seite des Vorderarms. *n r* die beiden Äste des N. radialis, von welchen der laterale den Canalis ectepicondyloideus durchsetzt. *i d* N. interosseus dorsalis vom N. brachialis long. inferior zum Radialis. *a i* A. interossea. *U* Ulna.

Fig. 13. *Uromastix Hardwicki*. Linke hintere Extremität. Die Muskulatur an der Hinterseite des Unterschenkels wurde abgetragen, um die Mm. popliteus *(m p)* und interosseus inferior *(i i)* freizulegen. Die Poplitea, beziehungsweise Interossea zieht an der vorderen Seite der beiden Muskeln, der Ram. plantaris a. interosseae *(r pl)* an der hinteren Seite

des M. interosseus inferior distalwärts. *T* Tibia. *Cf* Capitulum fibulae. *p* A. poplitea. *I* A. ischiadica.

Fig. 14. *Echidna aculeata.* Rechter Vorderarm, dorsale Seite. Strecker größtenteils abgetragen. Membrana interossea *(M i)* freiliegend. *R* Radius. *i r* A. interosseoradialis. *r s* N. radialis mit drei Ästen der Radialis superficialis. *a n r* A. nervi radialis, hinter ihr der tiefe Ast des N. radialis. *r* A. radialis.

Fig. 15. Dasselbe Objekt. Volare Seite des Humerus und der Vorderarmknochen. Die Muskeln wurden entfernt. *R* Radius. *r* A. radialis. *i v* A. interossea volaris. *a n r* fortgesetzter Stamm der A. nervi radialis prof., der die Membrana interossea durchbohrt und in die Interossea volaris mündet.

Tafel III.

Fig. 16. *Tapirus americanus.* Linke vordere Extremität. Fingerbeuger abgetragen. *A p* Arcus profundus. *Bi* Biceps. *B* A. brachialis. *Br* M. brachialis. *Ext* Zehenstrecker. *Fl* Zehenbeuger. *i* A. interossea. *M m* Os multangulum majus. *m* A. mediana. *Nm* N. medianus. *C br* M. coracobrachialis. *o* oberflächlicher, *t* tiefer Volarast der A. radialis *(r)*. *R* Radius. *U* Ulna. *N i d* N. interosseus dorsalis.

Fig. 17. *Tapirus americanus.* Rechte vordere Extremität. *B* A. brachialis. *Bi* Biceps. *Br* M. brachialis. *C br* M. coracobrachialis. *St* Zehenstrecker. *m* N. und A. mediana. *r* A. radialis. *r r* A. recurrens radialis. *i* A. interossea. *N i* N. interosseus. *R* Radius. *N m* N. medianus.

Fig. 18 bis 20. Maulwurf. Rechte vordere Extremität. Vergrößert. Fig. 18 Beugeseite, Fig. 19 und 20 Streckseite der Extremität. Fig. 20 nach Durchschneidung des Triceps.

R Radius. *U* Ulna. *L d* M. Latissimus dorsi. *M br* M. brachialis. *T m* M. teres major. *Tr* M. triceps.

R d Dorsalast des N. radialis in der Bahn des N. axillaris verlaufend. *Rad* Oberarmstück des N. radialis. *Med* N. medianus. *Ul* N. ulnaris.

b r A. brachialis. *c p* A. circumflexa humeri posterior. *R m* Muskelast derselben. *R s* A. radialis superficialis. *R a* Verbindung zwischen ihr und der Circumflexa humeri posterior. *m* medialer Ast der A. radialis superficialis, der als A. interossea dorsalis endet.

Fig. 21. *Chiromys madagascarensis.* Linke vordere Extremität mit den Aa. brachialis superficialis *(br s)* und profunda. Die Fortsetzung der ersteren (A. radialis superficialis) gabelt sich am Vorderarm in den oberflächlichen Ast für den Handrücken *(r d)* und in den tiefen, im Sulc. antibr. radialis verlaufenden Zweig *(r p)*. *C s* Canalis supracondyloideus. *Br r* M. brachioradialis. *C c* Caput commune. *N m* N. medianus. *N u* N. ulnaris.

Fig. 22. Orang. Linke Hand. Vom oberflächlichen Bogen zweigen vier Aa. digit. communes, ferner die radiale Arterie des Daumens und die ulnare des fünften Fingers ab. Der Adductor pollicis ist durchschnitten und der tiefe Bogen teilweise freigelegt. *r* A. radialis. *r d* ihr R. dorsalis. *u* A. ulnaris. *r p* ihr R. vol. profundus. *u d* ulnare Digitalis propria des fünften Fingers. *a* ihre Anastomose mit der Metac. volaris 4. *d c* 1 Digit. communis 1. *d r* Radiale Digitalarterie des Daumens.

Tafel IV.

Fig. 23 bis 26. Gorilla. Arterien der rechten vorderen Extremität.

Fig. 23. Aa. axillaris und brachialis. Verkleinert. Der Recessus infraclavicularis des Kehlsackes *(R i)*, der die Axillaris bedeckt, wurde durchschnitten. P^1 obere, sternale Portion des Pectoralis maj. P^2 seine Sternocostalportion. P^3 die Costoabdominalportion des Muskels. *P m* kleiner Brustmuskel. *T m* M. teres major.

Fig. 24. Fossa cubiti mit der Teilungsstelle der Armarterie. Verkleinert. Der Pronator teres ist einwärts abgezogen, um die Recurrens ulnaris zu zeigen.

Fig. 25. Fingerbeuger mit Pronator teres und Flexor carpi ulnaris voneinander abgezogen. Canalis cubitalis mit der Teilungsstelle der Armarterie in die Ulnaris und Interossea. Anastomose *(a)* des N. medianus *(m)* mit dem N. ulnaris *(n. u)*. Natürliche Größe. *Pr* sehniger tiefer Kopf des M. pronator quadratus.

Fig. 26. Arterien der Hohlhand. Natürliche Größe. Tiefer Bogen und Aa. metac. volares punktiert dargestellt. *L s* Lig. pisohamatum superf., *L p* Lig. pisohamatum prof. Bezeichnungen für Fig. 23 bis 26. *Br* M. brachialis. *L f* Lacertus fibrosus. *br r* M. brachioradialis. *r* N. radialis. Neben *h* N. cut. antibr. medialis. Von den unbezeichneten Arterien des Truncus comm. für die Brust- und Schulterarterien *(Tr)* auf Fig. 23 ist die erste in der Reihe ein R. subscapularis sup., die zweite die A. thoracalis lateralis, die dritte ein R. subscapularis inferior. Der Arterienstumpf zwischen den Durchschnitten des Kehlsackes die A. thoracoacromialis. *br* A. brachialis. *th d* A. thoracodorsalis. *c sc* A. circumfl. scapulae. *c c* A. circumfl. hum. communis. *c r* A. collateralis radialis. *c u m* A. collat. uln. media. *h* Begleitarterie des N. cutaneus antibr. medialis. *c u i* A. collateralis uln. inferior. *r* A. radialis. *r r* Recurrens radialis. *r u* Recurrens ulnaris. *n r.* N. radialis. *u* A. ulnaris. *i v* A. interossea volaris; von ihr zweigt die rudimentäre Mediana ab, die sich dem Medianus anschließt. *u s* und *u p* R. volar. superf. et prof. a. ulnaris. *r s* und *r p* R. vol. superf. et prof. a. radialis. *m v 1—3* Aa. metac. volares. *d g* Aa. digit. communes 1 bis 4.

Fig. 27. *Echidna aculeata.* Linke hintere Extremität. Beuger abgetragen, infolgedessen ist der Canalis femoropopliteus nicht abgeschlossen. *T* Tibia. *F* Fibula. *A m* M. adductor magnus. *g* M. gastrocnemius. *M p* M.

popliteus. *f* A. femoralis. *P s* A. poplitea superficialis. *P p* A. poplitea profunda.

Fig. 28. *Myopotamus coypus*. Planta pedis. *t p* primäre Tibialis posterior. *pl m* A. plantaris medialis. *pl l* A. plantaris lateralis. p^2 und p^3 Rami perforantes der Aa. metat. dors. profunda 2 und 3. *m* Begleitarterie der Tibialis posterior, die vom R. popliteus abzweigt.

Fig. 29. *Tapirus americanus*. Rechter Fuß. Der fortgesetzte Stamm der Tibialis anterior *(R pl)* legt sich in die Furche des Os cuboideum *(C)* und bildet den Arcus plantaris profundus *(A pl)* *t a*. Tibialis anterior. *m m* und *m l* Aa. metat. dors. profundae medialis und lateralis.

Fig. 30. *Chiromys madagascarensis*. Hintere Extremität der rechten Seite. Verzweigung der Femoralis *(F)*. *Ad m* Adductor magnus. *Gr* Gracilis. *S* Sartorius. *Sem* M. semimembranosus. *Il* M. iliopsoas. *c m* Circumflexa fem. medialis. *c l* Circumflexa fem. lateralis. *pr f* Profunda femoris. *a g* A. genu suprema. *s* A. saphena.

Fig. 31. Gorilla. Hintere Extremität der rechten Seite. Verzweigung der A. femoralis und ihrer Begleitvene. Das Leistenband ist aufwärts gezogen, um den Ursprung der Circumflexa fem. medialis zu zeigen. *S* Sartorius. *R f* M. rectus femoris. *V med* Vastus medialis. *P* Pectineus. *Add l*, *Add br* und *Add m* der lange, kurze und große Zuzieher. *Gr* Gracilis. *Sem* M. semimembranosus. *C m* Circumflexa fem. medialis. *c i* Circumflexa ilium interna. *pr f* Profunda femoris. *c l* Circumflexa fem. lateralis. *S* Saphena. *a g s* Articularis genu suprema. Der hinter der V. femoralis verlaufende Nerv ist der R. pectineus n. femoralis.

Fig. 32. Gorilla. Kniekehle des rechten Beines. $^7/_8$ der Naturgröße. Gastrocnemius (*g m* und *g l*) und Soleus *(Sol)* durchschnitten. *Add m* Adductor magnus mit der Mündung des Canalis femoropoplitei; in derselben die A. poplitea. *Vast l* Vastus lateralis. *M b* Biceps femoris. *Gr* Gracilis. *M sem* M. semitendinosus. *M semim* M. semimembranosus. *m p* M. popliteus. *fl dn digit* Flexor digit. tibialis. *fl digit f* Flexor digitorum fibularis (Fl. hallucis long.). *Per l* M. peroneus longus. *a g l* A. circumflexa genu lat. superior. *asc* Ast für Semitendinosus und Semimembranosus. *t a* A. tibialis anterior. *t p* A. tibialis posterior. *p* A. peronea.

Fig. 33. Gorilla. Streckseite des rechten Unterschenkels und Fußes. *M t* M. tibialis anterior. *P* Peroneus longus. *ext dig* M. extens. digit. longus. *ext h* M. extensor hallucis. *ext h br* M. extens. hall. brevis. *ext dig br* M. extens. digit. brevis. *Ad h* M. adductor hallucis. I^1 M. interosseus ext. 1. *s* Saphena. *t a* primäre Tibialis anterior. *p* R. perforans a. peroneae. *d p s* Dorsalis ped. superficialis. *d p i* Dorsalis ped. intermedia. *m 2—4* Aa. metat. dors. profundae 2 bis 4.

Fig. 34. Gorilla. Fußsohle der rechten Seite. Die Sehnen der Zehenbeuger sind durchschnitten, um den tiefen Bogen zu zeigen. $^8/_4$ der Naturgröße. *Abd h* M. abductor hallucis. *Add h* M. adductor hallucis. *t p* A. tibialis

posterior. *pl m* A. plantaris medialis. *pl l* A. plantaris lateralis. *r p* perforierender Ast der Dorsalis ped. superficialis, der mit der Plantaris lateralis den tiefen Bogen bildet. *dig c 2—4* Aa. digit. communes 2 bis 4.

Fig. 35. Schimpanse. Unterschenkel und Fuß der rechten Seite. *T a* M. tibialis anterior. *e h l* M. extens. hall. longus. *e d* M. extensor digit. *e h b* M. extensor hall. brevis. *t. a.* primäre A. tibialis anterior, neben ihr der N. peroneus prof. *s* A. saphena. *d p s* A. dors. ped. superficialis. *d p i* A. dors. ped. intermedia. *a* Anastomose zwischen Tibialis anterior und der Dorsalis ped. intermedia.

Fig. 36. Mensch, neugeboren. Linke untere Extremität. Die A. poplitea *(a p)* zerfällt am kranialen Rand des M. popliteus *(m p)* in drei Äste, von welchen die Peronea *(p)* und Popliteoplantaris *(p. pl.)* die hintere Fläche des Muskels kreuzen. *p p* A. poplitea profunda mit der Tibialis anterior.

Fig. 37. Mensch. Rechte Kniegelenksgegend mit A. poplitea profunda. *A* mit erhaltenem, *B* mit durchschnittenem M. popliteus *(m p)*. *a p* Kniekehlenarterie. *t p* A. tibialis posterior. *p* A. peronea. *t a* A. tibialis anterior. *Tr p t* Truncus peroneotibialis. *T* Tibia. *F* Wadenbein.

Fig. 38. Linke untere Extremität einer menschlichen Leiche. Inselbildung der Poplitea einerseits, der Tibialis posterior und Peronea andrerseits. *g l* und *g m* lateraler und medialer Kopf des Gastrocnemius. *m p* M. popliteus. *p* A. poplitea. *a* Ast derselben, welcher den medialen Kopf des Gastrocnemius durchbohrt. *t a* Tibialis anterior. *t p*^{1} Tibialis posterior. *f* Peronea. *t p*^{2} vereinigter Stamm beider, der zur Fußsohle zieht.

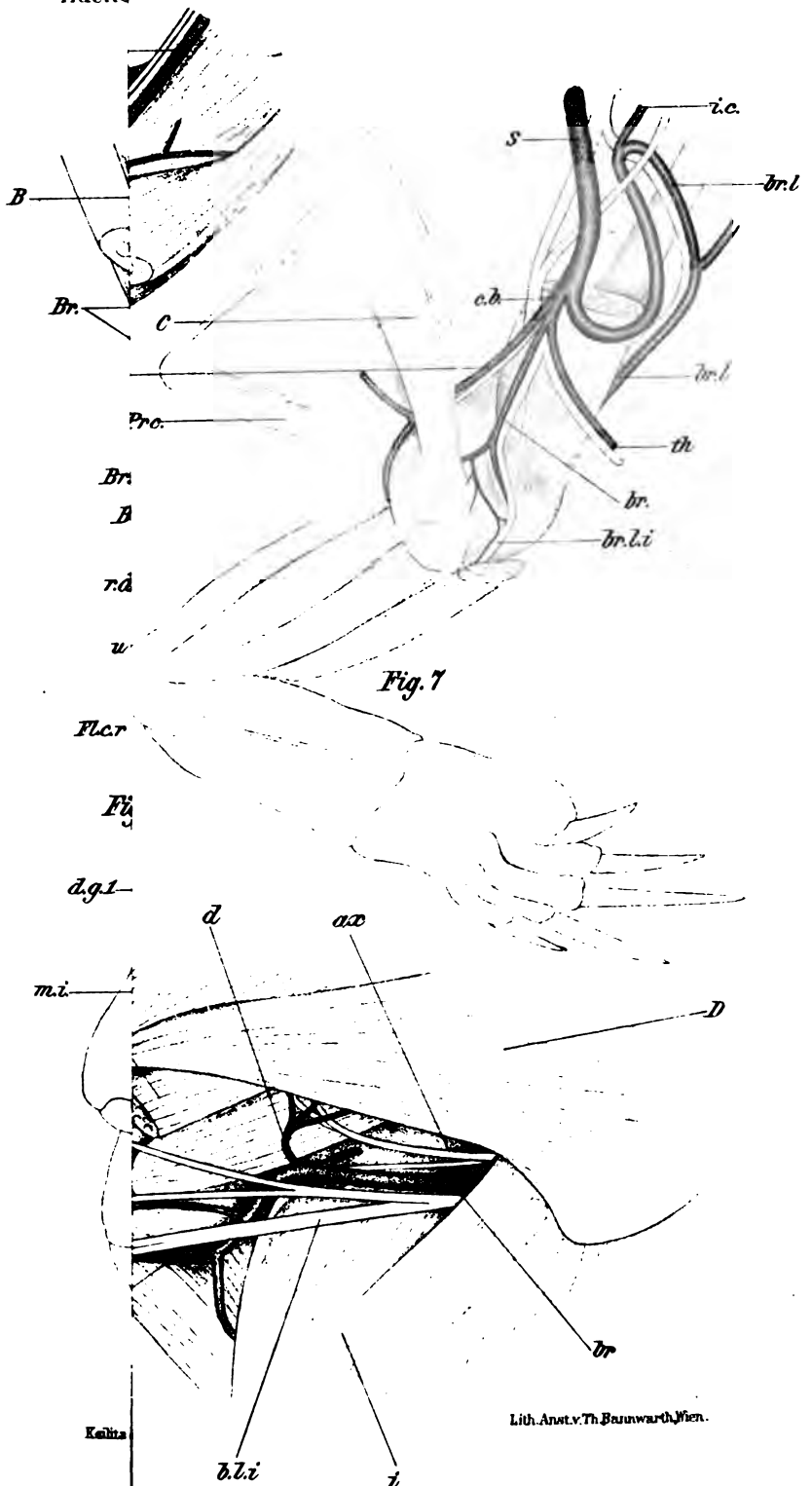
i.c.
s
br.l
B
Br.
C
c.b.
br.l
Pro.
th
br.
br.l.i
d
ax
m.i.
D
br
b.l.i
i
Lith. Anst. v. Th. Bannwarth, Wien.

Fig. 7

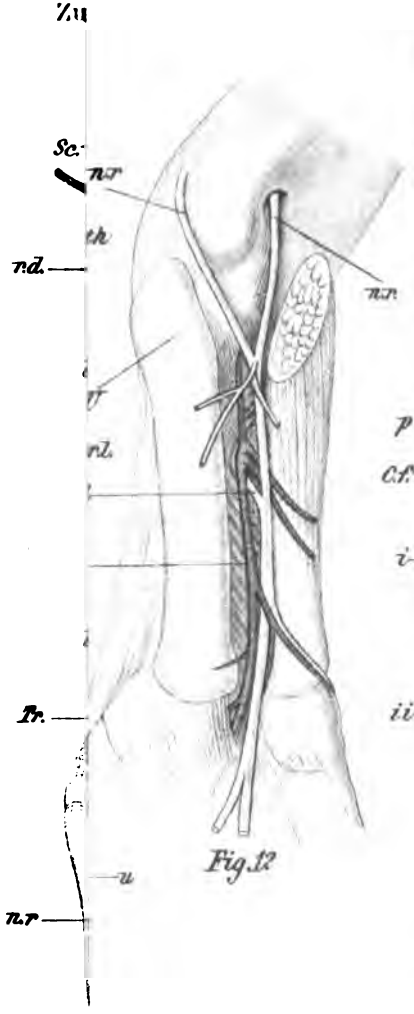

Fig. 12

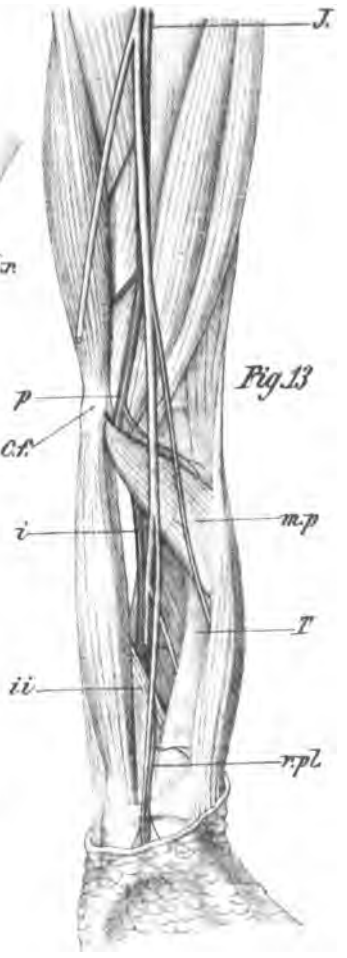

Fig. 13

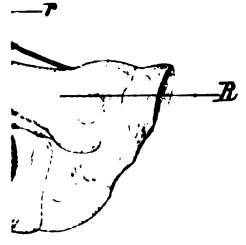

Fig. 15

Lith. Anst. v. Th. Bannwarth, Wien.

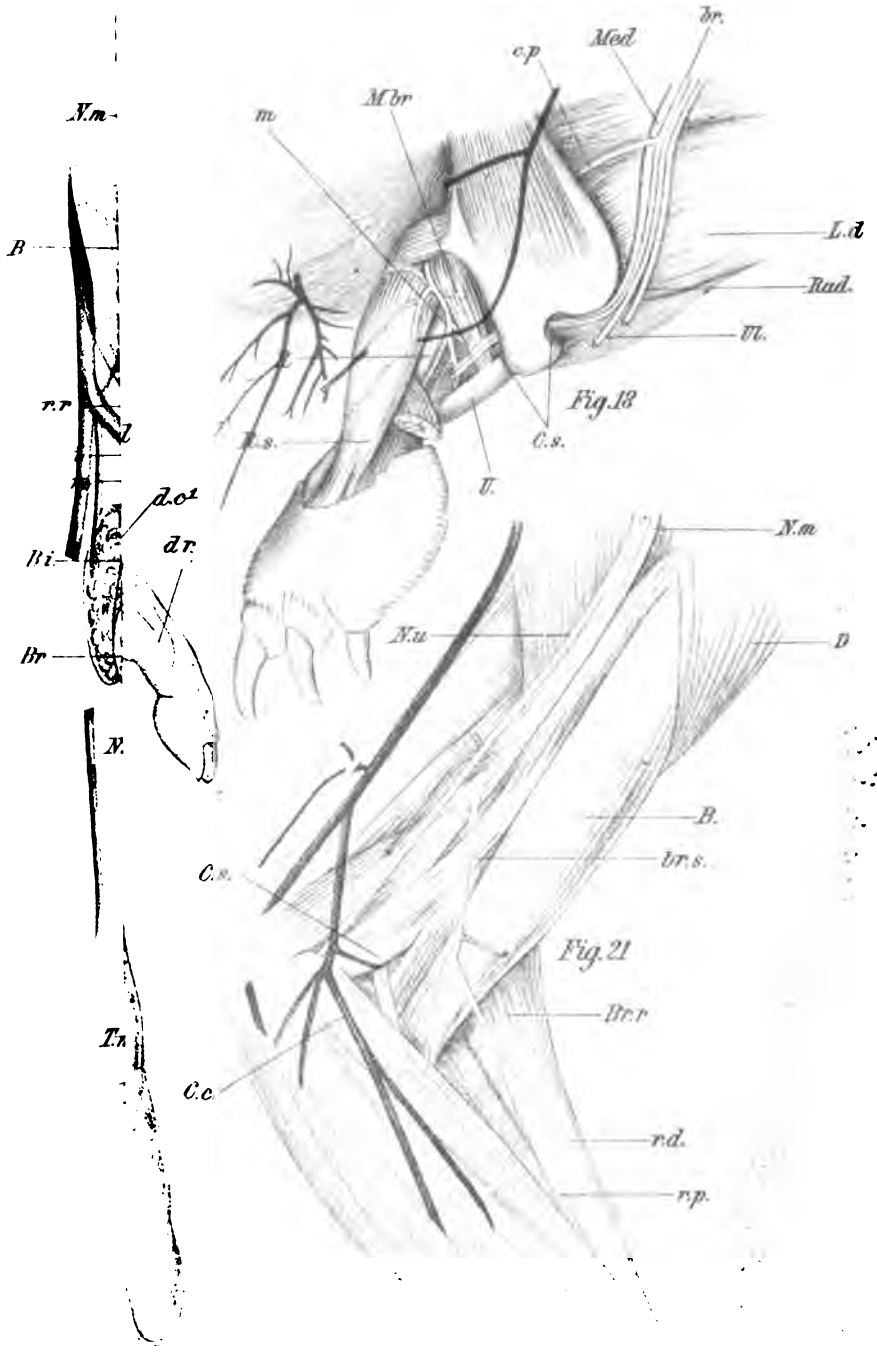

Lith. Anst. v. Th. Bannwarth, Wien.

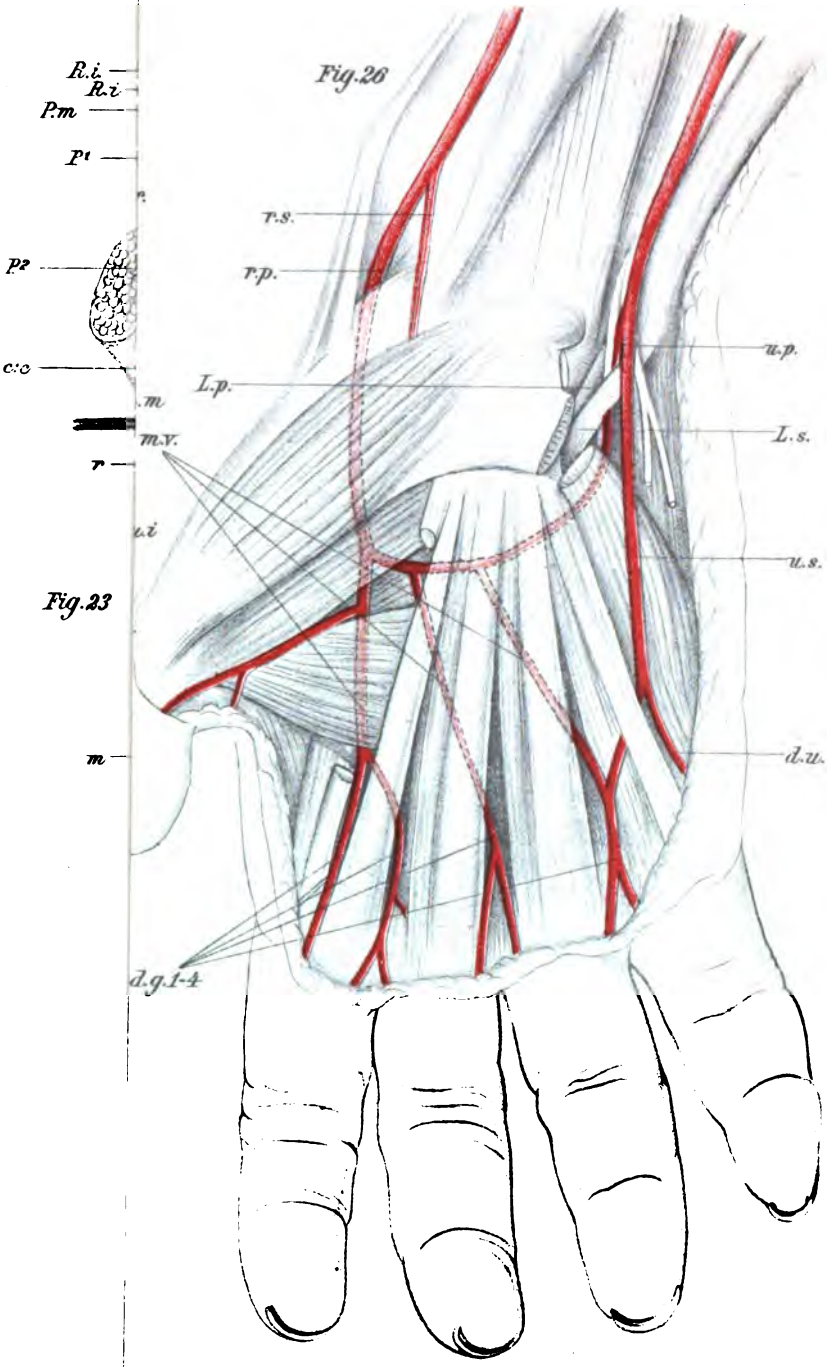

Fig.26

Fig.23

Lith.Anst.v.Th.Bannwarth,Wien.

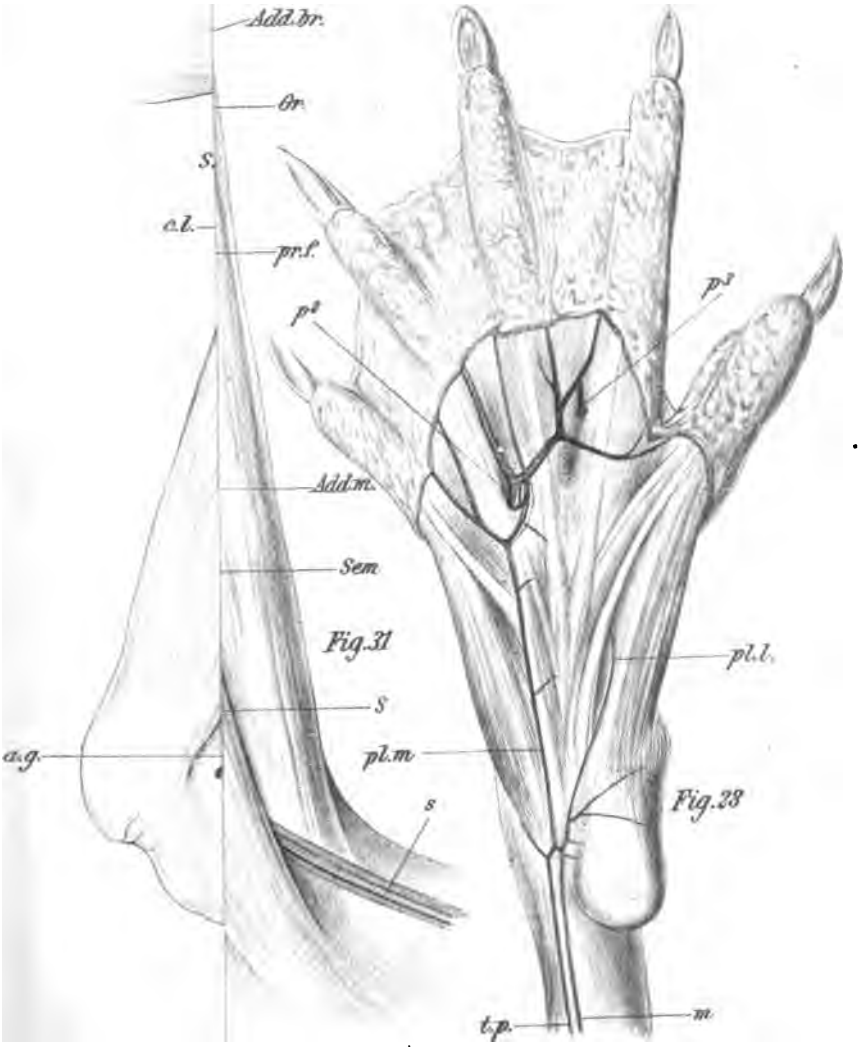

Kellitz del. Lith.Anst.v.Th.Bannwarth,Wien.

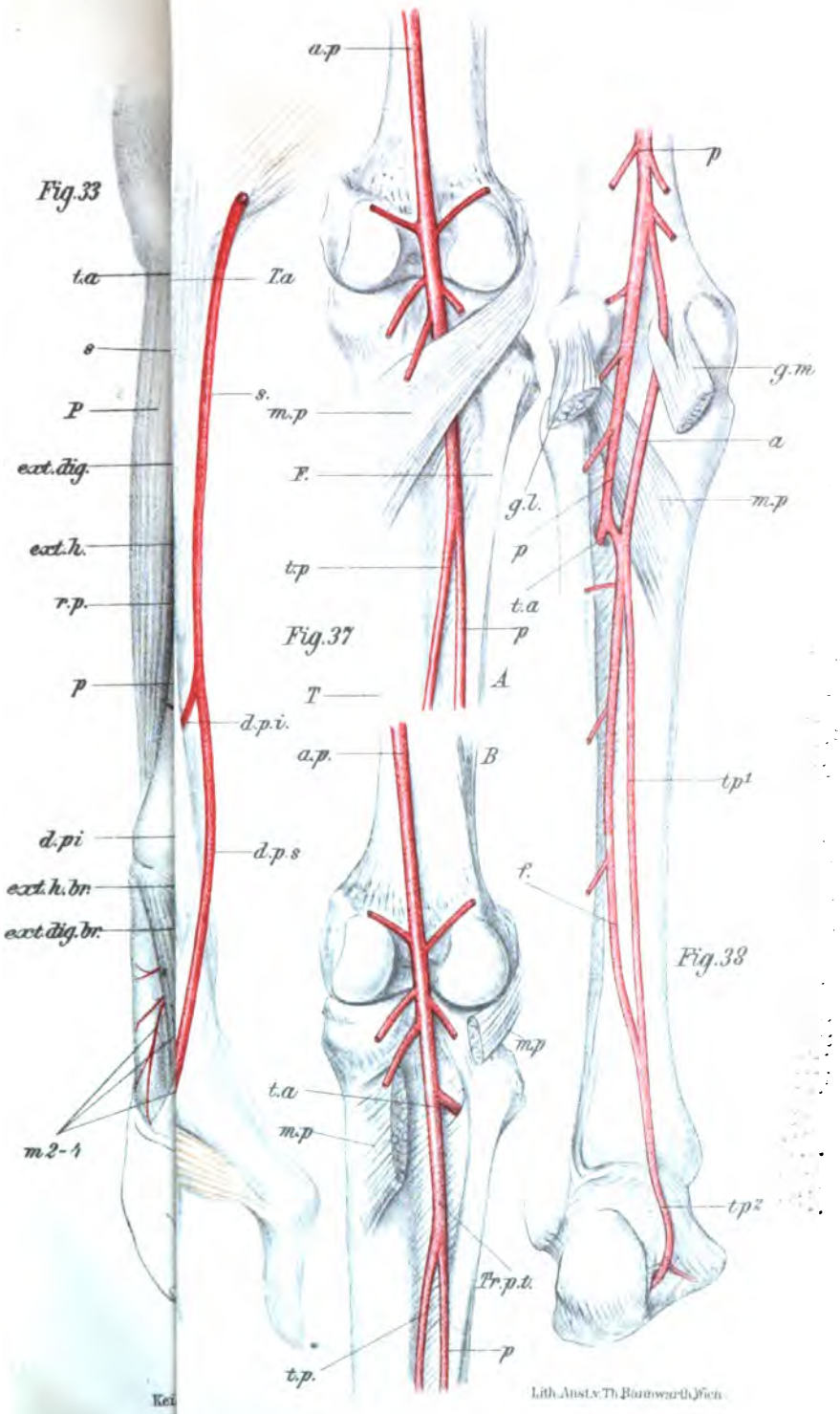

Kei

Lith. Anst. v. Th. Bannwarth, Wien.

Zuckerkandl E., Zur Anatomie und Morphologie der Extremitätenarterien. Sitz. Ber. der Wiener Akad., III. Abt., Bd. 116 (1907), p. 459—730.

Extremitätenarterien, Anatomie und Morphologie.
Zuckerkandl E., Sitz. Ber. der Wiener Akad., III. Abt., Bd. 116 (1907), p. 459—730.

I

Zuckerkandl E., Zur Anatomie und Morphologie der Extremitätenarterien.
Sitz. Ber. der Wiener Akad., III. Abt., Bd. 116 (1907), p. 459—730.

Extremitätenarterien, Anatomie und Morphologie.
Zuckerkandl E., Sitz. Ber. der Wiener Akad., III. Abt., Bd. 116
(1907), p. 459—730.

Abt. III, Oktober bis Dezember.

DATE DUE

STANFORD UNIVERSITY LIBRARIES
STANFORD, CALIFORNIA 94305-6004